



UNIVERSITAT DE  
BARCELONA

## Rafael Alemany: ilustrador médico

Fco. Javier Lozano Vilardell



Aquesta tesi doctoral està subjecta a la llicència **Reconeixement- NoComercial – SenseObraDerivada 3.0. Espanya de Creative Commons.**

Esta tesis doctoral está sujeta a la licencia **Reconocimiento - NoComercial – SinObraDerivada 3.0. España de Creative Commons.**

This doctoral thesis is licensed under the **Creative Commons Attribution-NonCommercial-NoDerivs 3.0. Spain License.**


UNIVERSIDAD DE BARCELONA  
DIVISION DE CIENCIAS HUMANAS Y SOCIALES  
FACULTAD DE BELLAS ARTES  
DEP. REPRESENTACION Y ANALISIS COMPOSITIVO

TITULO DE LA TESIS:

"RAFAEL ALEMANY : ILUSTRADOR MEDICO."


DIRECTOR:

Dr. Ricardo Sala i Olivella



TESIS DOCTORAL REALIZADA POR:

Fco. Javier Lozano Vilardell



Barcelona, 31 de Marzo de 1991.

## INDICE

### TOMO I

Págs.

#### CAPITULO I. INTRODUCCION

I.1. Título	1
I.2. Objetivos generales	2
I.3. Delimitación de los contenidos	4
I.4. Fuentes	8
I.5. Metodología	10

#### CAPITULO II. LA ILUSTRACION MEDICA

II.1. Definición	14
II.2. Funciones	24
II.3. Tipos según producción editorial	28
II.3.1. Ilustraciones para textos médicos	32
II.3.2. Presentaciones visuales de laboratorios farmacéuticos	40
II.3.3. Ilustraciones para revistas médicas	43
II.3.4. El álbum	45
II.4. Hecho científico y sensibilidad artística	47
II.5. Índice de notas	52

#### CAPITULO III. Ha. GRAFICA DE LA ILUSTRACION MEDICA

III.1. La Antigüedad	62
III.1.1. La era empírico-mágica	64
III.1.2. La era técnica	81
III.2. La Edad Media	97
III.3. Siglo XVII	148
III.4. Siglo XVIII	170
III.5. Siglo XIX	186
III.6. Siglo XX	198
III.7. Índice de notas	206
III.8. Índice de figuras	216

## CAPITULO IV. LA FORMACION DEL ILUSTRADOR MEDICO

IV.1. La formación	249
IV.2. Primer centro de formación. Departamanto "Art as Applied to Medicine" en la Johns Hopkins Medical School	259
IV.3. Grafimática	266
IV.4. Centros, masters y programas	270
IV.4.1. Barcelona	275
IV.4.2. Estrasburgo	276
IV.4.2.1. Ecole des Arts Décoratifs de Strasbourg	277
IV.4.3. Inglaterra	283
IV.4.3.1. The Medical College of St. Bartholomew's Hospital	284
IV.4.3.2. Scientific Illustration at Middlesex Polytechnic. Faculty of Art and Design	292
IV.4.4. R.F.A.	295
IV.4.4.1. Akademie der Bildenden Künste	296
IV.4.5. U.S.A.	297
IV.4.5.1. The Medical Illustration Graduate Program. School of Graduate Studies. The Medical College of Georgia	298
IV.4.5.2. The School of Medical & Biological Illustration. The University of Michigan Medical Center	307
IV.4.5.3. Art as applied to Medicine. The John Hopkins School of Medicine	313
IV.4.5.4. Rochester Institute of technology. College of Fine and Applied Arts	324
IV.4.5.5. Biomedical Illustration Program. Department of Biomedical Communications. The University of Texas	328
IV.4.5.6. The Association of medical Illustrators	331
IV.5. Indice de notas	339

## CAPITULO V. RAFAEL ALEMANY

V.1. Biografía	340
V.1.1. Orígenes y etapa catalana	343
V.1.2. Etapa neoyorquina	351
V.1.3. Rafael Alemany pintor	357
V.1.4. Esquema cronológico	359
V.1.5. Apéndice documental	365
V.1.5.1. Entrevistas y declaraciones	366
V.1.5.2. Documentos	372
V.1.6. Indice de notas	391

V.2. Análisis de la obra	393
V.2.1. Ver la imagen	401
V.2.2. El lenguaje visual	406
V.2.3. Representación e iconicidad	408
V.2.4. Variables del campo gráfico	415
V.2.4.1. Forma	417
V.2.4.2. Dibujo	419
V.2.4.3. Color	422
V.2.4.4. Composición	426
V.2.4.5. Textura	431
V.2.5. Técnicas	433
V.2.5.1. Técnicas de producción icónica	435
V.2.5.1.1. Acuarela y gouache	436
V.2.5.1.2. El aerógrafo	437
V.2.5.2. Técnicas de reproducción icónica	442
V.2.6. Condicionantes	445
V.2.6.1. La fotografía	447
V.2.7. Índice de notas	452
V.3. Temas tratados por Rafael Alemany	454
V.3.1. Anatomía	462
V.3.1.1. Normal, descriptiva o sistemática	463
V.3.1.1.1. Miológica	466
V.3.1.1.2. Osteológica	469
V.3.1.1.3. Aparato digestivo	471
V.3.1.1.4. Sistema vascular	474
V.3.1.1.5. Sistema neurológico	476
V.3.1.1.6. Aparato respiratorio	478
V.3.1.1.7. Sistema urogenital	481
V.3.1.1.7.1. Organos reproductores	483
V.3.1.1.9. Sistema linfático	485
V.3.1.2. Patológica	487
V.3.1.2.1. Clínica	487
V.3.1.2.1.1. Gastroenterología	488
V.3.1.2.1.1.1. Estómago y duodeno	490
V.3.1.2.1.1.2. Intestino	493
V.3.1.2.1.1.3. Recto	496
V.3.1.2.1.2. Hígado	498

V.3.1.2.1.3. Vias biliares	500
V.3.1.2.1.4. Aparato circulatorio	502
V.3.1.2.1.5. Sistema urogenital	504
V.3.1.2.1.6. Aparato respiratorio	506
V.3.1.2.1.7. Sistema nervioso	508
V.3.1.2.1.8. Hematología	510
V.3.1.2.1.8.1. Organos hematopoyéticos	512
V.3.1.2.1.9. Enfermedades infecciosas	514
V.3.1.2.1.10. Oftalmología	516
V.3.1.2.1.11. Otorrinolaringología	518
V.3.1.2.1.12. Dermatología	520
V.3.1.2.1.13. Urología	522
V.3.1.2.1.14. Cardiología	524
V.3.1.2.2. Quirúrgica	527
V.3.1.2.2.1. Abdominal	529
V.3.1.2.2.1.1. Pancreopatias	530
V.3.1.2.2.2. Urogenital	531
V.3.1.2.2.3. Gastrectomía	534
V.3.1.2.2.4. Gastroenterostomía	536
V.3.1.2.2.5. Cerebral	537
V.3.1.2.2.6. Radical	539
V.3.1.2.2.7. Oftalmológica	541
V.3.1.2.2.8. Torácica	543
V.3.1.2.2.9. Instrumental	545
V.3.1.3. Regional , topográfica o medicoquirúrgica	548
V.3.1.3.1. Odontológica o dental	550
V.3.1.3.2. Otorrinolaringológica	552
V.3.1.4. Embriología	554
V.3.1.5. Obstetricia	555
V.3.2. Medios de exploración	
V.3.2.1. La endoscopia	557
V.3.2.1.1. Endoscopia Urinaria	559
V.3.2.1.2. Cistoscopia	561
V.3.2.1.3. Toracoscopia	563
V.3.2.1.4. Laparoscopia	567
V.3.2.1.5. Gastroscopia	569
V.3.2.2. La oftalmoscopia	570
V.3.2.2.1. Funduscopia	570
V.3.2.2.2. Gonioscopia	572
V.3.2.3. El microscopio	573
V.4. Indice de notas	575

## INDICE

### TOMO II

Págs.

#### CAPITULO VI. CATALOGACION DE LA OBRA

VI.1. Criterio de catalogación	4
VI.2. Las reproducciones	7
VI.3. Ficha técnica	8
- Número de inventario	
- Especialidad	
- Tema	
- Serie	
- Asunto	
- Firma	
- Fecha	
- Dimensiones	
- Soporte	
- Técnica	
- Fuente	
- Bibliografía	
VI.4. Abreviaciones empleadas en la catalogación	11
VI.5. Catálogo	16
CONCLUSIONES	339
BIBLIOGRAFIA	341

**CAPITULO VI**

**CATALOGACION DE LA OBRA**



Definimos esta catalogación como descriptiva, ya que especifica y representa las ilustraciones catalogadas, a través de su imagen y de su ficha de catalogación.

Este catálogo a modo de escaparate nos permitirá asomarnos a la obra de Rafael Alemany. El cuidado de su presentación y la organización del mismo influirán directamente en la impresión que saquemos de su obra, por lo que es importante presentar unas buenas y claras fotografías, así como una ficha técnica que nos de la información necesaria .

En un principio, podemos considerar a este catálogo como el medio más idóneo para dar a conocer la obra de Rafael Alemany, a través del cual sabremos lo que elaboró, para quién lo elaboró y dónde se encuentra. Mostramos una serie de datos que componen la ficha técnica de catalogación para facilitar el manejo de unos datos relativos a las imágenes catalogadas.

La parte de la investigación que comprende la recogida de las ilustraciones, supuso una labor llena de bastantes incógnitas ya que la obra de nuestro ilustrador médico resultaba difícil de localizar y de seguir su rastro, debido a que se encontraba localizada y dividida en dos principales focos, uno en Barcelona y el otro en los Estados Unidos . En muchas de las ocasiones en que se ha llegado a localizar el paradero de algunas obras, hemos podido

comprovar cómo, -sobre todo en algunas importantes editoriales- no han concedido el valor real que éstas tienen, llegando incluso a eliminarlas en favor de una economía del espacio.

La labor de búsqueda de ilustraciones se desarrolló de una manera estratégicamente ordenada, haciendo visitas a todos los posibles departamentos universitarios y servicios médicos donde Rafael Alemany había trabajado, visitando editoriales, bibliotecas, etc. Poco a poco fuimos consiguiendo originales, prospectos de propaganda farmacéutica, bibliografía de modo que el catálogo comenzó a tener forma.

Una de las tareas más difíciles de la catalogación ha sido el conseguir las ilustraciones realizadas durante su estancia en los Estados Unidos. A través de las numerosas cartas escritas a familiares, entidades privadas, universidades, laboratorios y a través del uso del servicio de Préstamo Interbibliotecario -que nos ha permitido tener acceso a la bibliografía referente a los trabajos publicados en los que trabajó Rafael Alemany-. Desenredamos el ovillo y conseguimos dar con prospectos y algunos datos bibliográficos que nos ayudaron a tal fin, y sobre todo conseguimos averiguar que existe un discípulo de Rafael Alemany, llamado Lou Bory, con el cual conseguimos ponernos en contacto y concertar una entrevista en Madrid. El mismo pudo testificarnos y autenticarnos las ilustraciones que Rafael Alemany realizó en su estancia en ese país, ya que la gran mayoría de ellas no aparecen firmadas.

Ha sido posible componer este catálogo gracias a las piezas originales encontradas en los servicios del Hospital de San Pablo, principalmente en el servicio de Patología digestiva del Dr. Vilardell y en la Fundación Puigvert, y de las ilustraciones encontradas en los archivos de la editorial Salvat , algunos particulares, a través de la bibliografía en la que aparecen ilustraciones y de algunos prospectos farmacéuticos. Este catálogo, aunque no contiene la cantidad total de sus ilustraciones, sí que es revelador, pues en él hemos incluido las series que son representativas de todos sus trabajos realizados en cada una de las especialidades médicas en que trabajó Rafael Alemany a lo largo de toda su carrera como ilustrador médico.

## VI.1. Criterio de catalogación.

Hemos pretendido dar al catálogo un carácter interdisciplinar. Por ello es útil tanto como archivo documental de interés para los ilustradores médicos como a la vez de archivo documental con imágenes patológicas o anatómicas, piezas operatorias, endoscopias, etc., de uso para el médico, o como fuente documental de imágenes, utilizables para documentar cualquier texto de carácter médico.

Las ilustraciones son piezas únicas, de unas características muy particulares, debido al medio científico para el cual están realizadas y el cómo están hechas. No puede someterse, pues, a unas reglas estrictas de catalogación. Para una correcta catalogación los dibujos necesitan de un trato particular en cada caso y requieren de un criterio personal.

Cuando realizamos la catalogación estamos confeccionando un trabajo de carácter museal, por lo que ese necesario tener competencia en historia de la ilustración médica, así como un conocimiento de sus problemas, fuentes y bibliografía.

Para poder catalogar estos trabajos, también es necesario tener conocimientos de dibujo y en concreto necesario conocimientos de diseño gráfico y sus variantes, de arte y sus técnicas y evidentemente es necesario el asesoramiento en materia médica.

Esta colección de ilustraciones intenta constituirse en una fuente de documentación de primer orden para la historia de la ilustración médica.

Para confeccionar este catálogo hemos tomado como pauta "Las instrucciones para la catalogación de dibujos y grabados", Anejo del Boletín Nro. 44, Madrid, de la Dirección General de Archivos y Bibliotecas. Adaptando ésta normativa a nuestras propias necesidades.

En la catalogación se sigue un riguroso orden cronológico, lo que nos permite comprobar el desarrollo así como el perfeccionamiento técnico de la obra, el proceso de maduración de un estilo tan útil por su veracidad y fidelidad a la realidad necesaria para la investigación médica.

Otros criterios que influyen en el orden de catalogación son la especialidad y la bibliografía conjuntamente, haciendo así cuerpos compactos que facilitan la lectura. La especialidad, el tema y la bibliografía no son variables que nos pudiesen dar el sentido más ordenado al catálogo por eso hemos seguido este orden de factores en importancia a la hora de confeccionarlo, primero la fecha, luego la bibliografía, después el tema y por último la especialidad.

El origen de las reproducciones del catálogo es variado. Así, existen ilustraciones de las que nos ha sido posible reproducir directamente de los originales y otras, que nos hemos visto obligados a fotografiar directamente de

la publicación, debido a que el original es de paradero desconocido. Por ello las fichas de las ilustraciones que hemos fotografiado de fuentes bibliográficas directas, no contienen las dimensiones de la ilustración, pues por norma general aparecen reducidas y no responden a su tamaño original.

Algunas de las ilustraciones carecen de firma, esto es debido a que han sido recogidas de libros, algunos de los cuales omiten la firma del autor, aunque se constata su autenticidad porque en algunas introducciones o agradecimientos se hace referencia al trabajo del ilustrador, o porque la editorial certifica su autenticidad y la utilización de originales de Rafael Alemany en sus publicaciones.

## VI.2. Las reproducciones.

Para realizar el trabajo de catalogación, hemos decidido fotografiar todas las ilustraciones, usando la mesa reprográfica para llevarlo a cabo . El equipo básico de fotografía, ha sido transportado a servicios de hospitales, entidades privadas, bibliotecas y cualquier lugar en el que pudieran encontrarse ilustraciones de Rafael Alemany.

Las reproducciones aparecen en el formato llamado "supercontacto" (550 mm. x 370 mm.) ya que este formato , tamaño de contacto en color un poco más grande que el normal, nos permite ver con claridad la ilustración y economizar al máximo el espacio del folio.

### VI.3. Ficha técnica.

Para la confección de la ficha hemos buscado los datos que describen suficientemente la ilustración:

No. INVENT....  
ESP.....  
TEMA.....  
SERIE.....  
ASUNTO.....  
FIRMA.....  
FECHA.....  
DIMENS.....  
TECNICA.....  
FUENTE.....  
BIB.....

El sistema seguido para la catalogación de las ilustraciones corresponde al siguiente esquema:

- No. INVENT. Es importante que la catalogación contenga en primer término el número del inventario general de ilustraciones. Número de inventario o número de catalogación, lo adjudicamos a cada ilustración siguiendo un orden cronológico.
- ESP. Especialidad, es decir, dentro del entorno de la medicina a la que la ilustración pertenece.
- TEMA El tema hace referencia a lo más puntual dentro de la especialidad médica, es decir, concreta y acota el entorno dentro de la especialidad.
- SERIE Incluimos este dato dentro de la ficha de catalogación, pues hay grupos de ilustraciones



que no pueden quedar separadas, ya que todas ellas en serie explican paso a paso un proceso quirúrgico o un proceso patológico determinado. Así cada ilustración que forme parte de un grupo quedará señalada indicándose el número que le corresponde dentro del conjunto.

- ASUNTO** El asunto explica con más concreción a que hace referencia la ilustración correspondiente a un tema concreto.
- FIRMA** En el caso de que existan, especificándose la ubicación exacta de la misma.
- FECHA** Hace referencia a la que pudiera aparecer junto a la firma, en la misma ilustración. En las que no aparece y para dar un dato aproximativo a la fecha de ejecución, se anotará la fecha de la primera edición de la publicación para la que fue ejecutada.
- DIMENS** Dimensiones. Primero el alto y luego el ancho, o en el caso de las ilustraciones endoscópicas utilizaremos el diámetro, todas ellas en milímetros.
- SOPORTE** El soporte empleado en todas sus ilustraciones ha sido siempre papel GELER satinado, de un gramaje variable, 190 o 250 gramos. Por la necesidad de reducir espacio en la ficha técnica y dado que este dato es constante en todas las ilustraciones, no lo incluimos en la

misma al darlo por supuesto con este comentario.

- TECNICA      Procedimientos pictóricos empleados para la ejecución de cada ilustración.
- FUENTE      Es decir, origen del cual hemos fotografiado la ilustración. En algunos casos figurará la persona si es de propiedad particular, en otros la institución o el centro a que pertenece. En los casos en que no hemos podido confirmar el origen de la ilustración, por no poder localizar el original, daremos por supuesto que la fuente es el médico autor de la publicación en la que aparece la misma.
- BIB          Bibliografía exhaustiva de cada ilustración, haciendo referencia en las publicaciones en las que aparecen.

## VI.4. Abreviaciones empleadas en la catalogación.

- A.N.A. Atlas of Normal Anatomy. Por Lederle  
Laboratories Division, American Cyanamid  
Company, Pearl River, 1956. N.Y.
- A.O. 1927 Archivos de Oftalmología Hispano Americanos.  
Por Hermenegildo Arruga, 1927.
- A.O. 1934 Archivos de Oftalmología Hispano Americanos,  
1934. Por Hermenegildo Arruga.
- A.U. Atlas de Urografía. Por Puigvert i Gorro.  
Salvat Editores, S.A., Barcelona 1933.
- BIB Bibliografía
- C.C.C.R. Cirugía del cáncer de colon y del recto. Por J.  
Pi-Figueras. Salvat Editores, S.A., Barcelona  
1958.
- C.O. Cirugía Ocular. Por Hermenegildo Arruga. Salvat  
Editores, S.A., Barcelona-Buenos Aires 1946.
- C.T.R. La cistoscopia en la tuberculosis renal. Por  
Puigvert i Gorro. Revista médica de Barcelona,  
Febrero de 1934.
- C.T.R.D. Certain considerations of the surgical  
treatment of retinal detachment. Por  
Hermenegildo. Arruga, Chicago, octubre de 1951.
- Ctro. Centro.
- diam. diámetro.
- D.H. Diagnóstico Hematológico. Por F. Ciscar i Rius  
y P. Farreras Valenti. Editorial J.I.M.S.,  
Barcelona 1960.
- DIMENS Dimensiones.
- D.R. El desprendimiento de retina. Por Hermenegildo

	Arruga. Barcelona 1936.
Dcha.	Derecha.
E.120	Experiencia de 120 casos de desprendimiento de retina operados con el anillo ecuatorial. Por Hermenegildo. Arruga. Caracas, 1960.
E.M.L.	Endocarditis maligna lenta. Por Pedro Pons et alter. Salvat Editores, S.A., Barcelona-Buenos Aires 1948.
E.U.	Endoscopia urinaria. Por Puigvert i Gorro. Salvat Editores, S.A., Barcelona-Buenos Aires, 1939.
ESP	Especialidad
Ext.	Exterior.
F.P.	Fundación Puigvert.
I.O.M.P.	Implantes orbitarios de material plástico. Por Hermenegildo Arruga. II Congreso de la Societas Ophthalmologica Latina, Madrid, 24-28 Abril 1956,
I.T.Q.P.	Indicaciones operatorias y terapéutica quirúrgica de la tuberculosis del pulmón y de la pleura. Por A. Caralps. Salvat Editores, S.A., Barcelona 1941.
I.U.	Incontinencia urinaria en la mujer. Por Gil Vernet. Editorial Paz Montalvo, Madrid 1955.
Inf.	Inferior
Int.	Interior.
Izqu.	Izquierda.
L.G.	Láminas gastroscópicas.
Med.	Medio.
M.P.	Medical Profiles. Por Paul Peck. Merck Sharo & Dohme. U.S.A., 1960.
P.A.	Pancreopatias Agudas. Por P. Piulachs. Salvat

- Editores, S.A., Barcelona-Buenos Aires 1945.
- P.A.C. Patología Abdominal Clínica. Por Gallart Monés. Salvat Editores, S.A., Barcelona 1943.
- P.C.M.-I Patología y Clínica Médicas. Tomo I: Enfermedades del tubo digestivo, hígado y vías biliares, páncreas, peritoneo y diafragma. Por Pedro Pons. Salvat Editores, S.A., Barcelona 1950.
- P.C.M.-II Patología y Clínica Médicas. Por Pedro Pons. Tomo II: Enfermedades del aparato circulatorio y del aparato urinario. Salvat Editores, S.A., Barcelona 1958.
- P.C.M.-III Patología y Clínica Médicas. Por Pedro Pons. Tomo III: Enfermedades del aparato respiratorio, mediastino y aparato locomotor, del colágeno y del metabolismo. Salvat Editores, S.A., Barcelona 1965.
- P.C.M.-IV Patología y Clínica Médicas. Por Pedro Pons. Tomo IV: Enfermedades del sistema nervioso, neurosis y medicina psicosomática. Enfermedades mentales. Salvat Editores, S.A., Barcelona 1965.
- P.C.M.-V Patología y Clínica Médicas. Por Pedro Pons. Tomo V: Enfermedades de la sangre y órganos hematopoyéticos, glándulas endocrinas. Salvat Editores, S.A., Barcelona 1965.
- P.C.M.-VI Patología y Clínica Médicas. Por Pedro Pons. Tomo VI: Enfermedades infecciosas, intoxicaciones, enfermedades profesionales, por agentes físicos o alérgicos. Salvat Editores, S.A., Barcelona 1965.
- P.I.O. El problema de los implantes orbitarios después

- de la enucleación. Por Hermenegildo Arruga. Traducción de la conferencia (Montgomery Lecture) dada en el Congreso de la Sociedad Irlandesa de Oftalmología. Mayo 1955.
- P.U.C.P. Patología Urogenital. Tomo I : Cáncer de próstata. Por Gil Vernet. Editorial Miguel Servet, Barcelona 1944.
- P.U.E.P. Patología Urogenital . Tomo II. Vol. II: Enfermedades de la próstata. Por Gil Vernet. Editorial Paz Montalvo, Madrid.
- r. Radio
- R.Q. 1918 Revista Quirúrgica. Clínica Quirúrgica de la Facultad de Medicina de Barcelona, 1917.
- R.Q. 1919 Revista Quirúrgica. Clínica Quirúrgica de la Facultad de Medicina de Barcelona, 1919.
- R.Q. 1920 Revista Quirúrgica. Clínica Quirúrgica de la Facultad de Medicina de Barcelona, 1920.
- R.Q. 1921 Revista Quirúrgica. Clínica Quirúrgica de la Facultad de Medicina de Barcelona, 1921.
- R.Q. 1922 Revista Quirúrgica. Clínica Quirúrgica de la Facultad de Medicina de Barcelona, 1922.
- R.Q. 1923 Revista Quirúrgica. Clínica Quirúrgica de la Facultad de Medicina de Barcelona, 1923.
- R.Q. 1924 Revista Quirúrgica. Clínica Quirúrgica de la Facultad de Medicina de Barcelona, 1924.
- R.Q. 1929 Revista Quirúrgica. Clínica Quirúrgica de la Facultad de Medicina de Barcelona, 1929.
- S.P.D.H.S. Servicio de Patología Digestiva del Hospital de la Santa Cruz y de San Pablo.
- S.Q.O.C. Some questions relating to the operation for cataract. Por Hermenegildo Arruga. Comunicación leída en el Instituto de España, Londres.

- Octubre 1947.
- Sup. Superior.
- T.B.E. Tumores benignos del estómago. Por Gallart Monés. Revista Española de las Enfermedades del Aparato Digestivo y de la Nutrición. N.1. Tomo IV. Enero-Febrero de 1945.
- T.Q.C.C.D. Contribución al tratamiento quirúrgico del cáncer del colon derecho. Por Jaime Pi-Figueras. Tesis Doctoral. Salvat Editores, S.A., Barcelona.
- T.Q.T.E. Tratamiento quirúrgico de algunos tumores endotorácicos. Por A. Caralps. Departamento de Cirugía Torácica del Instituto Policlinico del Servicio del Dr. Raventós del hospital de la Santa cruz y de San Pablo, Barcelona 1948.
- T.R. Tuberculosis renal. Por Puigvert i Gorro. Monografies Mèdiques. Año XII, Barcelona. 1936-37.
- T.U.G.M. Tuberculosis urinaria y genital masculina. Por A. Puigvert i Gorro. Salvat Editores, S.A., Barcelona 1958.
- U.C. Urografía Clínica. Por Puigvert i Gorro. Editorial Labor, S.A., Barcelona 1944.

VI. 5. CATALOGO



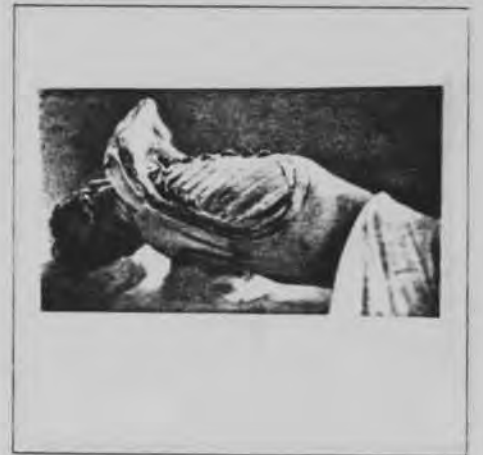0001  
 Cirugía.  
 Cirugía de cráneo y cara.  
 1/1  
 Drenaje raquídeo permanente en un caso  
 de hidrocefalia.  
 No.  
 1917  
 Carbón y lápiz graso.  
 Dr. José Bartrina Thomas.  
 R.Q. 1917.



0002  
 Cirugía.  
 Cirugía de cráneo y cara.  
 1/1  
 Drenaje raquídeo permanente en un caso  
 de hidrocefalia. Practicada la  
 laminectomia.  
 No.  
 1917  
 Carbón y lápiz graso.  
 Dr. José Bartrina Thomas.  
 R.Q. 1917.



0003  
 Cirugía.  
 Cirugía del tórax.  
 1/1  
 Toracoplastia extrapleurale. Posición  
 del enfermo.  
 No.  
 1917  
 Carbón y lápiz graso.  
 Dr. José Bartrina Thomas.  
 R.Q. 1917.



0004  
 Cirugía.  
 Cirugía del tórax.  
 1/1  
 Toracoplastia extrapleurale. Trazado de  
 la incisión.  
 No.  
 1917  
 Carbón y lápiz graso.  
 Dr. José Bartrina Thomas.  
 R.Q. 1917.



0005

Cirugia.

Afecciones de los miembros inferiores.

1/1

Hernia inguinal congénita. Manera de aislar el saco.

Inf.Dcha.

1917

Carbón y lápiz graso.

Dr.J.M. Bartrina Thomas.

R.Q. 1917.



0006

Cirugia.

Afecciones de los miembros inferiores.

1/1

Hernia inguinal congénita. Disección del saco.

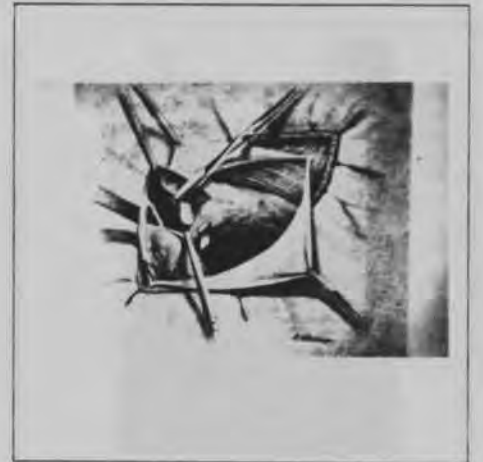Inf.Dcha.

1917

Carbón y lápiz graso.

Dr.J.M. Bartrina Thomas.

R.Q. 1917.



0007

Otorrinolaringología.

El Rádium en el cáncer de las primeras vías.

1/1

Portarradio frontal de Botey, aplicado.

Inf. Cent.

1917

Carbón y lápiz graso.

Dr. Ricardo Botey.

R.Q. 1917.



0008

Otorrinolaringología.

El Rádium en el cáncer de las primeras vías.

1/1

Tubo radifero metido en el neoplasma faringeo.

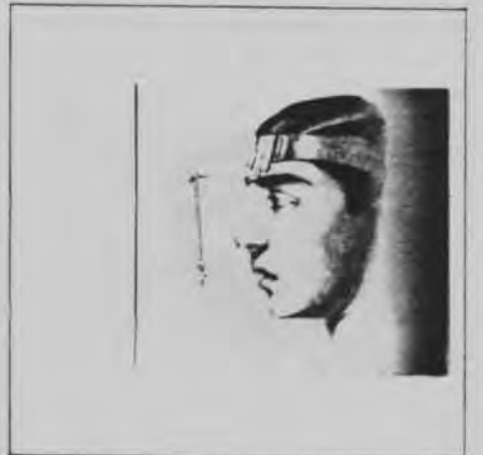Inf. Ctro.

1917

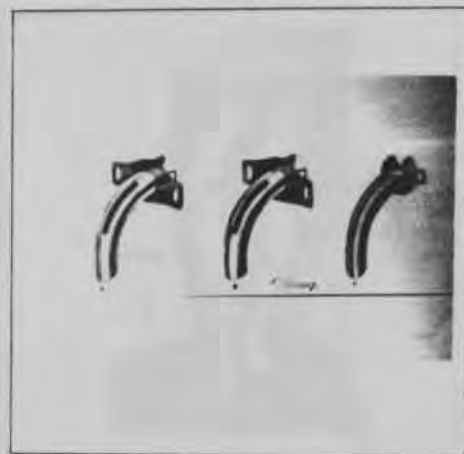Carbón y lápiz graso.

Dr. Ricardo Botey.

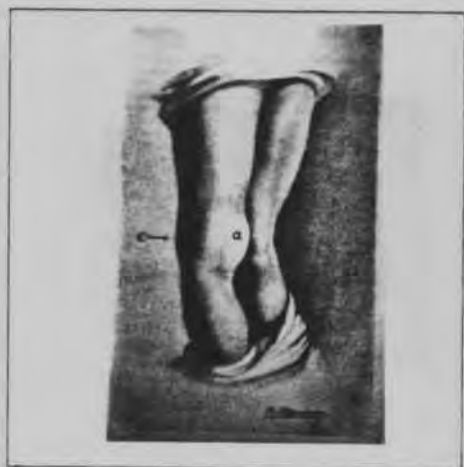R.Q. 1917.



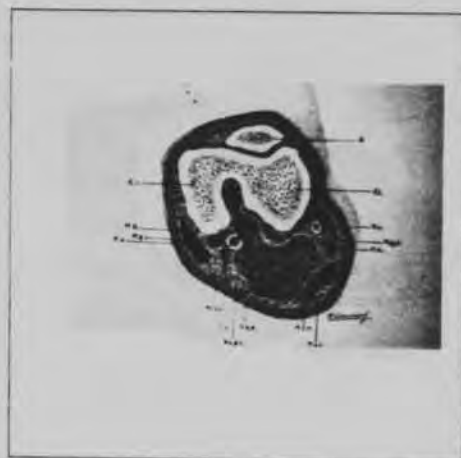
0009  
 Otorrinolaringología.  
 El Radium en el cáncer de las primeras  
 vías.  
 1/1  
 Cánula fenestrada para la intubación  
 radifera.  
 Inf. Dcha.  
 1917  
 Carbón y lápiz graso.  
 Dr. Ricardo Botey.  
 R.Q. 1917.



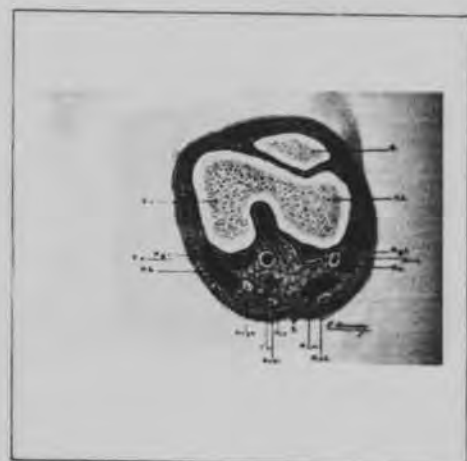0010  
 Cirugia Vascular  
 Aneurismorrafia reparadora.  
 1/4  
 Aspecto de la región poplítea.  
 Inf. Dcha.  
 1918  
 Carbón y lápiz graso.  
 Dr. Trias Pujol.  
 R.Q. 1918.



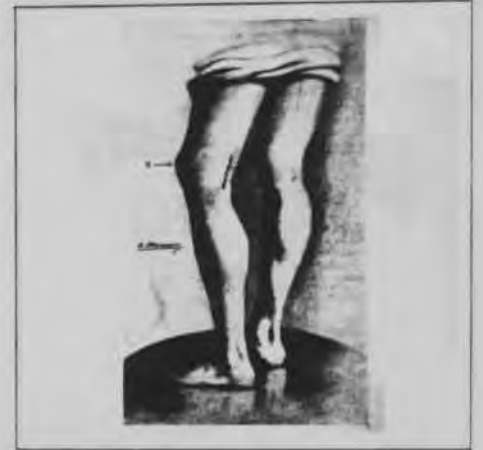0011  
 Cirugia Vascular  
 Aneurismorrafia reparadora.  
 2/4  
 Corte esquemático antes de operar el  
 aneurisma.  
 Inf. Dcha.  
 1918  
 Carbón y lápiz graso.  
 Dr. Trias Pujol.  
 R.Q. 1918.



0012  
 Cirugia Vascular  
 Aneurismorrafia reparadora.  
 3/4  
 Corte esquemático de la región después  
 de operado.  
 Inf. Dcha.  
 1918  
 Carbón y lápiz graso.  
 Dr. Trias Pujol.  
 R.Q. 1918.



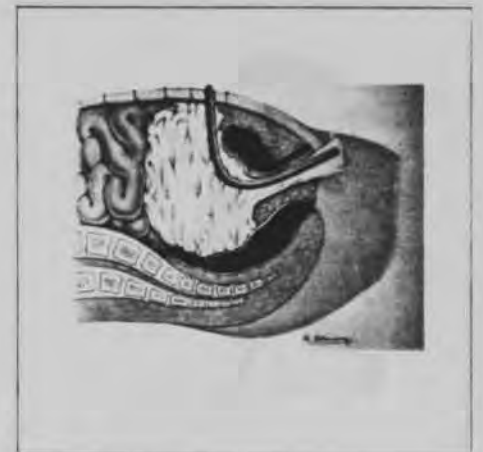0013  
 Cirugia Vascular  
 Aneurismorrafia reparadora.  
 1/2  
 La región operada después de  
 cicatrizada.  
 Med. Izqu.  
 1918  
 Carbón y lápiz graso.  
 Dr. Trias Pujol.  
 R.Q. 1917.



0014  
 Ginecología.  
 Tratamiento de las grandes lesiones  
 inflamatorias anexiales y de sus  
 complicaciones.  
 1/1  
 Taponamiento del antro pélvico.  
 Inf. Dcha.  
 1919  
 Carbón y lápiz graso.  
 Dr. J.Soler y Juliá.  
 R.Q. 1919.



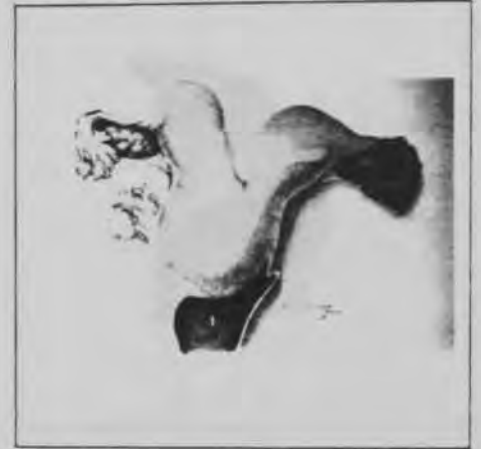0015  
 Ginecología.  
 Tratamiento de las grandes lesiones  
 inflamatorias anexiales y de sus  
 complicaciones.  
 1/1  
 Salida de las gasas por la vagina.  
 Inf. Dcha.  
 1919  
 Carbón y lápiz graso.  
 Dr. J.Soler y Juliá.  
 R.Q. 1919.



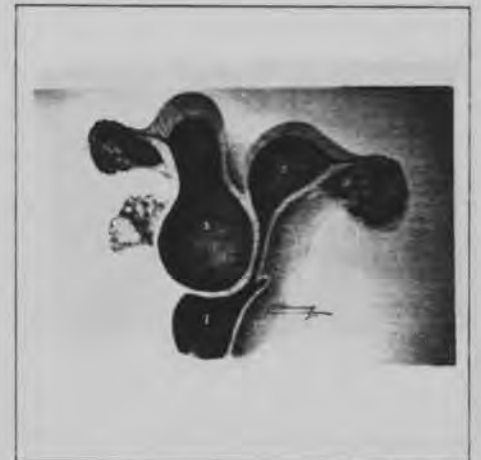0016  
 Ginecología.  
 Tratamiento de las grandes lesiones  
 inflamatorias anexiales y de sus  
 complicaciones.  
 1/1  
 Tubo de drenaje y lavado.  
 Inf. Dcha.  
 1919  
 Carbón y lápiz graso.  
 Dr. J.Soler y Juliá.  
 R.Q. 1919.



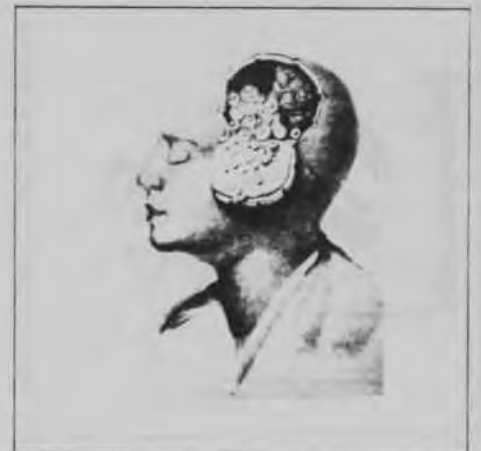0017  
 Ginecología.  
 Utero doble con embarazo del  
 izquierdo.  
 1/2  
 Utero doble con embarazo del izquierdo  
 y henatometria del derecho.  
 Inf. Dcha.  
 1919  
 Carbón y lápiz graso.  
 Dr. Alvaro Esquerdo.  
 R.Q. 1919.



0018  
 Ginecología.  
 Utero doble con embarazo del  
 izquierdo.  
 1/2  
 Utero doble con embarazo del izquierdo  
 y henatometria del derecho.  
 Inf. Dcha.  
 1919  
 Carbón y lápiz graso.  
 Dr. Alvaro Esquerdo  
 R.Q. 1919.



0019  
 Cirugía.  
 Quiste hidatídico cerebral, craniotomía: curación.  
 1/2  
 Quiste hidatídico cerebral. Irrupción  
 de las hidátides.  
 No.  
 1920  
 Carbón y lápiz graso.  
 Drs. Cardenal y Castellá.  
 R.Q. 1920.



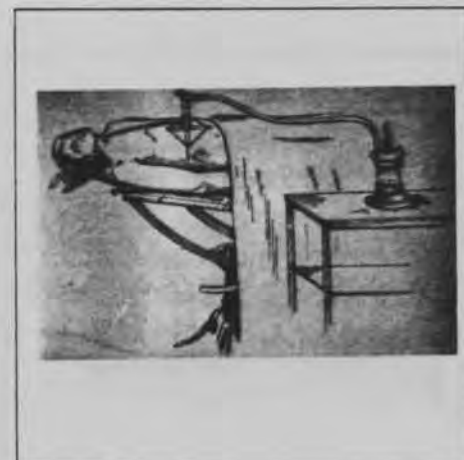0020  
 Cirugía.  
 Quiste hidatídico cerebral, craniotomía: curación.  
 2/2  
 Cavidad resultante del vaciamiento del  
 quiste.  
 Inf. Dcha.  
 1920  
 Carbón y lápiz graso.  
 Drs. Cardenal y Castellá.  
 R.Q. 1920.



0021  
 Cirugia  
 Tratamiento quirúrgico de las  
 colecistitis.  
 1/1  
 Pared de la vejiga biliar.  
 Inf. Dcha.  
 1921  
 Tinta y lápiz graso.  
 Dr. E. Ribas Ribas.  
 R.Q. 1921.



0022  
 Cirugia  
 Técnica de laringectomía total.  
 1/1  
 Dispositivo de Ricard-Lombard para la  
 cloroformización a distancia.  
 1922  
 Tinta negra.  
 Dr. E. Ribas Ribas.  
 R.Q. 1922.



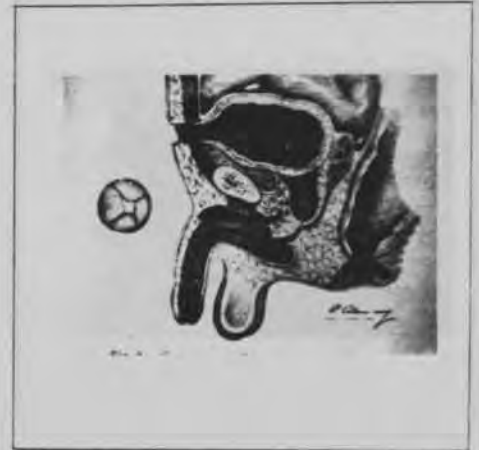0023  
 Cirugia.  
 Traqueolaringoscopia retrógrada.  
 1/1  
 Cánula doblemente fenestrada de Botey.  
 Inf. Dcha.  
 1922  
 Tinta negra.  
 Dr. Botey.  
 R.Q. 1922.



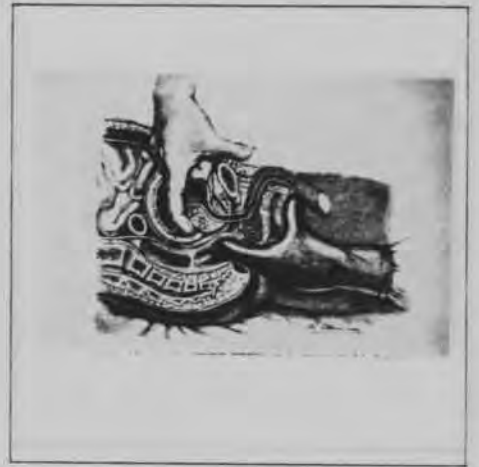0024  
 Urologia.  
 Técnica de laringectomía total.  
 1/1  
 Dispositivo para la aspiración  
 continua en las operaciones en el  
 cuello y los oídos.  
 Ext. Inf. Izqu.  
 1922  
 Tinta negra.  
 Dr. Serés.  
 R.Q. 1922.



0025  
 Urología.  
 Resultados y técnica en la  
 prostatectomía.  
 1/1  
 Corte esquemático mostrando unos malos  
 resultados de cicatrización.  
 Inf. Dcha.  
 1922  
 Tinta y lápiz graso.  
 Dr. Serés.  
 R.Q. 1922.



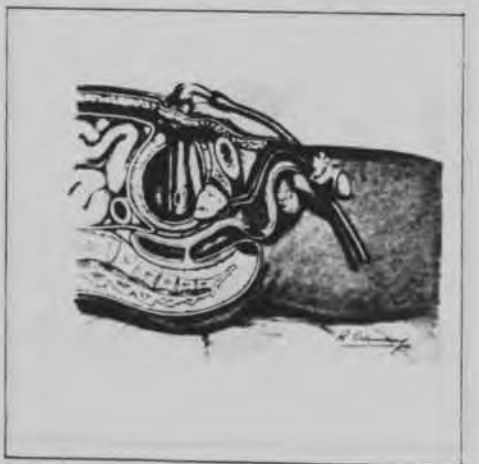0026  
 Cirugía .  
 Resultados y técnica en la  
 prostatectomía.  
 1/1  
 Técnica seguida en la enucleación del  
 adenoma.  
 Inf. Dcha.  
 1922  
 Tinta y lápiz graso.  
 Dr. Serés.  
 R.Q. 1922.



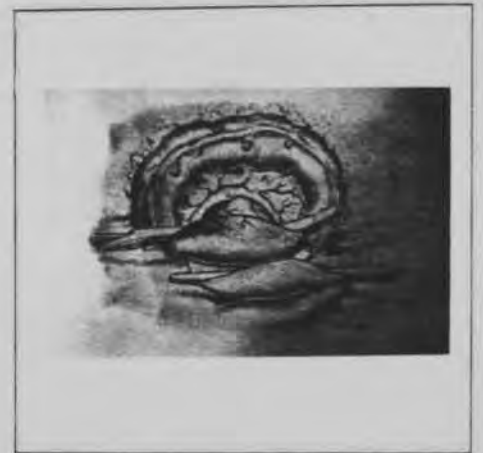0027  
 Cirugía.  
 Resultados y técnica en la  
 prostatectomía.  
 1/1  
 Técnica de taponamiento de la celda  
 prostática.  
 Inf. Dcha.  
 1922  
 Tinta y lápiz graso.  
 Dr. Serés.  
 R.Q. 1922.



0028  
 Cirugía.  
 Resultados y técnica en la  
 prostatectomía.  
 1/1  
 Corte esquemático que muestran a un  
 prostático operado.  
 Inf. Dcha.  
 1922  
 Tinta y lápiz graso.  
 Dr. Serés.  
 R.Q. 1922.



0029  
 Cirugia  
 El ulcus yuxtapilórico.  
 1/1  
 Gastroenterostomia posterior  
 antiperistáltica.  
 Inf. Dcha.  
 1923  
 Tinta y lápiz graso.  
 Dr. J.M. Bartrina.  
 R.Q. 1923.



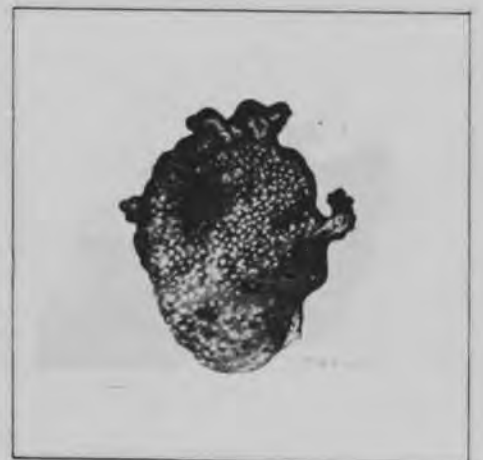0030  
 Cirugia  
 El ulcus yuxtapilórico.  
 1/1  
 Gastroenterostomia.  
 Inf. Dcha.  
 1923  
 Tinta y lápiz graso.  
 Dr. J.M. Bartrina.  
 R.Q. 1923.



0031  
 Cirugia  
 El ulcus yuxtapilórico.  
 1/1  
 Gastroenterostomia. Sutura seroserosa posterior..  
 Inf. Dcha.  
 1923  
 Tinta y lápiz graso.  
 Dr. J.M. Bartrina.  
 R.Q. 1923.



0032  
 Cirugia biliar.  
 Tratamiento quirúrgico de las  
 colecistitis.  
 1/1  
 Adenocarcinoma de la vejiga biliar.  
 Inf. Dcha.  
 1923  
 Tinta.  
 Dr. E. Ribas Ribas.  
 R.Q. 1923.





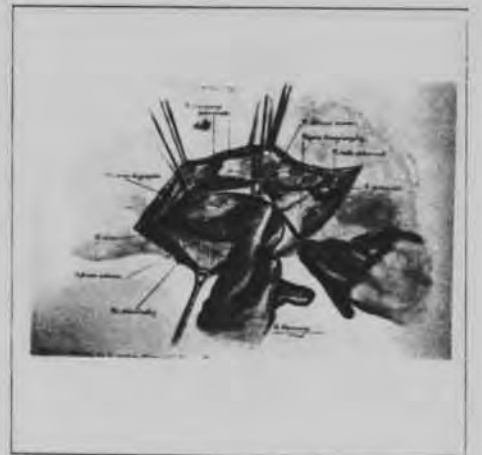0033  
 Cirugia biliar.  
 Tratamiento quirúrgico de las  
 colecistitis.  
 1/1  
 Colecistitis.  
 Inf. Dcha.  
 1923  
 Tinta.  
 Dr. E. Ribas Ribas.  
 R.Q. 1923.




0034  
 Cirugia biliar.  
 Tratamiento quirúrgico de las  
 colecistitis.  
 1/1  
 Colecistitis.  
 Inf. Dcha.  
 1923  
 Tinta.  
 Dr. E. Ribas Ribas.  
 R.Q. 1923.



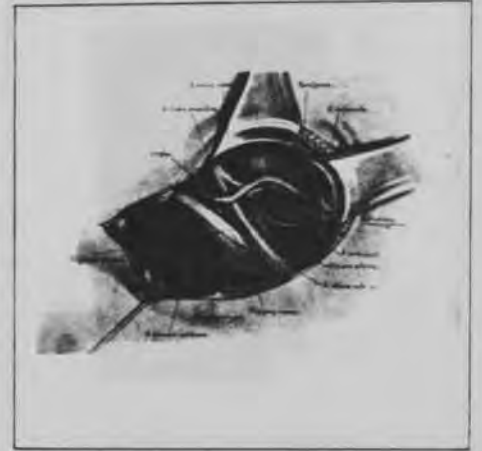
0035  
 Urologia.  
 Sobre cálculos del uréter.  
 1/1  
 Técnica de la ureterolitotomía iliaca.  
 Inf. Dcha.  
 1924  
 Tinta y lápiz graso.  
 Dr. Manuel Seres.  
 R.Q. 1924.



0036  
 Urologia.  
 Sobre cálculos del uréter.  
 1/1  
 Descubrimiento del uréter iliaco.  
 Med. Izqu.  
 1924  
 Tinta y lápiz graso.  
 Dr. Manuel Seres.  
 R.Q. 1924.



0037  
 Urología.  
 Sobre cálculos del uréter.  
 1/1  
 Descubrimiento del uréter pelviano.  
 Med. Dcha.  
 1924  
 Tinta y lápiz graso.  
 Dr. Manuel Seres.  
 R.Q. 1924.



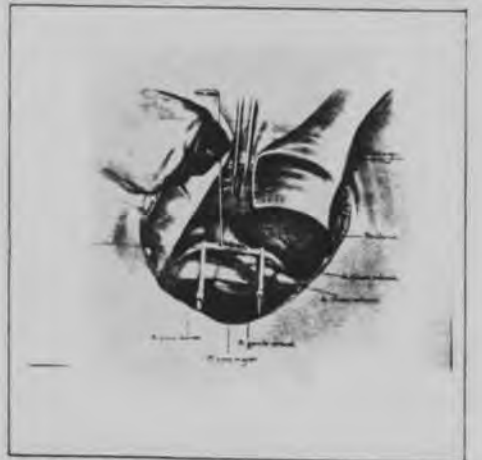0038  
 Urología.  
 Sobre cálculos del uréter.  
 1/1  
 Incisión en el conducto en sentido longitudinal encima del cálculo.  
 Med. Izqu.  
 1924  
 Tinta y lápiz graso.  
 Dr. Manuel Seres.  
 R.Q. 1924.



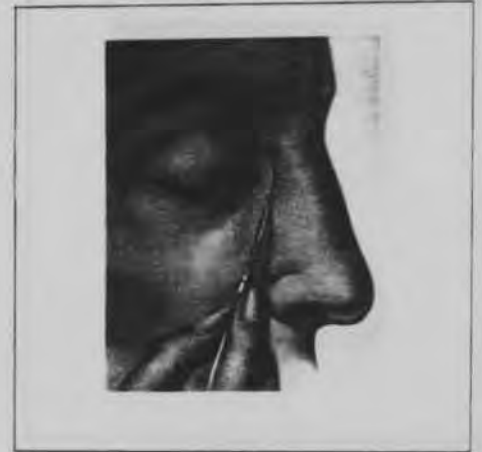0039  
 Urología.  
 Sobre cálculos del uréter.  
 1/1  
 Reconocimiento de la permeabilidad uretral.  
 Sup. Dcha.  
 1924  
 Tinta y lápiz graso.  
 Dr. Manuel Seres.  
 R.Q. 1924.



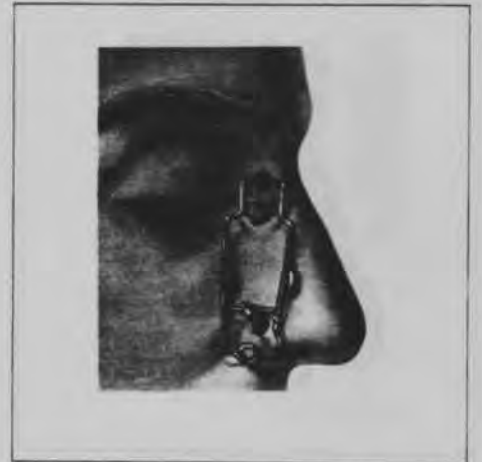0040  
 Urología.  
 Sobre cálculos del uréter.  
 1/1  
 Sutura del uréter, utilizando el martillo de Halstead-Delagénière.  
 Inf. Dcha.  
 1924  
 Tinta y lápiz graso.  
 Dr. Manuel Seres.  
 R.Q. 1924.



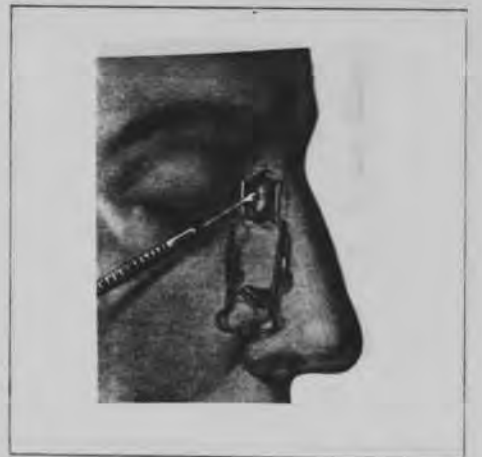0041  
 Oftalmología.  
 Una modificación sencilla y eficaz de  
 la dacriocistorrinostomia.  
 1/9  
 Incisión en la piel.  
 No.  
 1927  
 Tinta, acuarela y gouach.  
 Dr. Arruga.  
 A.O. 1927.



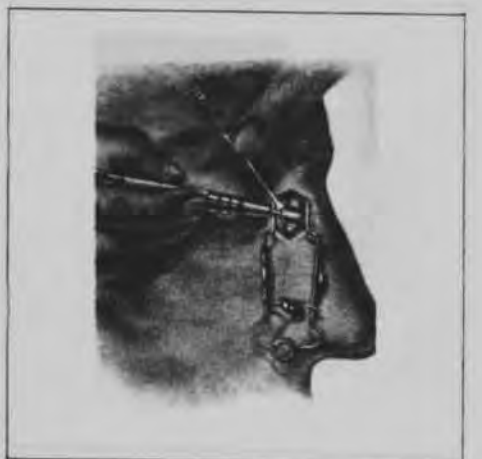0042  
 Oftalmología.  
 Una modificación sencilla y eficaz de  
 la dacriocistorrinostomia.  
 2/9  
 Separador de Müller, mantiene la  
 herida abierta.  
 No.  
 1927  
 Tinta, acuarela y gouach.  
 Dr. Arruga  
 A.O. 1927.



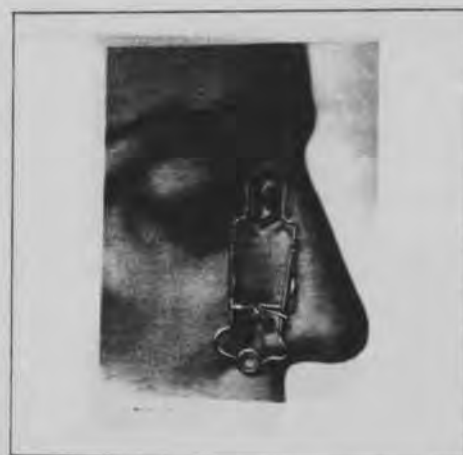0043  
 Oftalmología.  
 Una modificación sencilla y eficaz de  
 la dacriocistorrinostomia.  
 3/9  
 Seccionado el tendón se separa el saco  
 del hueso.  
 No.  
 1927  
 Tinta, acuarela y gouach.  
 Dr. Arruga  
 A.O. 1927.



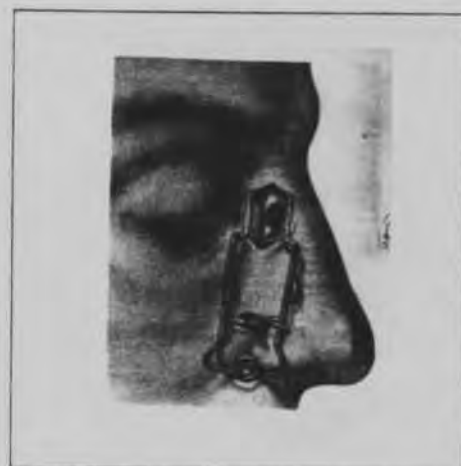0044  
 Oftalmología.  
 Una modificación sencilla y eficaz de  
 la dacriocistorrinostomia.  
 4/9  
 El trépano perfora la fosa lagrimal  
 mientras con una espátula se protege  
 el saco.  
 No.  
 1927  
 Tinta, acuarela y gouach.  
 Dr. Arruga  
 A.O. 1927.



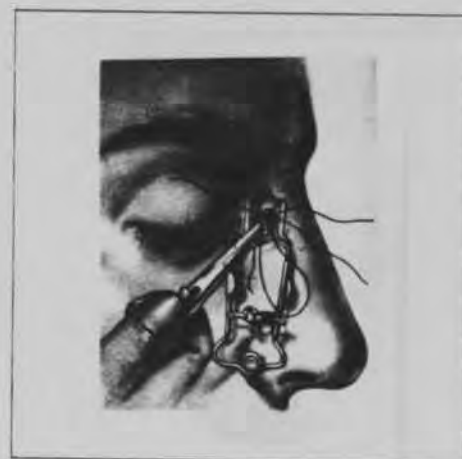0045  
 Oftalmología.  
 Una modificación sencilla y eficaz de  
 la dacriocistorrinostomía.  
 5/9  
 Agujero óseo ya practicado.  
 No.  
 1927  
 Tinta, acuarela y gouach.  
 Dr. Arruga  
 A.O.1927.



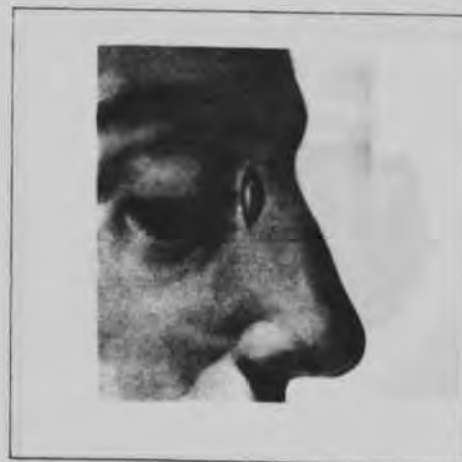0046  
 Oftalmología.  
 Una modificación sencilla y eficaz de  
 la dacriocistorrinostomía.  
 6/9  
 Agujero del saco practicado frente al  
 agujero óseo.  
 No.  
 1927  
 Tinta, acuarela y gouach.  
 Dr. Arruga  
 A.O.1927.



0047  
 Oftalmología.  
 Una modificación sencilla y eficaz de  
 la dacriocistorrinostomía.  
 7/9  
 Sutura del borde anterior del saco al  
 borde del agujero óseo.  
 No.  
 1927  
 Tinta, acuarela y gouach.  
 Dr. Arruga  
 A.O.1927.



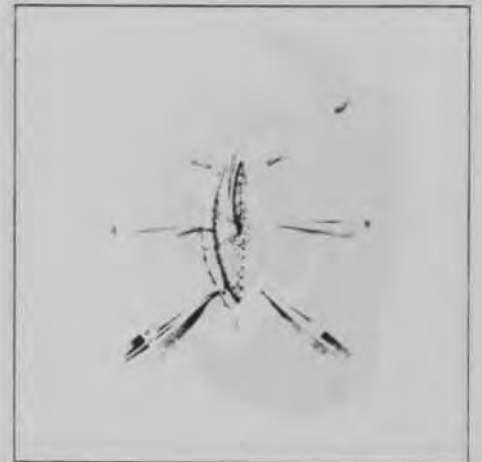0048  
 Oftalmología.  
 Una modificación sencilla y eficaz de  
 la dacriocistorrinostomía.  
 8/9  
 Saco suturado.  
 No.  
 927  
 Tinta, acuarela y gouach.  
 Dr. Arruga  
 A.O.1927.



0049  
 Oftalmología.  
 Una modificación sencilla y eficaz de  
 la dacriocistorrinostomia.  
 9/9  
 Sutura de la piel.  
 No.  
 1927  
 Tinta, acuarela y gouach.  
 Dr. Arruga  
 A.O. 1927.



0050  
 Cirugía.  
 Sutura de la pared abdominal.  
 1/1  
 Sutura con puntos en U y nudo  
 profundo.  
 Inf. Dcha.  
 1929  
 Tinta y lápiz graso.  
 Dr. Bartrina.  
 R.Q. 1929.



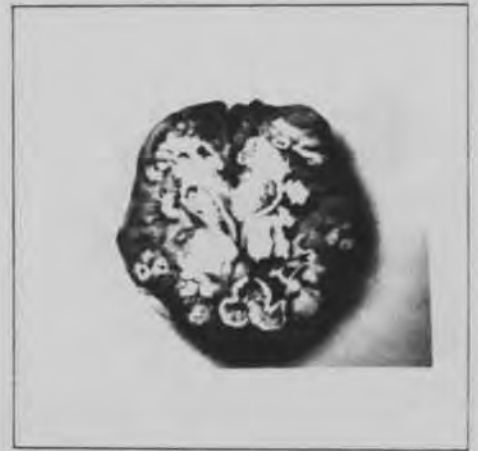0051  
 Urología.  
 Pieza operatoria.  
 1/1  
 Ext. Inf. Dcha.  
 1930  
 2650 x 750  
 Acuarela, gouach y tinta.  
 Dr. Puigvert. F.P.



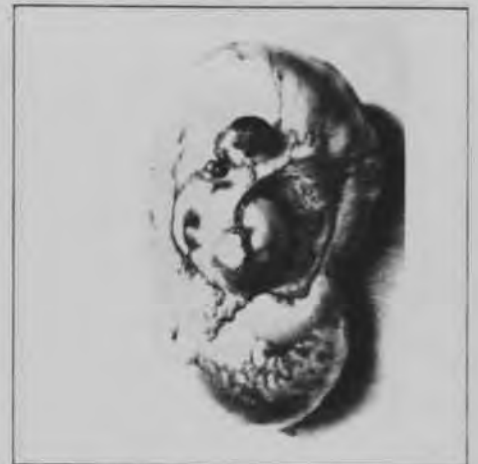0052  
 Urología.  
 Pieza operatoria.  
 1/1  
 Ext. Inf. Ctro.  
 1930  
 1150 x 1880  
 Acuarela, gouach y tinta.  
 Dr. Puigvert. F.P.



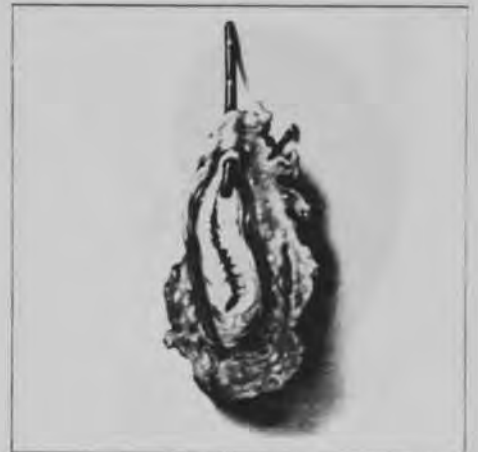0053  
 Urologia.  
 Pieza operatoria.  
 1/1  
 No.  
 1930  
 1350 x 1300  
 Acuarela, gouach y tinta.  
 Dr. Puigvert. F.P.



0054  
 Urologia.  
 Pieza operatoria.  
 1/1  
 Ext. Inf. Dcha.  
 1930  
 2620 x 1680  
 Acuarela, gouach y tinta.  
 Dr. Puigvert. F.P.



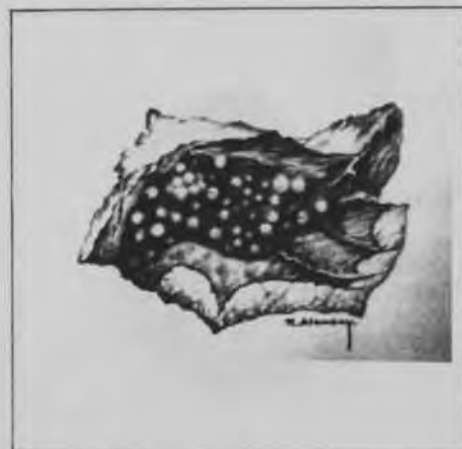0055  
 Urologia.  
 Pieza operatoria.  
 1/1  
 Ext. Inf. Dcha.  
 1930  
 1400 x 550  
 Acuarela, gouach y tinta.  
 Dr. Puigvert. F.P.



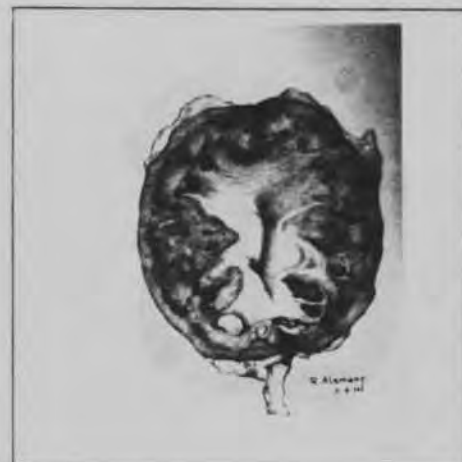0056  
 Urologia.  
 Pieza operatoria.  
 1/1  
 Ext. Inf. Dcha.  
 1930  
 1030 x 750  
 Acuarela, gouach y tinta.  
 Dr. Puigvert. F.P.



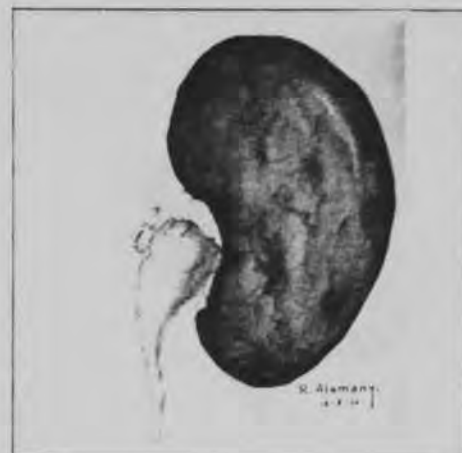0057  
 Urologia.  
 Pieza operatoria.  
 1/1  
 Ext. Inf. Dcha.  
 1930  
 850 x 1200  
 Acuarela, gouach y tinta.  
 Dr. Puigvert. F.P.



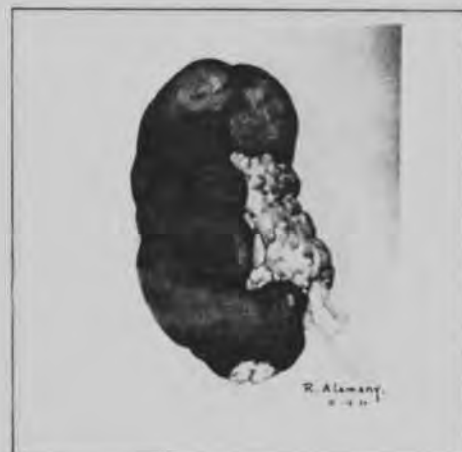0058  
 Urologia.  
 Pieza operatoria.  
 1/1  
 Ext. Inf. Dcha.  
 1930  
 1360 x 1020  
 Acuarela, gouach y tinta.  
 Dr. Puigvert. F.P.



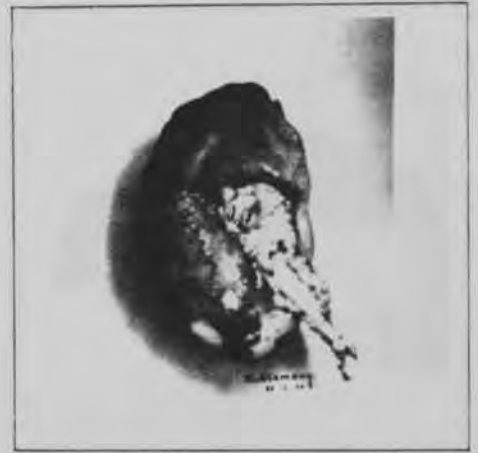0059  
 Urologia.  
 Pieza operatoria.  
 1/1  
 Ext. Inf. Dcha.  
 1930  
 1460 x 970  
 Acuarela, gouach y tinta.  
 Dr. Puigvert. F.P.



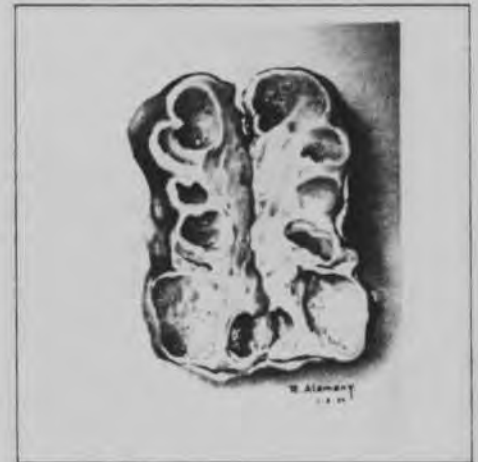0060  
 Urologia.  
 Pieza operatoria.  
 1/1  
 Ext. Inf. Dcha.  
 1930  
 1200 x 750  
 Acuarela, gouach y tinta.  
 Dr. Puigvert. F.P.



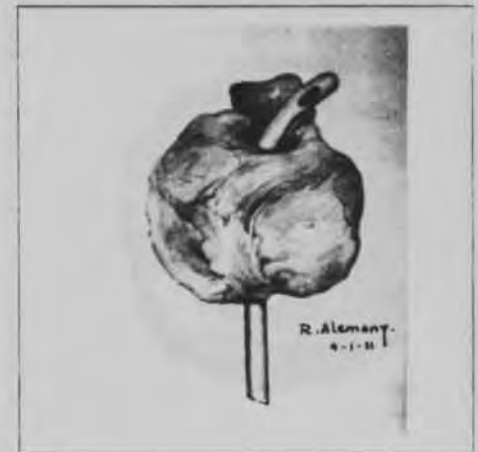0061  
 Urologia.  
 Pieza operatoria.  
 1/1  
 Ext. Inf. Ctro.  
 1930  
 1290 x 870  
 Acuarela, gouach y tinta.  
 Dr. Puigvert. F.P.



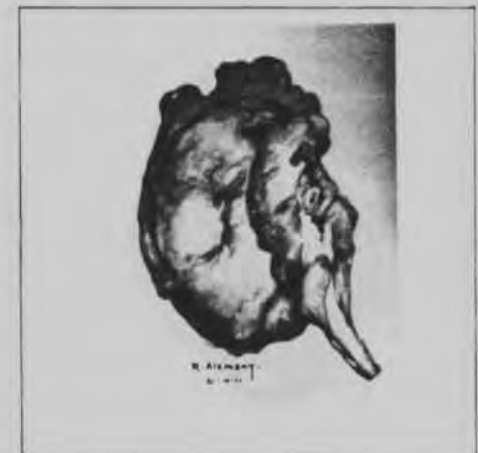0062  
 Urologia.  
 Pieza operatoria.  
 1/1  
 Ext. Inf. Dcha.  
 1930  
 1270 x 980  
 Acuarela, gouach y tinta.  
 Dr. Puigvert. F.P.



0063  
 Urologia.  
 Pieza operatoria.  
 1/1  
 Ext. Inf. Dcha.  
 1931  
 860 x 570  
 Acuarela, gouach y tinta.  
 Dr. Puigvert. F.P.



0064  
 Urologia.  
 Pieza operatoria.  
 1/1  
 Ext. Inf. Ctro.  
 1931  
 1430 x 1020  
 Acuarela, gouach y tinta.  
 Dr. Puigvert. F.P.

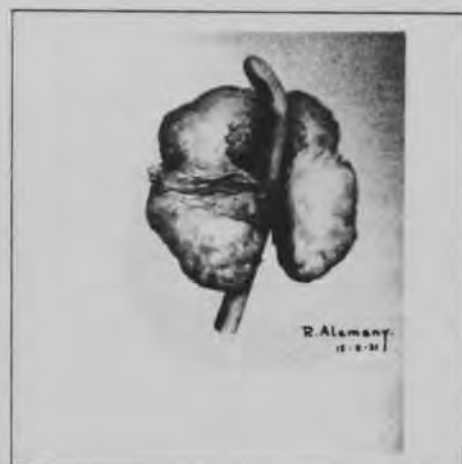



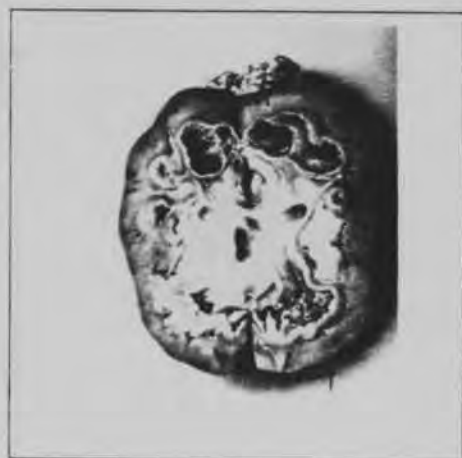0065  
 Urologia.  
 Pieza operatoria.  
 1/1  
 Ext. Inf. Dcha.  
 1931  
 360 x 780  
 Acuarela, gouach y tinta.  
 Dr. Puigvert. F.P.



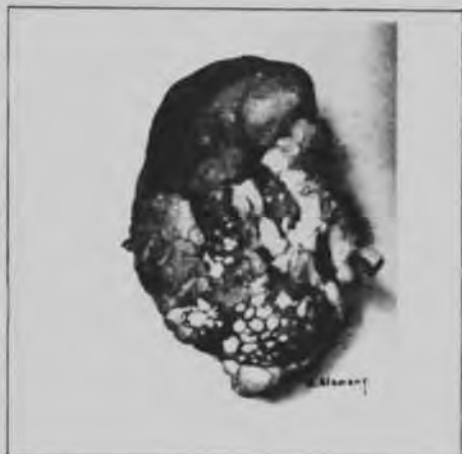0066  
 Urologia.  
 Pieza operatoria.  
 1/1  
 Ext. Inf. Dcha.  
 1931  
 830 x 630  
 Acuarela, gouach y tinta.  
 Dr. Puigvert. F.P.



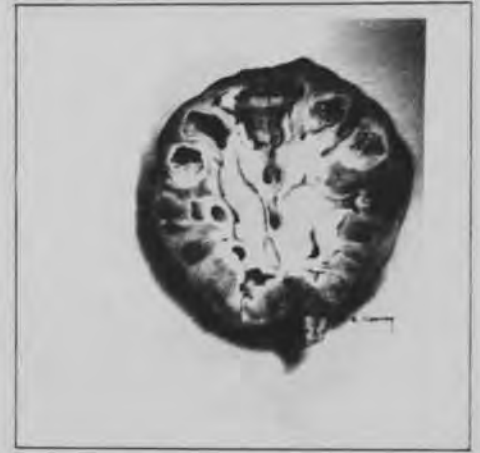0067  
 Urologia.  
 Pieza operatoria.  
 1/1  
 Ext. Inf. Dcha.  
 1931  
 1570 x 1300  
 Acuarela, gouach y tinta.  
 Dr. Puigvert. F.P.



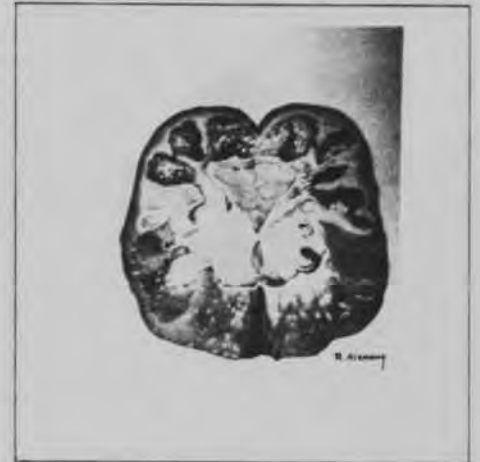0068  
 Urologia.  
 Pieza operatoria.  
 1/1  
 Ext. Inf. Dcha.  
 1931  
 1310 x 1000  
 Acuarela, gouach y tinta.  
 Dr. Puigvert. F.P.



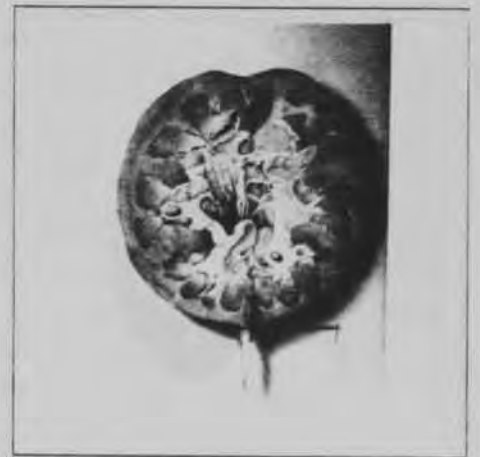0069  
 Urologia.  
 Pieza operatoria.  
 1/1  
 Ext. Inf. Dcha.  
 1931  
 1370 x 1240  
 Acuarela, gouach y tinta.  
 Dr. Puigvert. F.P.



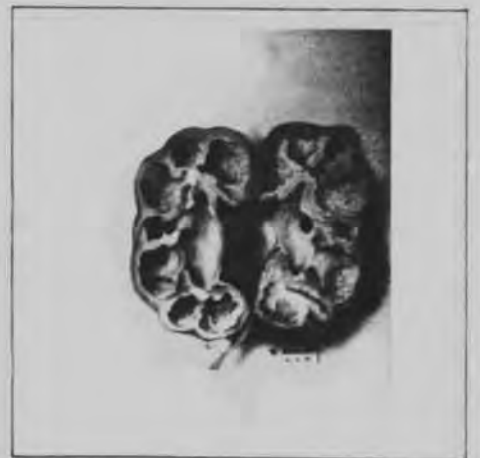0070  
 Urologia.  
 Pieza operatoria.  
 1/1  
 Ext. Inf. Dcha.  
 1931  
 1180 x 1230  
 Acuarela, gouach y tinta.  
 Dr. Puigvert. F.P.



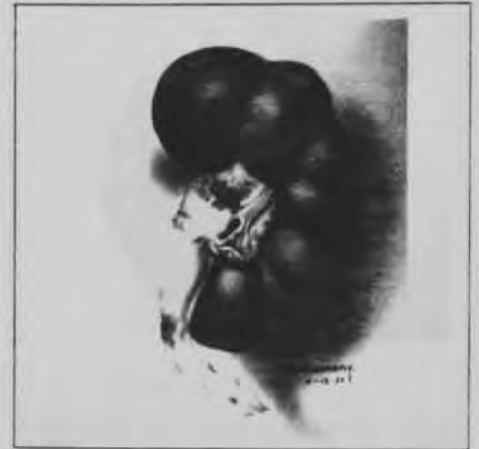0071  
 Urologia.  
 Pieza operatoria.  
 1/1  
 Ext. Inf. Dcha.  
 1931  
 1540 x 1200  
 Acuarela, gouach y tinta.  
 Dr. Puigvert. F.P.



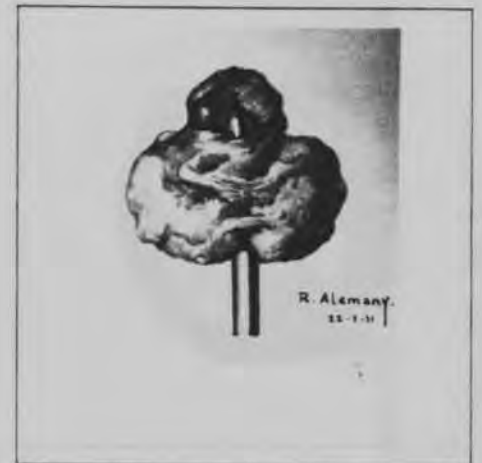0072  
 Urologia.  
 Pieza operatoria.  
 1/1  
 Ext. Inf. Dcha.  
 1931  
 1450 x 1460  
 Acuarela, gouach y tinta.  
 Dr. Puigvert. F.P.



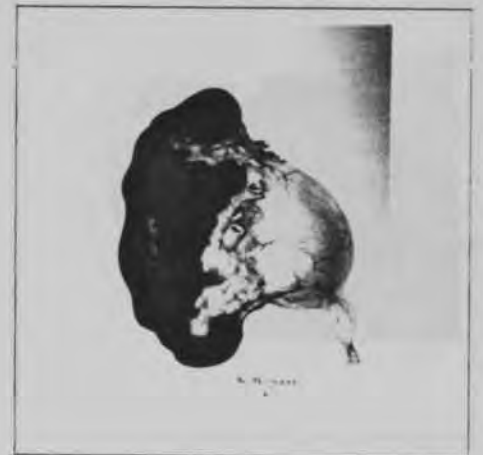0073  
 Urologia.  
 Pieza operatoria.  
 1/1  
 Ext. Inf. Dcha.  
 1931  
 1500 x 810  
 Acuarela, gouach y tinta.  
 Dr. Puigvert. F.P.



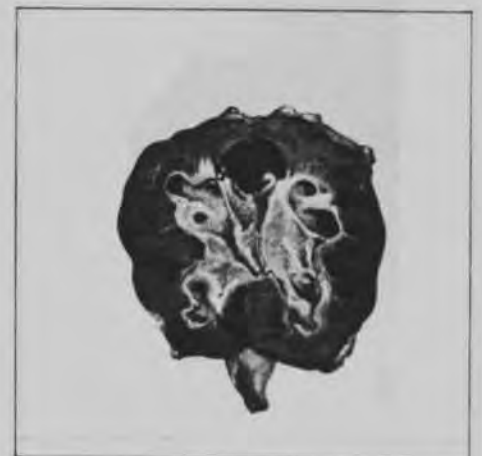0074  
 Urologia.  
 Pieza operatoria.  
 1/1  
 Ext. Inf. Dcha.  
 1931  
 690 x 570  
 Acuarela, gouach y tinta.  
 Dr. Puigvert. F.P.



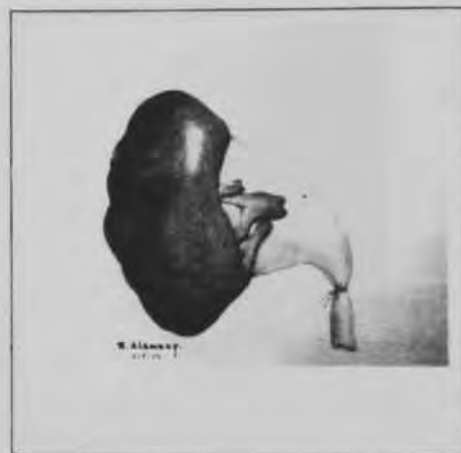0075  
 Urologia.  
 Pieza operatoria.  
 1/1  
 Ext. Inf. Ctro.  
 1931  
 1200 x 1020  
 Acuarela, gouach y tinta.  
 Dr. Puigvert. F.P.



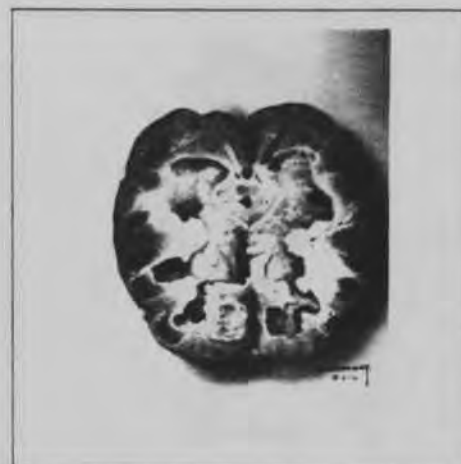0076  
 Urologia.  
 Pieza operatoria.  
 1/1  
 Ext. Inf. Dcha.  
 1932  
 1430 x 1230  
 Acuarela, gouach y tinta.  
 Dr. Puigvert. F.P.



0077  
 Urologia.  
 Pieza operatoria.  
 1/1  
 Ext. Inf. Izqu.  
 1932  
 1120 x 1040  
 Acuarela, gouach y tinta.  
 Dr. Puigvert. F.P.



0078  
 Urologia.  
 Pieza operatoria.  
 1/1  
 Ext. Inf. Dcha.  
 1932  
 1200 x 1220  
 Acuarela, gouach y tinta.  
 Dr. Puigvert. F.P.



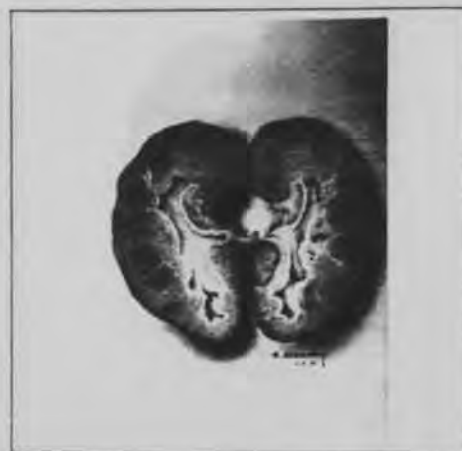0079  
 Urologia.  
 Pieza operatoria.  
 1/1  
 Ext. Inf. Dcha.  
 1932  
 1100 x 1250  
 Acuarela, gouach y tinta.  
 Dr. Puigvert. F.P.



0080  
 Urologia.  
 Pieza operatoria.  
 1/1  
 Ext. Inf. Dcha.  
 1932  
 1360 x 1200  
 Acuarela, gouach y tinta.  
 Dr. Puigvert. F.P.



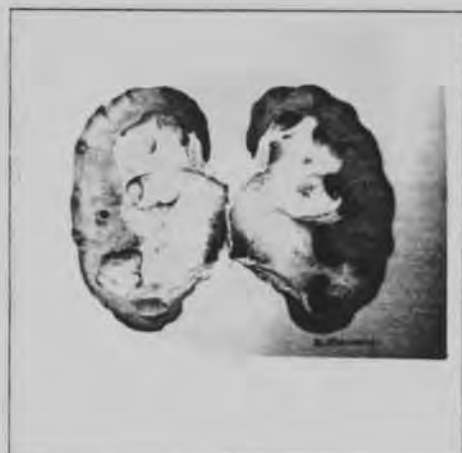0081  
 Urología.  
 Pieza operatoria.  
 1/1  
 Ext. Inf. Dcha.  
 1932  
 1240 x 1420  
 Acuarela, gouach y tinta.  
 Dr. Puigvert. F.P.



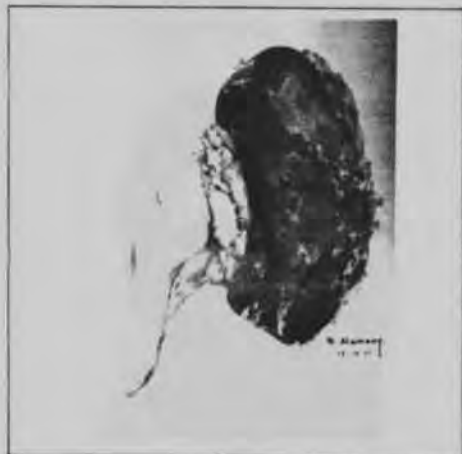0082  
 Urología.  
 Pieza operatoria.  
 1/1  
 Riñón izquierdo extirpado con atrofia renal con hidronefrosis. Vasos renales alargados y adherencias de la cápsula fibrosa del riñón con grasa perirenal.  
 Ext. Inf. Dcha.  
 1933  
 1090 x 470  
 Acuarela, gouach y tinta.  
 Dr. Puigvert. F.P.  
 A.U. y P.C.M. II



0083  
 Urología.  
 Pieza operatoria.  
 1/1  
 Riñón derecho extirpado con hidronefrosis por arteria polar inferior. Aplastamiento completo por distensión pielocalizal del tejido renal.  
 Ext. Inf. Dcha.  
 1933  
 1210 x 1560  
 Acuarela, gouach y tinta.  
 Dr. Puigvert. F.P.  
 A.U.



0084  
 Urología.  
 Pieza operatoria.  
 1/1  
 Riñón izquierdo extirpado con ureterohidronefrosis. Quistes serosos corticales.  
 Ext. Inf. Dcha.  
 1933  
 1560 x 1240  
 Acuarela, gouach y tinta.  
 Dr. Puigvert. F.P.  
 A.U.



0085

Urología.

Pieza operatoria.

1/1

Riñón derecho extirpado con hidronefrosis por bridas.

Ext. Inf. Cent.

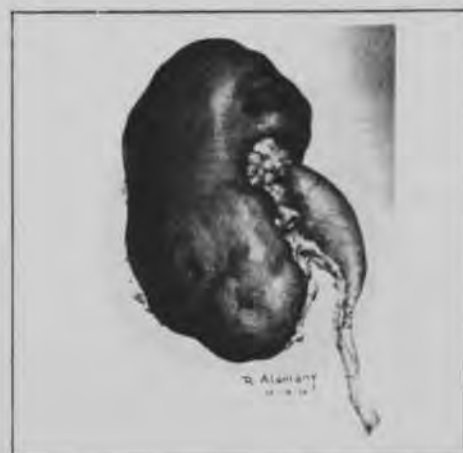1933

1470 x 880

Acuarela, gouach y tinta.

Dr. Puigvert. F.P.

A.U.



0086

Urología.

Pieza operatoria.

1/1

Riñón derecho extirpado con litiasis renal. Hidronefrosis secundaria infectada. Cálculos varios. Lesiones equimóticas en la pelvis y cáliz superior.

Ext. Inf. Dcha.

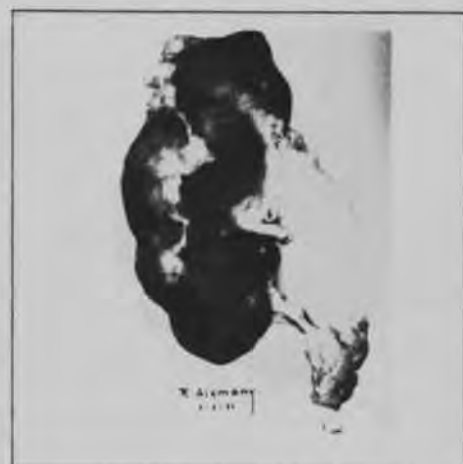1933

1500 x 900

Acuarela, gouach y tinta.

Dr. Puigvert. F.P.

A.U.



0087

Urología.

Pieza operatoria.

1/1

Riñón derecho extirpado con hidronefrosis. Riñón lobulado por la dilatación intra-renal de los cálices. Quiste hemático cortical.

Ext. Inf. Dcha.

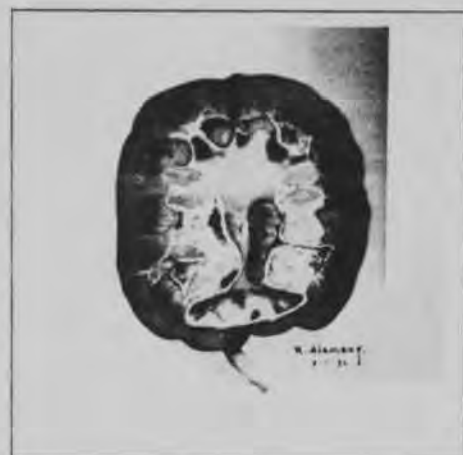1933

1120 x 880

Acuarela, gouach y tinta.

Dr. Puigvert. F.P.

A.U.



0088

Urología.

Pieza operatoria.

1/1

Riñón derecho extirpado con litiasis renal. Hidronefrosis secundaria infectada. Cálculos varios. Leucoplasia de la pelvis renal.

Ext. Inf. Dcha.

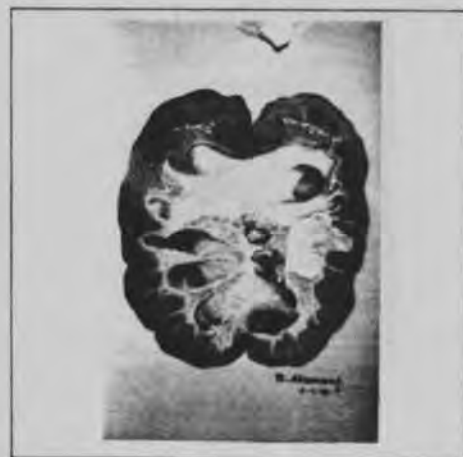1933

1130 x 1020

Acuarela, gouach y tinta.

Dr. Puigvert. F.P.

A.U.



0089

Urología.

Pieza operatoria.

1/1

Riñón izquierdo extirpado con  
litiasis renal. Hidronefrosis aguda.  
Cálculos. Lesiones equimóticas en la  
pelvis.

Ext. Inf. Dcha.

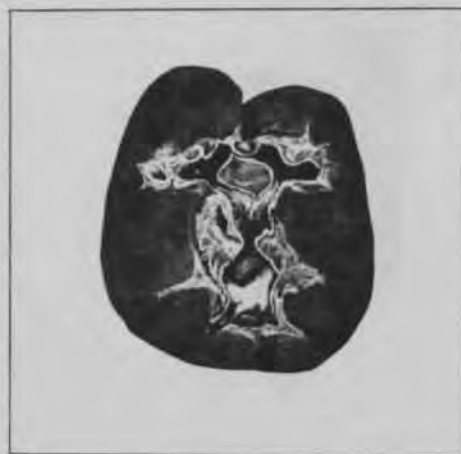1933

1300 x 1160

Acuarela, gouach y tinta.

Dr. Puigvert. F.P.

A.U.



0090

Urología.

Pieza operatoria.

1/1

Riñón izquierdo extirpado con  
tuberculosis renal pio-nefrotica  
cerrada.

Ext. Inf. Dcha.

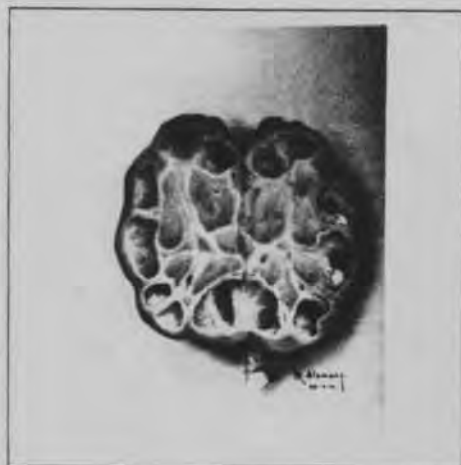1933

1410 x 1270

Acuarela, gouach y tinta.

Dr. Puigvert. F.P.

A.U.



0091

Urología.

Pieza operatoria.

1/1

Riñón izquierdo extirpado con  
tuberculosis renal úlcero-cavernosa.  
Pelvis renal sembrada de tubérculos  
miliares.

Ext. Inf. Dcha.

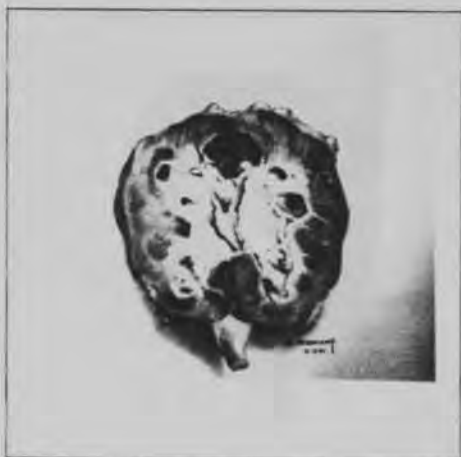1933

1430 x 1230

Acuarela, gouach y tinta.

Dr. Puigvert. F.P.

A.U.



0092

Urología.

Pieza operatoria.

1/1

Riñón derecho extirpado con  
tuberculosis renal necrosante.  
Lesiones necrosantes en la mitad  
superior.

Ext. Inf. Dcha.

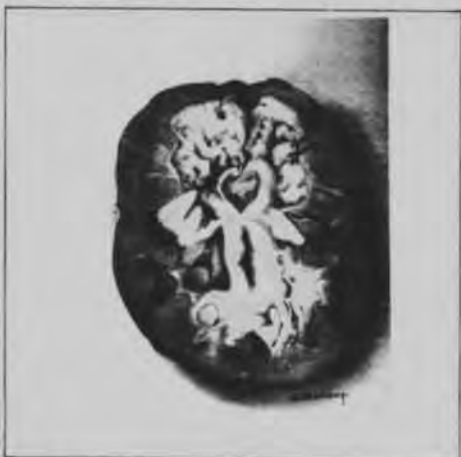1933

1230 x 1020

Aerógrafo, acuarela, gouach y tinta.

Dr. Puigvert. F.P.

A.U.



0093

Urología.

Pieza operatoria.

1/1

Riñón izquierdo extirpado con tuberculosis renal hidronefrótica. Gran dilatación de la pelvis renal. Cavernas tuberculosas que invaden la mita superior.

Ext. Inf. Dcha.

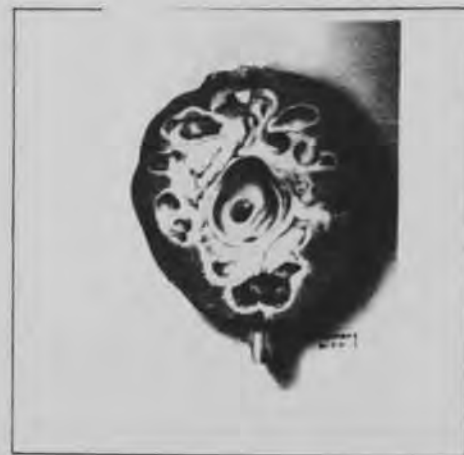1933

1500 x 1250

Aerógrafo, acuarela, gouach y tinta.

Dr. Puigvert. F.P.

A.U.



0094

Urología.

Pieza operatoria.

1/1

Riñón derecho extirpado con tuberculosis renal úlcero-cavernosa. Necrosis completa del polo superior formando una caverna. Tubérculos miliars.

Ext. Inf. Dcha.

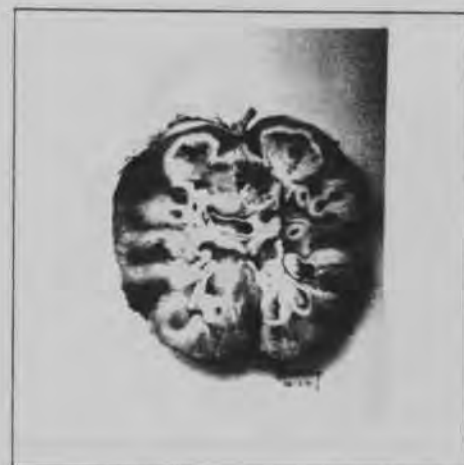
1933

1300 x 1300

Aerógrafo, acuarela, gouach y tinta.

Dr. Puigvert. F.P.

A.U.



0095

Urología.

Pieza operatoria.

1/1

Riñón izquierdo extirpado con tuberculosis renal ulcerosa. Ulceración del vértice de todas las papilas renales. Tubérculos miliars en la pelvis renal.

Ext. Inf. Dcha.

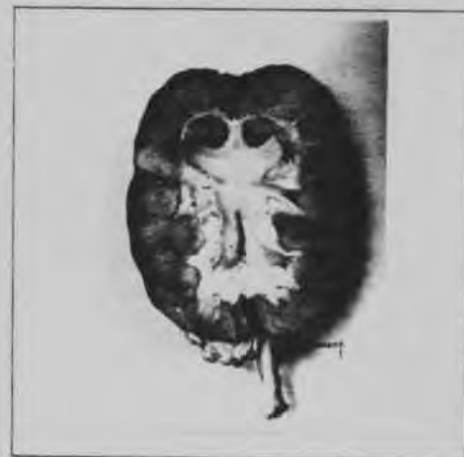1933

1610 x 1036

Aerógrafo, acuarela, gouach y tinta.

Dr. Puigvert. F.P.

A.U.



0096

Urología.

Pieza operatoria.

1/1

Riñón derecho extirpado con tuberculosis renal úlcero-cavernosa. Gran invasión del parénquima por tubérculos miliars.

Ext. Inf. Dcha.

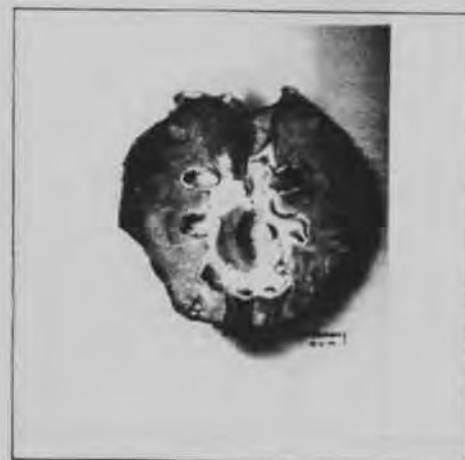1933

1270 x 1280

Aerógrafo, acuarela, gouach y tinta.

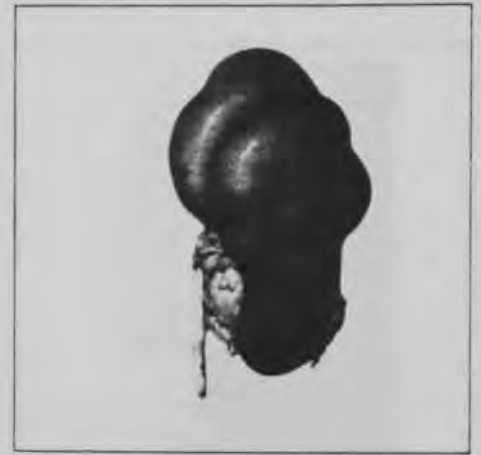Dr. Puigvert. F.P.

A.U.

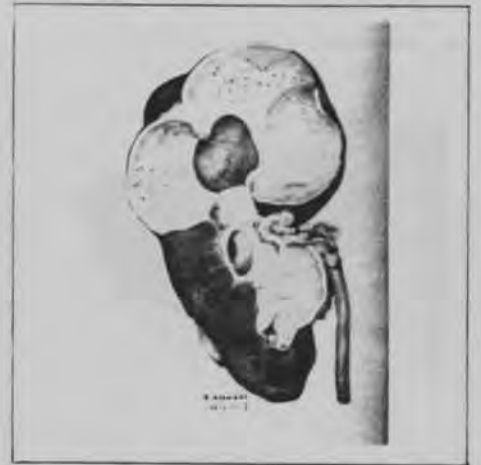



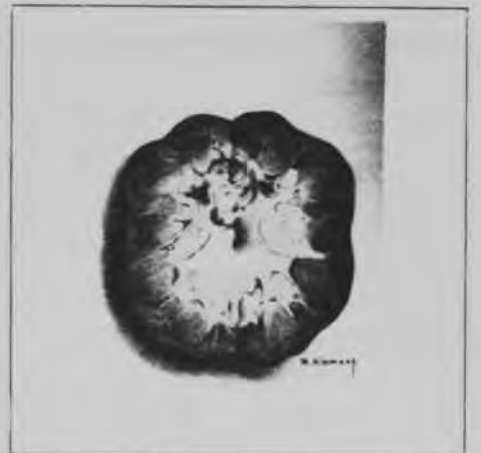0097  
 Urología.  
 Pieza operatoria.  
 1/1  
 Riñón derecho extirpado con  
 tuberculosis renal cística. En el polo  
 inferior, tubérculos miliarios. La  
 mitad superior aumentada y lobulada  
 por las cavidades císticas.  
 No.  
 1933  
 1200 x 690  
 Acuarela, gouach y tinta.  
 Dr. Puigvert. F.P.  
 A.U. y P.C.M. II



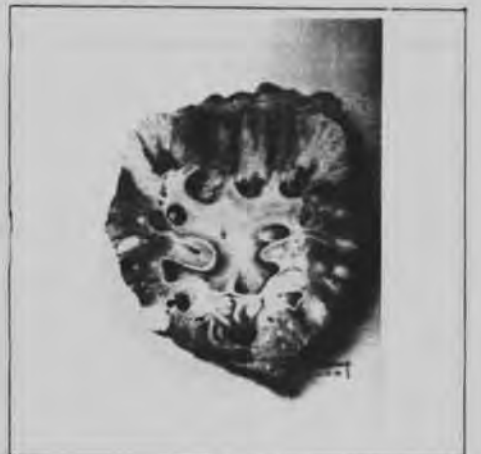0098  
 Urología.  
 Pieza operatoria.  
 1/1  
 Corte sagital del riñón derecho  
 extirpado con lesiones de tuberculosis  
 renal cística. Hidronefrosis  
 tuberculosa de la mitad inferior de la  
 pelvis renal.  
 Ext. Inf. Ctro.  
 1933  
 1770 x 1100  
 Acuarela, gouach y tinta.  
 Dr. Puigvert. F.P.  
 A.U.



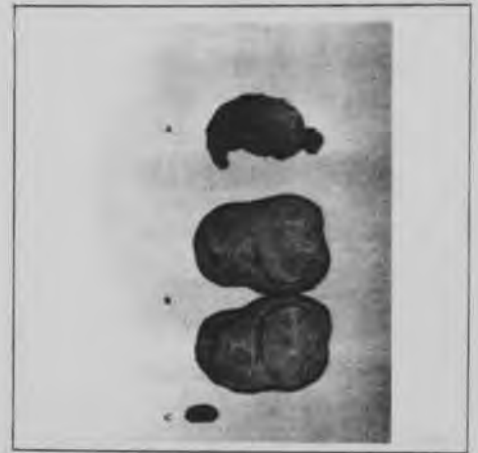0099  
 Urología.  
 Pieza operatoria.  
 1/1  
 Riñón derecho extirpado con  
 tuberculosis renal úlcero-cavernosa.  
 Caverna tuberculosa única abierta en  
 el cáliz superior. Resto de parénquima  
 renal sin lesión macroscópica.  
 Ext. Inf. Dcha.  
 1933  
 1200 x 1100  
 Acuarela, gouach y tinta.  
 Dr. Puigvert. F.P.  
 A.U.



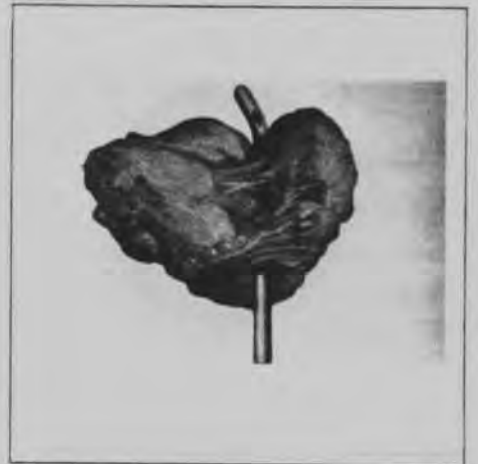0100  
 Urología.  
 Pieza operatoria.  
 1/1  
 Riñón izquierdo extirpado con  
 tuberculosis renal úlcero-cavernosa.  
 Ext. Inf. Dcha.  
 1933  
 1300 x 1250  
 Acuarela, gouach y tinta.  
 Dr. Puigvert. F.P.  
 A.U.



0101  
 Urologia.  
 Pieza operatoria.  
 1/1  
 Adenoma prostático con cálculos  
 extirpado por prostatectomía perineal  
 subcapsular de Wilbolz.  
 No.  
 1933  
 Acuarela, gouach y tinta.  
 Dr. Puigvert. F.P.  
 A.U.



0102  
 Urologia.  
 Pieza operatoria.  
 1/1  
 Adenoma prostático extirpado por  
 prostatectomía hipogástrica con  
 cálculos múltiples intra-adenomatosos.  
 No.  
 1933  
 Aerógrafo, acuarela, gouach y tinta.  
 Dr. Puigvert. F.P.  
 A.U.



0103  
 Urologia.  
 Cistoscopia.  
 1/1  
 Imagen cistoscópica de un cálculo  
 vesical.  
 Ext. Inf. Dcha.  
 1933  
 100 diam.  
 Acuarela, gouach y tinta.  
 Dr. Puigvert. F.P.  
 A.U.



0104  
 Urologia.  
 Cistoscopia.  
 1/1  
 Imagen cistoscópica de un cálculo  
 vesical gigante.  
 Ext. Inf. Dcha.  
 1933  
 100 diam.  
 Acuarela, gouach y tinta.  
 Dr. Puigvert. F.P.  
 A.U.



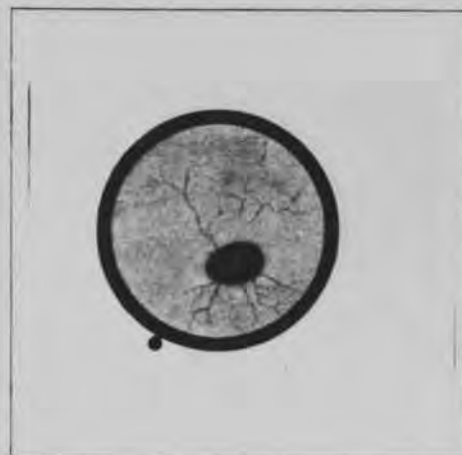
0105  
 Urologia.  
 Cistoscopia.  
 1/1  
 Imagen cistoscópica del cuerpo extraño  
 de la vejiga con cálculos secundarios.  
 Ext. Inf. Dcha.  
 1933  
 100 diam.  
 Acuarela, gouach y tinta.  
 Dr. Puigvert. F.P.  
 A.U.



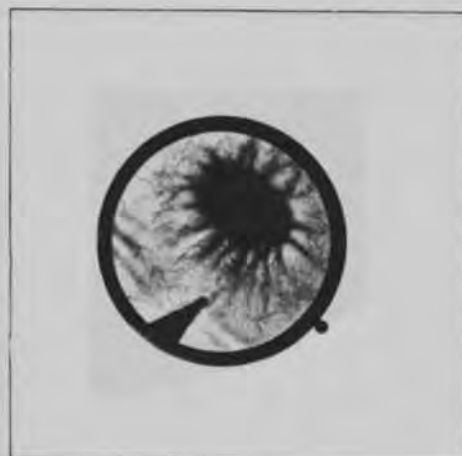0106  
 Urologia.  
 Cistoscopia.  
 1/1  
 Imagen cistoscópica de los cálculos  
 vesicales.  
 Ext. Inf. Dcha.  
 1933  
 100 diam.  
 Acuarela, gouach y tinta.  
 Dr. Puigvert. F.P.  
 A.U.



0107  
 Urologia.  
 Cistoscopia.  
 1/1  
 Imagen cistoscópica de un cálculo  
 vesical.  
 Ext. Inf. Dcha.  
 1933  
 100 diam.  
 Acuarela, gouach y tinta.  
 Dr. Puigvert. F.P.  
 A.U.



0108  
 Urologia.  
 Cistoscopia.  
 1/1  
 Imagen cistoscópica del agujero de  
 comunicación del divertículo vesical  
 con la vejiga.  
 Ext. Inf. Dcha.  
 1933  
 100 diam.  
 Acuarela, gouach y tinta.  
 Dr. Puigvert. F.P.  
 A.U.



0109

Urología.

Cistoscopia.

1/1

Imagen cistoscópica del único  
agujero de comunicación de la vejiga  
con los divertículos vesicales.

Ext. Inf. Dcha.

1933

100 diam.

Acuarela, gouach y tinta.

A.U.



0110

Urología.

Cistoscopia.

1/1

Imagen cistoscópica de tumor vesical.

Ext. Inf. Dcha.

1933

100 diam.

Acuarela, gouach y tinta.

Dr. Puigvert. F.P.

A.U.



0111

Urología.

Cistoscopia.

1/1

Imagen cistoscópica de tumor vesical.

Ext. Inf. Dcha.

1933

100 diam.

Acuarela, gouach y tinta.

Dr. Puigvert. F.P.

A.U.



0112

Oftalmología.

Del diagnóstico del sarcoma de la  
coroides a propósito de un caso del  
mismo.

1/1

Sarcoma del coroides.

No

1934

Acuarela, gouach y tinta.

Dr. H. Arruga.

A.O.



0113

Oftalmología.  
Del diagnóstico del sarcoma de la coroides a propósito de un caso del mismo.

1/1

Diafanoscopia aplicada fuera de la zona tumoral.

No

1934

Acuarela, gouach y tinta.

Dr. H. Arruga.

A.O.



0114

Oftalmología.  
Del diagnóstico del sarcoma de la coroides a propósito de un caso del mismo.

1/1

Diafanoscopia aplicada en la zona tumoral.

No

1934

Acuarela, gouach y tinta.

Dr. H. Arruga.

A.O.



0115

Oftalmología.  
Del diagnóstico del sarcoma de la coroides a propósito de un caso del mismo.

1/1

Reproducción microscópica del tumor.

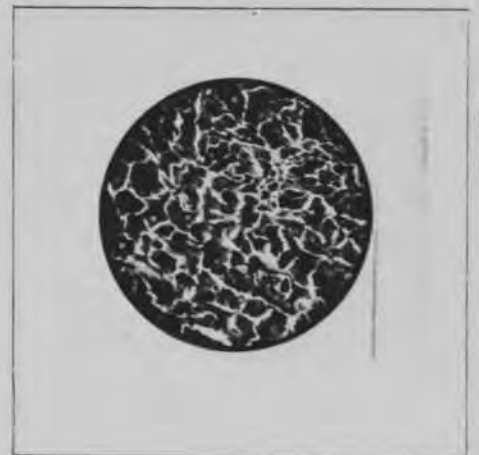No

1934

Acuarela, gouach y tinta.

Dr. H. Arruga.

A.O.



0116

Urología  
Cistoscopia.

1/1

Zona congestiva con tubérculo miliar.

Ext. Inf. Dcha.

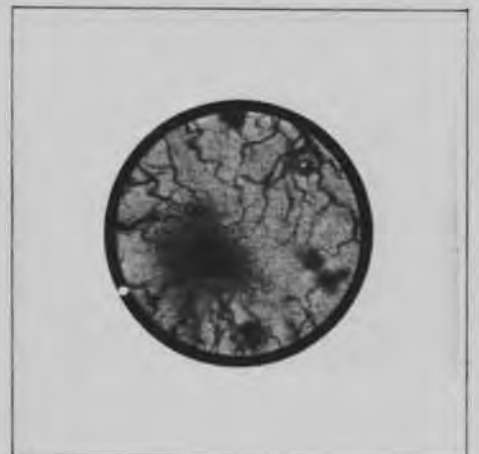
1934

100 diam.

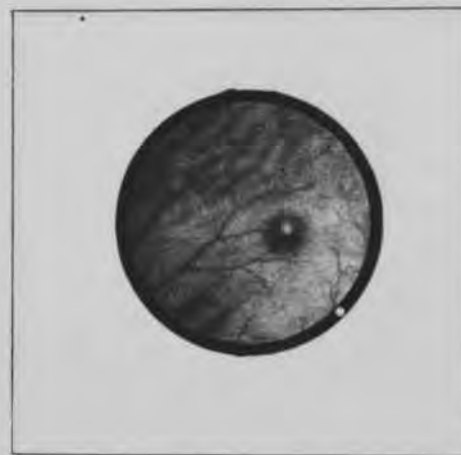Acuarela, tinta y guasch.

Dr. A. Puigvert. F.P.

C.T.R., E.U.



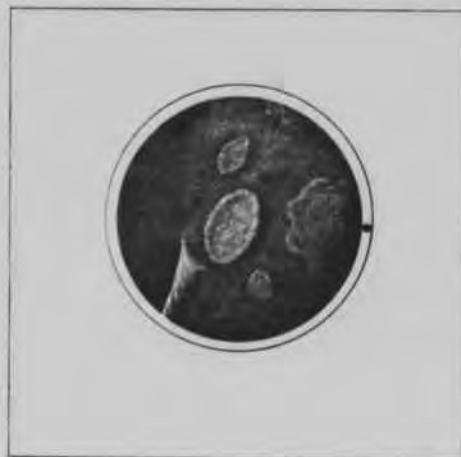0117  
 Urologia  
 Cistoscopia.  
 1/1  
 Tubérculo miliar vesical. Edema mucoso  
 en sábana.  
 Ext. Inf. Dcha.  
 1934  
 100 diam.  
 Acuarela, tinta y guasch.  
 Dr. A. Puigvert. F.P.  
 C.T.R. ,T.R. y E.U.



0118  
 Urologia  
 Cistoscopia.  
 1/1  
 Exulceraciones tuberculosas formadas  
 por la necrosis de la mucosa vesical  
 que recubria anteriormente el  
 tubérculo miliar.  
 Ext. Inf. Dcha.  
 1934  
 100 diam.  
 Acuarela, tinta y guasch.  
 Dr. A. Puigvert. F.P.  
 T.R. y E.U.



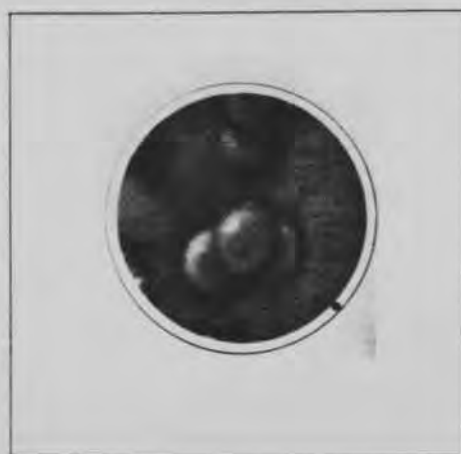0119  
 Urologia  
 Cistoscopia.  
 1/1  
 Ulceraciones tuberculosas planas.  
 Ext. Inf. Dcha.  
 1934  
 100 diam.  
 Acuarela, tinta y guasch.  
 Dr. A. Puigvert. F.P.  
 C.T.R. y E.U.



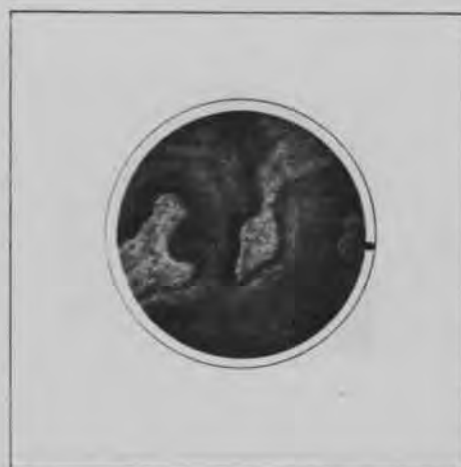0120  
 Urologia  
 Cistoscopia.  
 1/1  
 Ulceraciones excavadas o necrosantes.  
 Ext. Inf. Dcha.  
 1934  
 100 diam.  
 Acuarela, tinta y guasch.  
 Dr. A. Puigvert. F.P.  
 C.T.R., T.R. y E.U.



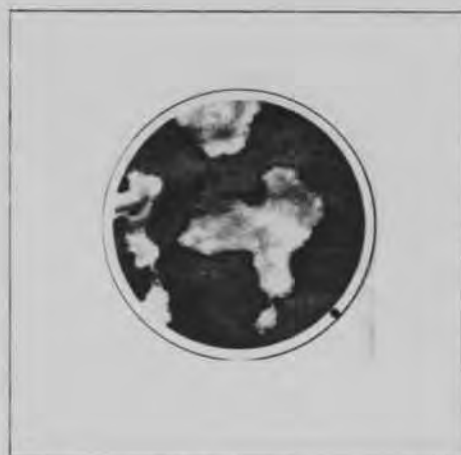0121  
 Urología  
 Cistoscopia.  
 1/1  
 Edema vesicular en grano de uva.  
 Ext. Inf. Dcha.  
 1934  
 100 diam.  
 Acuarela, tinta y guasch.  
 Dr. A. Puigvert. F.P.  
 C.T.R. ,T.R. y E.U.



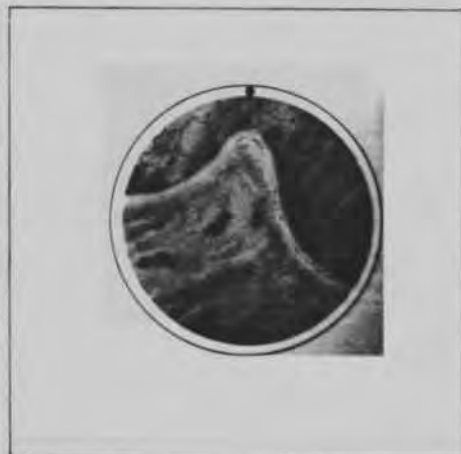0122  
 Urología  
 Cistoscopia.  
 1/1  
 Antigua ulceración vesical tuberculosa  
 en fase de regresión.  
 Ext. Inf. Dcha.  
 1934  
 100 diam.  
 Acuarela, tinta y guasch.  
 Dr. A. Puigvert. F.P.  
 C.T.R. y E.U.



0123  
 Urología  
 Cistoscopia.  
 1/1  
 Antigua ulceración tuberculosa en  
 periodo de curación.  
 Ext. Inf. Dcha.  
 1934  
 100 diam.  
 Acuarela, tinta y guasch.  
 Dr. A. Puigvert. F.P.  
 C.T.R. y E.U.



0124  
 Urología  
 Cistoscopia.  
 1/1  
 Completa epitelización del fondo de  
 una antigua ulceración tuberculosa.  
 Ext. Inf. Dcha.  
 1934  
 100 diam.  
 Acuarela, tinta y guasch.  
 Dr. A. Puigvert. F.P.  
 C.T.R. y E.U.



0125  
 Urologia  
 Cistoscopia.  
 1/1  
 Edema vesiculoso en regresión.  
 Ext. Inf. Dcha.  
 1934  
 100 diam.  
 Acuarela, tinta y guasch.  
 Dr. A. Puigvert. F.P.  
 C.T.R. y E.U.



0126  
 Urologia  
 Cistoscopia.  
 1/1  
 Ramillete de edema vesiculoso a los cinco meses de la nefrectomia.  
 Ext. Inf. Dcha.  
 1934  
 100 diam.  
 Acuarela, tinta y guasch.  
 Dr. A. Puigvert. F.P.  
 C.T.R. y E.U.



0127  
 Urologia  
 Cistoscopia.  
 1/1  
 Meato uretral izquierdo abierto con marcado reflujo vésicoureteral.  
 Ext. Inf. Dcha.  
 1934  
 100 diam.  
 Acuarela, tinta y guasch.  
 Dr. A. Puigvert. F.P.  
 C.T.R. ,T.R. y E.U.



0128  
 Urologia  
 Cistoscopia.  
 1/1  
 Meato ureteral derecho.  
 Ext. Inf. Dcha.  
 1934  
 100 diam.  
 Acuarela, tinta y guasch.  
 Dr. A. Puigvert. F.P.  
 C.T.R. y E.U.





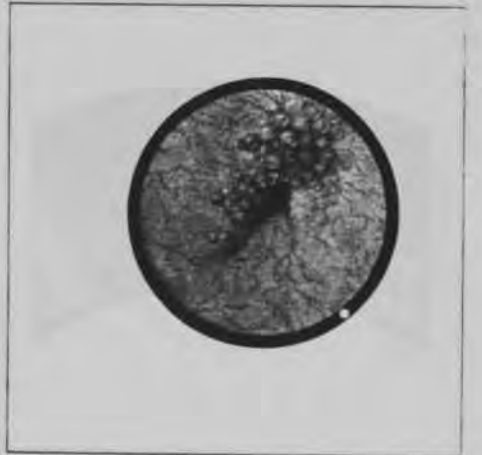0129  
 Urologia  
 Cistoscopia.  
 1/1  
 Meato ureteral derecho con labios  
 dentellados y entreabiertos.  
 Ext. Inf. Dcha.  
 1934  
 100 diam.  
 Acuarela, tinta y guasch.  
 Dr. A. Puigvert. F.P.  
 C.T.R. y E.U.



0130  
 Urologia  
 Cistoscopia.  
 1/1  
 Meato ureteral muy abierto con labios  
 engrosados y rigidos con reflujo  
 vésicoureteral.  
 Ext. Inf. Dcha.  
 1934  
 100 diam.  
 Acuarela, tinta y guasch.  
 Dr. A. Puigvert. F.P.  
 C.T.R.



0131  
 Urologia  
 Cistoscopia.  
 1/1  
 Meato ureteral abierto y rodeado de  
 edema en bolas sin lesiones  
 especificas tuberculosas.  
 Ext. Inf. Dcha.  
 1934  
 100 diam.  
 Acuarela, tinta y guasch.  
 Dr. A. Puigvert. F.P.  
 C.T.R.



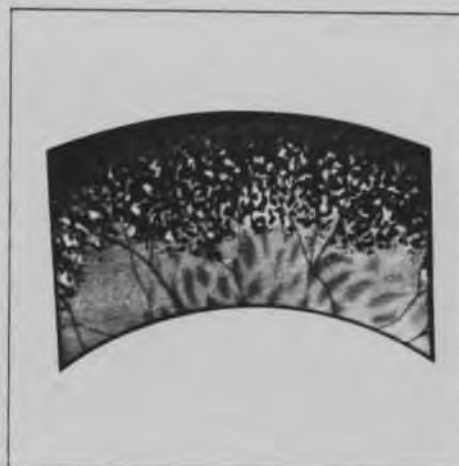
0132  
 Urologia  
 Cistoscopia.  
 1/1  
 Meato ureteral retraido por esclerosis  
 y acortamiento del uréter.  
 Ext. Inf. Dcha.  
 1934  
 100 diam.  
 Acuarela, tinta y guasch.  
 Dr. A. Puigvert. F.P.  
 C.T.R.




0133  
 Urologia  
 Cistoscopia.  
 1/1  
 Fracaso del cateterismo del uréter por  
 estenosis del meato.  
 Ext. Inf. Dcha.  
 1934  
 100 diam.  
 Acuarela, tinta y guasch.  
 Dr. A. Puigvert. F.P.  
 C.T.R.




0134  
 Oftalmologia.  
 Afecciones corio-retinianas.  
 1/1  
 Corio retinitis periférica de un ojo  
 afecto de desprendimiento de retina.  
 No  
 1936.  
 Acuarela, tinta y gouach.  
 H. Arruga.  
 D.R.



0135  
 Oftalmologia.  
 Afecciones corio-retinianas.  
 1/1  
 Corio retinitis ecuatorial en un ojo  
 congénere de otro afecto de  
 desprendimiento de retina.  
 No  
 1936.  
 Acuarela, tinta y gouach.  
 H. Arruga.  
 D.R.



0136  
 Oftalmologia.  
 Afecciones corio-retinianas.  
 1/1  
 Placas de atrofia total de la retina  
 en un ojo con desp. de retina.  
 No  
 1936.  
 Acuarela, tinta y gouach.  
 H. Arruga.  
 D.R.



0137

Oftalmología.  
Afecciones corio-retinianas.

1/1

Corio retinitis periférica bilateral  
en un caso de desp. de retina casi  
total en un ojo y parcial en otro.


No

1936.

Acuarela, tinta y gouach.

H. Arruga.

D.R.



0138

Oftalmología.  
Afecciones corio-retinianas.

1/1

Corio retinitis atrófica periférica de  
un ojo cuyo congénere estaba afecto de  
desp. de retina.

No

1936.

Acuarela, tinta y gouach.

H. Arruga.

D.R.



0139

Oftalmología.  
Afecciones corio-retinianas.

1/1

Corio retinitis periférica en un ojo  
curado operatoriamente de desp. de  
retina.


No

1936.

Acuarela, tinta y gouach.

H. Arruga.

D.R.



0140

Oftalmología.  
Afecciones corio-retinianas.

1/1

Atrofia degenerativa o post  
inflamatoria de la retina en un ojo  
miope de 22 Diotrias cuyo congénere  
sufrió desp. de retina.

No

1936.

Acuarela, tinta y gouach.

H. Arruga.

D.R.



0141

Oftalmología.

Afecciones corio-retinianas.

1/1

Lesión retiniana ecuatorial situada en la parte superior de un ojo que presenta dos desgarros en la retina.


No

1936.

Acuarela, tinta y gouach.

H. Arruga.

D.R.



0142

Oftalmología.

Degeneración miópica y senil de la retina.

1/1

Degeneración cistoidea senil, en la vecindad de la ora serrata en un ojo normal de un individuo de 65 años.

No

1936.

Acuarela, tinta y gouach.

H. Arruga.

D.R.



0143

Oftalmología.

1/1

Sarcoma de la coroides y desprendimiento de la retina.

No

1936.

1850 diam.

Acuarela, tinta y gouach.

H. Arruga.

D.R.



0144

Oftalmología.

Desprendimiento de retina sintomático.

1/1

Sarcoma de la coroides y desprendimiento de la retina.

No

1936.

1850 diam.

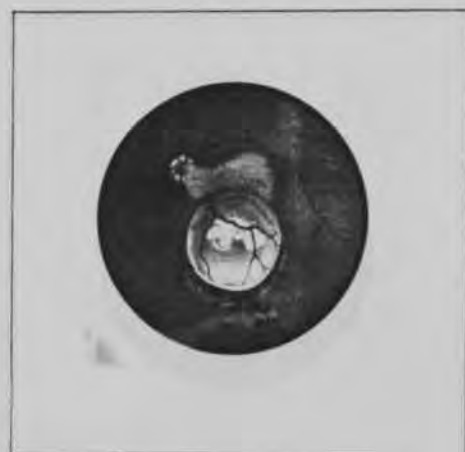Acuarela, tinta y gouach.

H. Arruga.

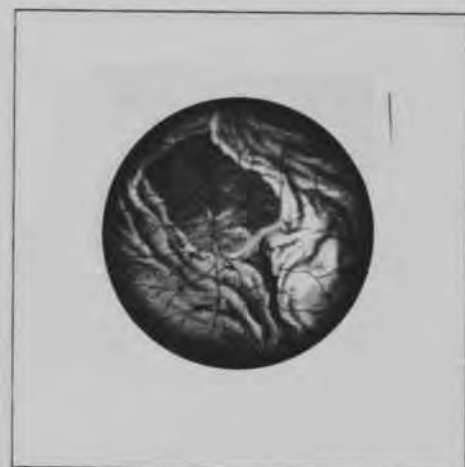D.R.



0145  
 Oftalmología.  
 Desprendimiento de retina sintomático.  
 1/1  
 Quiste hidatídico subtiniano  
 (Schieck).  
 No  
 1936.  
 1850 diam.  
 Acuarela, tinta y gouach.  
 H. Arruga.  
 D.R.



0146  
 Oftalmología.  
 Desprendimiento de retina sintomático.  
 1/1  
 Desprendimiento de la retina en un  
 caso de retinitis albuminica  
 gravídica.  
 No  
 1936.  
 Acuarela, tinta y gouach.  
 H. Arruga.  
 D.R.



0147  
 Oftalmología.  
 Desprendimiento de retina sintomático.  
 1/3  
 Desprendimiento de la retina por  
 escleritis en su fase inicial.  
 No  
 1936.  
 1850 diam.  
 Acuarela, tinta y gouach.  
 H. Arruga.  
 D.R.



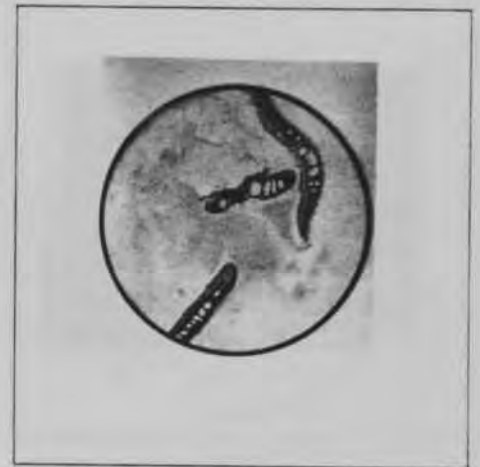0148  
 Oftalmología.  
 Desprendimiento de retina sintomático.  
 2/3  
 El mismo caso de la ilustración  
 anterior tres semanas después.  
 No  
 1936.  
 1850 diam.  
 Acuarela, tinta y gouach.  
 H. Arruga.  
 D.R.




0149  
 Oftalmología.  
 Desprendimiento de retina sintomático.  
 3/3  
 Aspecto del fondo ocular del caso anterior.  
 No  
 1936.  
 1850 diam.  
 Acuarela, tinta y gouach.  
 H. Arruga.  
 D.R.



0150  
 Oftalmología.  
 Desprendimiento de retina sintomático.  
 1/1  
 Acúmulos pigmentarios en el espesor del colgajo retiniano.  
 No  
 1936.  
 1200 diam.  
 Acuarela, tinta y gouach.  
 H. Arruga.  
 D.R.



0151  
 Oftalmología.  
 Desprendimiento de retina sintomático.  
 1/1  
 Dilatación enorme de los vasos de la coroides en caso de desprendimiento de la retina.  
 No  
 1936.  
 Acuarela, tinta y gouach.  
 H. Arruga.  
 D.R.



0152  
 Oftalmología.  
 Desprendimiento de retina sintomático.  
 1/1  
 Degeneración profunda de la retina y atrofia de la coroides.  
 No  
 1936.  
 1200 diam.  
 Acuarela, tinta y gouach.  
 H. Arruga.  
 D.R.



0153

Oftalmología.

Anatomía patológica del  
desprendimiento de la retina en los  
casos de corio-retinitis exudativas.

1/1

Degeneración quística de la retina.

No

1936.

1200 diam.

Acuarela, tinta y gouach.

H. Arruga.

D.R.



0154

Oftalmología.

Anatomía patológica del  
desprendimiento de la retina en los  
casos de corio-retinitis exudativas.

1/1

Desprendimiento de la retina por  
glomérulo nefritis crónica (Hanssen).

No

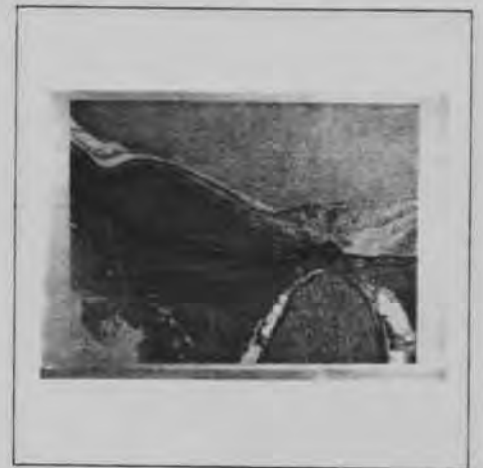
1936.

1350 x 1750

Acuarela, tinta y gouach.

H. Arruga.

D.R.



0155

Oftalmología.

Anatomía patológica del  
desprendimiento de la retina en los  
casos de corio-retinitis exudativas.

1/1

Desprendimiento de la retina en un  
caso de angiomatosis retiniana.

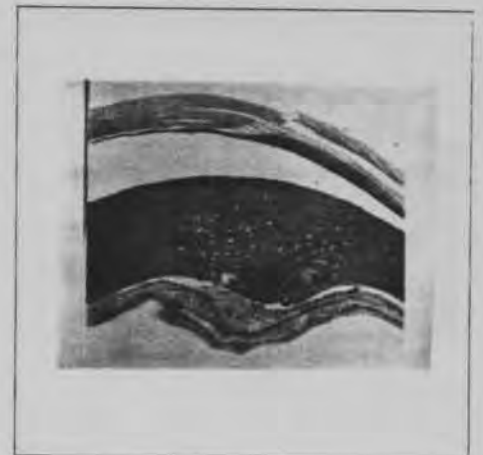
No

1936.

Acuarela, tinta y gouach.

H. Arruga.

D.R.



0156

Oftalmología.

Anatomía patológica del  
desprendimiento de la retina en los  
casos de corio-retinitis exudativas.

1/1

Extenso desgarró en la ora serrata o  
desinserción anterior de la retina.

No

1936.

1850 diam.

Acuarela, tinta y gouach.

H. Arruga.

D.R.



0157

Oftalmología.

Anatomía patológica del  
desprendimiento de la retina en los  
casos de corio-retinitis exudativas.

1/1

Desinserción anterior de la retina  
doble.

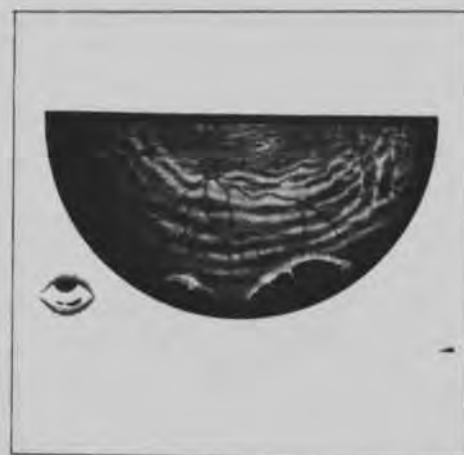No

1936.

Acuarela, tinta y gouach.

H. Arruga.

D.R.



0158

Oftalmología.

Anatomía patológica del  
desprendimiento de la retina en los  
casos de corio-retinitis exudativas.

1/1

Desgarro traumático en la ora serrata.

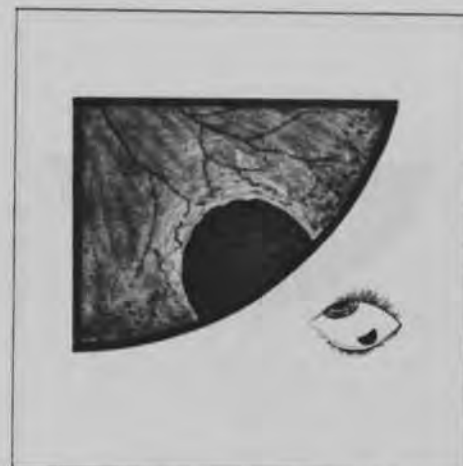No

1936.

Acuarela, tinta y gouach.

H. Arruga.

D.R.



0159

Oftalmología.

Anatomía patológica del  
desprendimiento de la retina en los  
casos de corio-retinitis exudativas.

1/1

Desgarro traumático en la ora serrata.

No

1936.

Acuarela, tinta y gouach.

H. Arruga.

D.R.



0160

Oftalmología.

Anatomía patológica del  
desprendimiento de la retina en los  
casos de corio-retinitis exudativas.

1/3

Desgarro traumático cerca de la ora  
serrata (parte inferior).

No

1936.

Acuarela, tinta y gouach.

H. Arruga.

D.R.





0161

Oftalmología.

Anatomía patológica del  
desprendimiento de la retina en los  
casos de corio-retinitis exudativas.

2/3

Los mismos desgarros anteriores  
fundidos en uno solo al cabo de cinco  
semanas.

No

1936.

Acuarela, tinta y gouach.

H. Arruga.

D.R.



0162

Oftalmología.

Anatomía patológica del  
desprendimiento de la retina en los  
casos de corio-retinitis exudativas.

3/3

El mismo desgarró dos semanas más  
tarde.

No

1936.

Acuarela, tinta y gouach.

H. Arruga.

D.R.



0163

Oftalmología.

Anatomía patológica del  
desprendimiento de la retina en los  
casos de corio-retinitis exudativas.

1/1

Desprendimiento de la retina superior  
muy reciente presentando un desgarró  
supero externo.

No

1936.

1850 diam.

Acuarela, tinta y gouach.

H. Arruga.

D.R.



0164

Oftalmología.

Anatomía patológica del  
desprendimiento de la retina en los  
casos de corio-retinitis exudativas.

1/1

Desgarró semilunares o de forma de  
herradura.

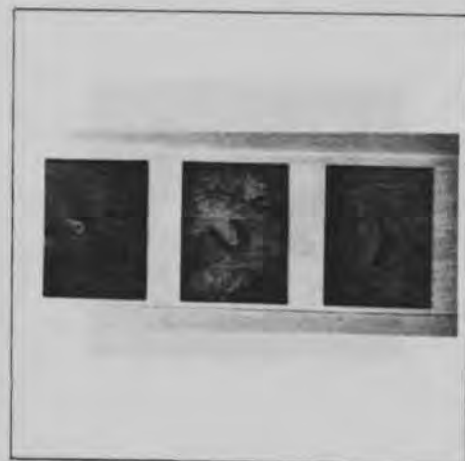
No

1936.

Acuarela, tinta y gouach.

H. Arruga.

D.R.



0165

Oftalmología.

Anatomía patológica del  
desprendimiento de la retina en los  
casos de corio-retinitis exudativas.

1/1

Desprendimiento de retina superior que  
alcanza la mitad de la superficie de  
la retina.

No

1936.

1850 diam.

Acuarela, tinta y gouach.

H. Arruga.

D.R.



0166

Oftalmología.

Anatomía patológica del  
desprendimiento de la retina en los  
casos de corio-retinitis exudativas.

1/1

Desprendimiento de retina casi total  
con desgarró súpero externo y  
hemorragia en la parte externa.

No

1936.

1850 diam.

Acuarela, tinta y gouach.

H. Arruga.

D.R.



0167

Oftalmología.

Anatomía patológica del  
desprendimiento de la retina en los  
casos de corio-retinitis exudativas.

1/1

Desprendimiento de la retina total de  
mes y medio de fecha con enorme  
desgarro.

No

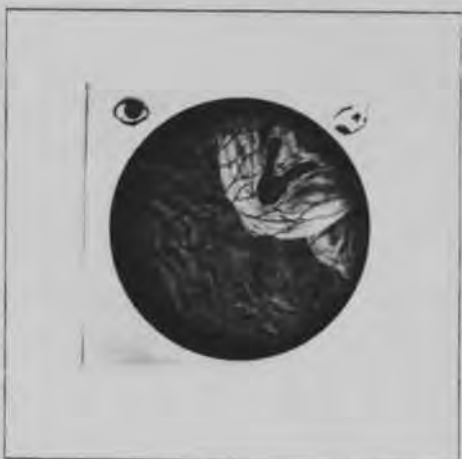1936.

1850 diam.

Acuarela, tinta y gouach.

H. Arruga.

D.R.



0168

Oftalmología.

Anatomía patológica del  
desprendimiento de la retina en los  
casos de corio-retinitis exudativas.

1/1

Desgarro de la retina con pedacito  
flotando en el vitreo .

No

1936.

Acuarela, tinta y gouach.

H. Arruga.

D.R.



0169

Oftalmología.  
Anatomía patológica del  
desprendimiento de la retina en los  
casos de corio-retinitis exudativas.

1/1

Desgarro retiniano con pequeño pedazo  
de retina flotante en el vítreo  
retraído.

No

Acuarela, tinta y gouach.

H. Arruga.

D.R.



0170

Oftalmología.  
Anatomía patológica del  
desprendimiento de la retina en los  
casos de corio-retinitis exudativas.

1/1

Desprendimiento de la retina reciente  
con degarro circular y opérculo de  
retina excepcionalmente grande situado  
por delante del desgarro.

No

1936.

Acuarela, tinta y gouach.

H. Arruga.

D.R.



0171

Oftalmología.  
Anatomía patológica del  
desprendimiento de la retina en los  
casos de corio-retinitis exudativas.

1/1

Desprendimiento casi total datando de  
7 meses.

No

1936.

1850 diam.

Acuarela, tinta y gouach.

H. Arruga.

D.R.



0172

Oftalmología.  
Anatomía patológica del  
desprendimiento de la retina en los  
casos de corio-retinitis exudativas.

1/1

Desprendimiento de la retina superior.

No

1936.

1850 diam.

Acuarela, tinta y gouach.

H. Arruga.

D.R.



0173

Oftalmología.

Anatomía patológica del  
desprendimiento de la retina en los  
casos de corio-retinitis exudativas.

1/1

Desprendimiento de la retina inferior  
con desgarro situado en una zona  
afecta de corio-retinitis.

No

1936.

1850 diam.

Acuarela, tinta y gouach.

H. Arruga.

D.R.



0174

Oftalmología.

Anatomía patológica del  
desprendimiento de la retina en los  
casos de corio-retinitis exudativas.

1/1

Desgarros múltiples en una zona con  
bridas retinianas semejando la  
retinitis proliferante.

No

1936.

Acuarela, tinta y gouach.

H. Arruga.

D.R.



0175

Oftalmología.

Anatomía patológica del  
desprendimiento de la retina en los  
casos de corio-retinitis exudativas.

1/1

Desgarro alargado y línea pigmentada  
que podía ser un desgarro curado.

No

1936.

Acuarela, tinta y gouach.

H. Arruga.

D.R.



0176

Oftalmología.

Anatomía patológica del  
desprendimiento de la retina en los  
casos de corio-retinitis exudativas.

1/1

Desgarro macular con desprendimiento  
ligero de la retina del polo posterior  
del ojo.

No

1936.

Acuarela, tinta y gouach.

H. Arruga.

D.R.



0177

Oftalmología.

Anatomía patológica del  
desprendimiento de la retina en los  
casos de corio-retinitis exudativas.

1/1

Desgarro macular visto a gran aumento  
con el cristal de contacto y el  
microscopio ocular.

No

1936.

Acuarela, tinta y gouach.

H. Arruga.

D.R.



0178

Oftalmología.

Anatomía patológica del  
desprendimiento de la retina.

1/1

Desprendimiento de la retina con  
desgarro semilunar de la región  
ecuatorial supero interna del ojo  
derecho.

No

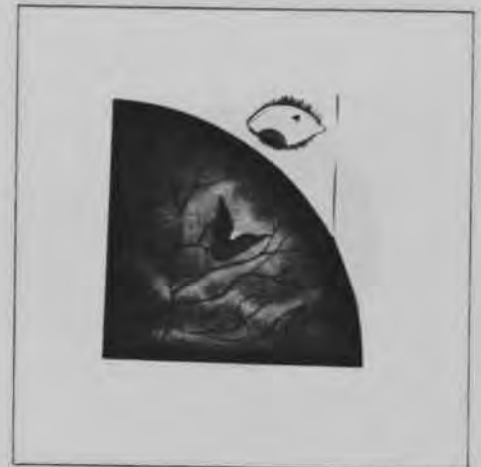1936.

1400 r.

Acuarela, tinta y gouach.

H. Arruga.

D.R.



0179

Oftalmología.

Anatomía patológica del  
desprendimiento de la retina .

1/1

Desprendimiento de la retina con  
desgarro semilunar de la región  
ecuatorial supero interna .

No

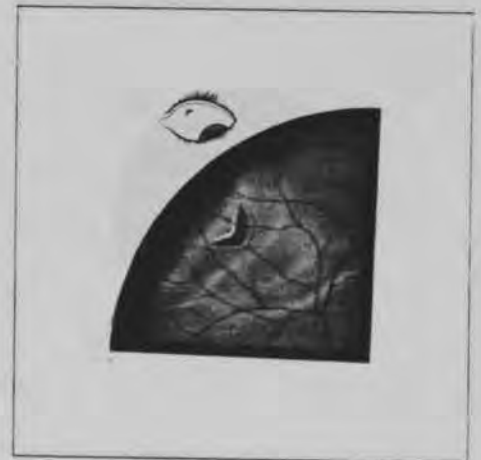1936.

1400 r.

Acuarela, tinta y gouach.

H. Arruga.

D.R.



0180

Oftalmología.

Desgarros simétricos.

1/1

Desprendimiento de la retina inferior  
con desinserción en la ora serrata del  
ojo derecho.

No

1936.

1850 diam.

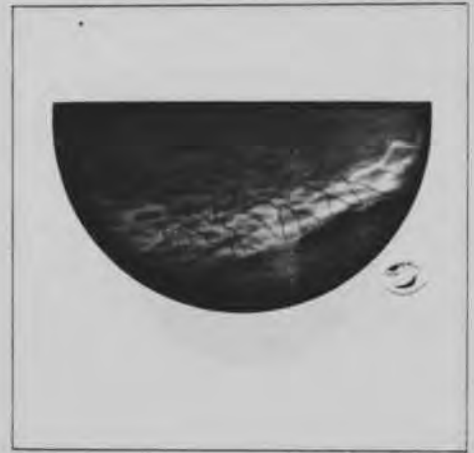
Acuarela, tinta y gouach.

H. Arruga.

D.R.



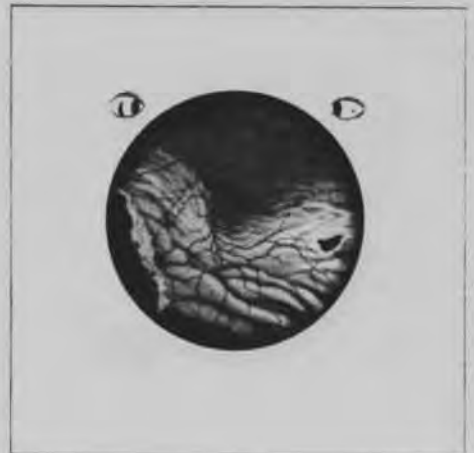0181  
 Oftalmología.  
 Desgarros simétricos.  
 1/1  
 Desprendimiento de la retina inferior  
 con desinserción en la ora serrata del  
 ojo izquierdo.  
 No  
 1936.  
 1850 diam.  
 Acuarela, tinta y gouach.  
 H. Arruga.  
 D.R.



0182  
 Oftalmología.  
 Desgarros simétricos.  
 1/1  
 Desprendimiento de la retina  
 traumático casi total con gran  
 desinserción externa de la retina y  
 desgarro macular.  
 No  
 1936.  
 Acuarela, tinta y gouach.  
 H. Arruga.  
 D.R.



0183  
 Oftalmología.  
 Desgarros atípicos.  
 1/1  
 Desprendimiento de la retina  
 traumático con desinserción anterior  
 de la retina y desgarro ecuatorial  
 externo.  
 No  
 1936.  
 Acuarela, tinta y gouach.  
 H. Arruga.  
 D.R.



0184  
 Oftalmología.  
 Desgarros atípicos.  
 1/1  
 Desprendimiento de la retina con gran  
 desgarro infero externo y desgarros  
 múltiples o focos de retinitis en el  
 polo superior.  
 No  
 1936.  
 Acuarela, tinta y gouach.  
 H. Arruga.  
 D.R.



0185

Oftalmología.

Evolución normal del desprendimiento de la retina.

1/2

Desprendimiento de retina reciente de tres días con un desgarro semilunar situado en la región ecuatorial.

No

1936.

Acuarela, tinta y gouach.

H. Arruga.

D.R.



0186

Oftalmología.

Evolución normal del desprendimiento de la retina.

2/2

Estado de la figura precedente seis días después. Aumento del tamaño del desgarro.

No

1936.

Acuarela, tinta y gouach.

H. Arruga.

D.R.



0187

Oftalmología.

Evolución normal del desprendimiento de la retina.

1/1

Progresión del desprendimiento hacia la parte inferior y adaptación de parte de la retina desprendida en la parte superior.

No

1936.

Acuarela, tinta y gouach.

H. Arruga.

D.R.



0188

Oftalmología.

Evolución normal del desprendimiento de la retina.

1/1

Estado del fondo ocular dos meses después de intervenir.

No

1936.

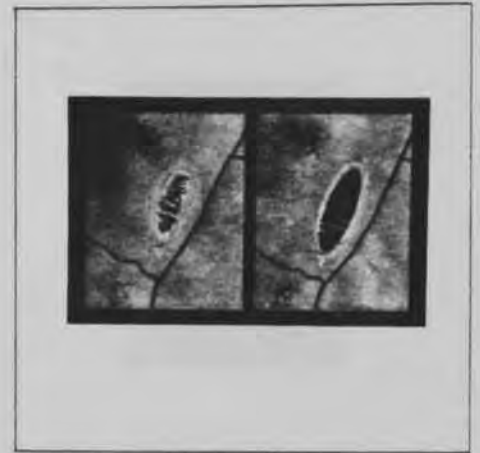Acuarela, tinta y gouach.

H. Arruga.

D.R.



0189  
 Oftalmología.  
 Evolución de los desgarros.  
 1/1  
 Desgarro en formación observado con un  
 día de intervalo.  
 No  
 1936.  
 Acuarela, tinta y gouach.  
 H. Arruga.  
 D.R.



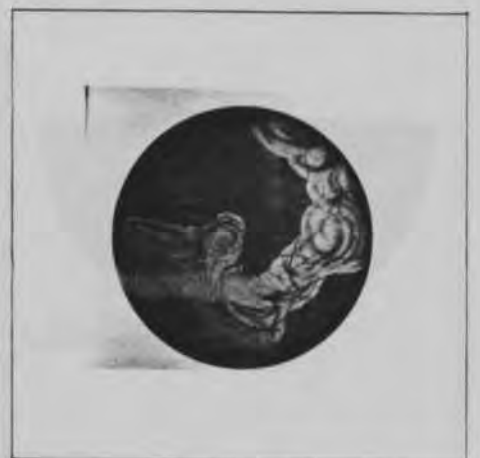0190  
 Oftalmología.  
 Evolución normal del desprendimiento  
 de la retina.  
 1/1  
 Desgarros en formación en un caso de  
 retino-coroiditis tuberculosa.  
 No  
 1936.  
 Acuarela, tinta y gouach.  
 H. Arruga.  
 D.R.



0191  
 Oftalmología.  
 Evoluciones atípicas.  
 1/1  
 Desprendimiento de la retina atípico  
 del lado temporal, ojo izquierdo.  
 No  
 1936.  
 Acuarela, tinta y gouach.  
 H. Arruga.  
 D.R.



0192  
 Oftalmología.  
 Evoluciones atípicas.  
 1/1  
 Desgarro traumático en la ora serrata.  
 No  
 1936.  
 Acuarela, tinta y gouach.  
 H. Arruga.  
 D.R.





0193  
 Oftalmología.  
 Casos de curación espontánea.  
 1/2  
 Desprendimiento de retina ocupando el  
 hemisferio derecho.  
 No  
 1936.  
 Acuarela, tinta y gouach.  
 H. Arruga.  
 D.R.



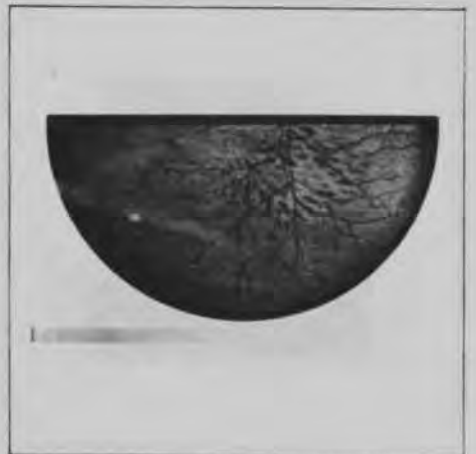0194  
 Oftalmología.  
 Casos de curación espontánea.  
 2/2  
 Estado del fondo ocular después de  
 catorce meses.  
 No  
 1936.  
 Acuarela, tinta y gouach.  
 H. Arruga.  
 D.R.



0195  
 Oftalmología.  
 Desgarros sin desprendimiento.  
 1/1  
 Desprendimiento de la retina  
 localizado por una barrera de  
 coroiditis adhesiva formada  
 espontáneamente.  
 No  
 1936.  
 Acuarela, tinta y gouach.  
 H. Arruga.  
 D.R.



0196  
 Oftalmología.  
 Desgarros sin desprendimiento.  
 1/1  
 Desgarro de la retina con pedacito de  
 retina flotante en el vítreo rodeado  
 de focos de corio-retinitis sin  
 desprendimiento.  
 No  
 1936.  
 Acuarela, tinta y gouach.  
 H. Arruga.  
 D.R.



0197  
 Oftalmología.  
 Desgarros sin desprendimiento.  
 1/2  
 Desprendimiento de la retina reciente,  
 de seis días de fecha.  
 No  
 1936.  
 Acuarela, tinta y gouach.  
 H. Arruga.  
 D.R.



0198  
 Oftalmología.  
 Desgarros sin desprendimiento.  
 2/2  
 Mismo caso despues de dos días de  
 reposo.  
 No  
 1936.  
 Acuarela, tinta y gouach.  
 H. Arruga.  
 D.R.



0199  
 Oftalmología.  
 Técnica con el termo cauterio.  
 1/4  
 Señales en el limbo que indican el  
 meridiano donde está el desgarro.  
 No  
 1936.  
 Aerógrafo, tinta y gouach.  
 H. Arruga.  
 D.R.



0200  
 Oftalmología.  
 Técnica con el termo cauterio.  
 2/4  
 El hilo marca la dirección de los dos  
 puntos señalados en el limbo corneal e  
 indica el meridiano donde está el  
 desgarro.  
 No  
 1936.  
 Aerógrafo, tinta y gouach.  
 H. Arruga.  
 D.R.



0201

Oftalmología.

Técnica con el termo cauterio.

3/4

Con un compás se señala sobre el meridiano la distancia del desgarró al limbo corneal.

No

1936.

Aerógrafo, tinta y gouach.

H. Arruga.

D.R.



0202

Oftalmología.

Técnica con el termo cauterio.

4/4

Momento de dirigir el termo cauterio hacia el punto señalado en la esclerótica, correspondiente al desgarró.

No

1936.

Aerógrafo, tinta y gouach.

H. Arruga.

D.R.



0203

Oftalmología.

Técnica con el gálvano cauterio.

1/1

Acción de aplicar el galvano cauterio en el caso de desgarró súpero externo.

No

1936.

Aerógrafo, tinta y gouach.

H. Arruga.

D.R.



0204

Oftalmología.

Técnica de las trepanaciones esclerales y cauterizaciones químicas.

1/1

Demostración gráfica de la forma de hacer las trepanaciones.

No

1936.

Aerógrafo, tinta y gouach.

H. Arruga.

D.R.



0205

Oftalmología.

Técnica de las trepanaciones esclerales y cauterizaciones químicas.

1/1

Cuatro trepanaciones para un desgarro localizado en la región ecuatorial y en el meridiano de la 1 1/2.

No

1936.

Aerógrafo, tinta y gouach.

H. Arruga.

D.R.



0206

Oftalmología.

Técnica de las trepanaciones esclerales y cauterizaciones químicas.

1/1

Nueve trepanaciones en dos hileras para un desprendimiento con desgarros múltiples.

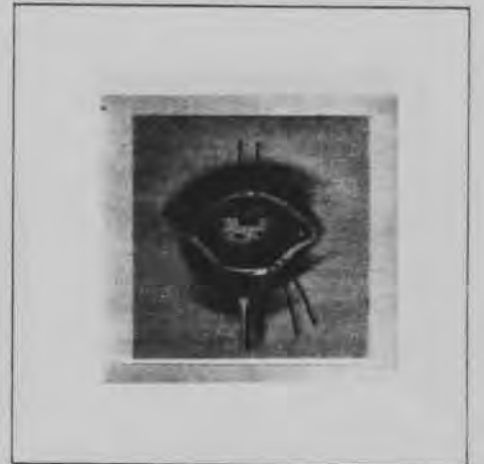No

1936.

Aerógrafo, tinta y gouach.

H. Arruga.

D.R.



0207

Oftalmología.

Técnica de las trepanaciones esclerales y cauterizaciones químicas.

1/1

Ocho trepanaciones para un desgarro en la ora serrata.

No

1936.

Aerógrafo, tinta y gouach.

H. Arruga.

D.R.



0208

Oftalmología.

Técnica de las trepanaciones esclerales y cauterizaciones químicas.

1/1

Cinco trepanaciones para un desgarro muy periférico en la zona de las Xy 1/2.

1936.

Aerógrafo, tinta y gouach.

H. Arruga.

D.R.



0209

Oftalmología.

Técnica de las trepanaciones esclerales y cauterizaciones químicas.

1/1

Practicadas cuatro trepanaciones distanciadas unas de otras, de unos 6 a 8 mm.

No

1936.

Aerógrafo, tinta y gouach.

H. Arruga.

D.R.



0210

Oftalmología.

Operación de Gonin.

1/6

Dos puntos en el limbo corneal señalan el meridiano en que hay que intervenir. Un hilo de seda permitirá desviar fuertemente el globo ocular.

No

1936.

Aerógrafo, tinta y gouach.

H. Arruga.

D.R.



0211

Oftalmología.

Operación de Gonin.

2/6

Un tercer punto marcado sobre la esclerótica marca la dirección del meridiano.

No

1936.

Aerógrafo, tinta y gouach.

H. Arruga.

D.R.



0212

Oftalmología.

Operación de Gonin.

3/6

Con un compás se señala la distancia del limbo donde está el desgarro.

No

1936.

Aerógrafo, tinta y gouach.

H. Arruga.

D.R.



0213

Oftalmología.

Operación de Gonin.

4/6

Con el electrodo diatérmico se actúa sobre la región deseada.

No

1936.

Aerógrafo, tinta y gouach.

H. Arruga.

D.R.



0214

Oftalmología.

Operación de Gonin.

5/6

El electrodo de Lacarrère permite aplicar la diatermia debajo de los músculos con comodidad.

No

1936.

Aerógrafo, tinta y gouach.

H. Arruga.

D.R.



0215

Oftalmología.

Operación de Gonin.

6/6

Terminada la operación se pasa una sutura continua sin anudar.

No

1936.

Aerógrafo, tinta y gouach.

H. Arruga.

D.R.



0216

Oftalmología.

Control oftalmoscópico durante la operación.

1/1

Desprendimiento de la retina súpero externa.

No

1936.

Aerógrafo, acuarela, tinta y gouach.

H. Arruga.

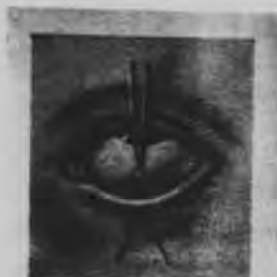D.R.



0217  
 Oftalmología.  
 Control oftalmoscópico durante la  
 operación.  
 1/1  
 Momento de introducir la lanceta de  
 orientación.  
 No  
 1936.  
 Aerógrafo, acuarela, tinta y gouach.  
 H. Arruga.  
 D.R.



0218  
 Oftalmología.  
 Fijación del globo ocular.  
 1/2  
 Hilo de seda pasando debajo del tendón  
 del recto inferior y atravesando el  
 párpado inferior.  
 No  
 1936.  
 Aerógrafo, tinta y gouach.  
 H. Arruga.  
 D.R.



0219  
 Oftalmología.  
 Fijación del globo ocular.  
 2/2  
 El hilo es anudado a voluntad después  
 de pasar los hilos por dos agujeros de  
 una placa de celuloide.  
 No  
 1936.  
 Aerógrafo, tinta y gouach.  
 H. Arruga.  
 D.R.



0220  
 Oftalmología.  
 Modificaciones técnicas útiles.  
 1/2  
 Inyección de aire en el vítreo.  
 Primero se perfora el globo con un  
 electrodo ditérmico perforante.  
 No  
 1936.  
 Aerógrafo, tinta y gouach.  
 H. Arruga.  
 D.R.



0221

Oftalmología.

Modificaciones técnicas útiles.

2/2

Por el agujero practicado en la esclerótica de 6 o 7 mm. del limbo corneal, se introduce una cánula muy fina y se inyecta aire hasta dejar el globo ligeramente turgente.

No

1936.

Aerógrafo, tinta y gouach.

H. Arruga.

D.R.



0222

Oftalmología.

Modificaciones técnicas útiles.

1/1

Disposición de los electrodos de Safar.

No

1936.

Aerógrafo, tinta y gouach.

H. Arruga.

D.R.



0223

Oftalmología.

Técnica de los casos atipicos.

1/2

Gran desgarro en la ora serrata de aparición brusca, sin antecedentes traumáticos.

No

1936.

1850 diam.

Acuarela, tinta y gouach.

H. Arruga.

D.R.



0224

Oftalmología.

Técnica de los casos atipicos.

2/2

Estado en que quedó el ojo de la figura precedente, después del tratamiento diatérmico aplicado.

No

1936.

1850 diam.

Acuarela, tinta y gouach.

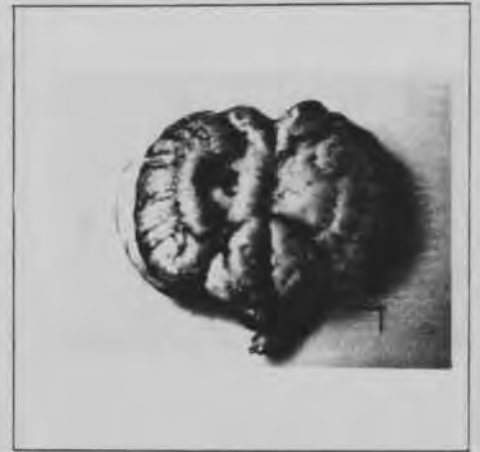H. Arruga.

D.R.





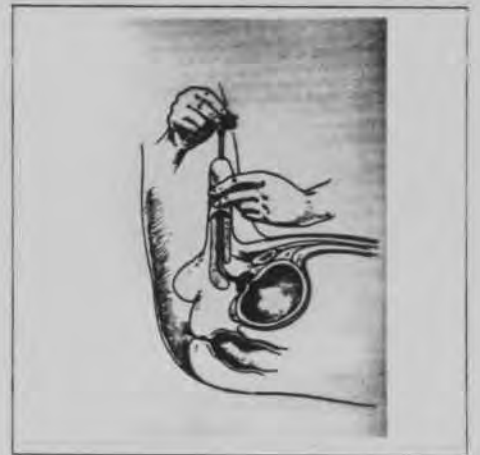0225  
 Urología.  
 Tuberculosis genital.  
 1/1  
 Orquiepididimitis aguda tuberculosa.  
 Ext. Inf. Dcha.  
 1936-37.  
 Acuarela, tinta y gouach.  
 Dr. Puigvert Gorro. F.P.  
 T.R.



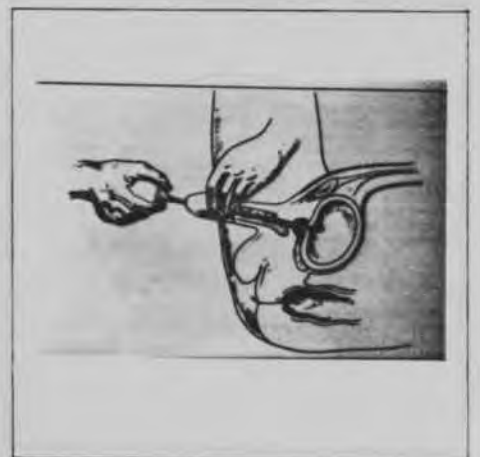0226  
 Urología  
 Introducción del cistoscopio.  
 1/3  
 Corte sagital esquemático del primer tiempo.  
 No  
 1939.  
 1300 x 1900  
 Tinta y pluma.  
 Dr. Puigvert Gorro. F.P.  
 E.U.



0227  
 Urología  
 Introducción del cistoscopio.  
 2/3  
 Corte sagital esquemático del segundo tiempo.  
 No  
 1939.  
 1400 x 1200  
 Tinta y pluma.  
 Dr. Puigvert Gorro. F.P.  
 E.U.



0228  
 Urología  
 Introducción del cistoscopio.  
 3/3  
 Corte sagital esquemático del tercer tiempo.  
 No  
 1939.  
 1280 x 1660  
 Tinta y pluma.  
 Dr. Puigvert Gorro. F.P.  
 E.U..



0229

Urología

Técnica cistoscópica.

1/1

Distintas posiciones del cistoscopio para el exámen de los diferentes segmentos de la pared vesical inferior.

No

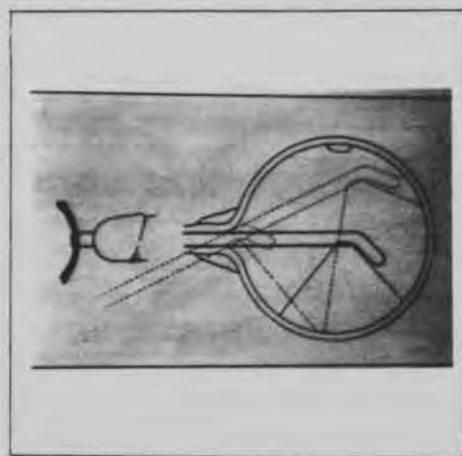
1939.

1350 x 2500

Tinta y pluma.

Dr. Puigvert Gorro. F.P.

E.U.



0230

Urología

Endoscopias.

1/1

Vértice de la vejiga normal de una mujer de veinticinco años con varias burbujas de aire.

Ext. Inf. Dcha.

1939.

100 diam.

Acuarela, gouach y tinta.

Dr. Puigvert Gorro. F.P.

E.U..



0231

Urología

Endoscopias.

1/1

Pared lateral izquierda de la vejiga normal de un hombre de veintidn años.

Ext. Inf. Dcha.

1939.

100 diam.

Acuarela, gouach y tinta.

Dr. Puigvert Gorro. F.P.

E.U.



0232

Urología

Endoscopias.

1/1

Pared lateral derecha de la vejiga normal en un hombre de veinticuatro años.

Ext. Inf. Dcha.

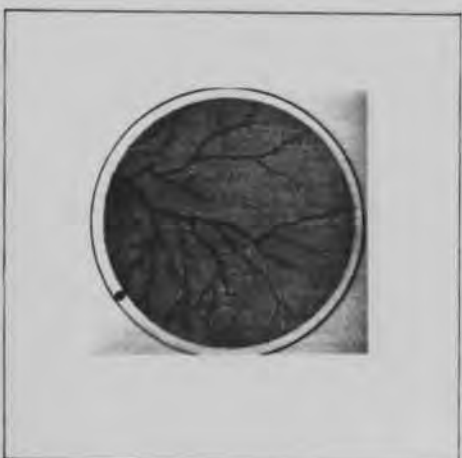1939.

100 diam.

Acuarela, gouach y tinta.

Dr. Puigvert Gorro. F.P.

E.U.



0233

Urologia  
Endoscopias.

1/1

Borde superior del cuello y pared vesical superior de una mujer de treinta años.

Ext. Inf. Dcha.

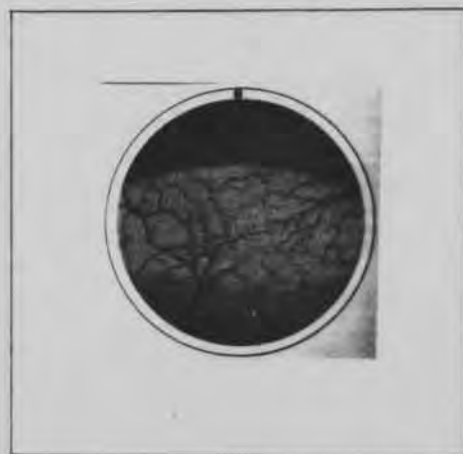1939.

100 diam.

Acuarela, gouach y tinta.

Dr. Puigvert Gorro. F.P.

E.U.



0234

Urologia  
Endoscopias.

1/1

Labio lateral derecho del cuello de la vejiga de un hombre de veintiseis años.

Ext. Inf. Dcha.

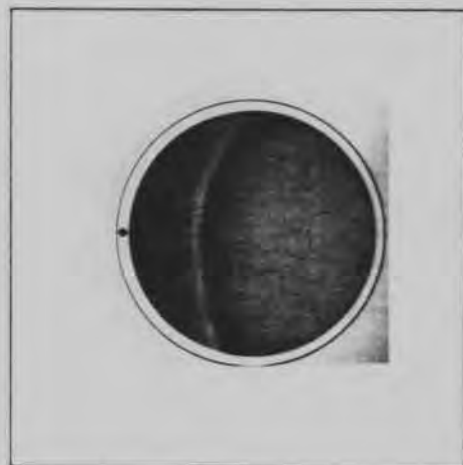1939.

100 diam.

Acuarela, gouach y tinta.

Dr. Puigvert Gorro. F.P.

E.U.



0235

Urologia  
Endoscopias.

1/1

Labio lateral izquierdo del cuello de la vejiga en una mujer de treinta y dos años.

Ext. Inf. Dcha.

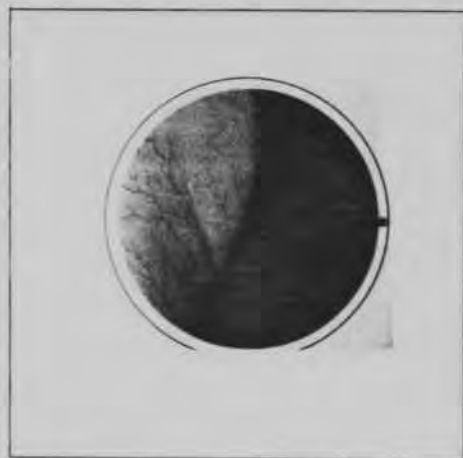1939.

100 diam.

Acuarela, gouach y tinta.

Dr. Puigvert Gorro. F.P.

E.U.



0236

Urologia  
Endoscopias.

1/1

Pared vesical inferior y labio inferior del cuello en una mujer de treinta y dos años.

Ext. Inf. Dcha.

1939.

100 diam.

Acuarela, gouach y tinta.

Dr. Puigvert Gorro. F.P.

E.U.



0237

Urología  
Endoscopias.

1/1

Labio superior del cuello de la vejiga que aparece festoneado por los pliegues longitudinales de la mucosa uretral edemizada.

Ext. Inf. Dcha.

1939.

100 diam.

Acuarela, gouach y tinta.

Dr. Puigvert Gorro. F.P.

E.U.



0238

Urología  
Endoscopias.

1/1

Vértice versical de un hombre de treinta y ocho años con restos del uraco.

Ext. Inf. Dcha.

1939.

100 diam.

Acuarela, gouach y tinta.

Dr. Puigvert Gorro. F.P.

E.U.



0239

Urología  
Endoscopias.

1/1

Meato uretral normal puntiforme.

Ext. Inf. Dcha.

1939.

100 diam.

Acuarela, gouach y tinta.

Dr. Puigvert Gorro. F.P.

E.U.



0240

Urología  
Cromocistoscopia.

1/1

Eyacuación normal filiforme de un meato puntiforme con el chorro dirigido hacia el cuello vesical.

Ext. Inf. Dcha.

1939.

100 diam.

Acuarela, gouach y tinta.

Dr. Puigvert Gorro. F.P.

E.U.



0241

Urología  
Cromocistoscopia.

1/1

Eyaculación normal alargada con el chorro dirigido hacia el centro de la vejiga.

Ext. Inf. Dcha.

1939.

100 diam.

Acuarela, gouach y tinta.

Dr. Puigvert Gorro. F.P.

E.U.



0242

Urología  
Cromocistoscopia.

1/1

Eyaculación normal, con el chorro en abanico.

Ext. Inf. Dcha.

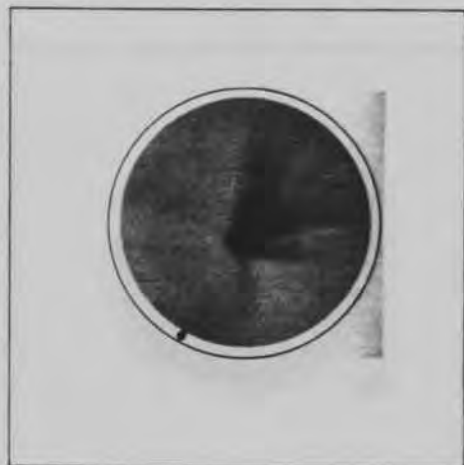1939.

100 diam.

Acuarela, gouach y tinta.

Dr. Puigvert Gorro. F.P.

E.U.



0243

Urología  
Cromocistoscopia.

1/1

Eyaculación normal filiforme de con el chorro dirigido hacia el vértice de la vejiga.

Ext. Inf. Dcha.


1939.

100 diam.

Acuarela, gouach y tinta.

Dr. Puigvert Gorro. F.P.

E.U.



0244

Urología  
Cromocistoscopia.

1/1

Eyaculación atónica, con el chorro dirigido hacia la pared lateral.

Ext. Inf. Dcha.

1939.

100 diam.

Acuarela, gouach y tinta.

Dr. Puigvert Gorro. F.P.

E.U.



0245

Urologia

Cromocistoscopia.

1/1

Eyaculación babeante y dirigida hacia abajo, por atonia ureteral.

Ext. Inf. Dcha.

1939.

100 diam.

Acuarela, gouach y tinta.

Dr. Puigvert Gorro. F.P.

E.U.



0246

Urologia

Cromocistoscopia.

1/1

Eyaculación atónica vermiforme que se arrastra por el fondo vesical por atonia del uréter y estenosis del meato.

Ext. Inf. Dcha.

1939.

100 diam.

Acuarela, gouach y tinta.

Dr. Puigvert Gorro. F.P.

E.U.



0247

Urologia

Cromocistoscopia.

1/1

Eyaculación atónica "en cola de caballo" en una enferma de cistitis colibacilar.

Ext. Inf. Dcha.

1939.

100 diam.

Acuarela, gouach y tinta.

Dr. Puigvert Gorro. F.P.

E.U.



0248

Urologia

Cromocistoscopia.

1/1

Eyaculación atónica continua y con pequeñas intermitencias.

Ext. Inf. Dcha.

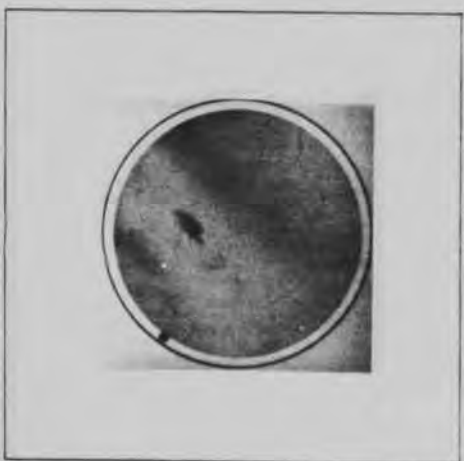
1939.

100 diam.

Acuarela, gouach y tinta.

Dr. Puigvert Gorro. F.P.

E.U.



0249

Urologia  
Endoscopias.

1/1

Eyaculación hematórica por tumor renal. Meato abierto en el vértice de un relieve ureteral.

Ext. Inf. Dcha.

1939.

100 diam.

Acuarela, gouach y tinta.

Dr. Puigvert Gorro. F.P.

E.U.



0250

Urologia  
Endoscopias.

1/1

Eyaculación hematórica en un hombre de treinta y seis años con nefritis hematórica.

Ext. Inf. Dcha.

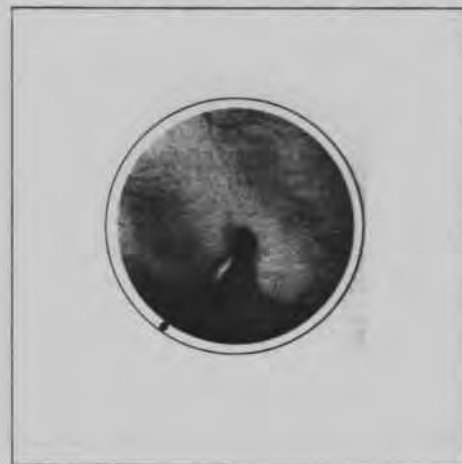1939.

100 diam.

Acuarela, gouach y tinta.

Dr. Puigvert Gorro. F.P.

E.U.



0251

Urologia  
Endoscopias.

1/1

Eyaculación ede un molde ureteral hemático en un hombre de sesenta y cinco años afecto de pionesfrosis calculosa.

Ext. Inf. Dcha.

1939.

100 diam.

Acuarela, gouach y tinta.

Dr. Puigvert Gorro. F.P.

E.U.



0252

Urologia  
Endoscopias.

1/1

Meato uretral puntiforme con labios engrosados, en el vértice, un pequeño muñón, con ausencia del músculo ureteral.

Ext. Inf. Dcha.

1939.

100 diam.

Acuarela, gouach y tinta.

Dr. Puigvert Gorro. F.P.

E.U.



0253

Urología  
Endoscopias.

1/1

Meato ureteral izquierdo con edema granuloso que deforma los labios y desemboca por encima del rodete del músculo ureteral.

Ext. Inf. Dcha.

1939.

100 diam.

Acuarela, gouach y tinta.

Dr. Puigvert Gorro. F.P.

E.U.



0254

Urología  
Endoscopias.

1/1

Desaparición del meato ureteral por esclerosis tuberculosa.

Ext. Inf. Dcha.

1939.

100 diam.

Acuarela, gouach y tinta.

Dr. Puigvert Gorro. F.P.

E.U.



0255

Urología  
Endoscopias.

1/1

Eyaculación purulenta en pasta dentífrica en una enferma de pionefrosis.

Ext. Inf. Dcha.

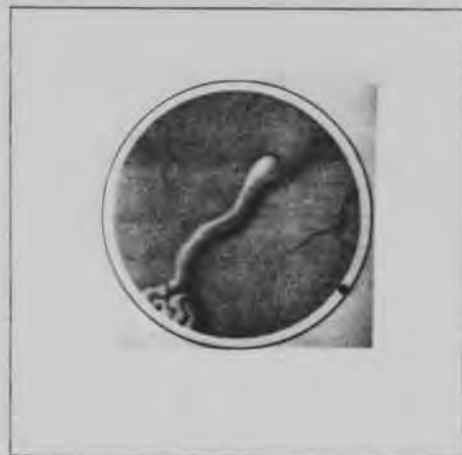1939.

100 diam.

Acuarela, gouach y tinta.

Dr. Puigvert Gorro. F.P.

E.U.



0256

Urología  
Endoscopias.

1/1

Mucosa vesical de color rojo por congestión, cubierta en gran extensión por membranas mucopurulentas en tela de araña.

Ext. Inf. Dcha.

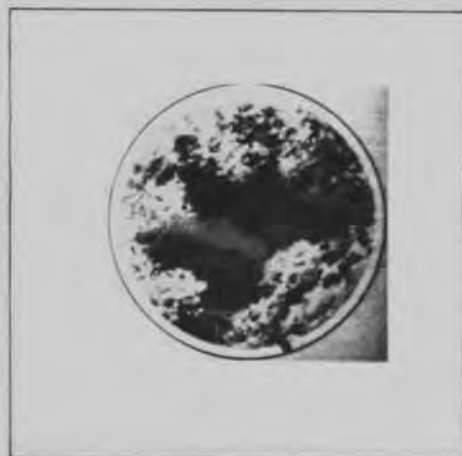1939.

100 diam.

Acuarela, gouach y tinta.

Dr. Puigvert Gorro. F.P.

E.U.





0257

Urologia  
Endoscopias.

1/1

Mancha blanca en la mucosa vesical  
constituida por una placa purulenta  
que cubre una ulceración colibacilar.

Ext. Inf. Dcha.

1939.

100 diam.

Acuarela, gouach y tinta.

Dr. Puigvert Gorro. F.P.

E.U.



0258

Urologia  
Endoscopias.

1/1

Tatuaje negro de la mucosa vesical  
producido por el nitrato de plata en  
un antiguo prostatectomizado.

Ext. Inf. Dcha.

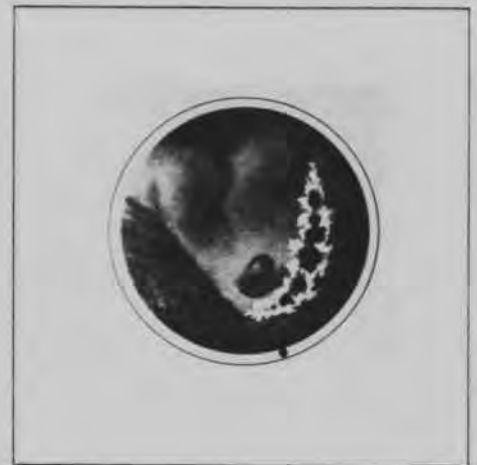1939.

100 diam.

Acuarela, gouach y tinta.

Dr. Puigvert Gorro. F.P.

E.U.



0259

Urologia  
Endoscopias.

1/1

Pared vesical superior con la burbuja  
de aire en un hombre de cincuenta  
años.

Ext. Inf. Dcha.

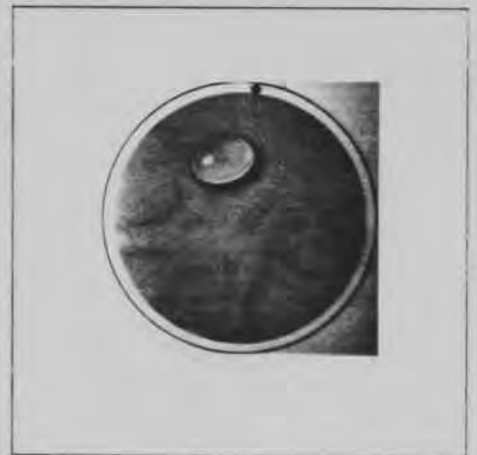1939.

100 diam.

Acuarela, gouach y tinta.

Dr. Puigvert Gorro. F.P.

E.U.



0260

Urologia  
Endoscopias.

1/1

Celdas y columnas vesicales en la  
pared lateral de la vejiga de un  
prostático.

Ext. Inf. Dcha.

1939.

100 diam.

Acuarela, gouach y tinta.

Dr. Puigvert Gorro. F.P.

E.U.



0261

Urología  
Endoscopias.

1/1

Divertículo vesical congénito situado en la pared lateral izquierda de la vejiga.

Ext. Inf. Dcha.

1939.

100 diam.

Acuarela, gouach y tinta.

Dr. Puigvert Gorro. F.P.

E.U.



0262

Urología  
Endoscopias.

1/1

Abertura vesical de dos divertículos congénitos en un enfermo de cistitis aguda.

Ext. Inf. Dcha.

1939.

100 diam.

Acuarela, gouach y tinta.

Dr. Puigvert Gorro. F.P.

E.U.



0263

Urología  
Endoscopias.

1/1

Abertura vesical de un divertículo gigante que desemboca por encima del meato ureteral izquierdo.

Ext. Inf. Dcha.

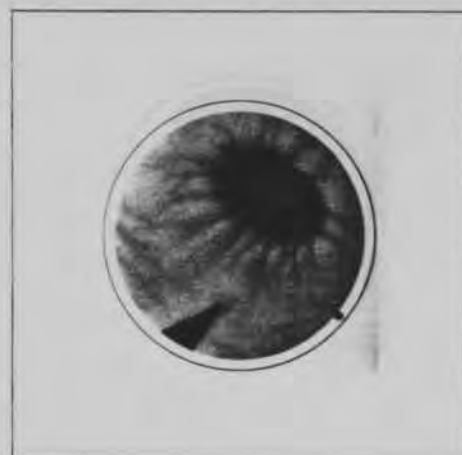1939.

100 diam.

Acuarela, gouach y tinta.

Dr. Puigvert Gorro. F.P.

E.U.



0264

Urología  
Endoscopias.

1/1

Meato vésicodiverticular cerrado, con edema de la mucosa por diverticulitis aguda y retención purulenta.

Ext. Inf. Dcha.

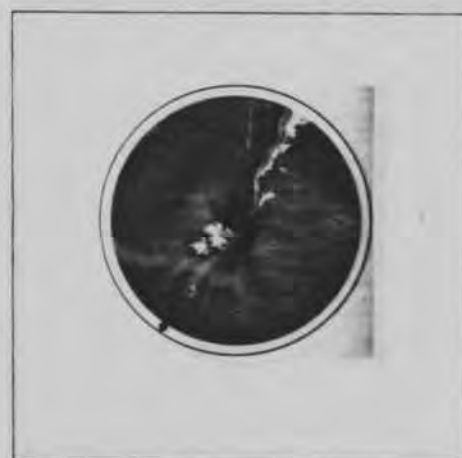1939.

100 diam.

Acuarela, gouach y tinta.

Dr. Puigvert Gorro. F.P.

E.U.



0265

Urologia  
Endoscopias.

1/1

Abertura vesical de un diverticulo gigante situado por encima del meato ureteral y oculto por los repliegues mucosos del meato diverticular.

Ext. Inf. Dcha.


1939.

100 diam.

Acuarela, gouach y tinta.

Dr. Puigvert Gorro. F.P.

E.U.



0266

Urologia  
Endoscopias.

1/1

Fistula vesicocutánea hipogástrica oculta por un mamelón carnososo en un operado de cistostomia.

Ext. Inf. Dcha.

1939.

100 diam.

Acuarela, gouach y tinta.

Dr. Puigvert Gorro. F.P.

E.U.



0267

Urologia  
Endoscopias.

1/1

Fistula vesicovaginal muy próxima al cuello.

Ext. Inf. Dcha.

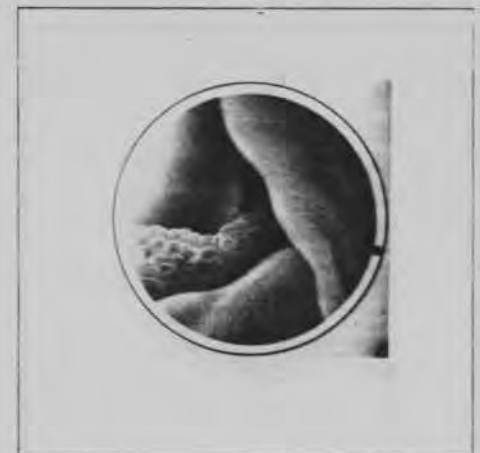1939.

100 diam.

Acuarela, gouach y tinta.

Dr. Puigvert Gorro. F.P.

E.U.



0268

Urologia  
Endoscopias.

1/1

Fistula vesicovaginal de amplia comunicación.

Ext. Inf. Dcha.

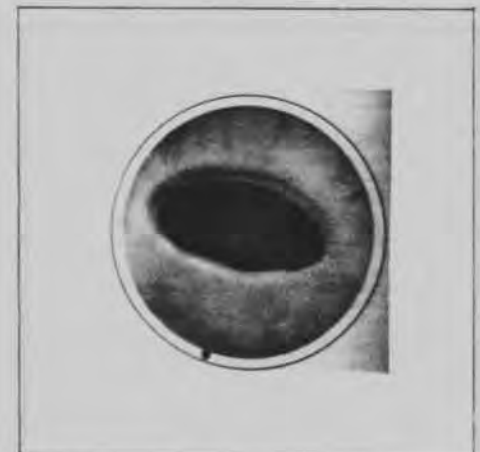1939.

100 diam.

Acuarela, gouach y tinta.

Dr. Puigvert Gorro. F.P.

E.U.



0269

Urologia  
Endoscopias.

1/1

Cicatriz vesical de una antigua  
fistula vésicorrectal en un operado de  
prostatactomia perarrectal.

Ext. Inf. Dcha.

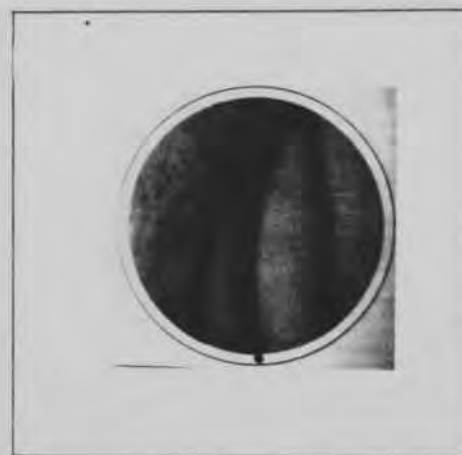
1939.

100 diam.

Acuarela, gouach y tinta.

Dr. Puigvert Gorro. F.P.

E.U.



0270

Urologia  
Endoscopias.

1/2

Fistula vesical que comunicaba con el  
recto y el perineo en un hombre de  
treinta y un años, operado de  
próstatovesiculectomia.

Ext. Inf. Dcha.

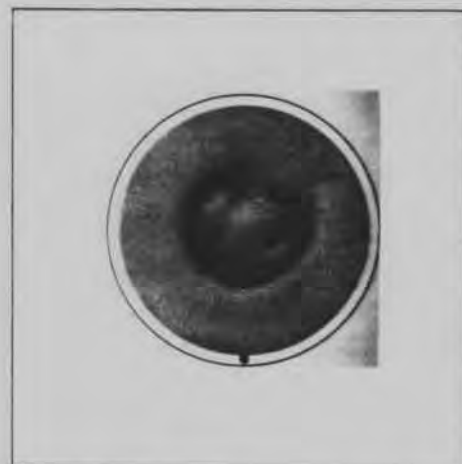1939.

100 diam.

Acuarela, gouach y tinta.

Dr. Puigvert Gorro. F.P.

E.U.



0271

Urologia  
Endoscopias.

2/2

Fistula del enfermo de la figura  
anterior durante la micción.

Ext. Inf. Dcha.

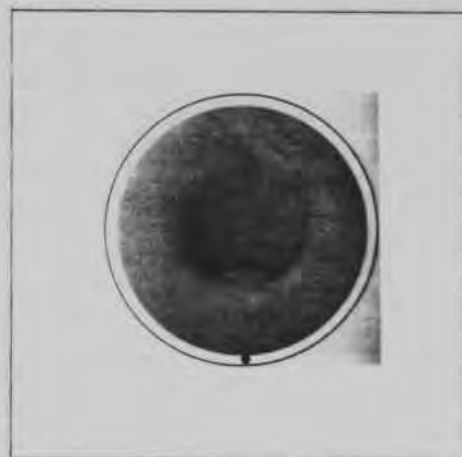1939.

100 diam.

Acuarela, gouach y tinta.

Dr. Puigvert Gorro. F.P.

E.U.



0272

Urologia  
Endoscopias.

1/1

Variz de la pared lateral de la vejiga  
en una mujer.

Ext. Inf. Dcha.

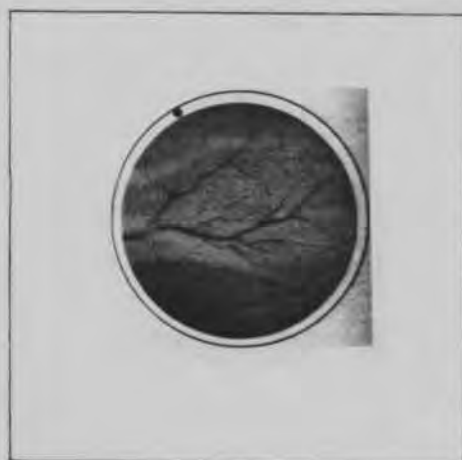1939.

100 diam.

Acuarela, gouach y tinta.

Dr. Puigvert Gorro. F.P.

E.U.



0273

Urologia  
Endoscopias.

1/1

Variz vesical en la región del trigono  
y otra en la mucosa que recubre el  
adenoma prostático.

Ext. Inf. Dcha.

1939.

100 diam.

Acuarela, gouach y tinta.

Dr. Puigvert Gorro. F.P.

E.U.



0274

Urologia  
Endoscopias.

1/1

Cistitis aguda. Aumento de la  
vascularización vesical.

Ext. Inf. Dcha.

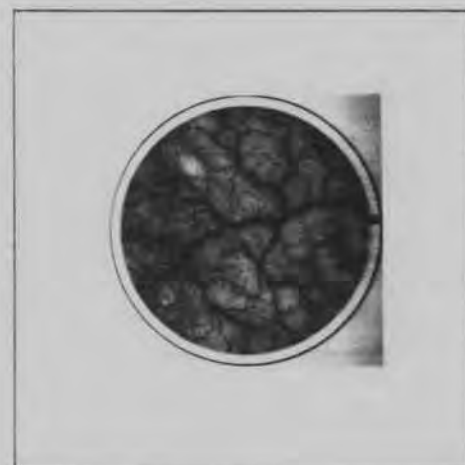1939.

100 diam.

Acuarela, gouach y tinta.

Dr. Puigvert Gorro. F.P.

E.U.



0275

Urologia  
Endoscopias.

1/1

Cistitis aguda. Aumento de la  
vascularización vesical.

Ext. Inf. Dcha.

1939.

100 diam.

Acuarela, gouach y tinta.

Dr. Puigvert Gorro. F.P.

E.U.



0276

Urologia  
Endoscopias.

1/1

Cistitis aguda. Congestión de la  
mucosa vesical que borra los pequeños  
vasos. Vértice vesical con gran  
burbuja de aire.

Ext. Inf. Dcha.

1939.

100 diam.

Acuarela, gouach y tinta.

Dr. Puigvert Gorro. F.P.

E.U.



0277

Urología  
Endoscopias.

1/1

Cistitis aguda. Congestión de la mucosa con tendencia a la regresión en un enfermo operado de protatectomía. Al lado de la burbuja de aire se ven dos equimosis traumáticas.

Ext. Inf. Dcha.

1939.

100 diam.

Acuarela, gouach y tinta.

Dr. Puigvert Gorro. F.P.

E.U.



0278

Urología  
Endoscopias.

1/1

Cistitis aguda. Manchas equimóticas y grumo mucopurulento en el fondo de la vejiga.

Ext. Inf. Dcha.

1939.

100 diam.

Acuarela, gouach y tinta.

Dr. Puigvert Gorro. F.P.

E.U.



0279

Urología  
Endoscopias.

1/1

Cistitis aguda. Manchas de exudado mucoso adheridas a la mucosa vesical inflamada.

Ext. Inf. Dcha.

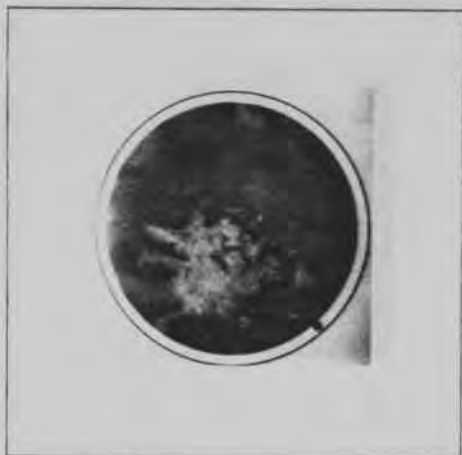1939.

100 diam.

Acuarela, gouach y tinta.

Dr. Puigvert Gorro. F.P.

E.U.



0280

Urología  
Endoscopias.

1/1

Cistitis crónica. Edema vesical.

Ext. Inf. Dcha.

1939.

100 diam.

Acuarela, gouach y tinta.

Dr. Puigvert Gorro. F.P.

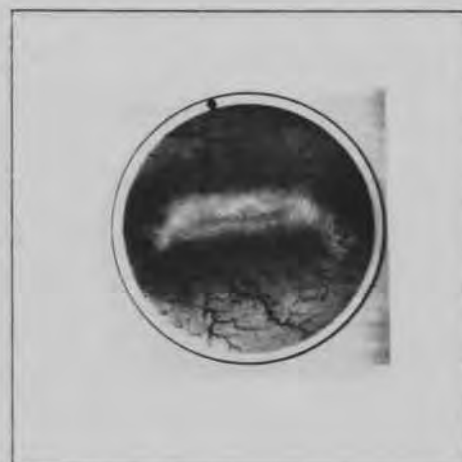E.U.



0281  
 Urologia  
 Endoscopias.  
 1/1  
 Cistitis quistica.  
 Ext. Inf. Dcha.  
 1939.  
 100 diam.  
 Acuarela, gouach y tinta.  
 Dr. Puigvert Gorro. F.P.  
 E.U.



0282  
 Urologia  
 Endoscopias.  
 1/1  
 Ulceración vesical de origen quimico  
 recubierta por una membrana  
 dirteroiide.  
 Ext. Inf. Dcha.  
 1939.  
 100 diam.  
 Acuarela, gouach y tinta.  
 Dr. Puigvert Gorro. F.P.  
 E.U.



0283  
 Urologia  
 Endoscopias.  
 1/1  
 Cistitis crónica. Mucosa totalmente  
 cubierta de falsas membranas  
 mucopurolentas.  
 Ext. Inf. Dcha.  
 1939.  
 100 diam.  
 Acuarela, gouach y tinta.  
 Dr. Puigvert Gorro. F.P.  
 E.U.




0284  
 Urologia  
 Endoscopias.  
 1/1  
 Ulcera simple de la vejiga de la  
 mujer.  
 Ext. Inf. Dcha.  
 1939.  
 100 diam.  
 Acuarela, gouach y tinta.  
 Dr. Puigvert Gorro. F.P.  
 E.U.



0285  
 Urologia  
 Endoscopias.  
 1/1  
 Lesiones exfoliativas en una antigua  
 cistitis por cálculo.  
 Ext. Inf. Dcha.  
 1939.  
 100 diam.  
 Acuarela, gouach y tinta.  
 Dr. Puigvert Gorro. F.P.  
 E.U.



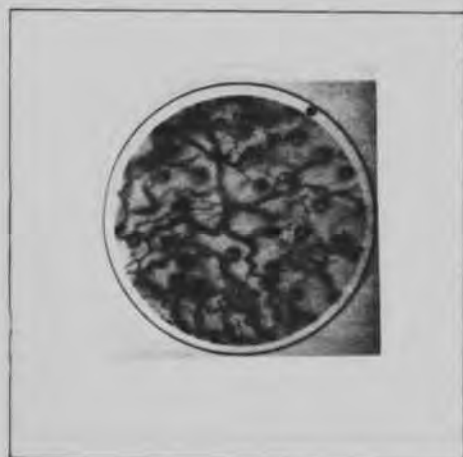0286  
 Urologia  
 Endoscopias.  
 1/1  
 Esclerosis vesical secundaria a una  
 cistitis de larga evolución.  
 Ext. Inf. Dcha.  
 1939.  
 100 diam.  
 Acuarela, gouach y tinta.  
 Dr. Puigvert Gorro. F.P.  
 E.U.



0287  
 Urologia  
 Endoscopias.  
 1/1  
 Cistitis colibacilar. Lesiones de  
 edema granuloso.  
 Ext. Inf. Dcha.  
 1939.  
 100 diam.  
 Acuarela, gouach y tinta.  
 Dr. Puigvert Gorro. F.P.  
 E.U.



0288  
 Urologia  
 Endoscopias.  
 1/1  
 Cistitis colibacilar. Edema granuloso.  
 Ext. Inf. Dcha.  
 1939.  
 100 diam.  
 Acuarela, gouach y tinta.  
 Dr. Puigvert Gorro. F.P.  
 E.U.





0289

Urologia  
Endoscopias.

1/1

Cistitis colibacilar. Edema quistico  
submucoso de rara localización en la  
parte superior.

Ext. Inf. Dcha.

1939.

100 diam.

Acuarela, gouach y tinta.

Dr. Puigvert Gorro. F.P.

E.U.



0290

Urologia  
Endoscopias.

1/1

Cistitis colibacilar. Lesiones de  
edema quistico con contenido  
purulento.

Ext. Inf. Dcha.

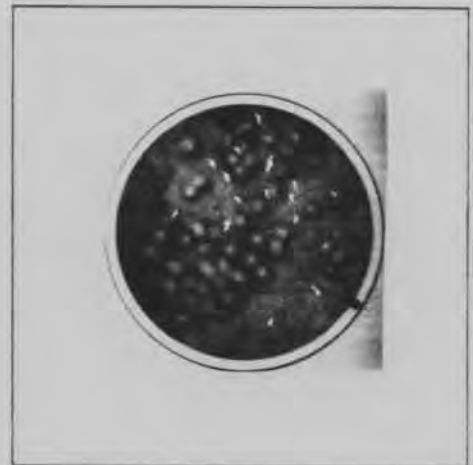1939.

100 diam.

Acuarela, gouach y tinta.

Dr. Puigvert Gorro. F.P.

E.U.



0291

Urologia  
Endoscopias.

1/1

Cistitis colibacilar. Aumento de la  
vascularización vesical.

Ext. Inf. Dcha.

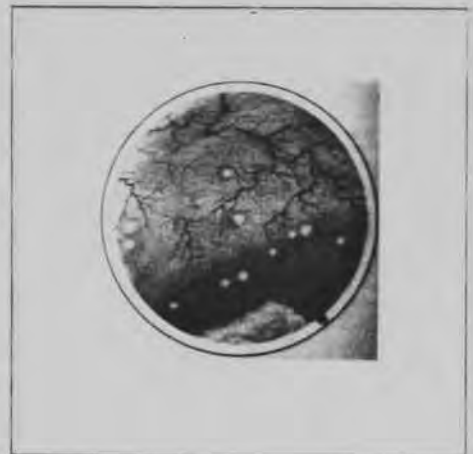1939.

100 diam.

Acuarela, gouach y tinta.

Dr. Puigvert Gorro. F.P.

E.U.



0292

Urologia  
Endoscopias.

1/1

Cistitis colibacilar. Gran aumento de  
la vascularización vesical, falsa  
membrana adherida a la mucosa de la  
región del cuello vesical.

Ext. Inf. Dcha.

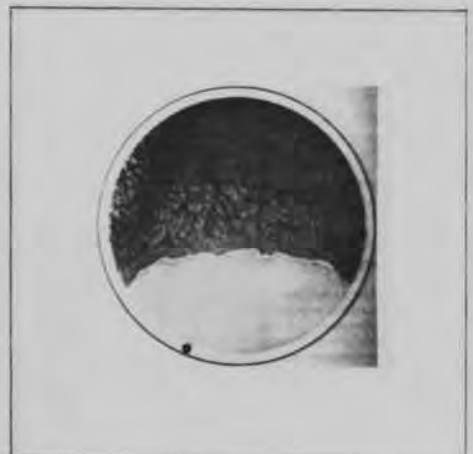1939.

100 diam.

Acuarela, gouach y tinta.

Dr. Puigvert Gorro. F.P.

E.U.



0293

Urología  
Endoscopias.

1/1

Cistitis colibacilar. Lesiones  
congestivas equimóticas sembradas de  
pequeños quistes.

Ext. Inf. Dcha.

1939.

100 diam.

Acuarela, gouach y tinta.

Dr. Puigvert Gorro. F.P.

E.U.



0294

Urología  
Endoscopias.

1/1

Cistitis colibacilar. Lesiones  
equimóticas de tipo petequial.

Ext. Inf. Dcha.

1939.

100 diam.

Acuarela, gouach y tinta.

Dr. Puigvert Gorro. F.P.

E.U.



0295

Urología  
Endoscopias.

1/1

Cistitis colibacilar. Gran ulceración  
cubierta de membranas mucopurulentas y  
en periodo hemorrágico.

Ext. Inf. Dcha.

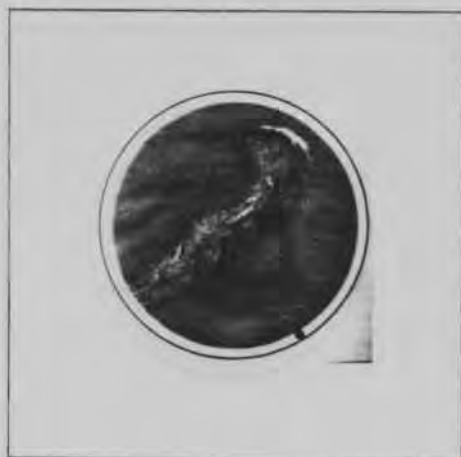1939.

100 diam.

Acuarela, gouach y tinta.

Dr. Puigvert Gorro. F.P.

E.U.



0296

Urología  
Endoscopias.

1/1

Cistitis colibacilar. Gran  
exulceración cubierta de falsas  
membranas mucosas y rodeada de escasa  
inflamación.

Ext. Inf. Dcha.

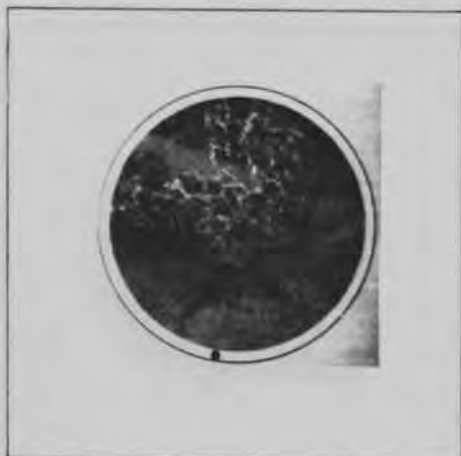1939.

100 diam.

Acuarela, gouach y tinta.

Dr. Puigvert Gorro. F.P.

E.U.



0297

Urología  
Endoscopias.

1/1

Cistitis colibacilar. Ulceración  
cubierta de una membrana mucopurulenta  
y rodeada de intenso edema granuloso.

Ext. Inf. Dcha.

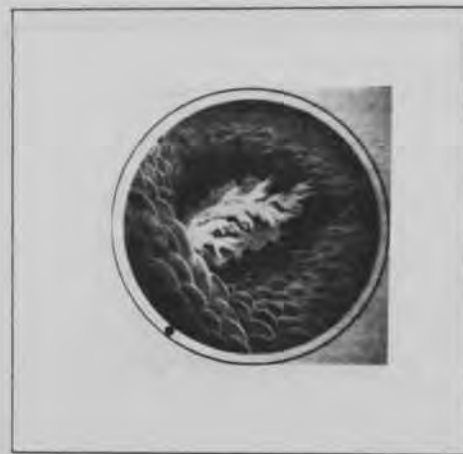1939.

100 diam.

Acuarela, gouach y tinta.

Dr. Puigvert Gorro. F.P.

E.U.



0298

Urología  
Endoscopias.

1/1

Cistitis colibacilar. Meato ureteral  
obstruido por membrana difteroides que  
cubre el trigono.

Ext. Inf. Dcha.

1939.

100 diam.

Acuarela, gouach y tinta.

Dr. Puigvert Gorro. F.P.

E.U.



0299

Urología  
Endoscopias.

1/1

Cistitis colibacilar. Edema granuloso  
que se extiende por el trigono y  
engruesa los labios del meato  
ureteral.

Ext. Inf. Dcha.

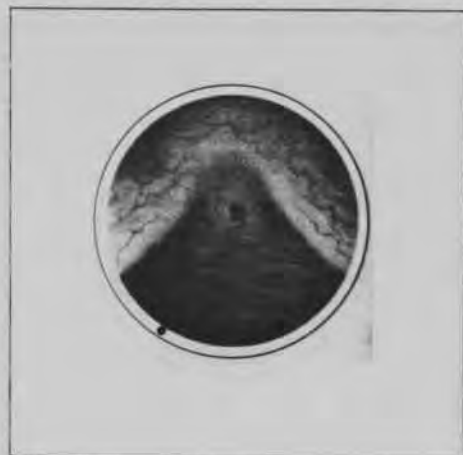1939.

100 diam.

Acuarela, gouach y tinta.

Dr. Puigvert Gorro. F.P.

E.U.



0300

Urología  
Endoscopias.

1/1

Cistitis colibacilar. Meato ureteral  
con falsa membrana sembrada de manchas  
equimóticas.

Ext. Inf. Dcha.

1939.

100 diam.

Acuarela, gouach y tinta.

Dr. Puigvert Gorro. F.P.

E.U.



0301

Urologia  
Endoscopias.

1/1

Cistitis gonocócica aguda. Aumento de vascularización, zonas congestivas sembradas de pequeñas granulaciones purulentas.

Ext. Inf. Dcha.

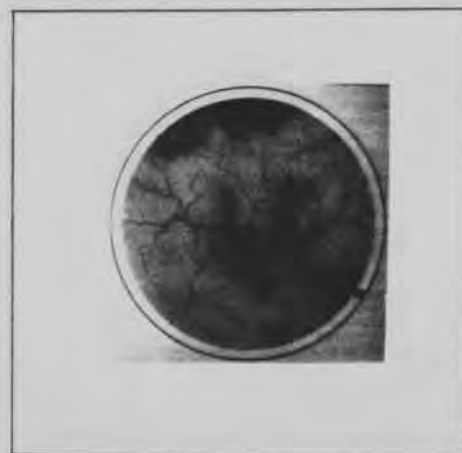1939.

100 diam.

Acuarela, gouach y tinta.

Dr. Puigvert Gorro. F.P.

E.U.



0302

Urologia  
Endoscopias.

1/1

Cistitis gonocócica aguda. La mucosa vesical aparece sembrada de pequeñas manchas equimóticas.

Ext. Inf. Dcha.

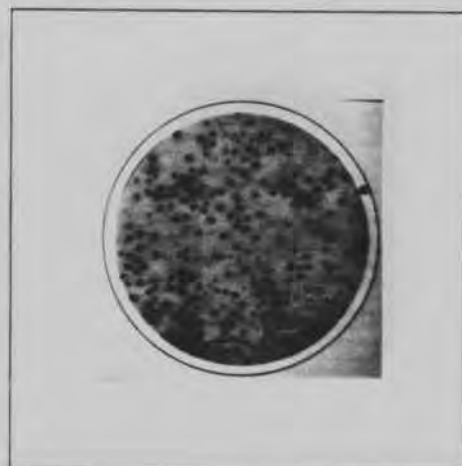1939.

100 diam.

Acuarela, gouach y tinta.

Dr. Puigvert Gorro. F.P.

E.U.



0303

Urologia  
Endoscopias.

1/1

Cistitis gonocócica aguda.

Ext. Inf. Dcha.

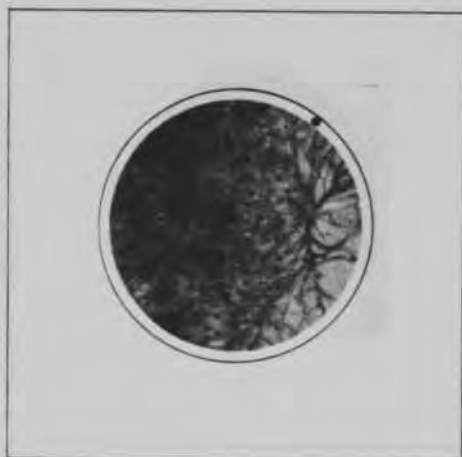1939.

100 diam.

Acuarela, gouach y tinta.

Dr. Puigvert Gorro. F.P.

E.U.



0304

Urologia  
Endoscopias.

1/1

Cistitis gonocócica subaguda.

Ext. Inf. Dcha.

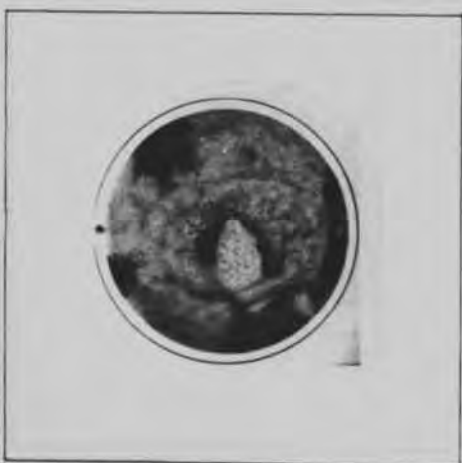1939.

100 diam.

Acuarela, gouach y tinta.

Dr. Puigvert Gorro. F.P.

E.U.



0305

Urologia  
Endoscopias.

1/1

Cistitis estafilocócica aguda. Gran ulceración vesical cubierta de una delgada membrana purulenta con extravasaciones sanguíneas abundantes.

Ext. Inf. Dcha.

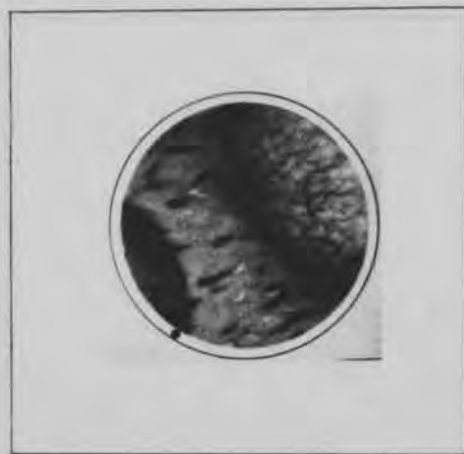1939.

100 diam.

Acuarela, gouach y tinta.

Dr. Puigvert Gorro. F.P.

E.U.



0306

Urologia  
Endoscopias.

1/1

Cistitis estafilocócica. Exudado fibropurulento adherido a la mucosa vesical, que retiene entre sus fibras núcleos calcáreos.

Ext. Inf. Dcha.

1939.

100 diam.

Acuarela, gouach y tinta.

Dr. Puigvert Gorro. F.P.

E.U.



0307

Urologia  
Endoscopias.

1/1

Cistitis estafilocócica. Placa de incrustación vesical vista muy oblicuamente con la trama fibrosa que le adhiere a la ulceración.

Ext. Inf. Dcha.

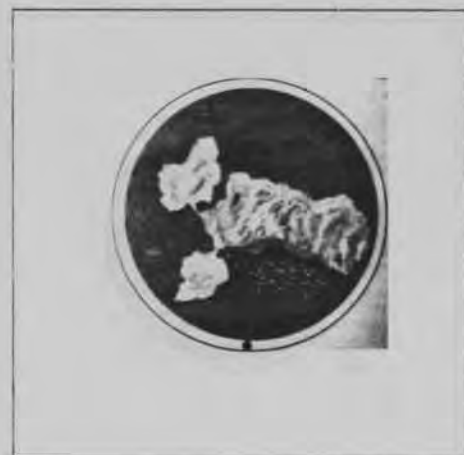1939.

100 diam.

Acuarela, gouach y tinta.

Dr. Puigvert Gorro. F.P.

E.U.



0308

Urologia  
Endoscopias.

1/1

Cistitis tuberculosa. Tubérculos en la zona de edema vesical mucoso en sábana.

Ext. Inf. Dcha.

1939.

100 diam.

Acuarela, gouach y tinta.

Dr. Puigvert Gorro. F.P.

E.U.



0309

Urología  
Endoscopias.

1/1

Cistitis tuberculosa. Ulceración  
excavada solitaria con intensa  
vascularización vesical.

Ext. Inf. Dcha.

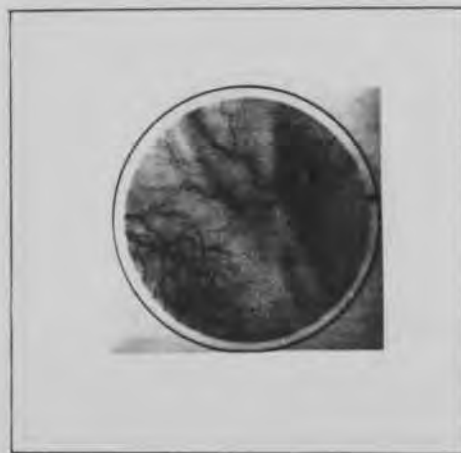1939.

100 diam.

Acuarela, gouach y tinta.

Dr. Puigvert Gorro. F.P.

E.U.



0310

Urología  
Endoscopias.

1/1

Cistitis tuberculosa. Ulceraciones  
específicas. Tuberculos miliares.

Ext. Inf. Dcha.

1939.

100 diam.

Acuarela, gouach y tinta.

Dr. Puigvert Gorro. F.P.

E.U.



0311

Urología  
Endoscopias.

1/1

Cistitis tuberculosa. Edema vesicular.

Ext. Inf. Dcha.

1939.

100 diam.

Acuarela, gouach y tinta.

Dr. Puigvert Gorro. F.P.

E.U.



0312

Urología  
Endoscopias.

1/1

Meatoscopia en la cistitis  
tuberculosa. Edema vesiculoso que  
oculta el meato ureteral en un caso de  
tuberculosis renal dolorosa con  
oclusión ureteral.

Ext. Inf. Dcha.

1939.

100 diam.

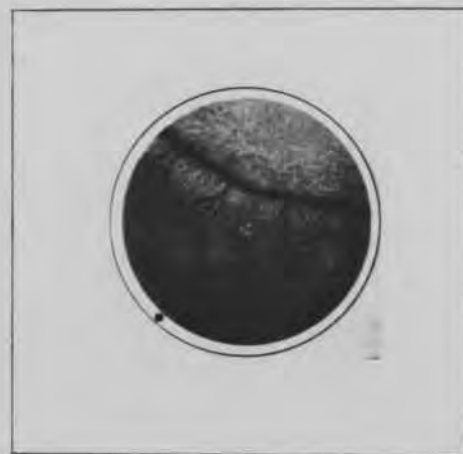Acuarela, gouach y tinta.

Dr. Puigvert Gorro. F.P.

E.U.



0313  
 Urologia  
 Endoscopias.  
 1/1  
 Cistitis tuberculosa. Antigua  
 ulceración en periodo de regresión.  
 Ext. Inf. Dcha.  
 1939.  
 100 diam.  
 Acuarela, gouach y tinta.  
 Dr. Puigvert Gorro. F.P.  
 E.U.



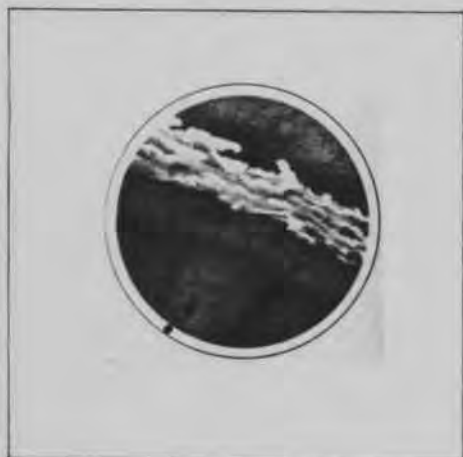0314  
 Urologia  
 Endoscopias.  
 1/1  
 Cistitis sifilitica. Ulceración  
 vesical sifilitica cubierta de falsa  
 membrana.  
 Ext. Inf. Dcha.  
 1939.  
 100 diam.  
 Acuarela, gouach y tinta.  
 Dr. Puigvert Gorro. F.P.  
 E.U.



0315  
 Urologia  
 Endoscopias.  
 1/1  
 Cistitis sifilitica. Lesión  
 pápulumaculosa. Edema vesical en forma  
 de gotas de cera.  
 Ext. Inf. Dcha.  
 1939.  
 100 diam.  
 Acuarela, gouach y tinta.  
 Dr. Puigvert Gorro. F.P.  
 E.U.



0316  
 Urologia  
 Endoscopias.  
 1/1  
 Cistitis sifilitica. Ulcera vesical  
 cubierta de falsa membrana y rodeada  
 de edema papilar.  
 Ext. Inf. Dcha.  
 1939.  
 100 diam.  
 Acuarela, gouach y tinta.  
 Dr. Puigvert Gorro. F.P.  
 E.U.



0317

Urología  
Endoscopias.

1/2

Cistitis sífilítica. Úlcera sífilítica de bordes recortados, cubierta de falsa membrana, con intensa vascularización a su alrededor.

Ext. Inf. Dcha.

1939.

100 diam.

Acuarela, gouach y tinta.

Dr. Puigvert Gorro. F.P.

E.U.



0318

Urología  
Endoscopias.

2/2

Cistitis sífilítica. La ulceración de la figura anterior al cabo de un mes de tratamiento.

Ext. Inf. Dcha.

1939.

100 diam.

Acuarela, gouach y tinta.

Dr. Puigvert Gorro. F.P.

E.U.



0319

Urología  
Endoscopias.

1/1

Cistitis sífilítica. Ulceración sífilítica de fondo regular y aspecto vinoso.

Ext. Inf. Dcha.

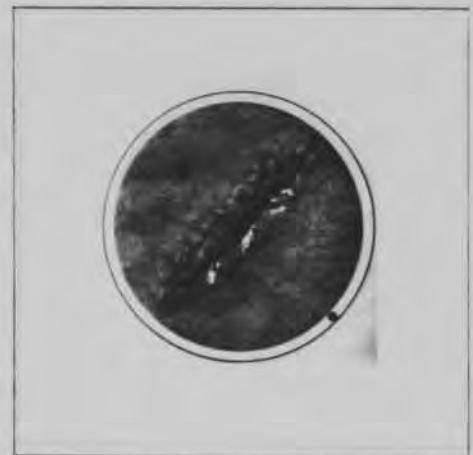1939.

100 diam.

Acuarela, gouach y tinta.

Dr. Puigvert Gorro. F.P.

E.U.



0320

Urología  
Endoscopias.

1/1

Cistitis sífilítica. Cicatriz de una ulceración vesical sífilítica de reciente curación.

Ext. Inf. Dcha.

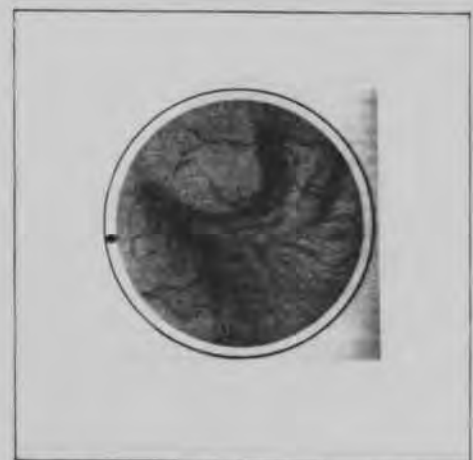1939.

100 diam.

Acuarela, gouach y tinta.

Dr. Puigvert Gorro. F.P.

E.U.





0321

Urologia  
Endoscopias.

1/1

Cistitis sifilitica. Ulceración  
sifilitica en periodo de curación con  
edema cerebriforme.

Ext. Inf. Dcha.

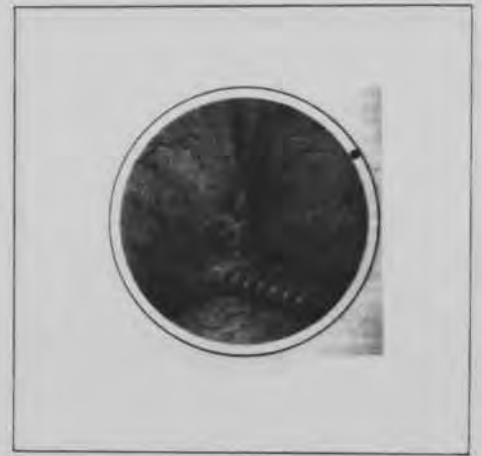1939.

100 diam.

Acuarela, gouach y tinta.

Dr. Puigvert Gorro. F.P.

E.U.



0322

Urologia  
Endoscopias.

1/1

Cálculo de oxalato cálcico con  
intensa cistitis aguda.

Ext. Inf. Dcha.

1939.

100 diam.

Acuarela, gouach y tinta.

Dr. Puigvert Gorro. F.P.

E.U.



0323

Urologia  
Endoscopias.

1/1

Cálculo de aspecto muriforme,  
compuesto de urato sódico, urato  
amónico y oxalato cálcico. Cistitis  
aguda con pequeñas membranas  
mucopurulentas.

Ext. Inf. Dcha.

1939.

100 diam.

Acuarela, gouach y tinta.

Dr. Puigvert Gorro. F.P.

E.U.



0324

Urologia  
Endoscopias.

1/1

Cálculo vesical gigante compuesto de  
carbonato de cal y con un núcleo  
orgánico.

Ext. Inf. Dcha.

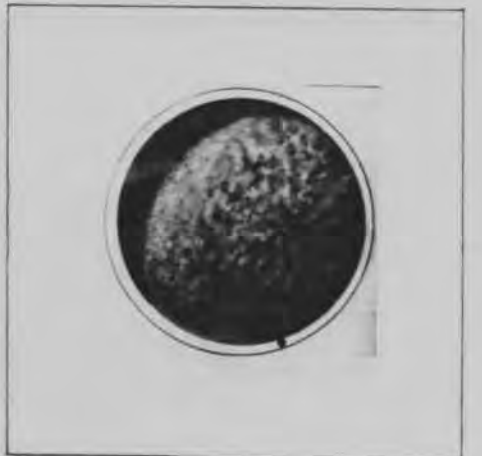1939.

100 diam.

Acuarela, gouach y tinta.

Dr. Puigvert Gorro. F.P.

E.U.



0325

Urología  
Endoscopias.

1/1

Cálculos múltiples de urato sódico,  
teñidos de color oscuro por el azul  
de metileno y el nitrato de plata.

Ext. Inf. Dcha.

1939.

100 diam.

Acuarela, gouach y tinta.

Dr. Puigvert Gorro. F.P.

E.U.



0326

Urología  
Endoscopias.

1/1

Cálculo afectado de origen  
diverticular, expulsado a la vejiga y  
constituido por ácido úrico puro.

Ext. Inf. Dcha.

1939.

100 diam.

Acuarela, gouach y tinta.

Dr. Puigvert Gorro. F.P.

E.U.



0327

Urología  
Endoscopias.

1/1

Cálculo diverticular enclavado en el  
agujero de comunicación vesical.  
Congestión y edema de la mucosa, edema  
en forma de gotas de cera.

Ext. Inf. Dcha.

1939.

100 diam.

Acuarela, gouach y tinta.

Dr. Puigvert Gorro. F.P.

E.U.



0328

Urología  
Endoscopias.

1/1

Cálculo vesical en un hombre,  
constituido por carbonato de cal y  
cubierto de falsas membranas.

Ext. Inf. Dcha.

1939.

100 diam.

Acuarela, gouach y tinta.

Dr. Puigvert Gorro. F.P.

E.U.



0329

Urología  
Endoscopias.

1/1

Cálculo vesical en una mujer de veintiocho años, constituido por oxalato y carbonato de cal con falsas membranas.

Ext. Inf. Dcha.

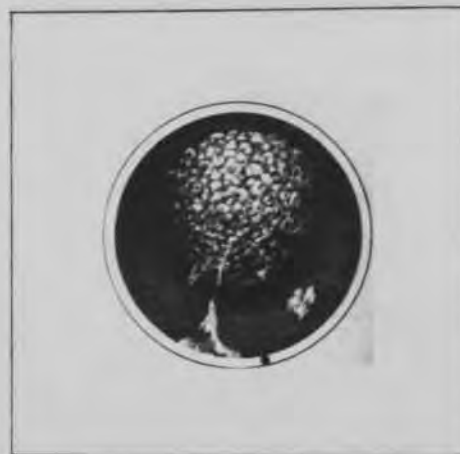1939.

100 diam.

Acuarela, gouach y tinta.

Dr. Puigvert Gorro. F.P.

E.U.



0330

Urología  
Endoscopias.

1/1

Cuerpo extraño de la vejiga y cálculo de fosfato y carbonato cálcicos.

Ext. Inf. Dcha.

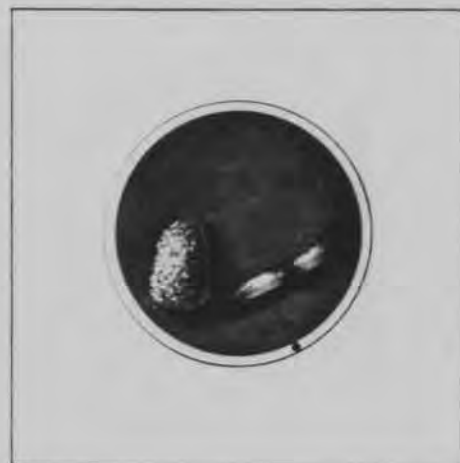1939.

100 diam.

Acuarela, gouach y tinta.

Dr. Puigvert Gorro. F.P.

E.U.



0331

Urología  
Endoscopias.

1/1

Cuerpo extraño de la vejiga con incrustación de sales a su alrededor que constituyen cálculos secundarios.

Ext. Inf. Dcha.

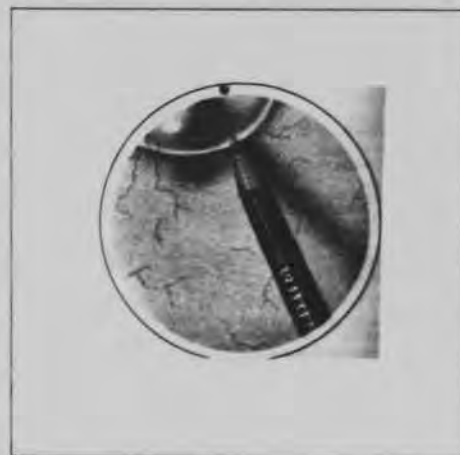1939.

100 diam.

Acuarela, gouach y tinta.

Dr. Puigvert Gorro. F.P.

E.U.



0332

Urología  
Endoscopias.

1/3

Cálculos vesicales secundarios de carbonato sódico.

Ext. Inf. Dcha.

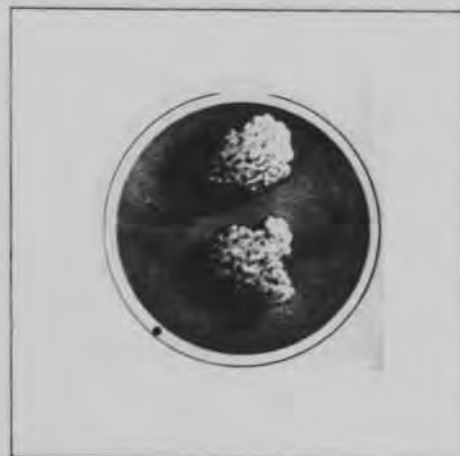
1939.

100 diam.

Acuarela, gouach y tinta.

Dr. Puigvert Gorro. F.P.

E.U.



0333

Urologia  
Endoscopias.

2/3

Cálculo de la figura anterior empujado  
por los bocados del litotritor  
cistoscópico.

Ext. Inf. Dcha.

1939.

100 diam.

Acuarela, gouach y tinta.

Dr. Puigvert Gorro. F.P.

E.U.



0334

Urologia  
Endoscopias.

3/3

El cálculo apresado por los bocados  
del litotritor cistoscópico.

Ext. Inf. Dcha.

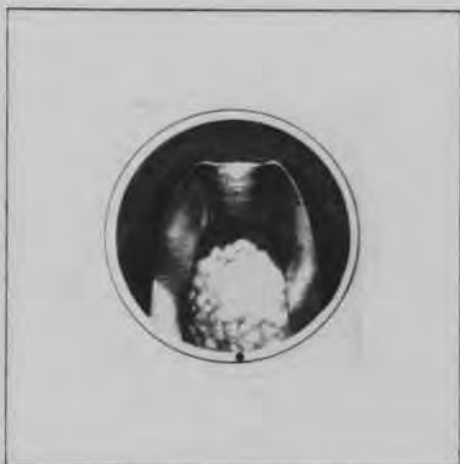1939.

100 diam.

Acuarela, gouach y tinta.

Dr. Puigvert Gorro. F.P.

E.U.



0335

Urologia  
Endoscopias.

1/1

Aspecto cistoscópico de un cálculo  
vesical fragmentado por la litotricia  
endoscópica.

Ext. Inf. Dcha.

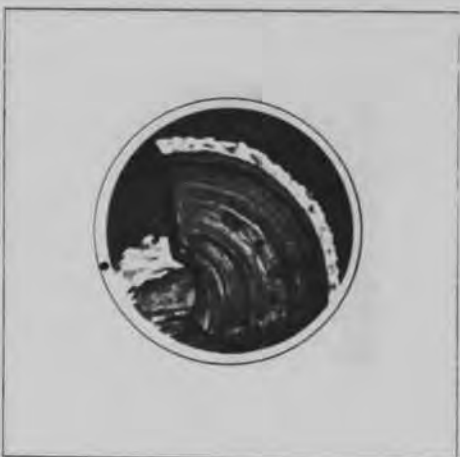1939.

100 diam.

Acuarela, gouach y tinta.

Dr. Puigvert Gorro. F.P.

E.U.



0336

Urologia  
Endoscopias.

1/1

Placa de leucoplasia de la mucosa  
vesical que rodea el meato uretral.

Ext. Inf. Dcha.

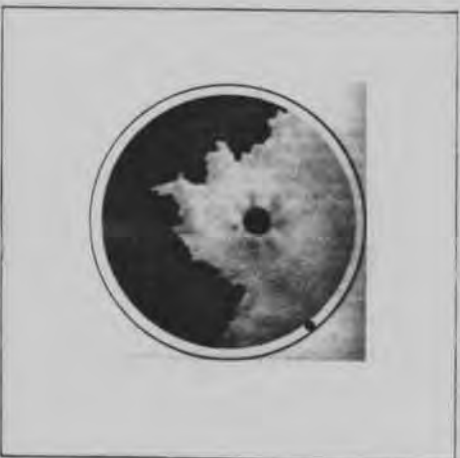1939.

100 diam.

Acuarela, gouach y tinta.

Dr. Puigvert Gorro. F.P.

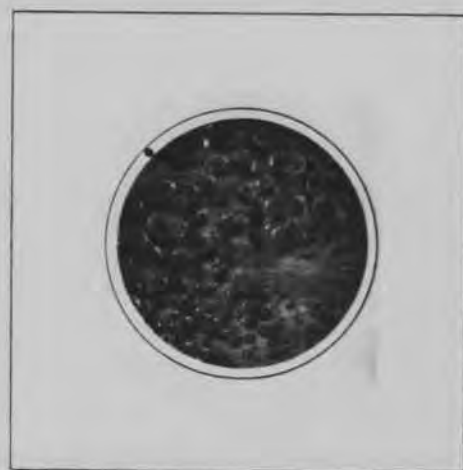E.U.



0337  
 Urologia  
 Endoscopias.  
 1/1  
 Placa de leucoplasia vesical.  
 Ext. Inf. Dcha.  
 1939.  
 100 diam.  
 Acuarela, gouach y tinta.  
 Dr. Puigvert Gorro. F.P.  
 E.U.



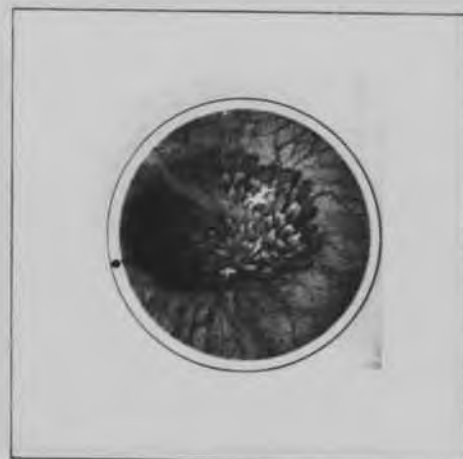0338  
 Urologia  
 Endoscopias.  
 1/1  
 Lesiones vesicales de aspecto  
 verrugoso.  
 Ext. Inf. Dcha.  
 1939.  
 100 diam.  
 Acuarela, gouach y tinta.  
 Dr. Puigvert Gorro. F.P.  
 E.U.



0339  
 Urologia  
 Endoscopias.  
 1/1  
 Papiloma vesical benigno.  
 Ext. Inf. Dcha.  
 1939.  
 100 diam.  
 Acuarela, gouach y tinta.  
 Dr. Puigvert Gorro. F.P.  
 E.U.



0340  
 Urologia  
 Endoscopias.  
 1/1  
 Papiloma vesical benigno de franjas  
 cortas próximo al meato ureteral.  
 Ext. Inf. Dcha.  
 1939.  
 100 diam.  
 Acuarela, gouach y tinta.  
 Dr. Puigvert Gorro. F.P.  
 E.U.



0341  
 Urologia  
 Endoscopias.  
 1/1  
 Papiloma vesical benigno.  
 Vascularización vesical confluyente en  
 la base del tumor y aumentada.  
 Ext. Inf. Dcha.  
 1939.  
 100 diam.  
 Acuarela, gouach y tinta.  
 Dr. Puigvert Gorro. F.P.  
 E.U.



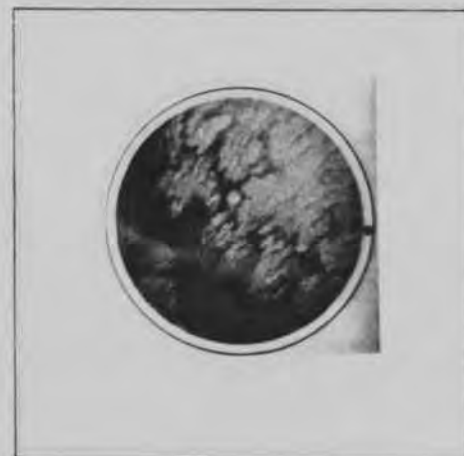0342  
 Urologia  
 Endoscopias.  
 1/1  
 Papiloma vesical benigno implantado en  
 las márgenes del meato ureteral.  
 Ext. Inf. Dcha.  
 1939.  
 100 diam.  
 Acuarela, gouach y tinta.  
 Dr. Puigvert Gorro. F.P.  
 E.U.



0343  
 Urologia  
 Endoscopias.  
 1/1  
 Pequeño papilopma benigno con su  
 coágulo adherido en su superficie al  
 día siguiente de una hematuria.  
 Ext. Inf. Dcha.  
 1939.  
 100 diam.  
 Acuarela, gouach y tinta.  
 Dr. Puigvert Gorro. F.P.  
 E.U.



0344  
 Urologia  
 Endoscopias.  
 1/1  
 Franjas de un papiloma vesical gigante  
 que ocupaba gran parte de la cacidad  
 vesical.  
 Ext. Inf. Dcha.  
 1939.  
 100 diam.  
 Acuarela, gouach y tinta.  
 Dr. Puigvert Gorro. F.P.  
 E.U.



0345

Urologia  
Endoscopias.

1/1

Tumor vesical benigno aframbuesado y  
pediculado.

Ext. Inf. Dcha.

1939.

100 diam.

Acuarela, gouach y tinta.

Dr. Puigvert Gorro. F.P.

E.U.



0346

Urologia  
Endoscopias.

1/1

Papiloma vesical pediculado,  
cistoscópica e histológicamente  
benigno.

Ext. Inf. Dcha.

1939.

100 diam.

Acuarela, gouach y tinta.

Dr. Puigvert Gorro. F.P.

E.U.



0347

Urologia  
Endoscopias.

1/1

Zona vesical sembrada de pequeños  
papilomas que constituyen una placa de  
la llamada "enfermedad vellosa  
vesical".

Ext. Inf. Dcha.

1939.

100 diam.

Acuarela, gouach y tinta.

Dr. Puigvert Gorro. F.P.

E.U.



0348

Urologia  
Endoscopias.

1/1

Papiloma vesical rodeado de injertos  
poliposos que se extiende por toda la  
vejiga.

Ext. Inf. Dcha.

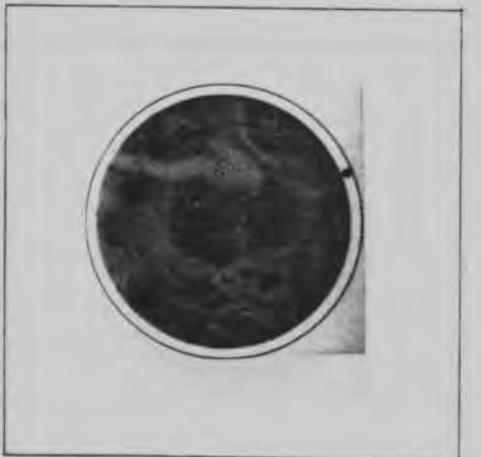1939.

100 diam.

Acuarela, gouach y tinta.

Dr. Puigvert Gorro. F.P.

E.U.



0349

Urologia  
Endoscopias.

1/1

Papiloma vesical benigno con un  
injerto por contacto en la pared  
vesical opuesta al tumor.

Ext. Inf. Dcha.

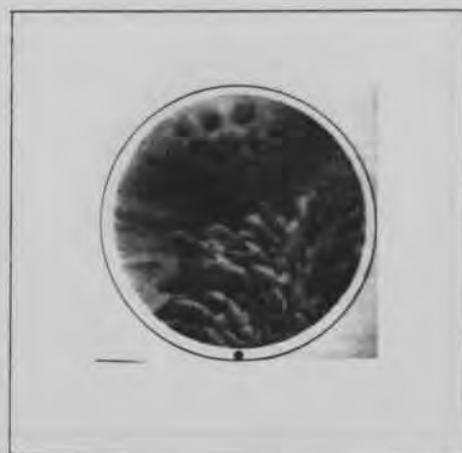1939.

100 diam.

Acuarela, gouach y tinta.

Dr. Puigvert Gorro. F.P.

E.U.



0350

Urologia  
Endoscopias.

1/1

Tumor vesical en coliflor y pediculado  
que histológicamente era un papiloma  
con abundantes mitosis celulares de  
gran desarrollo.

Ext. Inf. Dcha.

1939.

100 diam.

Acuarela, gouach y tinta.

Dr. Puigvert Gorro. F.P.

E.U.



0351

Urologia  
Endoscopias.

1/1

Franjas de un tumor papilomatoso  
implantado en la pared superior de la  
vejiga y próximo al cuello.

Ext. Inf. Dcha.

1939.

100 diam.

Acuarela, gouach y tinta.

Dr. Puigvert Gorro. F.P.

E.U.



0352

Urologia  
Endoscopias.

1/2

Tumor vesical papilomatoso sésil  
alrededor del orificio del cuello  
vesical.

Ext. Inf. Dcha.

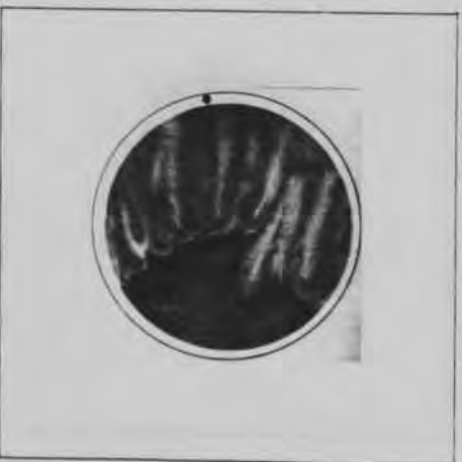1939.

100 diam.

Acuarela, gouach y tinta.

Dr. Puigvert Gorro. F.P.

E.U.





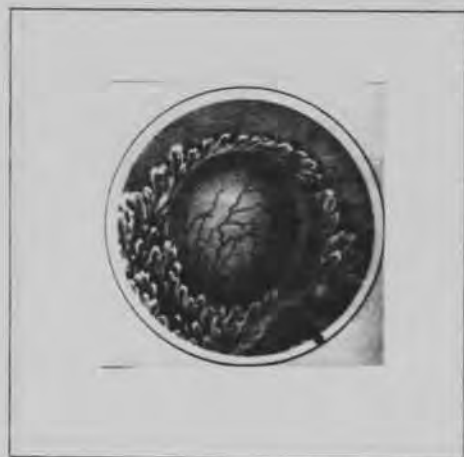0353  
 Urologia  
 Endoscopias.  
 2/2  
 Otra vista de la figura anterior.  
 Ext. Inf. Dcha.  
 1939.  
 100 diam.  
 Acuarela, gouach y tinta.  
 Dr. Puigvert Gorro. F.P.  
 E.U.



0354  
 Urologia  
 Endoscopias.  
 1/1  
 Tumor vesical sésil.  
 Ext. Inf. Dcha.  
 1939.  
 100 diam.  
 Acuarela, gouach y tinta.  
 Dr. Puigvert Gorro. F.P.  
 E.U.



0355  
 Urologia  
 Endoscopias.  
 1/1  
 Nódulos de transformación  
 epiteliomatosa que nacen entre las  
 franjas de un papiloma benigno.  
 Ext. Inf. Dcha.  
 1939.  
 100 diam.  
 Acuarela, gouach y tinta.  
 Dr. Puigvert Gorro. F.P.  
 E.U.



0356  
 Urologia  
 Endoscopias.  
 1/1  
 Tumor vesical sésil cubierto por un  
 coágulo a los dos días de haber  
 sufrido una profusa hematuria.  
 Ext. Inf. Dcha.  
 1939.  
 100 diam.  
 Acuarela, gouach y tinta.  
 Dr. Puigvert Gorro. F.P.  
 E.U.



0357

Urologia

Endoscopias.

Tumor vesical maligno desarrollado en la base de implantación de un papiloma.

Ext. Inf. Dcha.

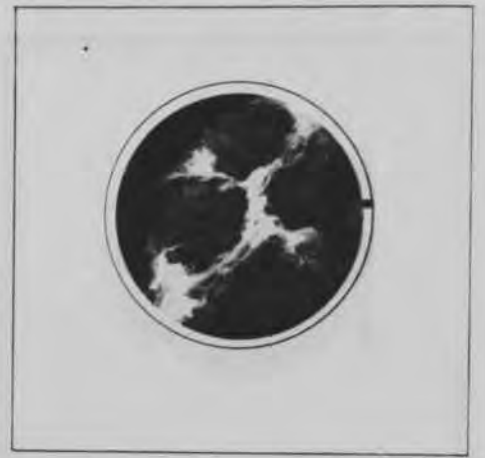1939.

100 diam.

Acuarela, gouach y tinta.

Dr. Puigvert Gorro. F.P.

E.U.



0358

Urologia

Endoscopias.

1/1

Tumor vesical maligno que todavia conserva franjas de papiloma benigno.

Ext. Inf. Dcha.

1939.

100 diam.

Acuarela, gouach y tinta.

Dr. Puigvert Gorro. F.P.

E.U.



0359

Urologia

Endoscopias.

1/1

Biopsia cistoscópica. Porción del tumor entre los bocados de la pinza para su extracción.

Ext. Inf. Dcha.

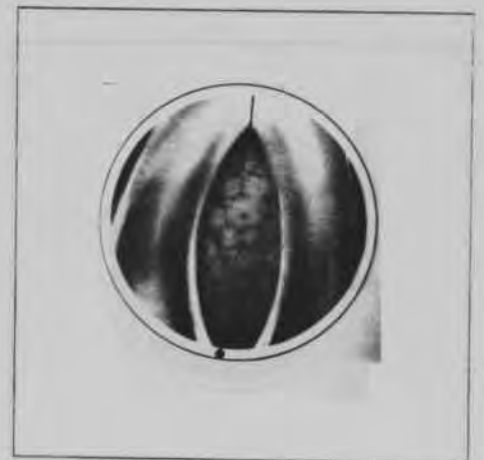1939.

100 diam.

Acuarela, gouach y tinta.

Dr. Puigvert Gorro. F.P.

E.U.



0360

Urologia

Endoscopias.

1/1

Electrocoagulación cistoscópica de un papiloma vesical.

Ext. Inf. Dcha.

1939.

100 diam.

Acuarela, gouach y tinta.

Dr. Puigvert Gorro. F.P.

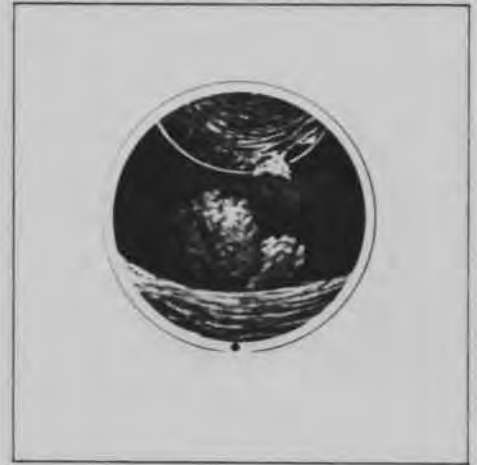E.U.



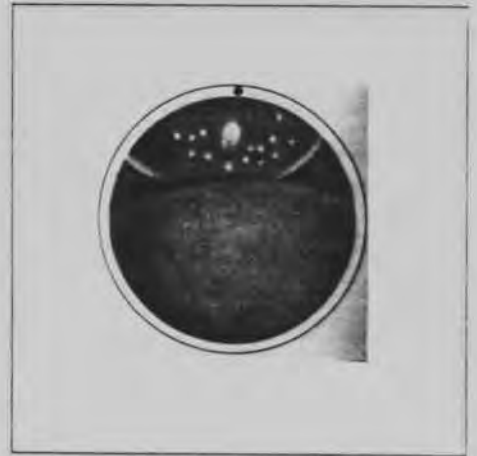0361  
 Urología  
 Endoscopias.  
 1/1  
 Glóbulos de edema quístico del cuello vesical provocados por prostatitis crónica fibrosa.  
 Ext. Inf. Dcha.  
 1939.  
 100 diam.  
 Acuarela, gouach y tinta.  
 Dr. Puigvert Gorro. F.P.  
 E.U.



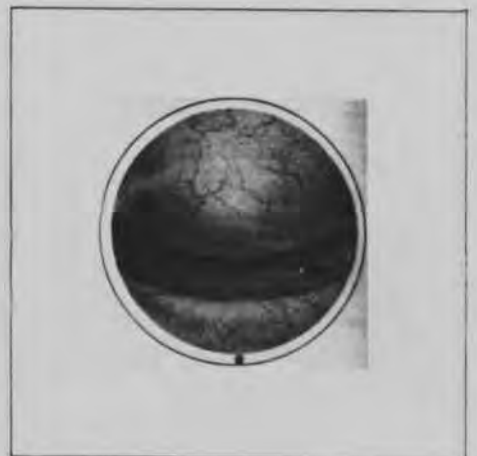0362  
 Urología  
 Endoscopias.  
 1/1  
 Resección endoscópica del cuello vesical mediante el instrumento de Mac Carty modificado por Marion.  
 Ext. Inf. Dcha.  
 1939.  
 100 diam.  
 Acuarela, gouach y tinta.  
 Dr. Puigvert Gorro. F.P.  
 E.U.



0363  
 Urología  
 Endoscopias.  
 1/1  
 Elevación de la pared inferoposterior de la vejiga entre el segundo y tercer mes de embarazo.  
 Ext. Inf. Dcha.  
 1939.  
 100 diam.  
 Acuarela, gouach y tinta.  
 Dr. Puigvert Gorro. F.P.  
 E.U.



0364  
 Urología  
 Endoscopias.  
 1/1  
 Elevación y encajamiento de la pared inferior con la pared superior de la vejiga en una embarazada de cuarto a quinto mes.  
 Ext. Inf. Dcha.  
 1939.  
 100 diam.  
 Acuarela, gouach y tinta.  
 Dr. Puigvert Gorro. F.P.  
 E.U.



0365

Urología  
Endoscopias.

2/3

A los ocho días de la electrocoagulación, el cálculo emerge por el meato ureteral, siendo apresado y extraído.

Ext. Inf. Dcha.

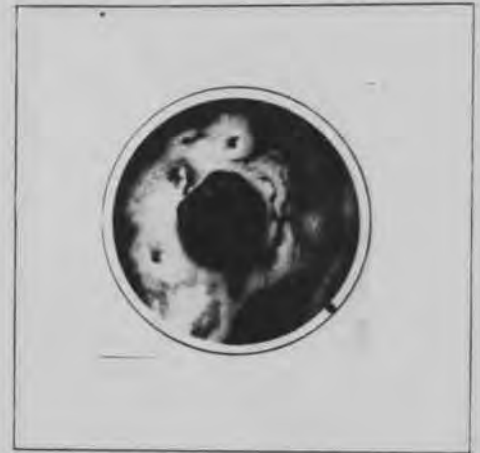1939.

100 diam.

Acuarela, gouach y tinta.

Dr. Puigvert Gorro. F.P.

E.U.



0366

Urología  
Endoscopias.

1/1

Cateterismo ureteral a los dos meses de la electrocoagulación del meato.

Ext. Inf. Dcha.

1939.

100 diam.

Acuarela, gouach y tinta.

Dr. Puigvert Gorro. F.P.

E.U.



0367

Urología  
Endoscopias.

1/1

Pinza cistoscópica para cuerpos extraños vasicales y pequeños cálculos.

Ext. Inf. Dcha.


1939.

100 diam.

Acuarela, gouach y tinta.

Dr. Puigvert Gorro. F.P.

E.U.



0368

Urología  
Endoscopias.

1/1

Trozo de placa de incrustación vesical apresado por la pinza cistoscópica para su extracción de la vejiga.

Ext. Inf. Dcha.

1939.

100 diam.

Acuarela, gouach y tinta.

Dr. Puigvert Gorro. F.P.

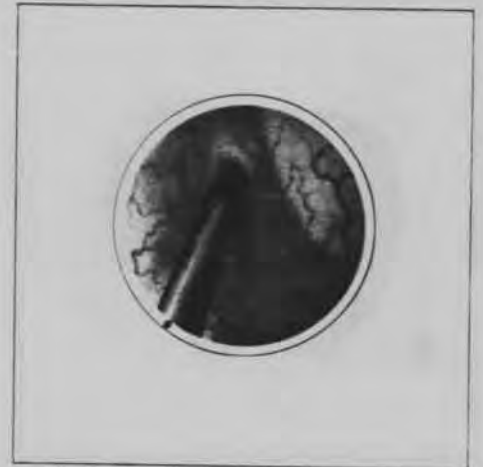E.U.



0369  
 Urología  
 Endoscopias.  
 2/3  
 Segundo tiempo del cateterismo del  
 uréter.  
 Ext. Inf. Dcha.  
 1939.  
 100 diam.  
 Acuarela, gouach y tinta.  
 Dr. Puigvert Gorro. F.P.  
 E.U.



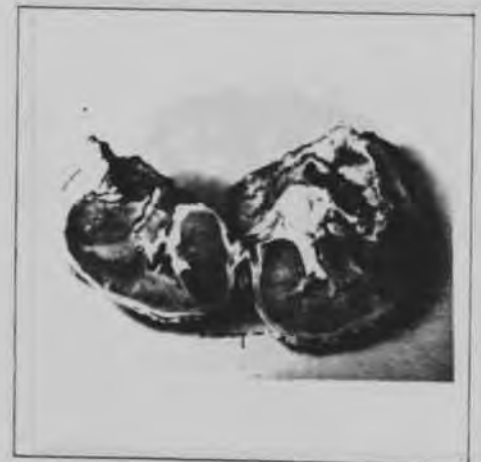0370  
 Urología  
 Endoscopias.  
 3/3  
 Tercer tiempo del cateterismo del  
 uréter.  
 Ext. Inf. Dcha.  
 1939.  
 100 diam.  
 Acuarela, gouach y tinta.  
 Dr. Puigvert Gorro. F.P.  
 E.U.



0371  
 Urología  
 Endoscopias.  
 1/1  
 Dos sondas ureterales introducidas 25  
 cm. en el conducto ureteral en un caso  
 de duplicidad del mismo.  
 Ext. Inf. Dcha.  
 1939.  
 100 diam.  
 Acuarela, gouach y tinta.  
 Dr. Puigvert Gorro. F.P.  
 E.U.



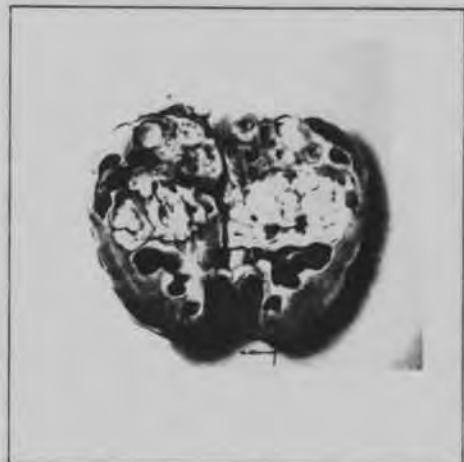0372  
 Urología.  
 Pieza operatoria.  
 1/1  
 Traumatismo del riñón izquierdo.  
 Ext. Inf. Dcha.  
 1941  
 1100 x 1850  
 Acuarela, gouach y tinta.  
 Dr. Puigvert. F.P.  
 U.C.



0373  
 Urologia.  
 Pieza operatoria.  
 Ext. Inf. Dcha.  
 1941  
 2770 x 1250  
 Acuarela, gouach y tinta.  
 Dr. Puigvert. F.P.



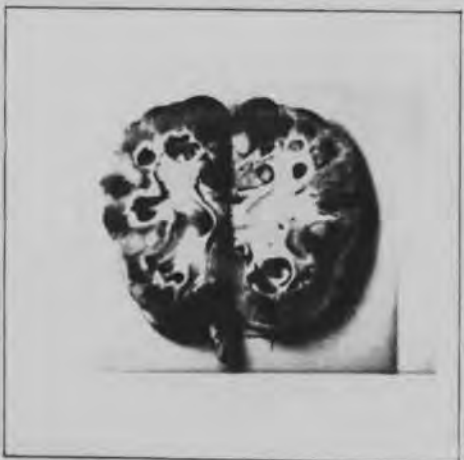0374  
 Urologia.  
 Pieza operatoria.  
 1/1  
 Ext. Inf. Dcha.  
 1941  
 1700 x 1880  
 Acuarela, gouach y tinta.  
 Dr. Puigvert. F.P.



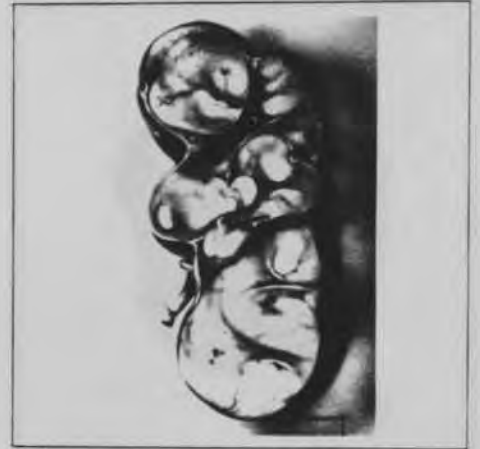0375  
 Urologia.  
 Pieza operatoria.  
 1/1  
 Ext. Inf. Dcha.  
 1941  
 1900 x 2300  
 Acuarela, gouach y tinta.  
 Dr. Puigvert. F.P.



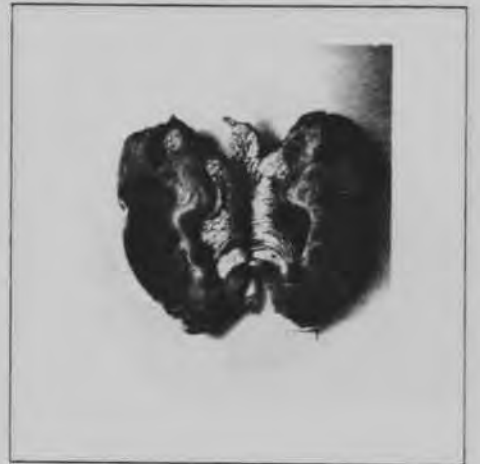0376  
 Urologia.  
 Pieza operatoria.  
 1/1  
 Ext. Inf. Dcha.  
 1941  
 1780 x 1800  
 Acuarela, gouach y tinta.  
 Dr. Puigvert. F.P.



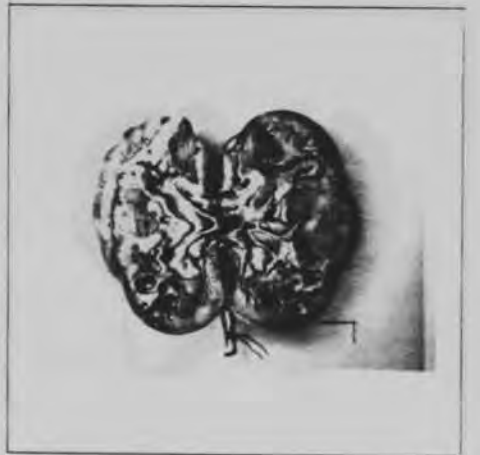0377  
 Urologia.  
 Pieza operatoria.  
 1/1  
 Ext. Inf. Dcha.  
 1941  
 1530 x 720  
 Acuarela, gouach y tinta.  
 Dr. Puigvert. F.P.



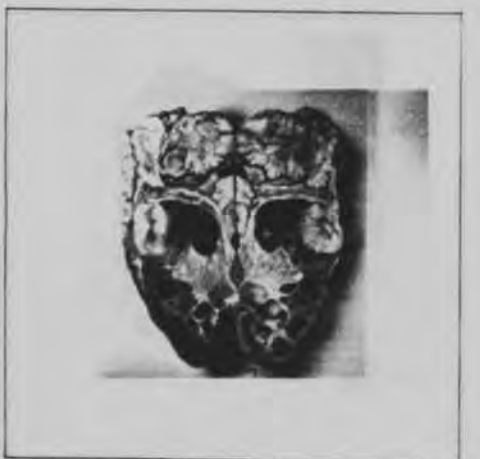0378  
 Urologia.  
 Pieza operatoria.  
 1/1  
 Ext. Inf. Dcha.  
 1941  
 1200 x 1400  
 Acuarela, gouach y tinta.  
 Dr. Puigvert. F.P.



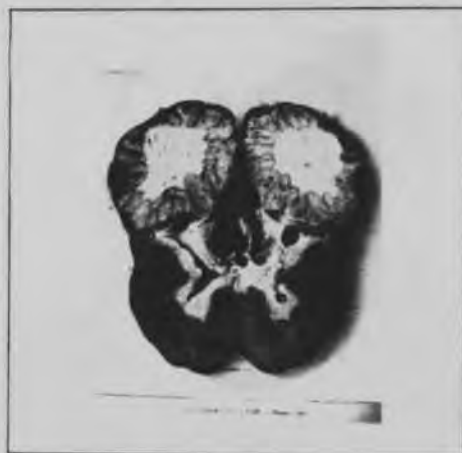0379  
 Urologia.  
 Pieza operatoria.  
 1/1  
 Ext. Inf. Dcha.  
 1941  
 1310 x 1410  
 Acuarela, gouach y tinta.  
 Dr. Puigvert. F.P.



0380  
 Urologia.  
 Pieza operatoria.  
 1/1  
 Ext. Inf. Dcha.  
 1941  
 1930 x 1650  
 Acuarela, gouach y tinta.  
 Dr. Puigvert. F.P.



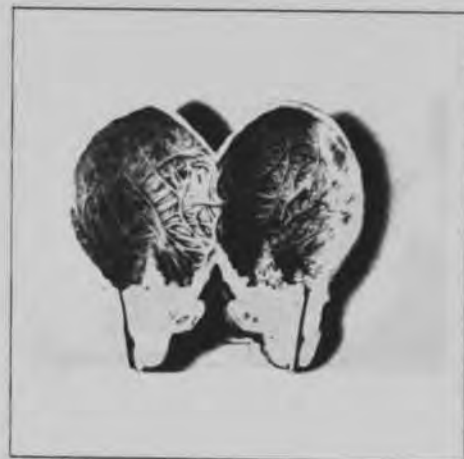0381  
 Urología.  
 Pieza operatoria.  
 1/1  
 Neopolo superior, riñón izquierdo.  
 Ext. Inf. Dcha.  
 1941  
 2020 x 1920  
 Acuarela, gouach y tinta.  
 Dr. Puigvert. F.P.



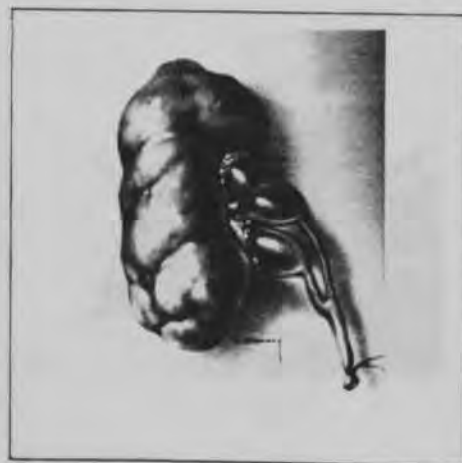0382  
 Urología.  
 Pieza operatoria.  
 1/1  
 Ext. Inf. Dcha.  
 1941  
 1700 x 1960  
 Acuarela, gouach y tinta.  
 Dr. Puigvert. F.P.



0383  
 Urología.  
 Pieza operatoria.  
 1/1  
 Ext. Inf. Dcha.  
 1941  
 2030 x 2200  
 Acuarela, gouach y tinta.  
 Dr. Puigvert. F.P.

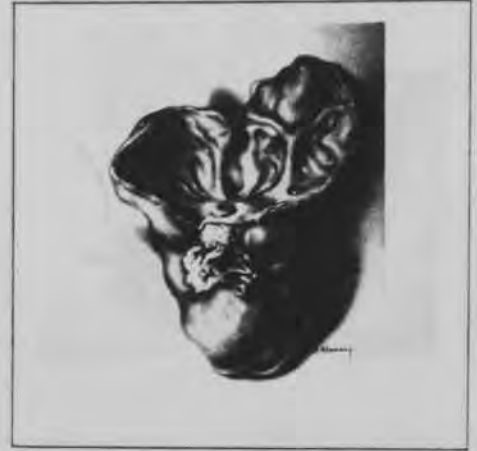

0384  
 Urología.  
 Pieza operatoria.  
 1/1  
 Duplicidad uréteropiélica acompañada  
 de atrofia renal; riñón lobulado.  
 Ext. Inf. Dcha.  
 1941  
 1470 x 1030  
 Acuarela, gouach y tinta.  
 Dr. Puigvert. F.P.  
 U.C.

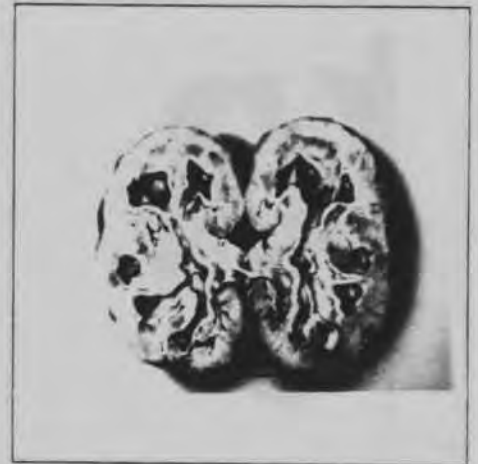



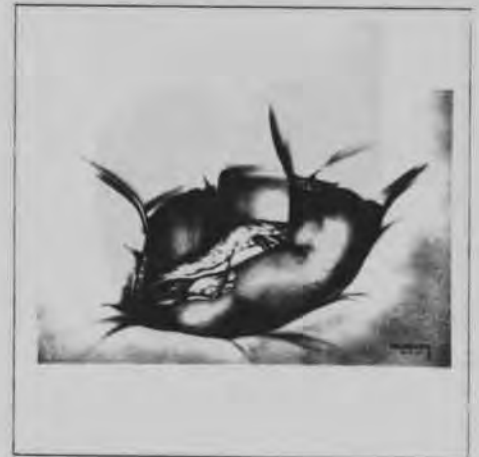0385  
 Urología.  
 Pieza operatoria.  
 1/1  
 Ext. Inf. Dcha.  
 1941  
 1800 x 1460  
 Acuarela, gouach y tinta.  
 Dr. Puigvert. F.P.



0386  
 Urología.  
 Pieza operatoria.  
 1/1  
 Ext. Inf. Dcha.  
 1941  
 1300 x 1550  
 Acuarela, gouach y tinta.  
 Dr. Puigvert. F.P.



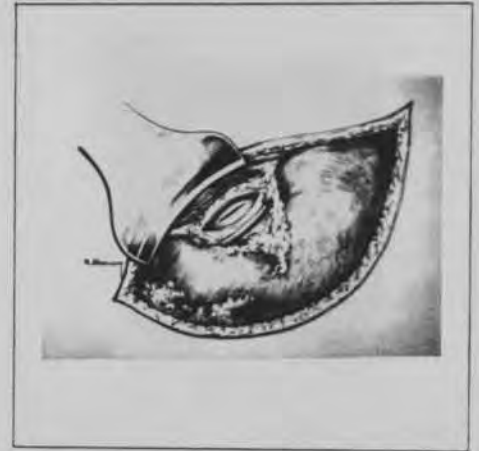0387  
 Urología.  
 Pieza operatoria.  
 1/2  
 Riñón suplementario inferior.  
 Ext. Inf. Dcha.  
 1941  
 2300 x 3000  
 Acuarela, gouach y tinta.  
 Dr. Puigvert. F.P.  
 U.C.



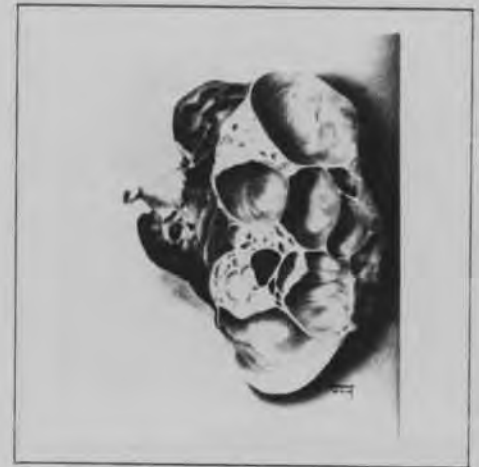0388  
 Urología.  
 Pieza operatoria.  
 2/2  
 Extirpación del riñón suplementario.  
 Ext. Inf. Dcha.  
 1942  
 2300 x 3000  
 Acuarela, gouach y tinta.  
 Dr. Puigvert. F.P.  
 U.C.



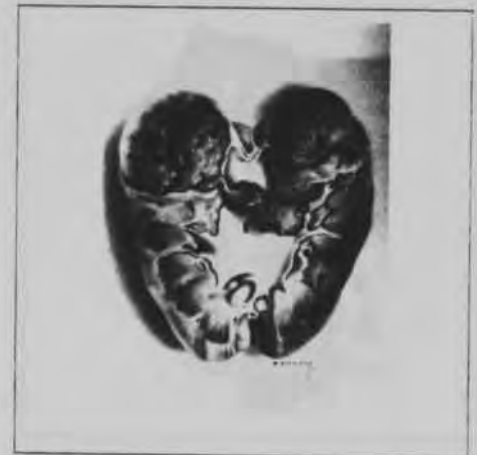0389  
 Urologia.  
 Pieza operatoria.  
 1/1  
 Ext. Inf. Izqu.  
 1942  
 1150 x 1550  
 Acuarela, gouach y tinta.  
 Dr. Puigvert. F.P.



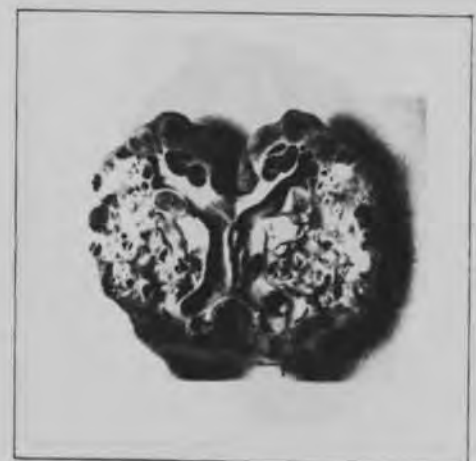0390  
 Urologia.  
 Pieza operatoria.  
 1/1  
 Ext. Inf. Dcha.  
 1942  
 2200 x 1750  
 Acuarela, gouach y tinta.  
 Dr. Puigvert. F.P.



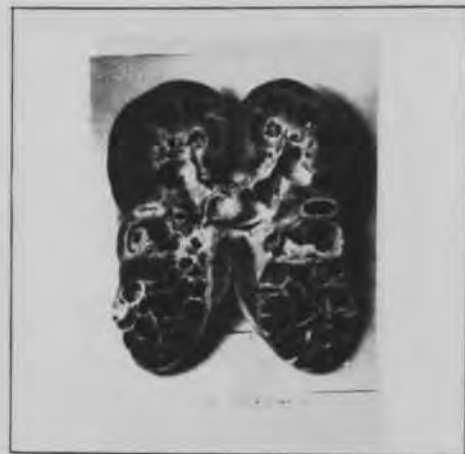0391  
 Urologia.  
 Pieza operatoria.  
 1/1  
 Ext. Inf. Dcha.  
 1942  
 1640 x 1500  
 Acuarela, gouach y tinta.  
 Dr. Puigvert. F.P.



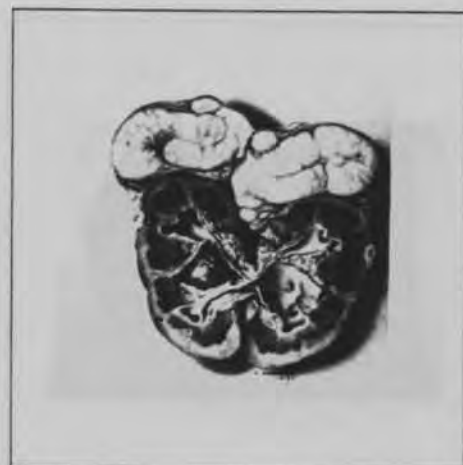0392  
 Urologia.  
 Pieza operatoria.  
 1/1  
 Ext. Inf. Dcha.  
 1944  
 1600 x 1990  
 Acuarela, gouach y tinta.  
 Dr. Puigvert. F.P.



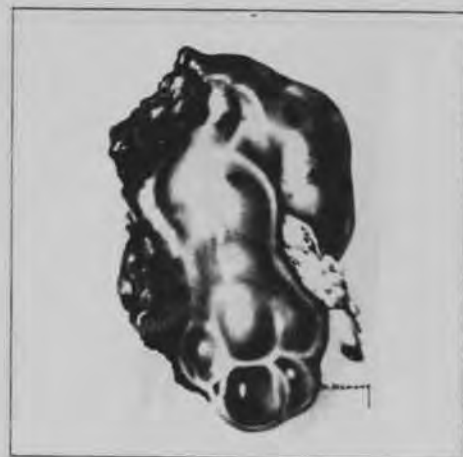0393  
 Urologia.  
 Pieza operatoria.  
 1/1  
 Ext. Inf. Ctro.  
 1944  
 2100 x 1760  
 Acuarela, gouach y tinta.  
 Dr. Puigvert. F.P.



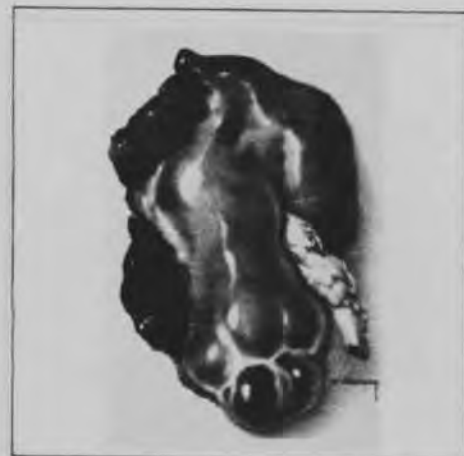0394  
 Urologia.  
 Pieza operatoria.  
 1/1  
 Ext. Inf. Ctro.  
 1944  
 2030 x 2000  
 Acuarela, gouach y tinta.  
 Dr. Puigvert. F.P.



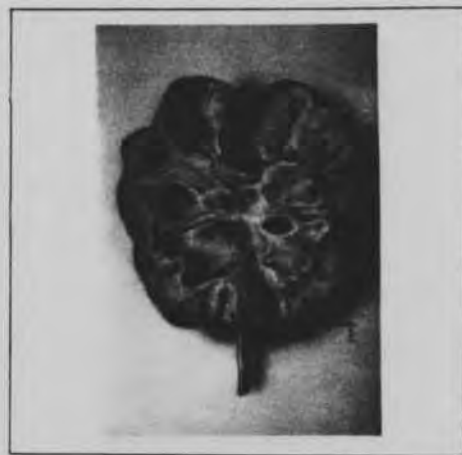0395  
 Urologia.  
 Pieza operatoria.  
 1/1  
 Ext. Inf. Dcha.  
 1945  
 1830 x 1190  
 Acuarela, gouach y tinta.  
 Dr. Puigvert. F.P.



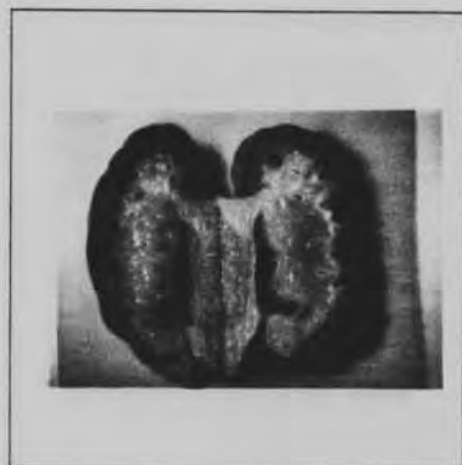0396  
 Urologia.  
 Pieza operatoria.  
 1/1  
 Ext. Inf. Dcha.  
 1945  
 1830 x 1190  
 Acuarela, gouach y tinta.  
 Dr. Puigvert. F.P.



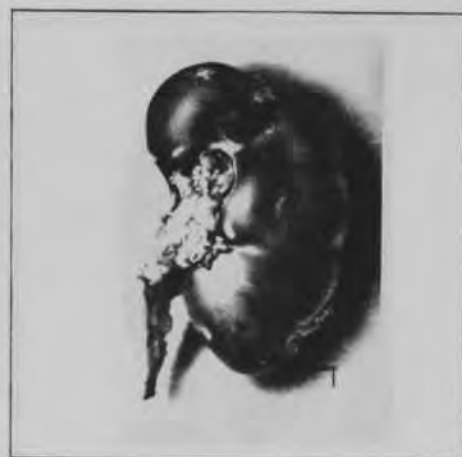0397  
 Urologia.  
 Pieza operatoria.  
 1/1  
 Ext. Inf. Dcha.  
 1945  
 1700 x 1310  
 Acuarela, gouach y tinta.  
 Dr. Puigvert. F.P.



0398  
 Urologia.  
 Pieza operatoria.  
 1/1  
 Ext. Inf. Dcha.  
 1945  
 1580 x 1650  
 Acuarela, gouach y tinta.  
 Dr. Puigvert. F.P.



0399  
 Urologia.  
 Pieza operatoria.  
 1/1  
 Ext. Inf. Dcha.  
 1945  
 1320 x 950  
 Acuarela, gouach y tinta.  
 Dr. Puigvert. F.P.



0400  
 Cirugia torácica.  
 Mecánica respiratoria.  
 1/1  
 Conjunto de los músculos elevadores.  
 No  
 1941  
 Tinta roja y negra.  
 Dr. A. Caralps.  
 I.T.Q.P.



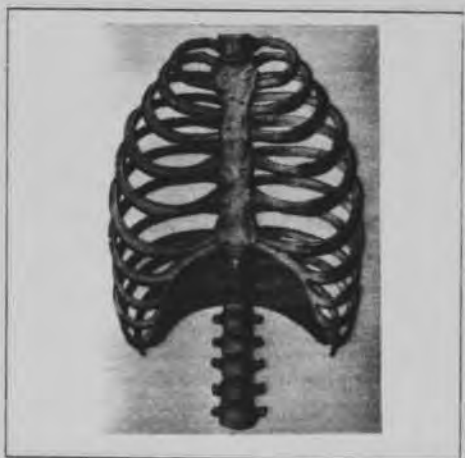
0401  
 Cirugía torácica.  
 Mecánica respiratoria.  
 1/1  
 Conjunto de los músculos depresores.  
 No  
 1941  
 Tinta roja y negra.  
 Dr. A. Caralps.  
 I.T.Q.P.




0402  
 Cirugía torácica.  
 Mecánica respiratoria.  
 1/1  
 El serrato mayor o lateral.  
 Inf. Izqu.  
 1941  
 Tinta roja y negra.  
 Dr. A. Caralps.  
 I.T.Q.P.



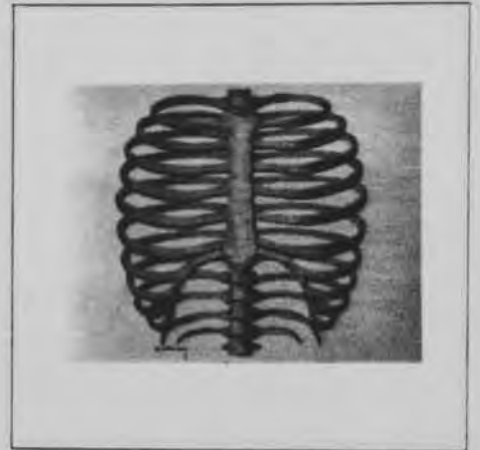
0403  
 Cirugía torácica.  
 Mecánica respiratoria.  
 1/1  
 Diámetros transverso y anteroposterior  
 del orificio torácico basal.  
 No  
 1941  
 Tinta roja y negra.  
 Dr. A. Caralps.  
 I.T.Q.P.



0404  
 Cirugía torácica.  
 Mecánica respiratoria.  
 1/1  
 Tórax de vértice estrecho y base  
 ancha.  
 Inf. Izqu.  
 1941  
 Tinta negra.  
 Dr. A. Caralps.  
 I.T.Q.P.



0405  
 Cirugía torácica.  
 Mecánica respiratoria.  
 1/1  
 Tórax globuloso, con vértice ancho y  
 base exigua.  
 Inf. Izqu.  
 1941  
 Tinta negra.  
 Dr. A. Caralps.  
 I.T.Q.P.



0406  
 Cirugía torácica.  
 Mecánica respiratoria.  
 1/1  
 Inervación de los músculos  
 inspiratorios.  
 No  
 1941  
 Tinta de colores.  
 Dr. A. Caralps.  
 I.T.Q.P.



0407  
 Cirugía torácica.  
 Adherencias pleurales.  
 1/1  
 Exudado fibrinoso.  
 Int. Inf. Cdo.  
 1941  
 Aerógrafo, acuarela, guach y tinta.  
 Dr. A. Caralps.  
 I.T.Q.P.



0408  
 Cirugía torácica.  
 Adherencias pleurales.  
 1/1  
 Separación de las dos hojas de la  
 serosa, dejando hilos.  
 No  
 1941  
 Aerógrafo, acuarela, guach y tinta.  
 Dr. A. Caralps.  
 I.T.Q.P.



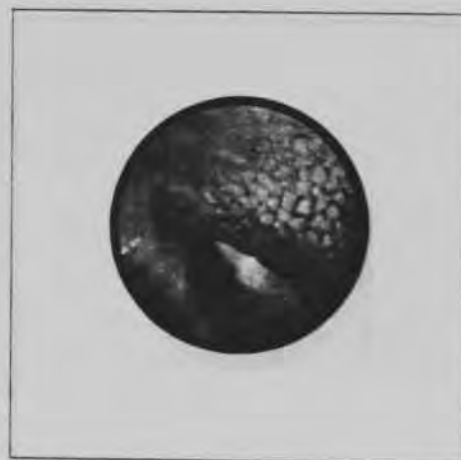0409  
 Cirugía torácica.  
 Adherencias pleurales.  
 1/1  
 Separación de las dos hojas de la  
 serosa dejando entre ellas velos.  
 Int. Inf. Dcha.  
 1941  
 Aerógrafo, acuarela, guach y tinta.  
 Dr. A. Caralps.  
 I.T.Q.P.



0410  
 Cirugía torácica.  
 Adherencias pleurales.  
 1/1  
 Adherencias insertas en la pleura  
 parietal diafragmática.  
 Int. Inf. Dcha.  
 1941  
 Aerógrafo, acuarela, guach y tinta.  
 Dr. A. Caralps.  
 I.T.Q.P.



0411  
 Cirugía torácica.  
 Adherencias pleurales.  
 1/1  
 Seudoadherencias o láminas planas.  
 Int. Inf. Dcha.  
 1941  
 Aerógrafo, acuarela, guach y tinta.  
 Dr. A. Caralps.  
 I.T.Q.P.



0412  
 Cirugía torácica.  
 Adherencias pleurales.  
 1/1  
 Vaso que sirve de base de implantación  
 a las adherencias.  
 Int. Inf. Dcha.  
 1941  
 Aerógrafo, acuarela, guach y tinta.  
 Dr. A. Caralps.  
 I.T.Q.P.



0413

Cirugía torácica.  
Adherencias pleurales.

1/1

Vaso que sirve de base de implantación a las adherencias desembocando a la mitad inferior de los senos costovertebrales.

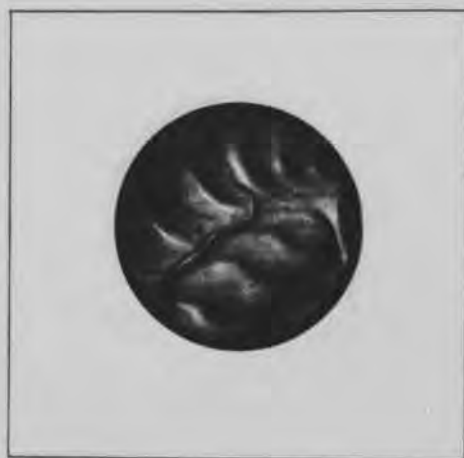Int. Inf. Dcha.

1941

Aerógrafo, acuarela, guach y tinta.

Dr. A. Caralps.

I.T.Q.P.



0414

Cirugía torácica.  
Adherencias pleurales.

1/1

Aplicación de una luz potente para el estudio de las transparencias de las adherencias.

Int. Inf. Dcha.

1941

Aerógrafo, acuarela, guach y tinta.

Dr. A. Caralps.

I.T.Q.P.



0415

Cirugía torácica.  
Adherencias pleurales.

1/1

Hiperplasia de tejido conjuntivo que estructura en el curso de un colapso gaseoso un cordón provisto de vasos.

Int. Inf. Dcha.

1941

Aerógrafo, acuarela, guach y tinta.

Dr. A. Caralps.

I.T.Q.P.



0416

Cirugía torácica.  
Adherencias pleurales.

1/1

Hiperplasia de tejido conjuntivo que estructura en el curso de un colapso gaseoso un cordón provisto de vasos.

Int. Inf. Dcha.

1941

Aerógrafo, acuarela, guach y tinta.

Dr. A. Caralps.

I.T.Q.P.





0417

Cirugía torácica.

Adherencias pleurales.

1/1

Hiperplasia de tejido conjuntivo que estructura en el curso de un colapso gaseoso un cordón provisto de vasos y uniforme y del mismo diámetro en todo su trayecto de la hoja parietal a la pulmonar.

Int. Inf. Dcha.

1941

Aerógrafo, acuarela, guach y tinta.

Dr. A. Caralps.

I.T.Q.P.



0418

Cirugía torácica.

Adherencias pleurales.

1/1

Hiperplasia de tejido conjuntivo que estructura en el curso de un colapso gaseoso un cordón provisto de vasos en forma de doble cono estrangulado en su parte media.

Int. Inf. Dcha.

1941

Aerógrafo, acuarela, guach y tinta.

Dr. A. Caralps.

I.T.Q.P.



0419

Cirugía torácica.

Adherencias pleurales.

1/1

Hiperplasia de tejido conjuntivo que estructura en el curso de un colapso gaseoso un cordón provisto de vasos en forma de lámina.

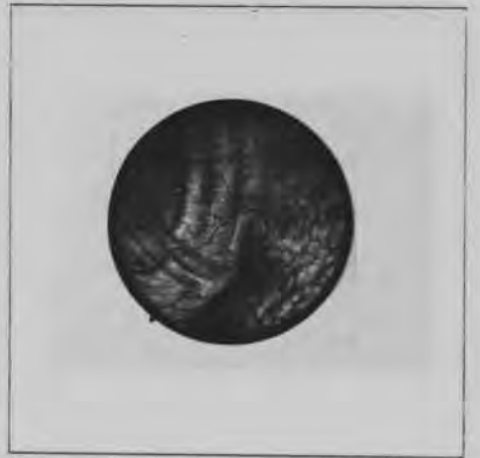Int. Inf. Dcha.

1941

Aerógrafo, acuarela, guach y tinta.

Dr. A. Caralps.

I.T.Q.P.



0420

Cirugía torácica.

Adherencias pleurales.

1/1

Tejido respiratorio adherido en una lesión tuberculosa superficial.

Int. Inf. Dcha.

1941

Aerógrafo, acuarela, guach y tinta.

Dr. A. Caralps.

I.T.Q.P.



0421  
 Cirugía torácica.  
 Adherencias pleurales.  
 1/1  
 Sección de adherencias.  
 Int. Inf. Dcha.  
 1941  
 Aerógrafo, acuarela, guach y tinta.  
 Dr. A. Caralps.  
 I.T.Q.P.




0422  
 Cirugía torácica.  
 Adherencias pleurales.  
 1/1  
 Sección de una adherencia a nivel de su parte media.  
 Int. Inf. Izqu.  
 1941  
 Aerógrafo, acuarela, guach y tinta.  
 Dr. A. Caralps.  
 I.T.Q.P.



0423  
 Cirugía torácica.  
 Adherencias pleurales.  
 1/1  
 Mesa de operaciones de Jacobaeus.  
 Inf. Cdo.  
 1941  
 Tinta negra.  
 Dr. A. Caralps.  
 I.T.Q.P.



0424  
 Cirugía torácica.  
 Adherencias pleurales.  
 1/1  
 Aparato de Graf.  
 No.  
 1941  
 Tinta negra.  
 Dr. A. Caralps.  
 I.T.Q.P.



0425

Cirugía torácica.  
Adherencias pleurales.

1/1

Esquema sagital de la adherencia  
láterodorsal alta orientada de arriba  
abajo.


No.

1941

Tinta negra.

Dr. A. Caralps.

I.T.Q.P.



0426

Cirugía torácica.  
Adherencias pleurales.

1/1

Introducción de la óptica por el  
límite superior de la línea axilar  
anterior, a nivel del tercer espacio.

Int. Inf. Dcha.

1941

Aerógrafo y tinta.

Dr. A. Caralps.

I.T.Q.P.



0427

Cirugía torácica.  
Adherencias pleurales.

1/1

Introducción del cauterio por la línea  
mamilar.

Int. Inf. Dcha.

1941

Aerógrafo y tinta.

Dr. A. Caralps.

I.T.Q.P.



0428

Cirugía torácica.  
Adherencias pleurales.

1/1

Introducción del aparato de Graf.

Int. Inf. Dcha.

1941

Aerógrafo y tinta.

Dr. A. Caralps.

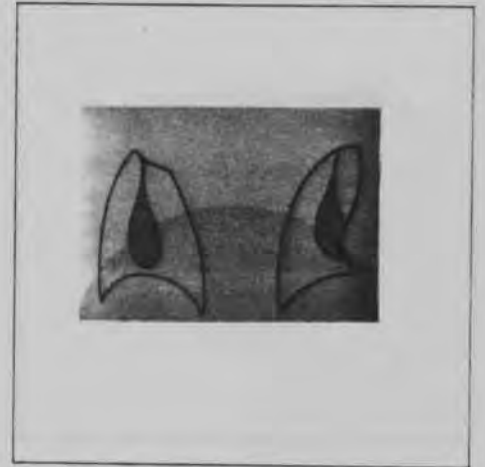I.T.Q.P.



0429  
 Cirugía torácica.  
 Adherencias pleurales.  
 1/1  
 Imágen endoscópica.  
 Int. Inf. Dcha.  
 1941  
 Aerógrafo, acuarela, guach y tinta.  
 Dr. A. Caralps.  
 I.T.Q.P.



0430  
 Cirugía torácica.  
 Adherencias pleurales.  
 1/1  
 Esquema sagital y anteroposterior de  
 una adherencia apical pura insertada  
 en la cúpula y orientada en sentido  
 vertical.  
 No.  
 1941  
 Tinta negra.  
 Dr. A. Caralps.  
 I.T.Q.P.



0431  
 Cirugía torácica.  
 Adherencias pleurales.  
 1/1  
 Imágen endoscópica mostrando los  
 extremos de los instrumentos en  
 posición.  
 Int. Inf. Dcha.  
 1941  
 Aerógrafo, acuarela, guach y tinta.  
 Dr. A. Caralps.  
 I.T.Q.P.



0432  
 Cirugía torácica.  
 Adherencias pleurales.  
 1/1  
 Introducción de la óptica por la línea  
 mamilar.  
 Inf. Izqu.  
 1941  
 Aerógrafo y tinta.  
 Dr. A. Caralps.  
 I.T.Q.P.



0433

Cirugía torácica.

Adherencias pleurales.

1/3

Esquema sagital y anteroposterior de la adherencia.


No.

1941

Tinta negra.

Dr. A. Caralps.

I.T.Q.P.



0434

Cirugía torácica.

Adherencias pleurales.

2/3

Introducción del aparato de Graf por la línea axilar media.

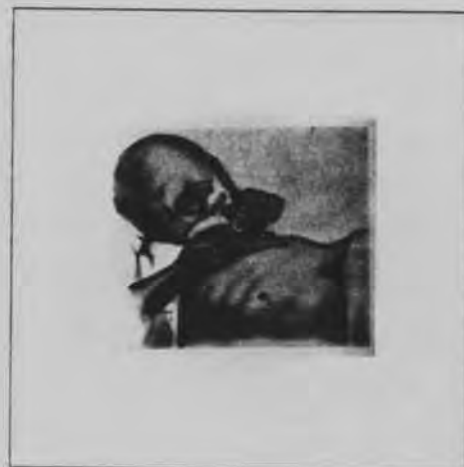Int. Inf. Izqu.

1941

Aerógrafo y tinta.

Dr. A. Caralps.

I.T.Q.P.



0435

Cirugía torácica.

Adherencias pleurales.

3/3

Imagen endoscópica de la posición del aparato de Graf.

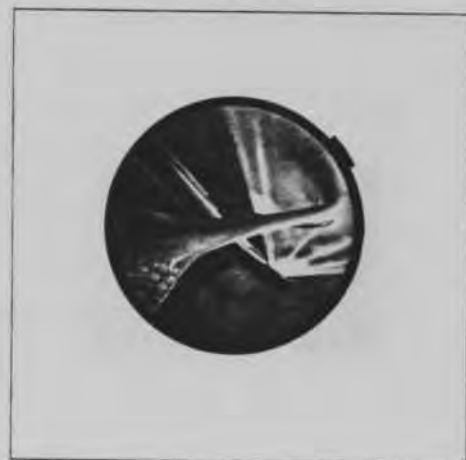Int. Inf. Dcha.

1941

Aerógrafo, acuarela, guach y tinta.

Dr. A. Caralps.

I.T.Q.P.



0436

Cirugía torácica.

Adherencias pleurales.

1/3

Esquema sagital y anteroposterior de una adherencia implantada en la pared torácica anterior y orientada oblicuamente de arriba abajo y de delante atrás.

No.

1941

Tinta negra.

Dr. A. Caralps.

I.T.Q.P.



0437

Cirugía torácica.

Adherencias pleurales.

2/3

Lugar de introducción del cauterio y de la óptica.

Int. Inf. Dcha.

1941

Aerógrafo y tinta.

Dr. A. Caralps.

I.T.Q.P.



0438

Cirugía torácica.

Adherencias pleurales.

3/3

Imagen endoscópica mostrando los extremos de los instrumentos en posición.

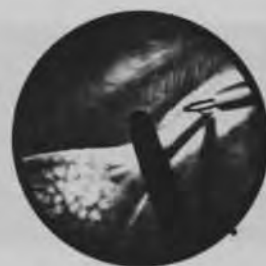Int. Inf. Dcha.

1941

Aerógrafo, acuarela, guach y tinta.

Dr. A. Caralps.

I.T.Q.P.



0439

Cirugía torácica.

Adherencias pleurales.

1/3

Esquema sagital y anteroposterior de la adherencia.

No.

1941

Tinta negra.

Dr. A. Caralps.

I.T.Q.P.



0440

Cirugía torácica.

Adherencias pleurales.

2/3

Introducción del aparato de Graf.

Int. Inf. Izqu.

1941

Aerógrafo y tinta.

Dr. A. Caralps.

I.T.Q.P.



0441

Cirugía torácica.  
Adherencias pleurales.

3/3

Imágen endoscópica mostrando los extremos de los instrumentos en posición.

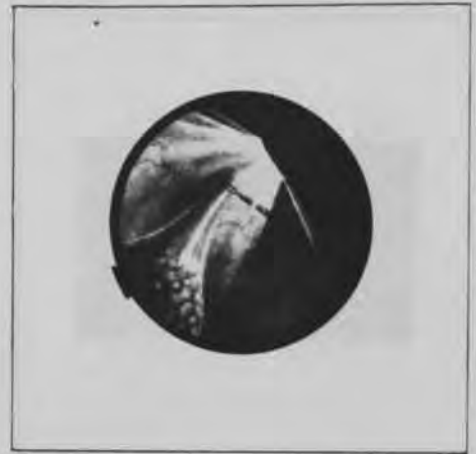Int. Inf. Dcha.

1941

Aerógrafo, acuarela, guach y tinta.

Dr. A. Caralps.

I.T.Q.P.



0442

Cirugía torácica.  
Adherencias pleurales.

1/3

Esquema sagital y anteroposterior de una adherencia basilar de implantación diafragmática posterior.

No.

1941

Tinta negra.

Dr. A. Caralps.

I.T.Q.P.



0443

Cirugía torácica.  
Adherencias pleurales.

2/3

Introducción del cauterio y la óptica.

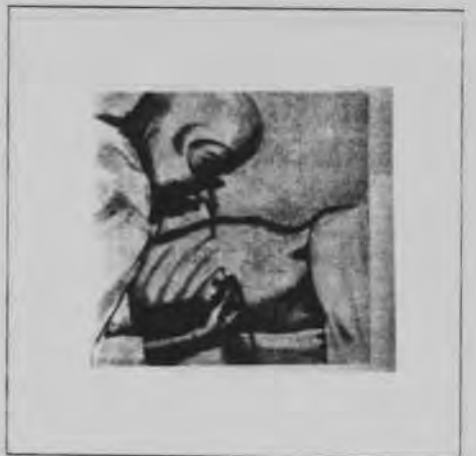Int. Inf. Dcha.

1941

Aerógrafo y tinta.

Dr. A. Caralps.

I.T.Q.P.



0444

Cirugía torácica.  
Adherencias pleurales.

3/3

Imágen endoscópica mostrando los extremos de los instrumentos en posición.

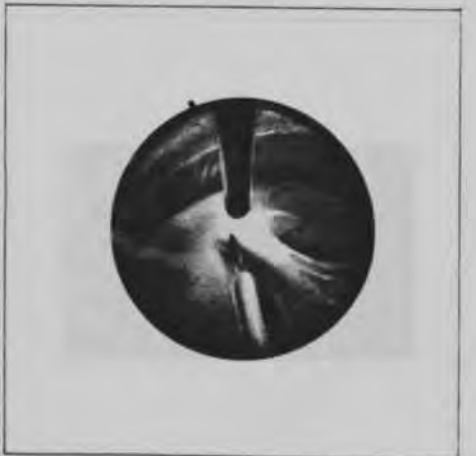Int. Inf. Dcha.

1941

Aerógrafo, acuarela, guach y tinta.

Dr. A. Caralps.

I.T.Q.P.



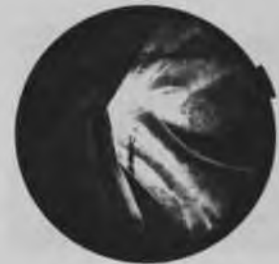0445  
 Cirugía torácica.  
 Adherencias pleurales.  
 1/3  
 Esquema sagital y anteroposterior de  
 la adherencia.  
 No.  
 1941  
 Tinta negra.  
 Dr. A. Caralps.  
 I.T.Q.P.



0446  
 Cirugía torácica.  
 Adherencias pleurales.  
 2/3  
 Introducción del aparato de Graf por  
 el quinto espacio intercostal en la  
 línea mamilar.  
 Int. Inf. Izqu.  
 1941  
 Aerógrafo y tinta.  
 Dr. A. Caralps.  
 I.T.Q.P.



0447  
 Cirugía torácica.  
 Adherencias pleurales.  
 3/3  
 Imágen endoscópica mostrando el  
 extremo del instrumento en posición.  
 Int. Inf. Dcha.  
 1941  
 Aerógrafo, acuarela, guach y tinta.  
 Dr. A. Caralps.  
 I.T.Q.P.



0448  
 Cirugía torácica.  
 Adherencias pleurales.  
 1/3  
 Esquema sagital y anteroposterior de  
 adherencias basilares de inserción  
 diafragmática anterior.  
 No.  
 1941  
 Tinta negra.  
 Dr. A. Caralps.  
 I.T.Q.P.

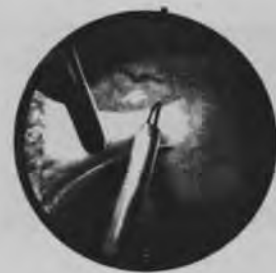



0449  
 Cirugía torácica.  
 Adherencias pleurales.  
 2/3  
 Posición del cauterio y la óptica.  
 Int. Inf. Izqu.  
 1941  
 Aerógrafo y tinta.  
 Dr. A. Caralps.  
 I.T.Q.P.



0450  
 Cirugía torácica.  
 Adherencias pleurales.  
 3/3  
 Imagen endoscópica mostrando los  
 extremos de los instrumentos en  
 posición.  
 Int. Inf. Dcha.  
 1941  
 Aerógrafo, acuarela, guach y tinta.  
 Dr. A. Caralps.  
 I.T.Q.P.



0451  
 Cirugía torácica.  
 Adherencias pleurales.  
 1/3  
 Esquema sagital y anteroposterior.  
 No.  
 1941  
 Tinta negra.  
 Dr. A. Caralps.  
 I.T.Q.P.



0452  
 Cirugía torácica.  
 Adherencias pleurales.  
 2/3  
 Introducción del aparato de Graf por  
 el séptimo espacio, en la línea  
 escapular.  
 Int. Inf. Dcha.  
 1941  
 Aerógrafo y tinta.  
 Dr. A. Caralps.  
 I.T.Q.P.



0453  
 Cirugía torácica.  
 Adherencias pleurales.  
 3/3  
 Imágen endoscópica mostrando el extremo del instrumento en posición.  
 Int. Inf. Dcha.  
 1941  
 Aerógrafo, acuarela, guach y tinta.  
 Dr. A. Caralps.  
 I.T.Q.P.



0454  
 Cirugía torácica.  
 Adherencias pleurales.  
 1/3  
 Esquema sagital y anteroposterior correspondiente a las adherencias de inserción lateral horizontal.  
 No.  
 1941  
 Tinta negra.  
 Dr. A. Caralps.  
 I.T.Q.P.




0455  
 Cirugía torácica.  
 Adherencias pleurales.  
 2/3  
 Introducción de la óptica y el cauterio. Uno por el plano anterior del tórax y el otro por el posterior.  
 Int. Inf. Izqu.  
 1941  
 Aerógrafo y tinta.  
 Dr. A. Caralps.  
 I.T.Q.P.



0456  
 Cirugía torácica.  
 Adherencias pleurales.  
 3/3  
 Imágen endoscópica mostrando los extremos de los instrumentos en posición.  
 Int. Inf. Dcha.  
 1941  
 Aerógrafo, acuarela, guach y tinta.  
 Dr. A. Caralps.  
 I.T.Q.P.



0457  
 Cirugía torácica.  
 Adherencias pleurales.  
 1/3  
 Esquema sagital y antero posterior  
 para el mismo tipo de bridas.  
 No.  
 1941  
 Tinta negra.  
 Dr. A. Caralps.  
 I.T.Q.P.



0458  
 Cirugía torácica.  
 Adherencias pleurales.  
 2/3  
 Introducción por el plano torácico  
 anterior del aparato de Graf.  
 Int. Inf. Izqu.  
 1941  
 Aerógrafo y tinta.  
 Dr. A. Caralps.  
 I.T.Q.P.



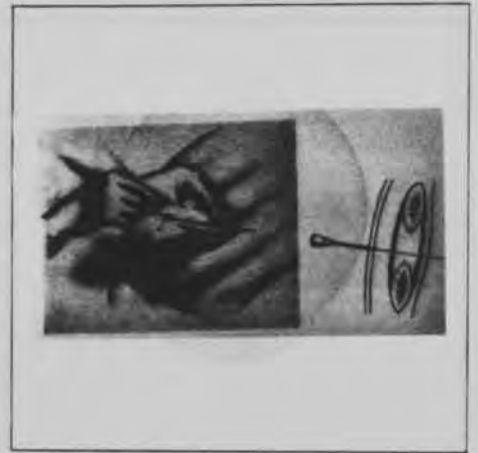0459  
 Cirugía torácica.  
 Adherencias pleurales.  
 3/3  
 Imágen endoscópica mostrando el  
 extremo del instrumento en posición.  
 Int. Inf. Dcha.  
 1941  
 Aerógrafo, acuarela, guach y tinta.  
 Dr. A. Caralps.  
 I.T.Q.P.



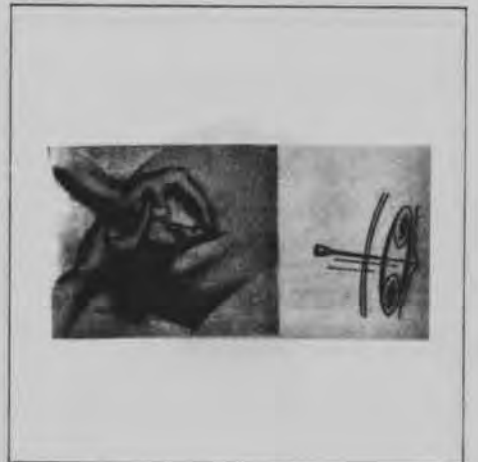0460  
 Cirugía torácica.  
 Anestesia.  
 1/1  
 Sondaje de la cavidad pleural  
 practicado con el largo mandril.  
 Int. Inf. Ctro.  
 1941  
 Aerógrafo, acuarela, guach y tinta.  
 Dr. A. Caralps.  
 I.T.Q.P.



0461  
 Cirugia torácica.  
 Anestesia.  
 1/1  
 Comprobación de la capacidad aérea aspirando.  
 Int. Med. Izqu.  
 1941  
 Aerógrafo y tinta.  
 Dr. A. Caralps.  
 I.T.Q.P.



0462  
 Cirugia torácica.  
 Anestesia.  
 1/1  
 Inyección de novocaina-adrenalina.  
 Int. Inf. Izqu.  
 1941  
 Aerógrafo y tinta.  
 Dr. A. Caralps.  
 I.T.Q.P.



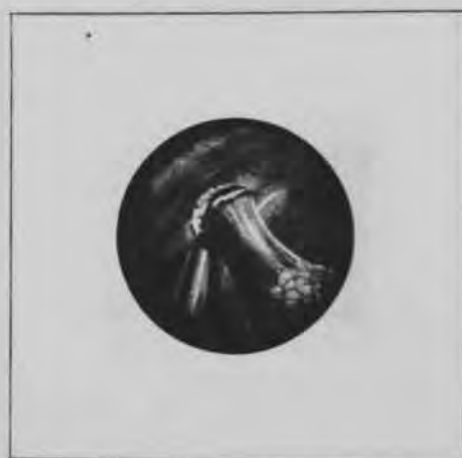0463  
 Cirugia torácica.  
 Anestesia.  
 1/1  
 Inyección de novocaina-adrenalina entre adherencia y raquis..  
 Int. Inf. Izqu.  
 1941  
 Aerógrafo, acuarela, guach y tinta.  
 Dr. A. Caralps.  
 I.T.Q.P.



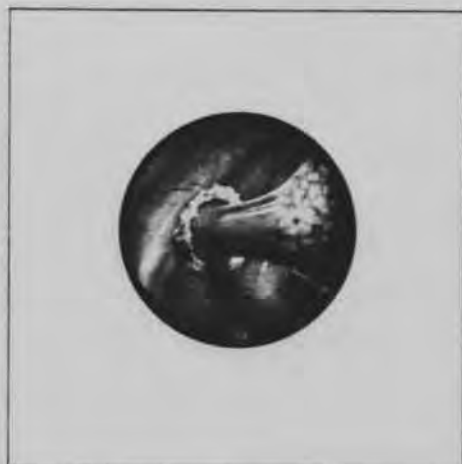0464  
 Cirugia torácica.  
 Anestesia.  
 1/2  
 Técnica de Maurer.  
 Int. Inf. Dcha.  
 1941  
 Aerógrafo, acuarela, guach y tinta.  
 Dr. A. Caralps.  
 I.T.Q.P.



0465  
 Cirugía torácica.  
 Anestesia.  
 2/2  
 Técnica de Maurer.  
 Int. Inf. Dcha.  
 1941  
 Aerógrafo, acuarela, guach y tinta.  
 Dr. A. Caralps.  
 I.T.Q.P.



0466  
 Cirugía torácica.  
 Anestesia.  
 1/1  
 Práctica de una coagulación en una  
 adherencia laminar ancha.  
 Int. Inf. Dcha.  
 1941  
 Aerógrafo, acuarela, guach y tinta.  
 Dr. A. Caralps.  
 I.T.Q.P.



0467  
 Cirugía torácica.  
 Anestesia.  
 1/1  
 Hemorragia de la superficie de sección  
 de la adherencia.  
 Int. Inf. Dcha.  
 1941  
 Aerógrafo, acuarela, guach y tinta.  
 Dr. A. Caralps.  
 I.T.Q.P.



0468  
 Cirugía torácica.  
 Adherencias pleurales.  
 1/2  
 Toracoscopio de Unverricht por el  
 segundo espacio intercostal, en la  
 línea axilar media.  
 Int. Inf. Dcha.  
 1941  
 Aerógrafo, acuarela, guach y tinta.  
 Dr. A. Caralps.  
 I.T.Q.P.



0469

Cirugía torácica.  
Adherencias pleurales.

2/2

Cauterío por la línea mamilar, en el  
segundo espacio intercostal.

Int. Inf.

1941

Aerógrafo y tinta.

Dr. A. Caralps.

I.T.Q.P.



0470

Cirugía torácica.  
Adherencias pleurales.

1/2

Toracoscopio de Unverricht por el  
primer espacio intercostal, en la  
línea axilar anterior.

Int. Inf. Dcha.

1941

Aerógrafo, acuarela, guach y tinta.

Dr. A. Caralps.

I.T.Q.P.



0471

Cirugía torácica.  
Adherencias pleurales.

2/2

Cauterío por el tercer espacio en la  
línea axilar anterior.

Int. Inf.

1941

Aerógrafo y tinta.

Dr. A. Caralps.

I.T.Q.P.



0472

Cirugía torácica.  
Adherencias pleurales.

1/2

Toracoscopio de Unverricht por el  
sexto espacio intercostal, en la línea  
escapular.

Int. Inf. Dcha.

1941

Aerógrafo, acuarela, guach y tinta.

Dr. A. Caralps.

I.T.Q.P.



0473

Cirugía torácica.  
Adherencias pleurales.

2/2

Cauterío por el cuarto espacio algo  
por fuera de la línea mamilar.

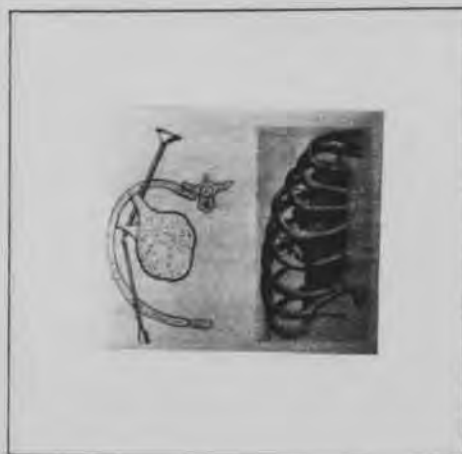Int. Inf.

1941

Aerógrafo y tinta.

Dr. A. Caralps.

I.T.Q.P.



0474

Cirugía torácica.  
Adherencias pleurales.

1/2

Toracoscopio de Unverricht por el  
segundo espacio intercostal, en la  
línea mamilar.

Int. Inf. Dcha.

1941

Aerógrafo, acuarela, guach y tinta.

Dr. A. Caralps.

I.T.Q.P.



0475

Cirugía torácica.  
Adherencias pleurales.

2/2

Cauterío por el tercer espacio, a  
nivel de la línea axilar posterior.

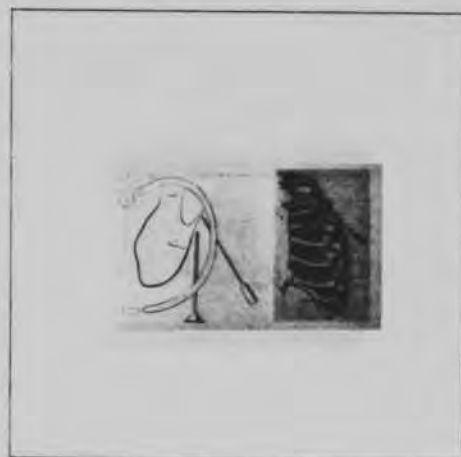Int. Inf.

1941

Aerógrafo y tinta.

Dr. A. Caralps.

I.T.Q.P.



0476

Cirugía torácica.  
Adherencias pleurales.

1/2

Toracoscopio de Unverricht por el  
sexto espacio, en la línea escapular.

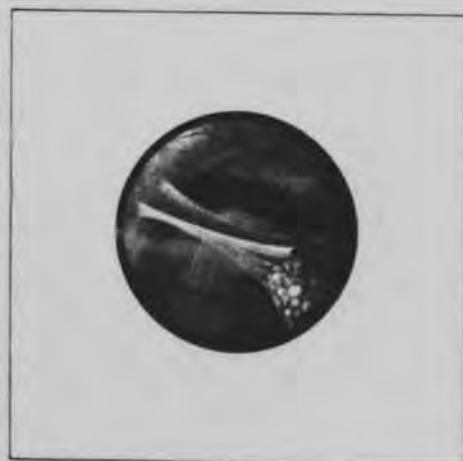Int. Inf. Dcha.

1941

Aerógrafo, acuarela, guach y tinta.

Dr. A. Caralps.

I.T.Q.P.



0477

Cirugía torácica.  
Adherencias pleurales.

2/2

Cauterío or el tercer espacio en la  
línea mamaria.

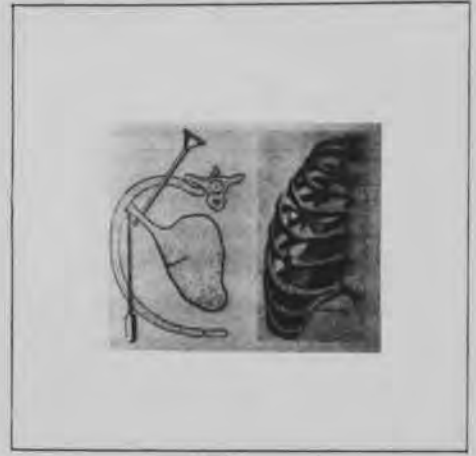Int. Inf.

1941

Aerógrafo y tinta.

Dr. A. Caralps.

I.T.Q.P.



0478

Cirugía torácica.  
Adherencias pleurales.

1/2

Toracoscopio de Unverricht por el  
segundo espacio en la línea axilar  
anterior.

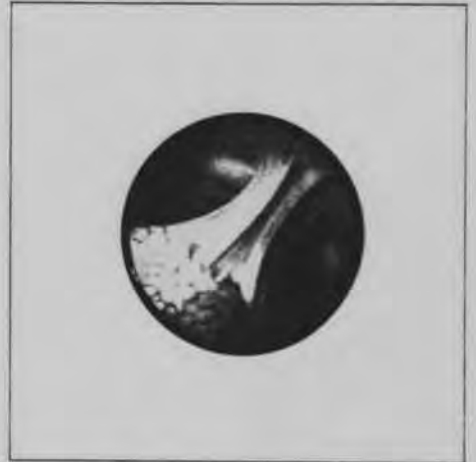Int. Inf. Dcha.

1941

Aerógrafo, acuarela, guach y tinta.

Dr. A. Caralps.

I.T.Q.P.



0479

Cirugía torácica.  
Adherencias pleurales.

2/2

Cauterío en la línea axilar media por  
el tercer espacio intercostal.

Int. Inf.

1941

Aerógrafo y tinta.

Dr. A. Caralps.

I.T.Q.P.



0480

Cirugía torácica.  
Adherencias pleurales.

1/2

Toracoscopio de Unverricht por el  
segundo espacio en la línea mamilar.

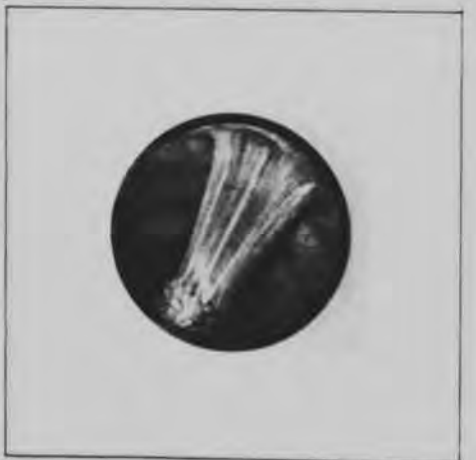Int. Inf. Dcha.

1941

Aerógrafo, acuarela, guach y tinta.

Dr. A. Caralps.

I.T.Q.P.





0481

Cirugía torácica.

Adherencias pleurales.

2/2

Cauterio por el tercer espacio y en la línea axilar media.

Int. Inf.

1941

Aerógrafo y tinta.

Dr. A. Caralps.

I.T.Q.P.



0482

Cirugía torácica.

Adherencias pleurales.

1/2

Toracoscopio de Unverricht por el segundo espacio en la línea axilar anterior.

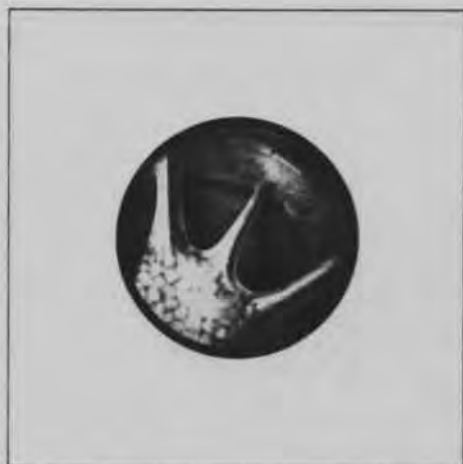Int. Inf. Dcha.

1941

Aerógrafo, acuarela, guach y tinta.

Dr. A. Caralps.

I.T.Q.P.



0483

Cirugía torácica.

Adherencias pleurales.

2/2

Cauterio por el primer espacio de la línea mamilar.

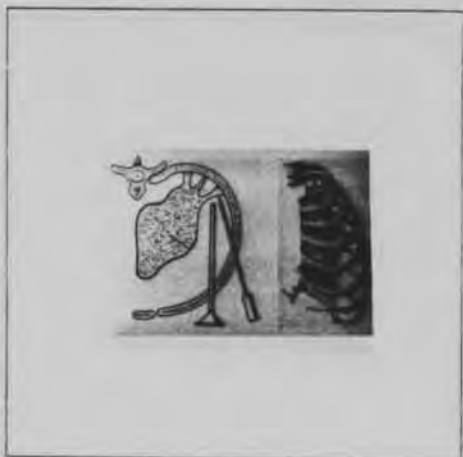Int. Inf.

1941

Aerógrafo y tinta.

Dr. A. Caralps.

I.T.Q.P.



0484

Cirugía torácica.

Adherencias pleurales.

1/2

Toracoscopio de Unverricht por el primer espacio, en la línea mamilar.

Int. Inf. Dcha.

1941

Aerógrafo, acuarela, guach y tinta.

Dr. A. Caralps.

I.T.Q.P.



0485

Cirugía torácica.  
Adherencias pleurales.

2/2

Cauterio por el segundo espacio, en la  
línea axilar media.

Int. Inf.

1941

Aerógrafo y tinta.

Dr. A. Caralps.

I.T.Q.P.



0486

Cirugía torácica.  
Adherencias pleurales.

1/2

Toracoscopio de Unverricht por el  
sexto espacio en la línea escapular.

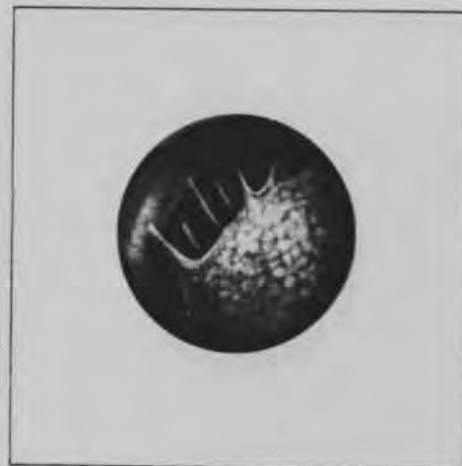Int. Inf. Dcha.

1941

Aerógrafo, acuarela, guach y tinta.

Dr. A. Caralps.

I.T.Q.P.



0487

Cirugía torácica.  
Adherencias pleurales.

2/2

Cauterio por el cuarto espacio, en la  
línea axilar anterior.

Int. Inf.

1941

Aerógrafo y tinta.

Dr. A. Caralps.

I.T.Q.P.



0488

Cirugía torácica.  
Adherencias pleurales.

1/2

Toracoscopio de Unverricht por el  
segundo espacio algo por fuera de la  
línea mamilar.

Int. Inf. Dcha.

1941

Aerógrafo, acuarela, guach y tinta.

Dr. A. Caralps.

I.T.Q.P.



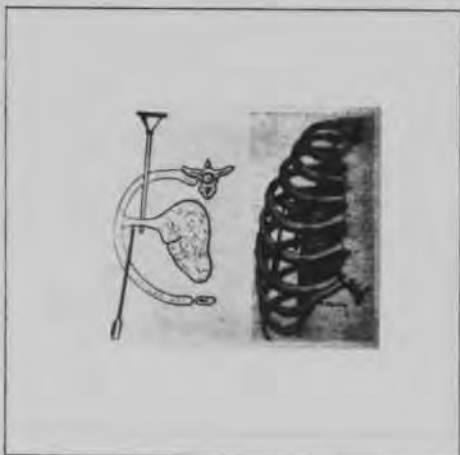0489  
 Cirugía torácica.  
 Adherencias pleurales.  
 2/2  
 Cauterío por el tercer espacio, en la  
 línea axilar media.  
 Int. Inf.  
 1941  
 Aerógrafo y tinta.  
 Dr. A. Caralps.  
 I.T.Q.P.



0490  
 Cirugía torácica.  
 Adherencias pleurales.  
 1/2  
 Toracoscopio de Unverricht por el  
 séptimo espacio, a nivel del ángulo  
 escapular inferior.  
 Int. Inf. Dcha.  
 1941  
 Aerógrafo, acuarela, guach y tinta.  
 Dr. A. Caralps.  
 I.T.Q.P.



0491  
 Cirugía torácica.  
 Adherencias pleurales.  
 2/2  
 Cauterío por el cuarto espacio,  
 entre las líneas axilares anterior y  
 media.  
 Int. Inf.  
 Aerógrafo y tinta.  
 Dr. A. Caralps.  
 I.T.Q.P.



0492  
 Cirugía torácica.  
 Adherencias pleurales.  
 1/2  
 Toracoscopio de Unverricht por el  
 séptimo espacio, algo por dentro del  
 ángulo escapular inferior.  
 Int. Inf. Dcha.  
 1941  
 Aerógrafo, acuarela, guach y tinta.  
 Dr. A. Caralps.  
 I.T.Q.P.



0493

Cirugía torácica.  
Adherencias pleurales.

2/2

Cauterío por el cuarto espacio, en la  
línea axilar anterior.

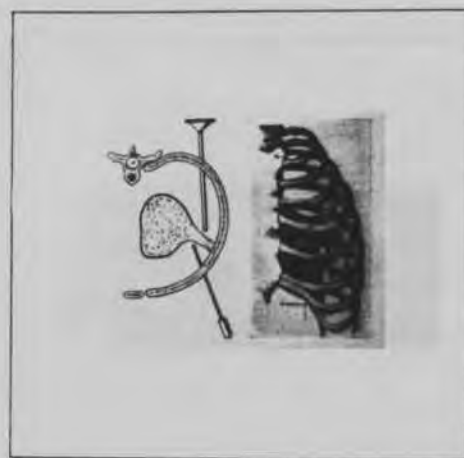
Int. Inf.

1941

Aerógrafo y tinta.

Dr. A. Caralps.

I.T.Q.P.



0494

Cirugía torácica.  
Adherencias pleurales.

1/2

Toracoscopio de Unverricht por el  
tercero espacio intercostal, en la  
línea axilar media.

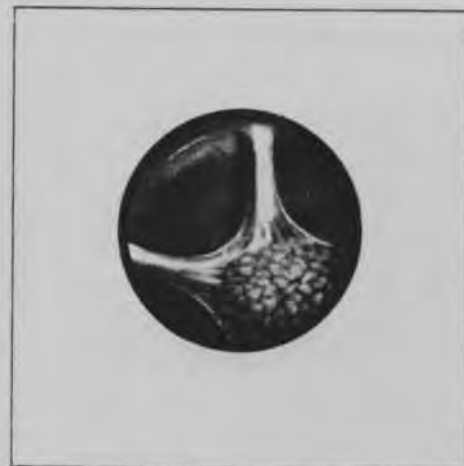Int. Inf. Dcha.

1941

Aerógrafo, acuarela, guach y tinta.

Dr. A. Caralps.

I.T.Q.P.



0495

Cirugía torácica.  
Adherencias pleurales.

2/2

Cauterío por el cuarto espacio, en la  
línea axilar anterior.

Int. Inf.

1941

Aerógrafo y tinta.

Dr. A. Caralps.

I.T.Q.P.



0496

Cirugía torácica.  
Adherencias pleurales.

1/2

Toracoscopio de Graf por el segundo  
espacio en la línea axilar anterior.

Int. Inf. Dcha.

1941

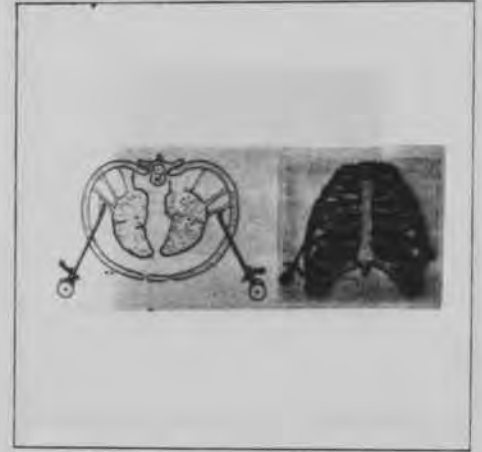
Aerógrafo, acuarela, guach y tinta.

Dr. A. Caralps.

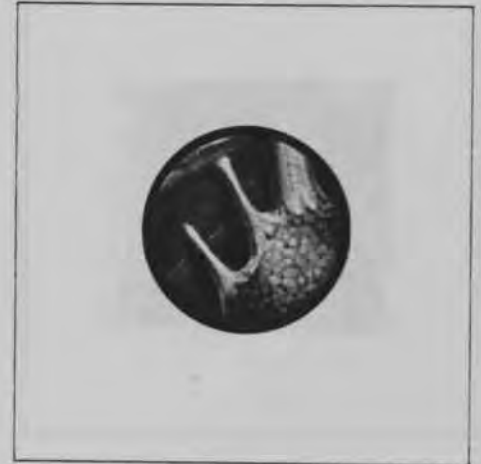I.T.Q.P.



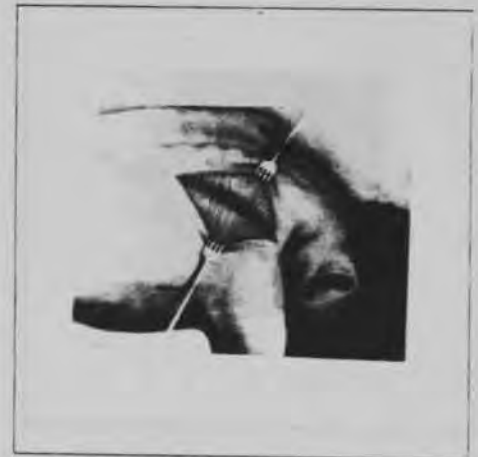0497  
 Cirugía torácica.  
 Adherencias pleurales.  
 2/2  
 Esquema.  
 Int. Inf.  
 Aerógrafo y tinta.  
 Dr. A. Caralps.  
 I.T.Q.P.



0498  
 Cirugía torácica.  
 Adherencias pleurales.  
 1/1  
 Operación introduciendo el  
 toracoscopio de Graf por el tercer  
 espacio en la línea axilar anterior.  
 Int. Inf. Dcha.  
 1941  
 Aerógrafo, acuarela, guach y tinta.  
 Dr. A. Caralps.  
 I.T.Q.P.



0499  
 Cirugía torácica.  
 Técnica del neumotórax extrapleural.  
 1/8  
 Incisión cutánea posterior, en la  
 región interescapulovertebral.  
 Int. Inf. Izqu.  
 1941  
 Aerógrafo, acuarela, guach y tinta.  
 Dr. A. Caralps.  
 I.T.Q.P.



0500  
 Cirugía torácica.  
 Técnica del neumotórax extrapleural.  
 2/8  
 Quedan al descubierto las fibras  
 radiadas del músculo del trapecio, que  
 disociaremos en la dirección de si  
 mismas y de las subyacentes del  
 romboides.  
 Int. Inf. Dcha.  
 1941  
 Aerógrafo, acuarela, guach y tinta.  
 Dr. A. Caralps.  
 I.T.Q.P.



0501

Cirugía torácica.

Técnica del neumotórax extrapleuraleal.

3/8

Esta incisión pone al descubierto la costilla y la parte externa de los músculos de los canales vertebrales.

Int. Inf. Dcha.

1941

Aerógrafo, acuarela, guach y tinta.

Dr. A. Caralps.

I.T.Q.P.



0502

Cirugía torácica.

Técnica del neumotórax extrapleuraleal.

4/8

Incisión superficial con el bisturí hasta la capa grasosa subpleural.

Int. Inf. Izqu.

1941

Aerógrafo, acuarela, guach y tinta.

Dr. A. Caralps.

I.T.Q.P.



0503

Cirugía torácica.

Técnica del neumotórax extrapleuraleal.

5/8

A nivel del espacio que la mano despega no existen vasos normales.

Int. Inf. Izqu.

1941

Aerógrafo, acuarela, guach y tinta.

Dr. A. Caralps.

I.T.Q.P.



0504

Cirugía torácica.

Técnica del neumotórax extrapleuraleal.

6/8

Primer paso en la sutura.

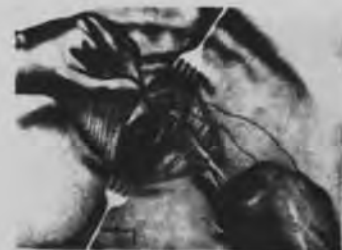Int. Inf. Izqu.

1941

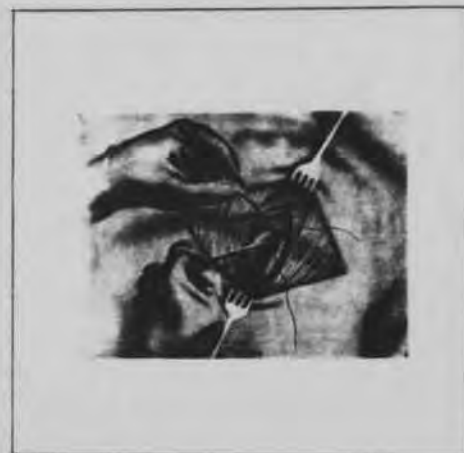Aerógrafo, acuarela, guach y tinta.

Dr. A. Caralps.

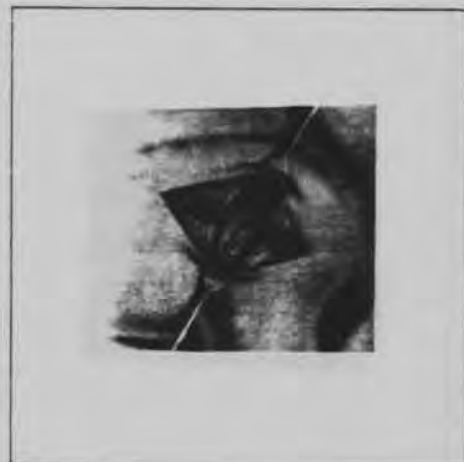I.T.Q.P.



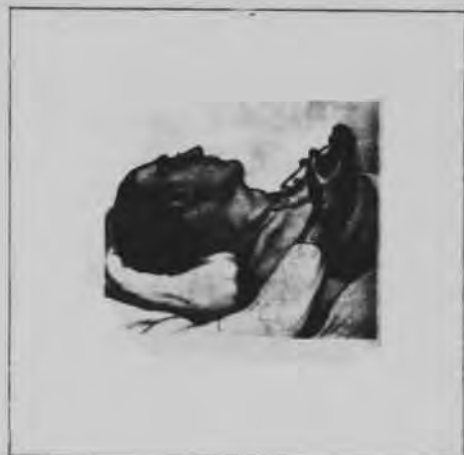0505  
 Cirugía torácica.  
 Técnica del neumotórax extrapleurál.  
 7/8  
 Segundo paso en la sutura.  
 Int. Inf. Ctro.  
 1941  
 Aerógrafo, acuarela, guach y tinta.  
 Dr. A. Caralps.  
 I.T.Q.P.



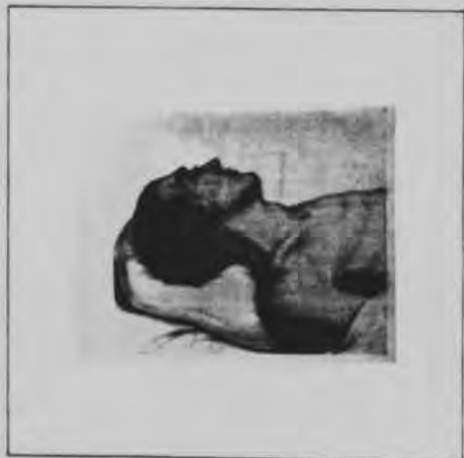0506  
 Cirugía torácica.  
 Técnica del neumotórax extrapleurál.  
 8/8  
 Tercer paso en la sutura.  
 Int. Inf. Ctro.  
 1941  
 Aerógrafo, acuarela, guach y tinta.  
 Dr. A. Caralps.  
 I.T.Q.P.



0507  
 Cirugía torácica.  
 Técnicas para la producción de las  
 parálisis diafragmáticas  
 1/18  
 Se coloca al enfermo en decúbito  
 supino.  
 Int. Inf. Ctro.  
 1941  
 Aerógrafo, acuarela, guach y tinta.  
 Dr. A. Caralps.  
 I.T.Q.P.



0508  
 Cirugía torácica.  
 Técnicas para la producción de las  
 parálisis diafragmáticas  
 2/18  
 Inyección intradérmica de solución de  
 novocaina-adrenalina.  
 Int. Inf. Ctro.  
 1941  
 Aerógrafo, acuarela, guach y tinta.  
 Dr. A. Caralps.  
 I.T.Q.P.



0509

Cirugía torácica.

Técnicas para la producción de las parálisis diafragmáticas

3/18

Inyección profunda de la anestesia.

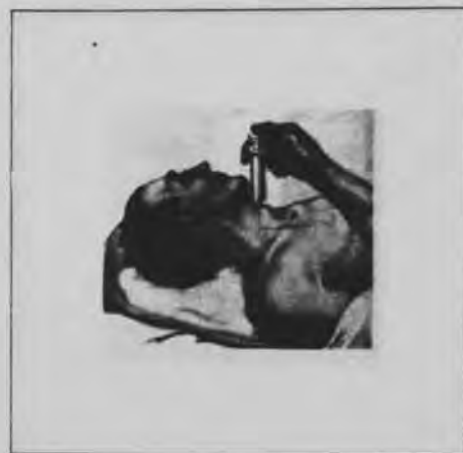Int. Inf. Ctro.

1941

Aerógrafo, acuarela, guach y tinta.

Dr. A. Caralps.

I.T.Q.P.



0510

Cirugía torácica.

Técnicas para la producción de las parálisis diafragmáticas

4/18

Incisión de unos tres cm. de largo, siguiendo la zona de infiltración dérmica.

Int. Inf. Ctro.

1941

Aerógrafo, acuarela, guach y tinta.

Dr. A. Caralps.

I.T.Q.P.



0511

Cirugía torácica.

Técnicas para la producción de las parálisis diafragmáticas

5/18

Disociación del esternocleidomastoideo.

1941

Aerógrafo, acuarela, guach y tinta.

Dr. A. Caralps.

I.T.Q.P.



0512

Cirugía torácica.

Técnicas para la producción de las parálisis diafragmáticas

6/18

Completamos la separación con los separadores pequeños.

No.

1941

Aerógrafo, acuarela, guach y tinta.

Dr. A. Caralps.

I.T.Q.P.





0513

Cirugía torácica.

Técnicas para la producción de las parálisis diafragmáticas

7/18

Forzamos la separación y aparece la superficie de la aponeurosis cervical media.

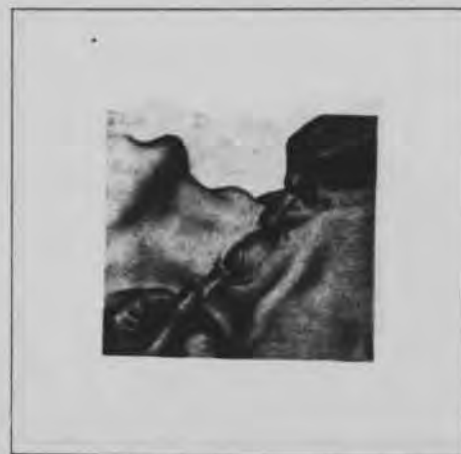No.

1941

Aerógrafo, acuarela, guach y tinta.

Dr. A. Caralps.

I.T.Q.P.



0514

Cirugía torácica.

Técnicas para la producción de las parálisis diafragmáticas

8/18

Seccionamos la aponeurosis cervical media.

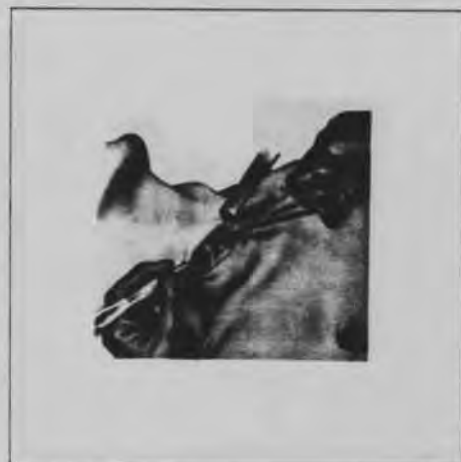No.

1941

Aerógrafo, acuarela, guach y tinta.

Dr. A. Caralps.

I.T.Q.P.



0515

Cirugía torácica.

Técnicas para la producción de las parálisis diafragmáticas

9/18

Ampliamos el orificio aponeurótico abriendo las ramas de la tijera.

No.

1941

Aerógrafo, acuarela, guach y tinta.

Dr. A. Caralps.

I.T.Q.P.



0516

Cirugía torácica.

Técnicas para la producción de las parálisis diafragmáticas

10/18

Aplicamos los separadores pequeños.

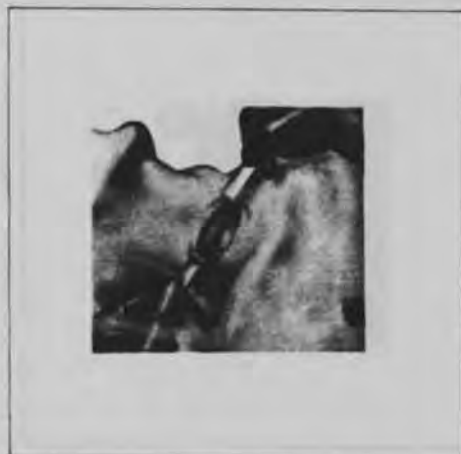No.

1941

Aerógrafo, acuarela, guach y tinta.

Dr. A. Caralps.

I.T.Q.P.



0517

Cirugía torácica.

Técnicas para la producción de las parálisis diafragmáticas

11/18

Con ayuda de la pinza de diseccionar y la sonda se abre la hoja celulosa.

Int. Inf. Ctro.

1941

Aerógrafo, acuarela, guach y tinta.

Dr. A. Caralps.

I.T.Q.P.



0518

Cirugía torácica.

Técnicas para la producción de las parálisis diafragmáticas

12/18

Cargamos los bordes en los extremos de los separadores, procurando no esconder el nervio frénico.

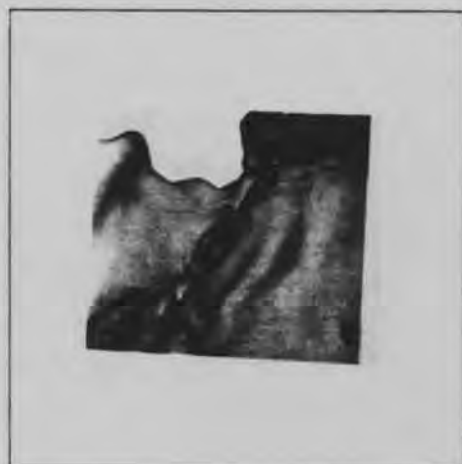No.

1941

Aerógrafo, acuarela, guach y tinta.

Dr. A. Caralps.

I.T.Q.P.



0519

Cirugía torácica.

Técnicas para la producción de las parálisis diafragmáticas

13/18

Lo cortamos por encima.

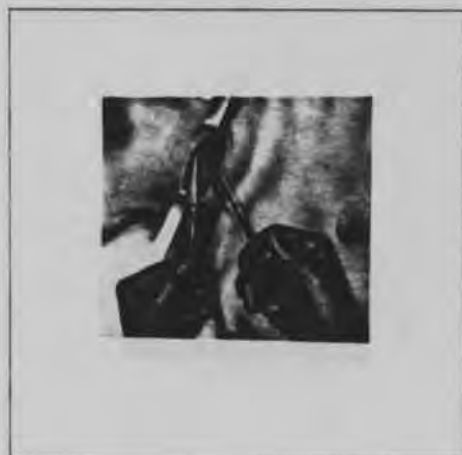Int. Inf. Ctro.

1941

Aerógrafo, acuarela, guach y tinta.

Dr. A. Caralps.

I.T.Q.P.



0520

Cirugía torácica.

Técnicas para la producción de las parálisis diafragmáticas

14/18

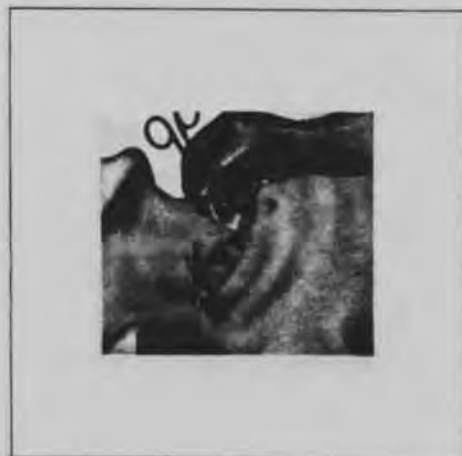Continuamos desprendiendo fibras del tronco.

1941

Aerógrafo, acuarela, guach y tinta.

Dr. A. Caralps.

I.T.Q.P.



0521  
 Cirugia toràcica.  
 Técnicas para la producción de las  
 parálisis diafragmáticas  
 15/18  
 Sutura intradérmica de piel.  
 No.  
 1941  
 Aerógrafo, acuarela, guach y tinta.  
 Dr. A. Caralps.  
 I.T.Q.P.



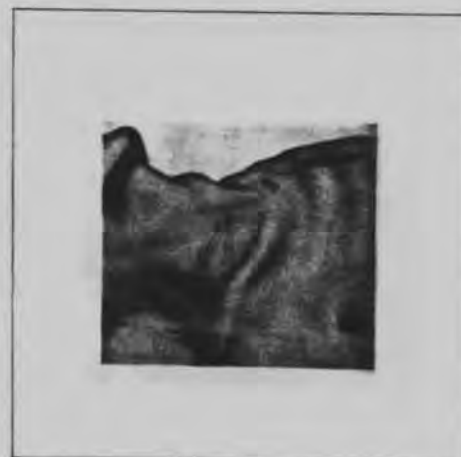0522  
 Cirugia toràcica.  
 Técnicas para la producción de las  
 parálisis diafragmáticas  
 16/18  
 Sutura intradérmica de piel.  
 Int. Inf. Ctro.  
 1941  
 Aerógrafo, acuarela, guach y tinta.  
 Dr. A. Caralps.  
 I.T.Q.P.



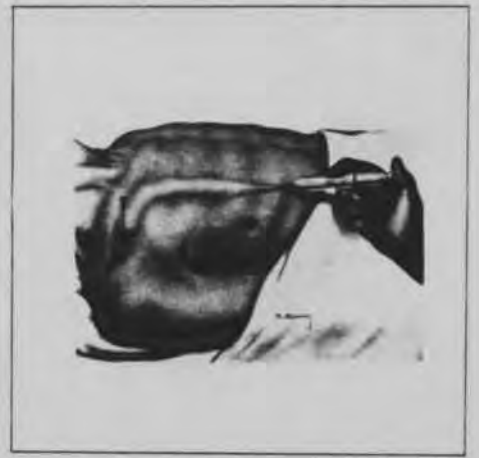0523  
 Cirugia toràcica.  
 Técnicas para la producción de las  
 parálisis diafragmáticas  
 17/18  
 Sutura intradérmica de piel.  
 No.  
 1941  
 Aerógrafo, acuarela, guach y tinta.  
 Dr. A. Caralps.  
 I.T.Q.P.



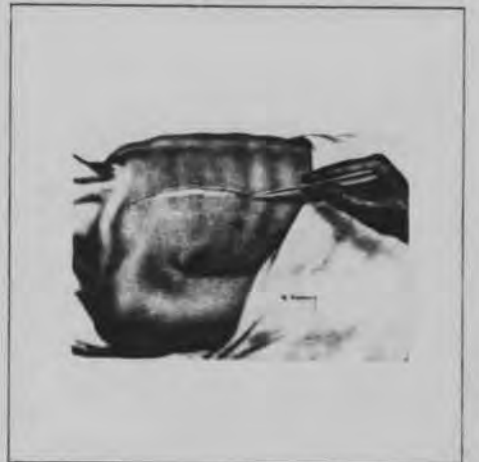0524  
 Cirugia toràcica.  
 Técnicas para la producción de las  
 parálisis diafragmáticas  
 18/18  
 Sutura intradérmica de piel.  
 Int. Inf. Ctro.  
 1941  
 Aerógrafo, acuarela, guach y tinta.  
 Dr. A. Caralps.  
 I.T.Q.P.



0525  
 Cirugía torácica.  
 Toracoplastias.  
 1/9  
 Anestesia locorreional.  
 Int. Inf. Ctro.  
 1941  
 Aerógrafo, acuarela, guach y tinta.  
 Dr. A. Caralps.  
 I.T.Q.P.



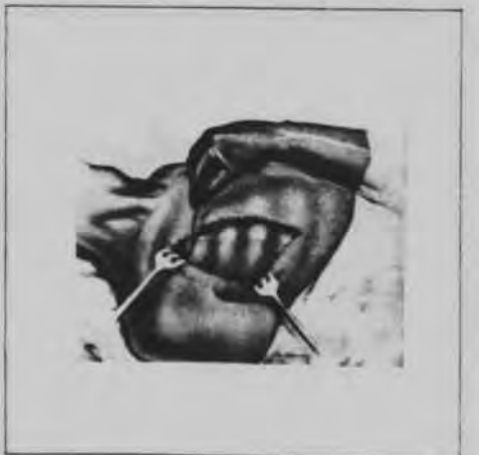0526  
 Cirugía torácica.  
 Toracoplastias.  
 2/9  
 Incisión.  
 Int. Inf. Ctro.  
 1941  
 Aerógrafo, acuarela, guach y tinta.  
 Dr. A. Caralps.  
 I.T.Q.P.



0527  
 Cirugía torácica.  
 Toracoplastias.  
 3/9  
 Sección del pectoral menor.  
 Int. Inf. Ctro.  
 1941  
 Aerógrafo, acuarela, guach y tinta.  
 Dr. A. Caralps.  
 I.T.Q.P.



0528  
 Cirugía torácica.  
 Toracoplastias.  
 4/9  
 Sección de una aponeurosis trasparente  
 junto con el periostio.  
 Int. Inf. Ctro.  
 1941  
 Aerógrafo, acuarela, guach y tinta.  
 Dr. A. Caralps.  
 I.T.Q.P.



0529  
 Cirugía torácica.  
 Toracoplastias.  
 5/9  
 Desperiostización.  
 Int. Inf. Ctro.  
 1941  
 Aerógrafo, acuarela, guach y tinta.  
 Dr. A. Caralps.  
 I.T.Q.P.



0530  
 Cirugía torácica.  
 Toracoplastias.  
 6/9  
 Elevación con un gancho de los arcos  
 costales después de seccionado el  
 limite anterior cartilaginoso.  
 Int. Inf. Ctro.  
 1941  
 Aerógrafo, acuarela, guach y tinta.  
 Dr. A. Caralps.  
 I.T.Q.P.



0531  
 Cirugía torácica.  
 Toracoplastias.  
 7/9  
 Sección del periostio a nivel del  
 borde externo.  
 Int. Inf. Ctro.  
 1941  
 Aerógrafo, acuarela, guach y tinta.  
 Dr. A. Caralps.  
 I.T.Q.P.



0532  
 Cirugía torácica.  
 Toracoplastias.  
 8/9  
 Despegamos sus caras y bordes.  
 Int. Inf. Ctro.  
 1941  
 Aerógrafo, acuarela, guach y tinta.  
 Dr. A. Caralps.  
 I.T.Q.P.



0533  
 Cirugía torácica.  
 Toracoplastias.  
 9/9  
 Con la pinza-gubia resecamos  
 fragmento tras fragmento tres cm. de  
 hueso.  
 Int. Inf. Ctro.  
 1941  
 Aerógrafo, acuarela, guach y tinta.  
 Dr. A. Caralps.  
 I.T.Q.P.



0534  
 Cirugía torácica.  
 Toracoplastias.  
 1/1  
 Via axilar.  
 Int. Inf. Dcha.  
 1941  
 Aerógrafo, acuarela, guach y tinta.  
 Dr. A. Caralps.  
 I.T.Q.P.



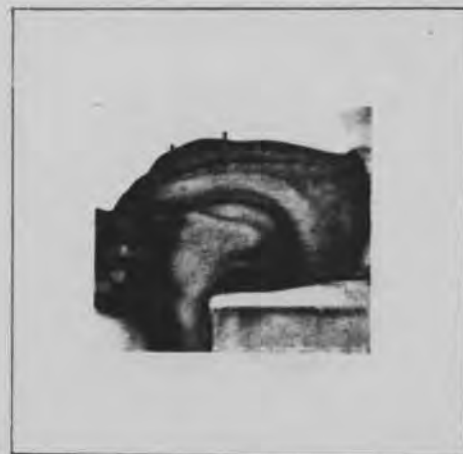0535  
 Cirugía torácica.  
 Toracoplastias.  
 1/1  
 Campo costal.  
 Int. Inf. Dcha.  
 1941  
 Aerógrafo, acuarela, guach y tinta.  
 Dr. A. Caralps.  
 I.T.Q.P.



0536  
 Cirugía torácica.  
 Toracoplastias.  
 1/1  
 Resecación.  
 Int. Inf. Dcha.  
 1941  
 Aerógrafo, acuarela, guach y tinta.  
 Dr. A. Caralps.  
 I.T.Q.P.



0537  
 Cirugía torácica.  
 Toracoplastias.  
 1/27  
 Inyección de solución anestésica por  
 debajo de la escápula.  
 Int. Inf. Dcha.  
 1941  
 Aerógrafo, acuarela, guach y tinta.  
 Dr. A. Caralps.  
 I.T.Q.P.



0538  
 Cirugía torácica.  
 Toracoplastias.  
 2/27  
 Incisión en la piel.  
 Int. Inf. Dcha.  
 1941  
 Aerógrafo, acuarela, guach y tinta.  
 Dr. A. Caralps.  
 I.T.Q.P.



0539  
 Cirugía torácica.  
 Toracoplastias.  
 3/27  
 Incisión a través del músculo trapecio  
 y del romboides.  
 Int. Inf. Dcha.  
 1941  
 Aerógrafo, acuarela, guach y tinta.  
 Dr. A. Caralps.  
 I.T.Q.P.



0540  
 Cirugía torácica.  
 Toracoplastias.  
 4/27  
 Liberación de la escápula.  
 Int. Inf. Ctro.  
 1941  
 Aerógrafo, acuarela, guach y tinta.  
 Dr. A. Caralps.  
 I.T.Q.P.



0541  
 Cirugía torácica.  
 Toracoplastias.  
 5/27  
 Sección de la inserción del serrato lateral en la segunda costilla.  
 Int. Inf. Ctro.  
 1941  
 Aerógrafo, acuarela, guach y tinta.  
 Dr. A. Caralps.  
 I.T.Q.P.



0542  
 Cirugía torácica.  
 Toracoplastias.  
 6/27  
 Resección del serrato menor  
 pósterosuperior.  
 Int. Inf. Ctro.  
 1941  
 Aerógrafo, acuarela, guach y tinta.  
 Dr. A. Caralps.  
 I.T.Q.P.



0543  
 Cirugía torácica.  
 Toracoplastias.  
 7/27  
 Sección de los haces tendinosos.  
 Int. Inf. Ctro.  
 1941  
 Aerógrafo, acuarela, guach y tinta.  
 Dr. A. Caralps.  
 I.T.Q.P.



0544  
 Cirugía torácica.  
 Toracoplastias.  
 8/27  
 Abriendo primero con el escalpelo las articulaciones transversocostales.  
 Int. Inf. Ctro.  
 1941  
 Aerógrafo, acuarela, guach y tinta.  
 Dr. A. Caralps.  
 I.T.Q.P.





0545

Cirugía torácica.

Toracoplastias.

9/27

Seccionando las apófisis o no a nivel de su base con el escoplo y el martillo.

Int. Inf. Ctro.

1941

Aerógrafo, acuarela, guach y tinta.

Dr. A. Caralps.

I.T.Q.P.



0546

Cirugía torácica.

Toracoplastias.

10/27

Fijación de las apófisis seccionadas por medio de una pinza.

Int. Inf. Ctro.

1941

Aerógrafo, acuarela, guach y tinta.

Dr. A. Caralps.

I.T.Q.P.



0547

Cirugía torácica.

Toracoplastias.

11/27

Desperiostización de los arcos costales en dirección interna en el borde inferior de la costilla.

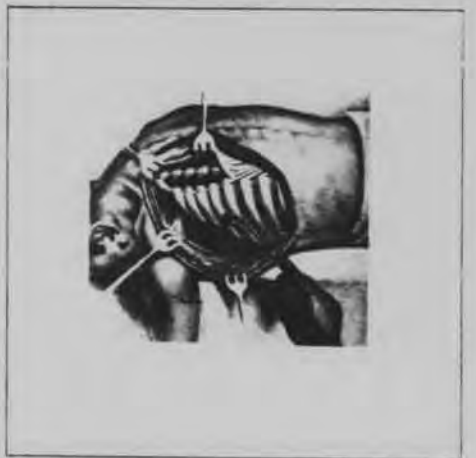Int. Inf. Ctro.

1941

Aerógrafo, acuarela, guach y tinta.

Dr. A. Caralps.

I.T.Q.P.



0548

Cirugía torácica.

Toracoplastias.

12/27

Desperiostización de los arcos costales en dirección externa en el borde superior de la costilla.

Int. Inf. Ctro.

1941

Aerógrafo, acuarela, guach y tinta.

Dr. A. Caralps.

I.T.Q.P.



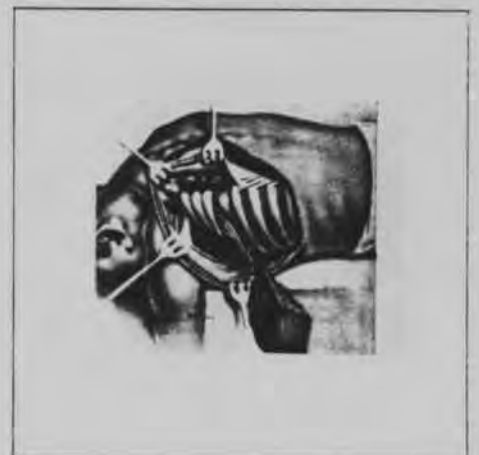0549  
 Cirugia torácica.  
 Toracoplastias.  
 13/27  
 Legrado de la cara interna.  
 Int. Inf. Ctro.  
 1941  
 Aerógrafo, acuarela, guach y tinta.  
 Dr. A. Caralps.  
 I.T.Q.P.



0550  
 Cirugia torácica.  
 Toracoplastias.  
 14/27  
 Sección con el costótomo.  
 Int. Inf. Ctro.  
 1941  
 Aerógrafo, acuarela, guach y tinta.  
 Dr. A. Caralps.  
 I.T.Q.P.



0551  
 Cirugia torácica.  
 Toracoplastias.  
 15/27  
 Despegamiento de la cara mediastinica  
 del extremo vertebral.  
 Int. Inf. Ctro.  
 1941  
 Aerógrafo, acuarela, guach y tinta.  
 Dr. A. Caralps.  
 I.T.Q.P.



0552  
 Cirugia torácica.  
 Toracoplastias.  
 16/27  
 Despegamiento de la cara mediastinica  
 del extremo vertebral.  
 Int. Inf. Ctro.  
 1941  
 Aerógrafo, acuarela, guach y tinta.  
 Dr. A. Caralps.  
 I.T.Q.P.



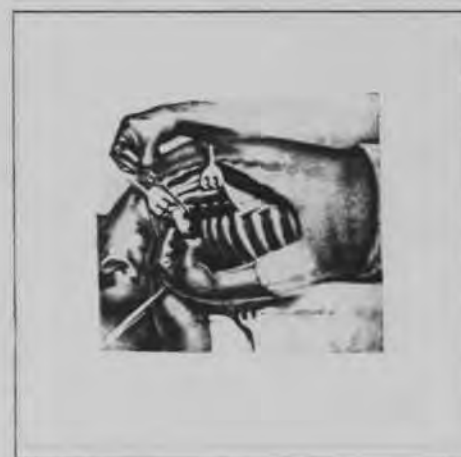0553  
 Cirugía torácica.  
 Toracoplastias.  
 17/27  
 Aparición de la primera costilla  
 cubierta de músculos.  
 Int. Inf. Ctro.  
 1941  
 Aerógrafo, acuarela, guach y tinta.  
 Dr. A. Caralps.  
 I.T.Q.P.



0554  
 Cirugía torácica.  
 Toracoplastias.  
 18/27  
 Limpieza de la cara inferior de la  
 primera costilla con el periostótomo.  
 Int. Inf. Ctro.  
 1941  
 Aerógrafo, acuarela, guach y tinta.  
 Dr. A. Caralps.  
 I.T.Q.P.



0555  
 Cirugía torácica.  
 Toracoplastias.  
 19/27  
 Limpieza del borde interno y un  
 pequeño fragmento posterior de cara  
 superior.  
 Int. Inf. Ctro.  
 1941  
 Aerógrafo, acuarela, guach y tinta.  
 Dr. A. Caralps.  
 I.T.Q.P.



0556  
 Cirugía torácica.  
 Toracoplastias.  
 20/27  
 Limpieza del borde interno y un  
 pequeño fragmento posterior de cara  
 superior.  
 Int. Inf. Ctro.  
 1941  
 Aerógrafo, acuarela, guach y tinta.  
 Dr. A. Caralps.  
 I.T.Q.P.



0557  
 Cirugía torácica.  
 Toracoplastias.  
 21/27  
 División del arco.  
 Int. Inf. Ctro.  
 1941  
 Aerógrafo, acuarela, guach y tinta.  
 Dr. A. Caralps.  
 I.T.Q.P.



0558  
 Cirugía torácica.  
 Toracoplastias.  
 22/27  
 Despegado con el periostótomo de la  
 masa de escalenos de su cara superior.  
 Int. Inf. Ctro.  
 1941  
 Aerógrafo, acuarela, guach y tinta.  
 Dr. A. Caralps.  
 I.T.Q.P.



0559  
 Cirugía torácica.  
 Toracoplastias.  
 23/27  
 Desperiostización complementaria de  
 caras y bordes.  
 Int. Inf. Ctro.  
 1941  
 Aerógrafo, acuarela, guach y tinta.  
 Dr. A. Caralps.  
 I.T.Q.P.



0560  
 Cirugía torácica.  
 Toracoplastias.  
 24/27  
 Resecado con la gubia del extremo  
 vertebral.  
 Int. Inf. Ctro.  
 1941  
 Aerógrafo, acuarela, guach y tinta.  
 Dr. A. Caralps.  
 I.T.Q.P.



0561  
 Cirugía torácica.  
 Toracoplastias.  
 25/27  
 Separación de los elementos del  
 pedículo alto.  
 Int. Inf. Ctro.  
 1941  
 Aerógrafo, acuarela, guach y tinta.  
 Dr. A. Caralps.  
 I.T.Q.P.



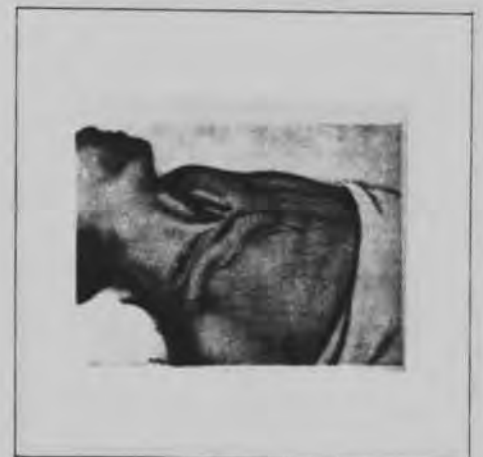0562  
 Cirugía torácica.  
 Toracoplastias.  
 26/27  
 Separación de los elementos que pasan  
 por detrás y por delante de la arteria  
 subclavia.  
 Int. Inf. Ctro.  
 1941  
 Aerógrafo, acuarela, guach y tinta.  
 Dr. A. Caralps.  
 I.T.Q.P.



0563  
 Cirugía torácica.  
 Toracoplastias.  
 27/27  
 /La mano deprime la cúpula,  
 apreciándose la considerable cavidad  
 residual.  
 Int. Inf. Ctro.  
 1941  
 Aerógrafo, acuarela, guach y tinta.  
 Dr. A. Caralps.  
 I.T.Q.P.



0564  
 Cirugía torácica.  
 Toracoplastias.  
 1/17  
 Incisión en la fosa supraclavicular,  
 horizontal y arqueada.  
 Int. Inf. Ctro.  
 1941  
 Aerógrafo, acuarela, guach y tinta.  
 Dr. A. Caralps.  
 I.T.Q.P.



0565

Cirugía torácica.  
Toracoplastias.

2/17

Descubrimiento de la masa grasosa y los bordes anterior y externo del trapecio y del esternocleido.

Int. Inf. Ctro.

1941

Aerógrafo, acuarela, guach y tinta.

Dr. A. Caralps.

I.T.Q.P.



0566

Cirugía torácica.  
Toracoplastias.

3/17

Descubrimiento del tendón intermedio del omohioideo con la aponeurosis cervical media.

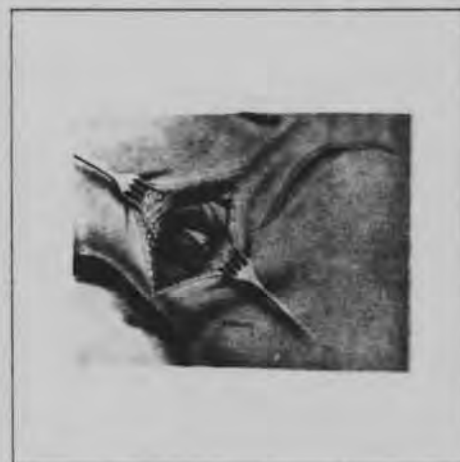Int. Inf. Ctro.

1941

Aerógrafo, acuarela, guach y tinta.

Dr. A. Caralps.

I.T.Q.P.



0567

Cirugía torácica.  
Toracoplastias.

4/17

Aislamiento del nervio espinal y sección del borde anterior del trapecio.

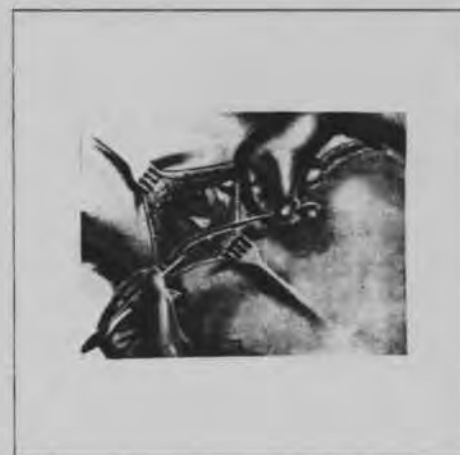Int. Inf. Ctro.

1941

Aerógrafo, acuarela, guach y tinta.

Dr. A. Caralps.

I.T.Q.P.



0568

Cirugía torácica.  
Toracoplastias.

5/17

Exéresis del frénico y disección obtusa que pone al descubierto la primera costilla.

Int. Inf. Ctro.

1941

Aerógrafo, acuarela, guach y tinta.

Dr. A. Caralps.

I.T.Q.P.



0569

Cirugía torácica.

Toracoplastias.

6/17

Incisión y coagulación el periostio con el radiobisturi.

Int. Inf. Ctro.

1941

Aerógrafo, acuarela, guach y tinta.

Dr. A. Caralps.

I.T.Q.P.



0570

Cirugía torácica.

Toracoplastias.

7/17

Con el periostótomo desperiostizamos la cara superior de la costilla.

Int. Inf. Ctro.

1941

Aerógrafo, acuarela, guach y tinta.

Dr. A. Caralps.

I.T.Q.P.



0571

Cirugía torácica.

Toracoplastias.

8/17

Con el bisturi abrimos ampliamente la primera articulación transversocostal.

Int. Inf. Ctro.

1941

Aerógrafo, acuarela, guach y tinta.

Dr. A. Caralps.

I.T.Q.P.



0572

Cirugía torácica.

Toracoplastias.

9/17

Despegamos el borde interno del arco costal llevando el periostótomo de atrás adelante.

Int. Inf. Ctro.

1941

Aerógrafo, acuarela, guach y tinta.

Dr. A. Caralps.

I.T.Q.P.



0573

Cirugía torácica.

Toracoplastias.

10/17

Desperiostización de la cara superior.

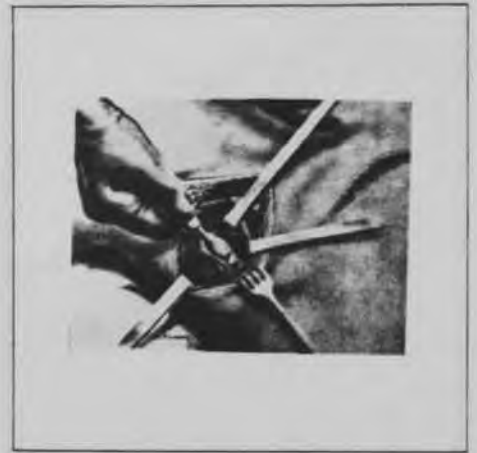Int. Inf. Ctro.

1941

Aerógrafo, acuarela, guach y tinta.

Dr. A. Caralps.

I.T.Q.P.



0574

Cirugía torácica.

Toracoplastias.

11/17

Con el costótomo seccionamos el arco costal algo por dentro del vértice de la apófisis transversa.

Int. Inf. Ctro.

1941

Aerógrafo, acuarela, guach y tinta.

Dr. A. Caralps.

I.T.Q.P.



0575

Cirugía torácica.

Toracoplastias.

12/17

Practicamos una incisión infraclavicular.

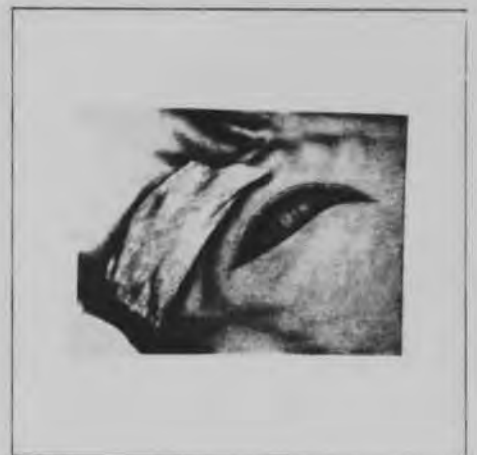Int. Inf. Ctro.

1941

Aerógrafo, acuarela, guach y tinta.

Dr. A. Caralps.

I.T.Q.P.



0576

Cirugía torácica.

Toracoplastias.

13/17

Seccionamos el pectoral mayor y lo coagulamos con el radiobisturí.

Int. Inf. Ctro.

1941

Aerógrafo, acuarela, guach y tinta.

Dr. A. Caralps.

I.T.Q.P.





0577

Cirugía torácica.

Toracoplastias.

14/17

Desperiotizamos la cara superior de la clavícula.

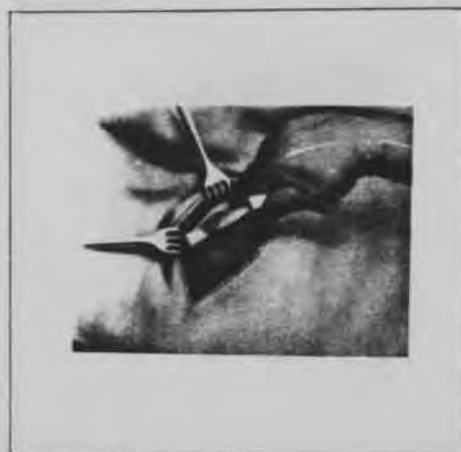Int. Inf. Ctro.

1941

Aerógrafo, acuarela, guach y tinta.

Dr. A. Caralps.

I.T.Q.P.



0578

Cirugía torácica.

Toracoplastias.

15/17

Hacemos lo mismo con la cara inferior.

Int. Inf. Ctro.

1941

Aerógrafo, acuarela, guach y tinta.

Dr. A. Caralps.

I.T.Q.P.



0579

Cirugía torácica.

Toracoplastias.

16/17

Seccionamos su porción yuxtacartilaginosa con la gubia.

Int. Inf. Ctro.

1941

Aerógrafo, acuarela, guach y tinta.

Dr. A. Caralps.

I.T.Q.P.



0580

Cirugía torácica.

Toracoplastias.

17/17

Con una pinza de dientes fijamos el hueso atrayéndolo hacia nosotros, con lo que se pone tenso el tendón del escaleno anterior, que con el periostótomo despega, para después extraerse la costilla.

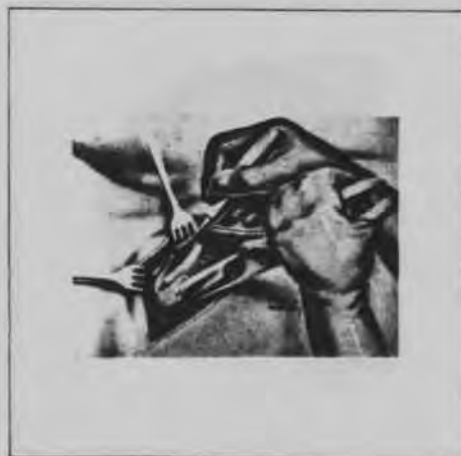Int. Inf. Ctro.

1941

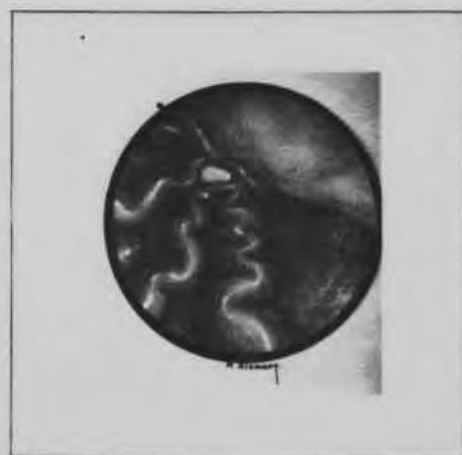Aerógrafo, acuarela, guach y tinta.

Dr. A. Caralps.

I.T.Q.P.



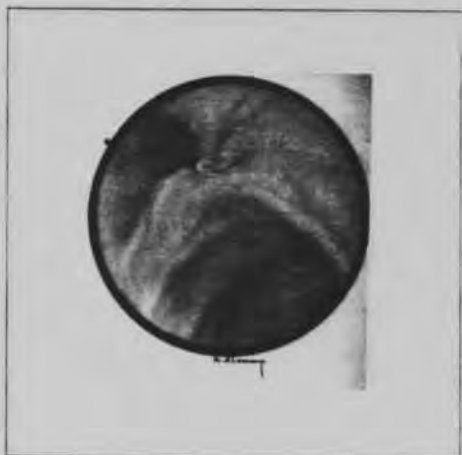0581  
 Patología Digestiva.  
 Láminas Gastroscópicas.  
 1/1  
 Úlcera Gástrica.  
 Ext. Inf. Ctro.  
 1943  
 100 diam.  
 Aerógrafo, acuarela, guach y tinta.  
 S.P.D.H.S.  
 L.G. Gallart Monés.



0582  
 Patología Digestiva.  
 Láminas Gastroscópicas.  
 1/1  
 Úlcera Gástrica.  
 Ext. Inf. Ctro.  
 1943  
 100 diam.  
 Aerógrafo, acuarela, guach y tinta.  
 S.P.D.H.S.  
 L.G. Gallart Monés.



0583  
 Patología Digestiva.  
 Láminas Gastroscópicas.  
 1/1  
 Úlcera Gástrica.  
 Ext. Inf. Ctro.  
 1943  
 100 diam.  
 Aerógrafo, acuarela, guach y tinta.  
 S.P.D.H.S.  
 L.G. Gallart Monés.



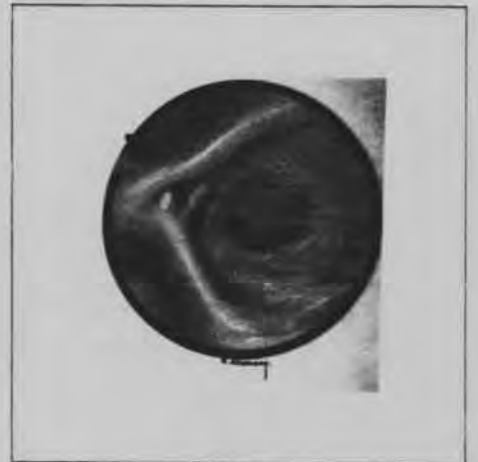0584  
 Patología Digestiva.  
 Láminas Gastroscópicas.  
 1/1  
 Úlcera Gástrica.  
 Ext. Inf. Ctro.  
 1943  
 100 diam.  
 Aerógrafo, acuarela, guach y tinta.  
 S.P.D.H.S.  
 L.G. Gallart Monés.



0585  
 Patología Digestiva.  
 Láminas Gastroscopicas.  
 1/1  
 Úlcera Gástrica.  
 Ext. Inf. Ctro.  
 1943  
 100 diam.  
 Aerógrafo, acuarela, guach y tinta.  
 S.P.D.H.S.  
 L.G. Gallart Monés.



0586  
 Patología Digestiva.  
 Láminas Gastroscopicas.  
 1/1  
 Úlcera Gástrica.  
 Ext. Inf. Ctro.  
 1943  
 100 diam.  
 Aerógrafo, acuarela, guach y tinta.  
 S.P.D.H.S.  
 L.G. Gallart Monés.



0587  
 Patología Digestiva.  
 Láminas Gastroscopicas.  
 1/1  
 Úlcera Gástrica.  
 Ext. Inf. Ctro.  
 1943  
 100 diam.  
 Aerógrafo, acuarela, guach y tinta.  
 S.P.D.H.S.  
 L.G. Gallart Monés.



0588  
 Patología Digestiva.  
 Láminas Gastroscopicas.  
 1/1  
 Úlcera Gástrica.  
 Ext. Inf. Ctro.  
 1943  
 100 diam.  
 Aerógrafo, acuarela, guach y tinta.  
 S.P.D.H.S.  
 L.G. Gallart Monés.



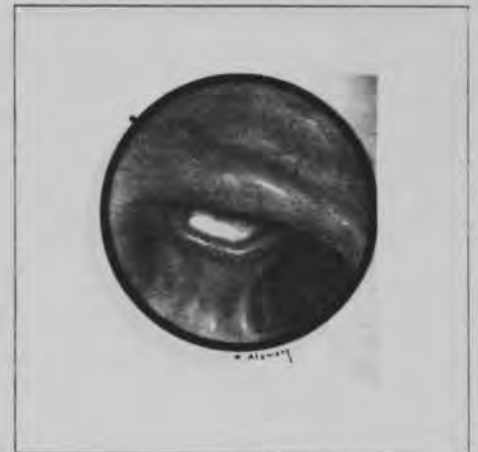0589  
 Patología Digestiva.  
 Láminas Gastroscópicas.  
 1/1  
 Úlcera Gástrica.  
 Ext. Inf. Ctro.  
 1943  
 100 diam.  
 Aerógrafo, acuarela, guach y tinta.  
 S.P.D.H.S.  
 L.G. Gallart Monés.



0590  
 Patología Digestiva.  
 Láminas Gastroscópicas.  
 1/1  
 Úlcera Gástrica.  
 Ext. Inf. Ctro.  
 1943  
 100 diam.  
 Aerógrafo, acuarela, guach y tinta.  
 S.P.D.H.S.  
 L.G. Gallart Monés.



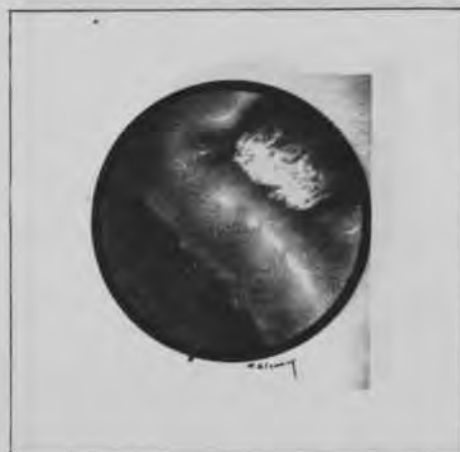0591  
 Patología Digestiva.  
 Láminas Gastroscópicas.  
 1/1  
 Úlcera Gástrica.  
 Ext. Inf. Ctro.  
 1943  
 100 diam.  
 Aerógrafo, acuarela, guach y tinta.  
 S.P.D.H.S.  
 L.G. Gallart Monés.



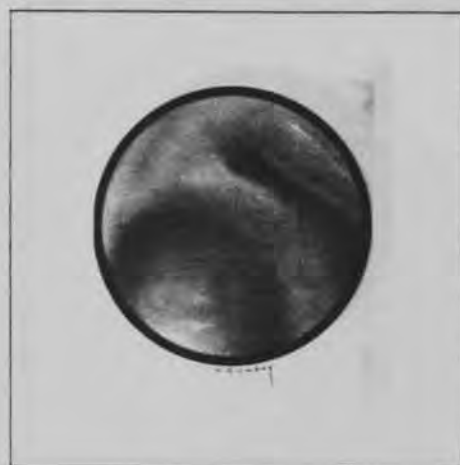0592  
 Patología Digestiva.  
 Láminas Gastroscópicas.  
 1/1  
 Úlcera Gástrica.  
 Ext. Inf. Ctro.  
 1943  
 100 diam.  
 Aerógrafo, acuarela, guach y tinta.  
 S.P.D.H.S.  
 L.G. Gallart Monés.



0593  
 Patología Digestiva.  
 Láminas GastroscoPICAS.  
 1/1  
 Úlcera Gástrica.  
 Ext. Inf. Ctro.  
 1943  
 100 diam.  
 Aerógrafo, acuarela, guach y tinta.  
 S.P.D.H.S.  
 L.G. Gallart Monés.



0594  
 Patología Digestiva.  
 Láminas GastroscoPICAS.  
 1/1  
 Úlcera Gástrica.  
 Ext. Inf. Ctro.  
 1943  
 100 diam.  
 Aerógrafo, acuarela, guach y tinta.  
 S.P.D.H.S.  
 L.G. Gallart Monés.



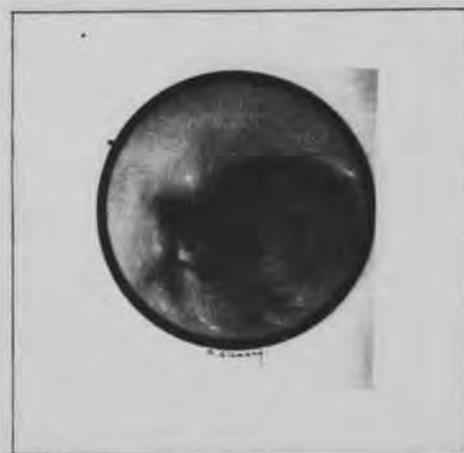0595  
 Patología Digestiva.  
 Láminas GastroscoPICAS.  
 1/1  
 Úlcera Gástrica.  
 Ext. Inf. Ctro.  
 1943  
 100 diam.  
 Aerógrafo, acuarela, guach y tinta.  
 S.P.D.H.S.  
 L.G. Gallart Monés.



0596  
 Patología Digestiva.  
 Láminas GastroscoPICAS.  
 1/1  
 Úlcera Gástrica.  
 Ext. Inf. Ctro.  
 1943  
 100 diam.  
 Aerógrafo, acuarela, guach y tinta.  
 S.P.D.H.S.  
 L.G. Gallart Monés.



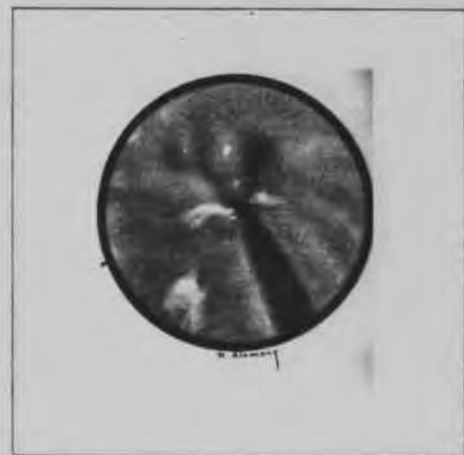0597  
 Patología Digestiva.  
 Láminas Gastroscopicas.  
 1/1  
 Úlcera Gástrica.  
 Ext. Inf. Ctro.  
 1943  
 100 diam.  
 Aerógrafo, acuarela, guach y tinta.  
 S.P.D.H.S.  
 L.G. Gallart Monés.



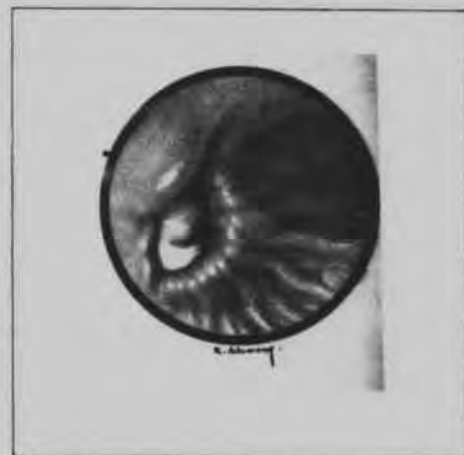0598  
 Patología Digestiva.  
 Láminas Gastroscopicas.  
 1/1  
 Úlcera Gástrica.  
 Ext. Inf. Ctro.  
 1943  
 100 diam.  
 Aerógrafo, acuarela, guach y tinta.  
 S.P.D.H.S.  
 L.G. Gallart Monés.



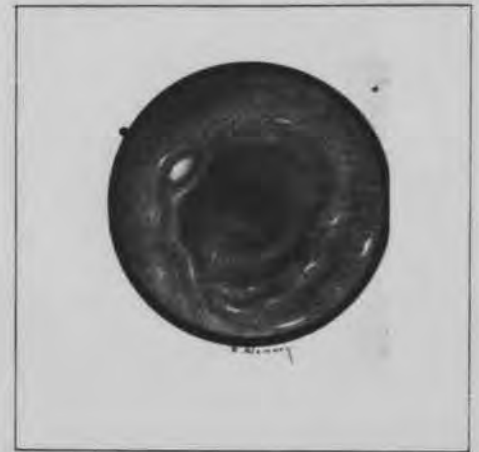0599  
 Patología Digestiva.  
 Láminas Gastroscopicas.  
 1/1  
 Úlcera Gástrica.  
 Ext. Inf. Ctro.  
 1943  
 100 diam.  
 Aerógrafo, acuarela, guach y tinta.  
 S.P.D.H.S.  
 L.G. Gallart Monés.



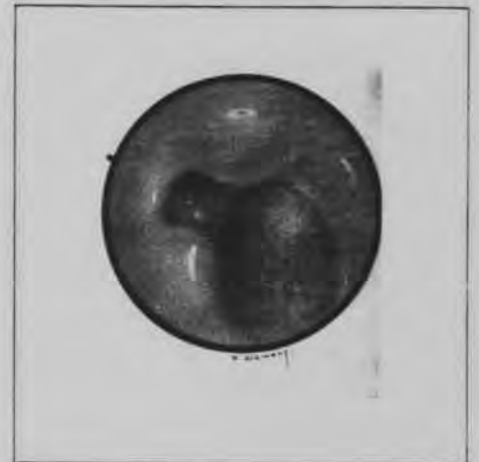0600  
 Patología Digestiva.  
 Láminas Gastroscopicas.  
 1/1  
 Úlcera Gástrica.  
 Ext. Inf. Ctro.  
 1943  
 100 diam.  
 Aerógrafo, acuarela, guach y tinta.  
 S.P.D.H.S.  
 L.G. Gallart Monés.



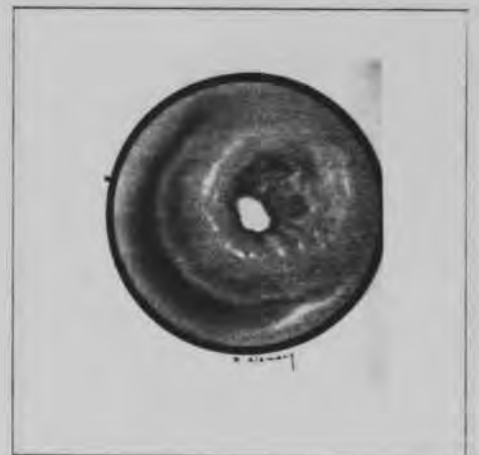0601  
 Patología Digestiva.  
 Láminas Gastroscópicas.  
 1/1  
 Úlcera Gástrica.  
 Ext. Inf. Ctro.  
 1943  
 100 diam.  
 Aerógrafo, acuarela, guach y tinta.  
 S.P.D.H.S.  
 L.G. Gallart Monés.



0602  
 Patología Digestiva.  
 Láminas Gastroscópicas.  
 1/1  
 Úlcera Gástrica.  
 Ext. Inf. Ctro.  
 1943  
 100 diam.  
 Aerógrafo, acuarela, guach y tinta.  
 S.P.D.H.S.  
 L.G. Gallart Monés.



0603  
 Patología Digestiva.  
 Láminas Gastroscópicas.  
 1/1  
 Úlcera Gástrica.  
 Ext. Inf. Ctro.  
 1943  
 100 diam.  
 Aerógrafo, acuarela, guach y tinta.  
 S.P.D.H.S.  
 L.G. Gallart Monés.



0604  
 Patología Digestiva.  
 Láminas Gastroscópicas.  
 1/1  
 Úlcera Gástrica.  
 Ext. Inf. Ctro.  
 1943  
 100 diam.  
 Aerógrafo, acuarela, guach y tinta.  
 S.P.D.H.S.  
 L.G. Gallart Monés.



0605  
 Patología Digestiva.  
 Láminas Gastroscópicas.  
 1/1  
 Úlcera Gástrica.  
 Ext. Inf. Ctro.  
 1943  
 100 diam.  
 Aerógrafo, acuarela, guach y tinta.  
 S.P.D.H.S.  
 L.G. Gallart Monés.



0606  
 Patología Digestiva.  
 Láminas Gastroscópicas.  
 1/1  
 Úlcera Gástrica.  
 Ext. Inf. Ctro.  
 1943  
 100 diam.  
 Aerógrafo, acuarela, guach y tinta.  
 S.P.D.H.S.  
 L.G. Gallart Monés.



0607  
 Patología Digestiva.  
 Láminas Gastroscópicas.  
 1/1  
 Úlcera Gástrica.  
 Ext. Inf. Ctro.  
 1943  
 100 diam.  
 Aerógrafo, acuarela, guach y tinta.  
 S.P.D.H.S.  
 L.G. Gallart Monés.

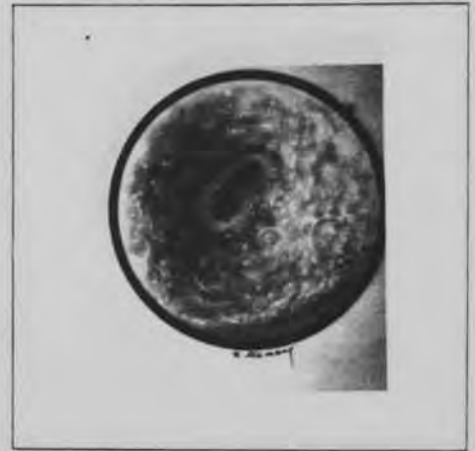

0608  
 Patología Digestiva.  
 Láminas Gastroscópicas.  
 1/1  
 Úlcera Gástrica.  
 Ext. Inf. Ctro.  
 1943  
 100 diam.  
 Aerógrafo, acuarela, guach y tinta.  
 S.P.D.H.S.  
 L.G. Gallart Monés.

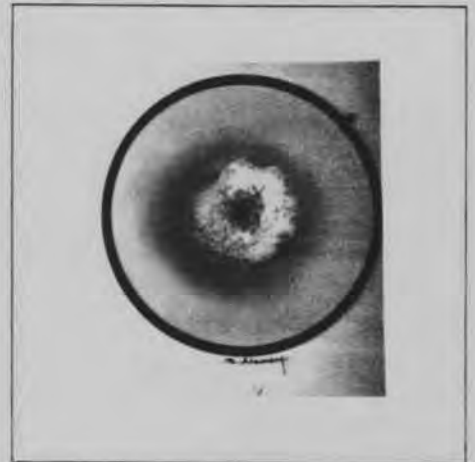




0609  
 Patología Digestiva.  
 Láminas Gastroscópicas.  
 1/1  
 Úlcera Gástrica.  
 Ext. Inf. Ctro.  
 1943  
 100 diam.  
 Aerógrafo, acuarela, guach y tinta.  
 S.P.D.H.S.  
 L.G. Gallart Monés.



0610  
 Patología Digestiva.  
 Láminas Gastroscópicas.  
 1/1  
 Úlcera Gástrica.  
 Ext. Inf. Ctro.  
 1943  
 100 diam.  
 Aerógrafo, acuarela, guach y tinta.  
 S.P.D.H.S.  
 L.G. Gallart Monés.



0611  
 Patología Digestiva.  
 Láminas Gastroscópicas.  
 1/1  
 Úlcera Gástrica.  
 Ext. Inf. Ctro.  
 1943  
 100 diam.  
 Aerógrafo, acuarela, guach y tinta.  
 S.P.D.H.S.  
 L.G. Gallart Monés.



0612  
 Patología Digestiva.  
 Láminas Gastroscópicas.  
 1/1  
 Úlcera Gástrica.  
 Ext. Inf. Ctro.  
 1943  
 100 diam.  
 Aerógrafo, acuarela, guach y tinta.  
 S.P.D.H.S.  
 L.G. Gallart Monés.



0613  
 Patología Digestiva.  
 Láminas Gastroscópicas.  
 1/1  
 Úlcera Gástrica.  
 Ext. Inf. Ctro.  
 1943  
 100 diam.  
 Aerógrafo, acuarela, guach y tinta.  
 S.P.D.H.S.  
 L.G. Gallart Monés.



0614  
 Patología Digestiva.  
 Láminas Gastroscópicas.  
 1/1  
 Úlcera Gástrica.  
 Ext. Inf. Ctro.  
 1943  
 100 diam.  
 Aerógrafo, acuarela, guach y tinta.  
 S.P.D.H.S.  
 L.G. Gallart Monés.



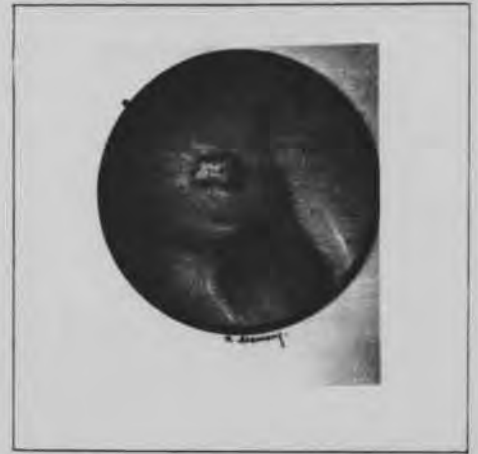0615  
 Patología Digestiva.  
 Láminas Gastroscópicas.  
 1/1  
 Úlcera Gástrica.  
 Ext. Inf. Ctro.  
 1943  
 100 diam.  
 Aerógrafo, acuarela, guach y tinta.  
 S.P.D.H.S.  
 L.G. Gallart Monés.



0616  
 Patología Digestiva.  
 Láminas Gastroscópicas.  
 1/1  
 Úlcera Gástrica.  
 Ext. Inf. Ctro.  
 1943  
 100 diam.  
 Aerógrafo, acuarela, guach y tinta.  
 S.P.D.H.S.  
 L.G. Gallart Monés.



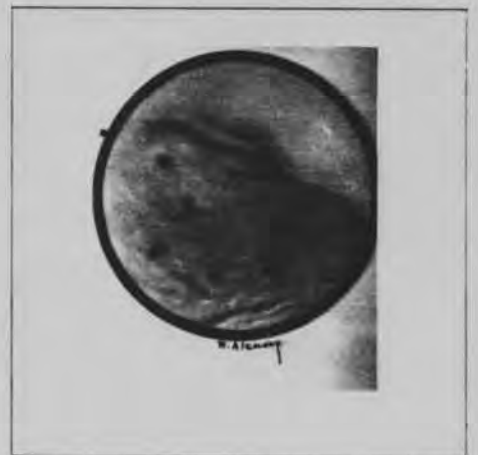0617  
 Patología Digestiva.  
 Láminas GastroscoPICAS.  
 1/1  
 Úlcera Gástrica.  
 Ext. Inf. Ctro.  
 1943  
 100 diam.  
 Aerógrafo, acuarela, guach y tinta.  
 S.P.D.H.S.  
 L.G. Gallart Monés.



0618  
 Patología Digestiva.  
 Láminas GastroscoPICAS.  
 1/1  
 Úlcera Gástrica.  
 Ext. Inf. Ctro.  
 1943  
 100 diam.  
 Aerógrafo, acuarela, guach y tinta.  
 S.P.D.H.S.  
 L.G. Gallart Monés.



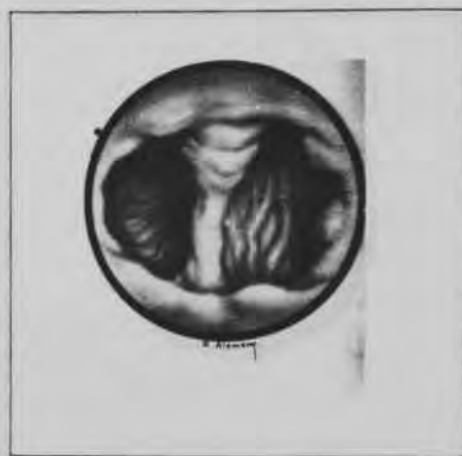0619  
 Patología Digestiva.  
 Láminas GastroscoPICAS.  
 1/1  
 Úlcera Gástrica.  
 Ext. Inf. Ctro.  
 1943  
 100 diam.  
 Aerógrafo, acuarela, guach y tinta.  
 S.P.D.H.S.  
 L.G. Gallart Monés.



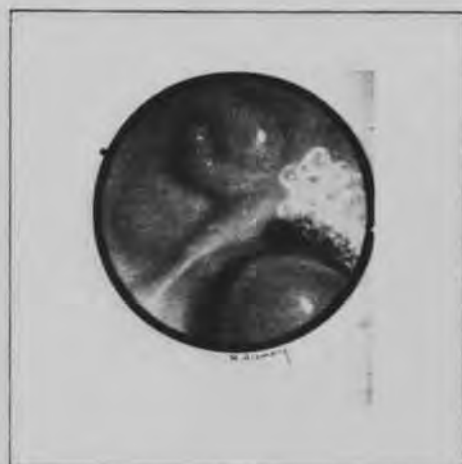0620  
 Patología Digestiva.  
 Láminas GastroscoPICAS.  
 1/1  
 Úlcera Gástrica.  
 Ext. Inf. Ctro.  
 1943  
 100 diam.  
 Aerógrafo, acuarela, guach y tinta.  
 S.P.D.H.S.  
 L.G. Gallart Monés.



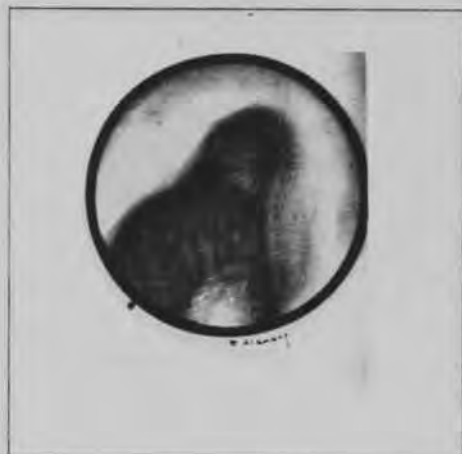0621  
 Patología Digestiva.  
 Láminas Gastroscópicas.  
 1/1  
 Estómago Operado.  
 Ext. Inf. Ctro.  
 1943  
 100 diam.  
 Aerógrafo, acuarela, guach y tinta.  
 S.P.D.H.S.  
 L.G. Gallart Monés.



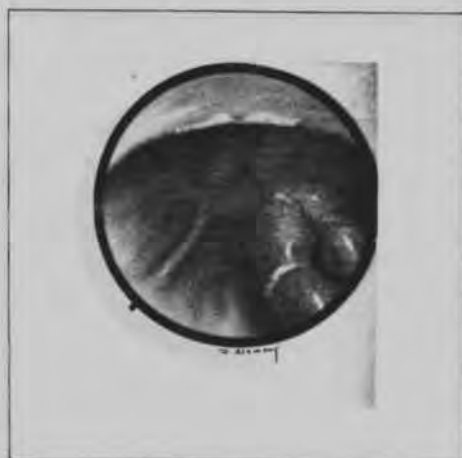0622  
 Patología Digestiva.  
 Láminas Gastroscópicas.  
 1/1  
 Estómago Operado.  
 Ext. Inf. Ctro.  
 1943  
 100 diam.  
 Aerógrafo, acuarela, guach y tinta.  
 S.P.D.H.S.  
 L.G. Gallart Monés.



0623  
 Patología Digestiva.  
 Láminas Gastroscópicas.  
 1/1  
 Estómago Operado.  
 Ext. Inf. Ctro.  
 1943  
 100 diam.  
 Aerógrafo, acuarela, guach y tinta.  
 S.P.D.H.S.  
 L.G. Gallart Monés.



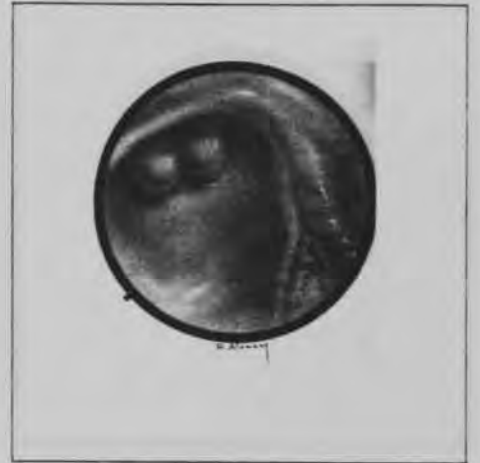0624  
 Patología Digestiva.  
 Láminas Gastroscópicas.  
 1/1  
 Estómago Operado.  
 Ext. Inf. Ctro.  
 1943  
 100 diam.  
 Aerógrafo, acuarela, guach y tinta.  
 S.P.D.H.S.  
 L.G. Gallart Monés.



0625  
 Patología Digestiva.  
 Láminas Gastroscópicas.  
 1/1  
 Estómago Operado.  
 Ext. Inf. Ctro.  
 1943  
 100 diam.  
 Aerógrafo, acuarela, guach y tinta.  
 S.P.D.H.S.  
 L.G. Gallart Monés.



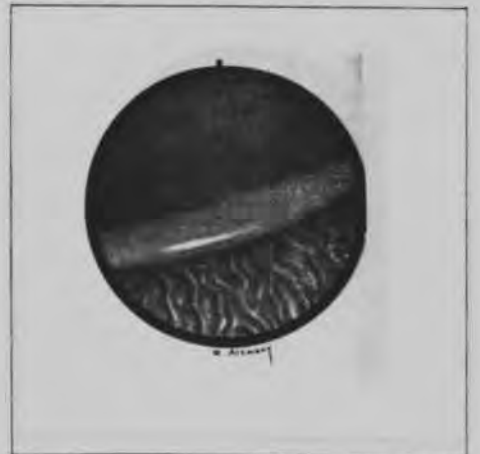0626  
 Patología Digestiva.  
 Láminas Gastroscópicas.  
 1/1  
 Estómago Operado.  
 Ext. Inf. Ctro.  
 1943  
 100 diam.  
 Aerógrafo, acuarela, guach y tinta.  
 S.P.D.H.S.  
 L.G. Gallart Monés.



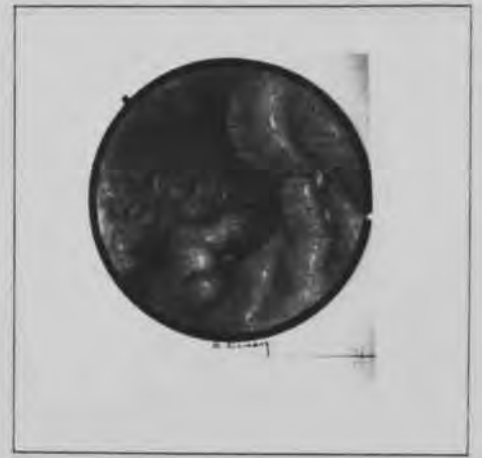0627  
 Patología Digestiva.  
 Láminas Gastroscópicas.  
 1/1  
 Estómago Operado.  
 Ext. Inf. Ctro.  
 1943  
 100 diam.  
 Aerógrafo, acuarela, guach y tinta.  
 S.P.D.H.S.  
 L.G. Gallart Monés.



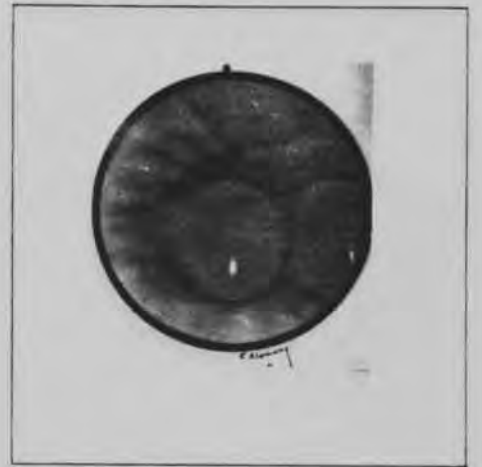0628  
 Patología Digestiva.  
 Láminas Gastroscópicas.  
 1/1  
 Estómago Operado.  
 Ext. Inf. Ctro.  
 1943  
 100 diam.  
 Aerógrafo, acuarela, guach y tinta.  
 S.P.D.H.S.  
 L.G. Gallart Monés.



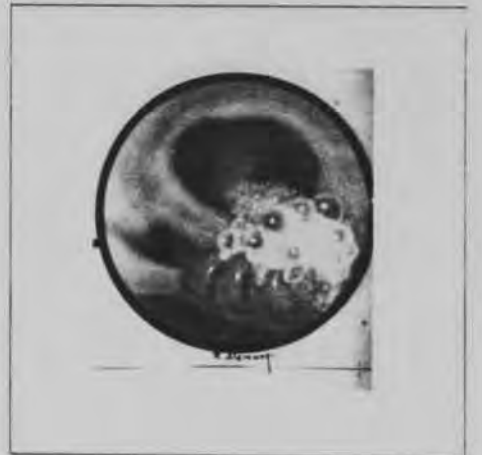0629  
 Patología Digestiva.  
 Láminas Gastroscopicas.  
 1/1  
 Estómago Operado.  
 Ext. Inf. Ctro.  
 1943  
 100 diam.  
 Aerógrafo, acuarela, guach y tinta.  
 S.P.D.H.S.  
 L.G. Gallart Monés.



0630  
 Patología Digestiva.  
 Láminas Gastroscopicas.  
 1/1  
 Estómago Operado.  
 Ext. Inf. Ctro.  
 1943  
 100 diam.  
 Aerógrafo, acuarela, guach y tinta.  
 S.P.D.H.S.  
 L.G. Gallart Monés.



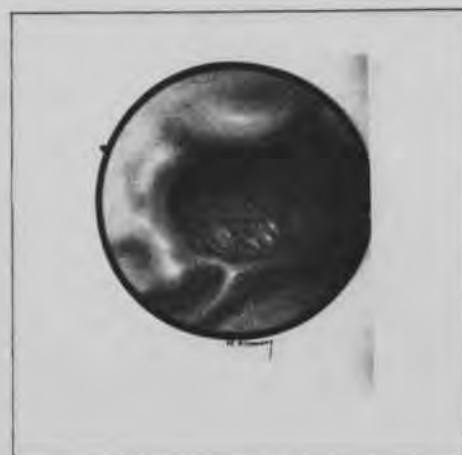0631  
 Patología Digestiva.  
 Láminas Gastroscopicas.  
 1/1  
 Estómago Operado.  
 Ext. Inf. Ctro.  
 1943  
 100 diam.  
 Aerógrafo, acuarela, guach y tinta.  
 S.P.D.H.S.  
 L.G. Gallart Monés.



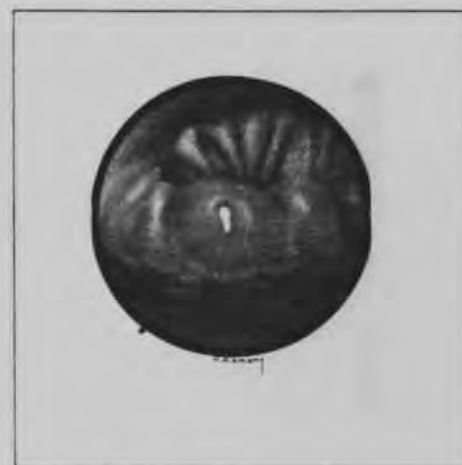0632  
 Patología Digestiva.  
 Láminas Gastroscopicas.  
 1/1  
 Estómago Operado.  
 Ext. Inf. Ctro.  
 1943  
 100 diam.  
 Aerógrafo, acuarela, guach y tinta.  
 S.P.D.H.S.  
 L.G. Gallart Monés.



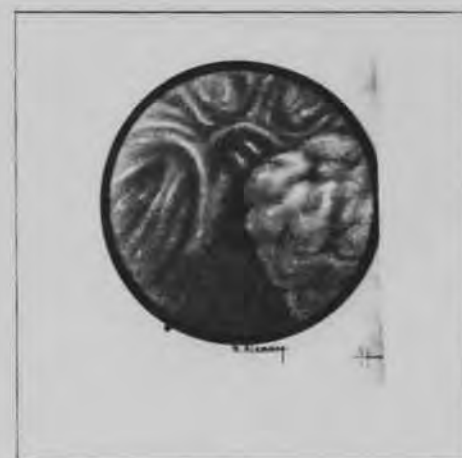0633  
 Patología Digestiva.  
 Láminas Gastroscópicas.  
 1/1  
 Estómago Operado.  
 Ext. Inf. Ctro.  
 1943  
 100 diam.  
 Aerógrafo, acuarela, guach y tinta.  
 S.P.D.H.S.  
 L.G. Gallart Monés.



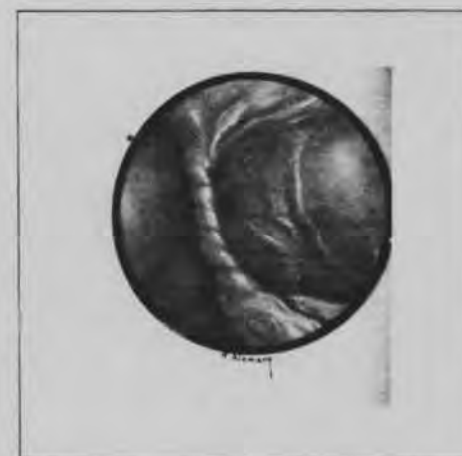0634  
 Patología Digestiva.  
 Láminas Gastroscópicas.  
 1/1  
 Estómago Operado.  
 Ext. Inf. Ctro.  
 1943  
 100 diam.  
 Aerógrafo, acuarela, guach y tinta.  
 S.P.D.H.S.  
 L.G. Gallart Monés.



0635  
 Patología Digestiva.  
 Láminas Gastroscópicas.  
 1/1  
 Estómago Operado.  
 Ext. Inf. Ctro.  
 1943  
 100 diam.  
 Aerógrafo, acuarela, guach y tinta.  
 S.P.D.H.S.  
 L.G. Gallart Monés.



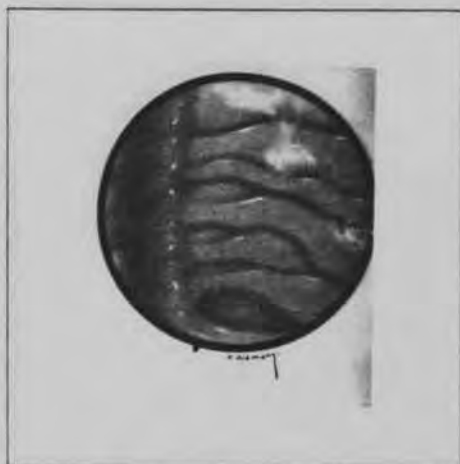0636  
 Patología Digestiva.  
 Láminas Gastroscópicas.  
 1/1  
 Estómago Operado.  
 Ext. Inf. Ctro.  
 1943  
 100 diam.  
 Aerógrafo, acuarela, guach y tinta.  
 S.P.D.H.S.  
 L.G. Gallart Monés.



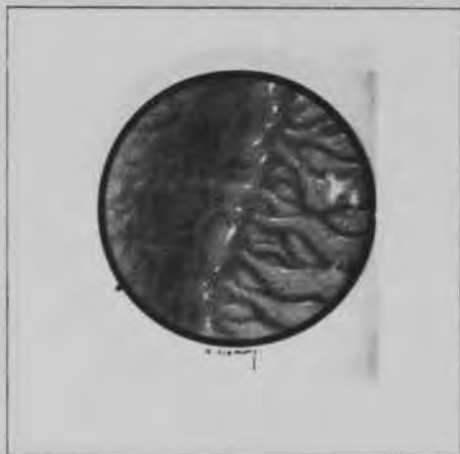0637  
 Patología Digestiva.  
 Láminas Gastroscópicas.  
 1/1  
 Estómago Operado.  
 Ext. Inf. Ctro.  
 1943  
 100 diam.  
 Aerógrafo, acuarela, guach y tinta.  
 S.P.D.H.S.  
 L.G. Gallart Monés.



0638  
 Patología Digestiva.  
 Láminas Gastroscópicas.  
 1/1  
 Estómago Operado.  
 Ext. Inf. Ctro.  
 1943  
 100 diam.  
 Aerógrafo, acuarela, guach y tinta.  
 S.P.D.H.S.  
 L.G. Gallart Monés.



0639  
 Patología Digestiva.  
 Láminas Gastroscópicas.  
 1/1  
 Cáncer.  
 Ext. Inf. Ctro.  
 1943  
 100 diam.  
 Aerógrafo, acuarela, guach y tinta.  
 S.P.D.H.S.  
 L.G. Gallart Monés.

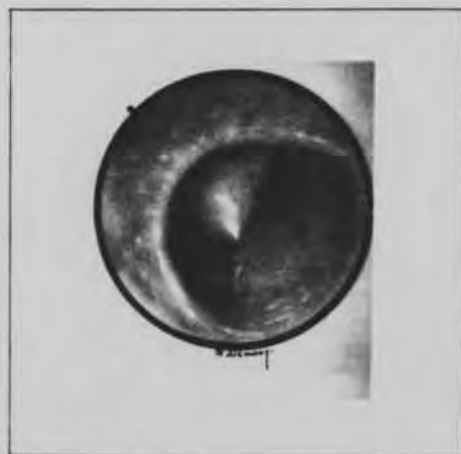

0640  
 Patología Digestiva.  
 Láminas Gastroscópicas.  
 1/1  
 Cáncer.  
 Ext. Inf. Ctro.  
 1943  
 100 diam.  
 Aerógrafo, acuarela, guach y tinta.  
 S.P.D.H.S.  
 L.G. Gallart Monés.

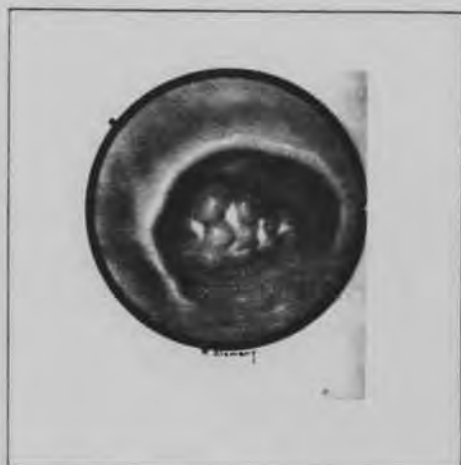



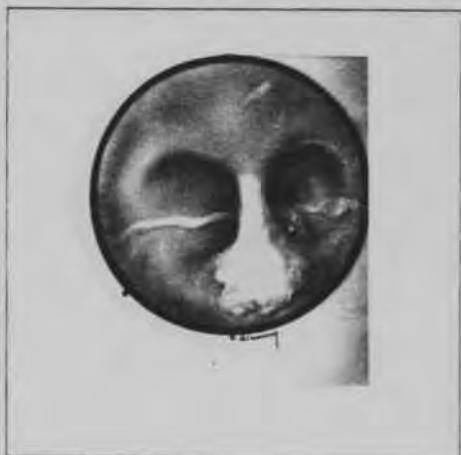0641  
 Patología Digestiva.  
 Láminas Gastroscópicas.  
 1/1  
 Cáncer.  
 Ext. Inf. Ctro.  
 1943  
 100 diam.  
 Aerógrafo, acuarela, guach y tinta.  
 S.P.D.H.S.  
 L.G. Gallart Monés.



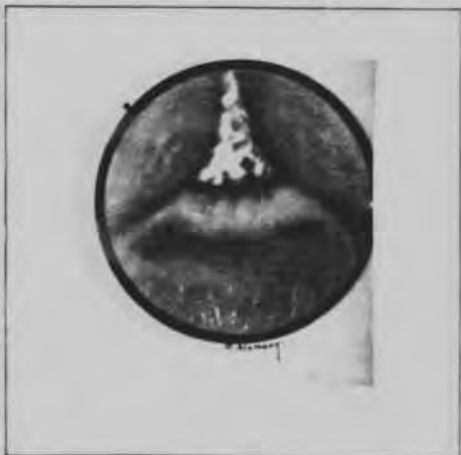0642  
 Patología Digestiva.  
 Láminas Gastroscópicas.  
 1/1  
 Cáncer.  
 Ext. Inf. Ctro.  
 1943  
 100 diam.  
 Aerógrafo, acuarela, guach y tinta.  
 S.P.D.H.S.  
 L.G. Gallart Monés.



0643  
 Patología Digestiva.  
 Láminas Gastroscópicas.  
 1/1  
 Cáncer.  
 Ext. Inf. Ctro.  
 1943  
 100 diam.  
 Aerógrafo, acuarela, guach y tinta.  
 S.P.D.H.S.  
 L.G. Gallart Monés.



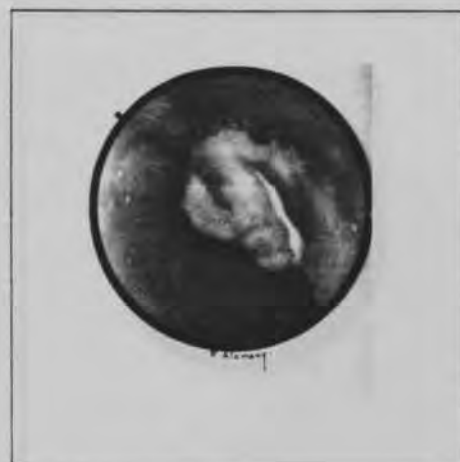0644  
 Patología Digestiva.  
 Láminas Gastroscópicas.  
 1/1  
 Cáncer.  
 Ext. Inf. Ctro.  
 1943  
 100 diam.  
 Aerógrafo, acuarela, guach y tinta.  
 S.P.D.H.S.  
 L.G. Gallart Monés.



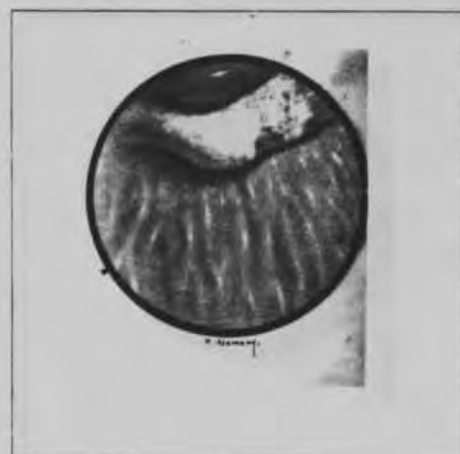0645  
 Patologia Digestiva.  
 Láminas Gastroscopicas.  
 1/1  
 Càncer.  
 Ext. Inf. Ctro.  
 1943  
 100 diam.  
 Aerògrafo, acuarela, guach y tinta.  
 S.P.D.H.S.  
 L.G. Gallart Monés.



0646  
 Patologia Digestiva.  
 Láminas Gastroscopicas.  
 1/1  
 Càncer.  
 Ext. Inf. Ctro.  
 1943  
 100 diam.  
 Aerògrafo, acuarela, guach y tinta.  
 S.P.D.H.S.  
 L.G. Gallart Monés.



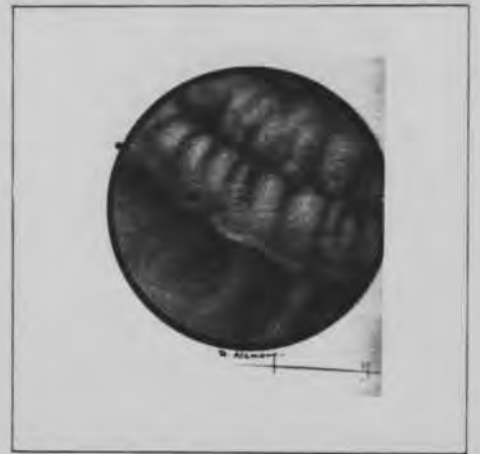0647  
 Patologia Digestiva.  
 Láminas Gastroscopicas.  
 1/1  
 Càncer.  
 Ext. Inf. Ctro.  
 1943  
 100 diam.  
 Aerògrafo, acuarela, guach y tinta.  
 S.P.D.H.S.  
 L.G. Gallart Monés.



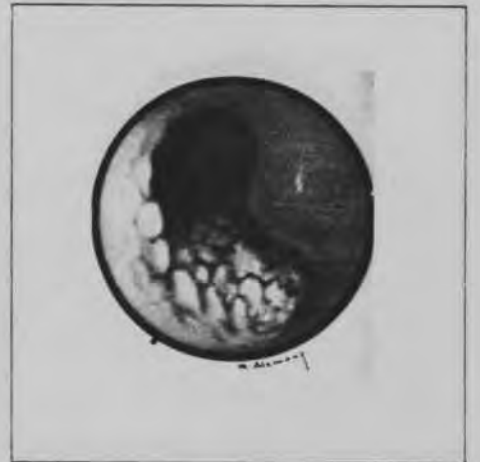0648  
 Patologia Digestiva.  
 Láminas Gastroscopicas.  
 1/1  
 Càncer.  
 Ext. Inf. Ctro.  
 1943  
 100 diam.  
 Aerògrafo, acuarela, guach y tinta.  
 S.P.D.H.S.  
 L.G. Gallart Monés.



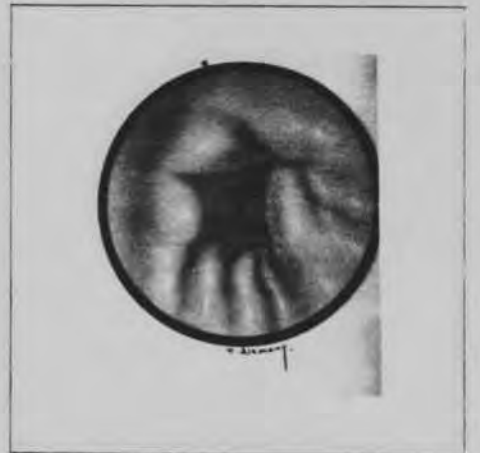0649  
 Patología Digestiva.  
 Láminas Gastroscópicas.  
 1/1  
 Cáncer.  
 Ext. Inf. Ctro.  
 1943  
 100 diam.  
 Aerógrafo, acuarela, guach y tinta.  
 S.P.D.H.S.  
 L.G. Gallart Monés.



0650  
 Patología Digestiva.  
 Láminas Gastroscópicas.  
 1/1  
 Cáncer.  
 Ext. Inf. Ctro.  
 1943  
 100 diam.  
 Aerógrafo, acuarela, guach y tinta.  
 S.P.D.H.S.  
 L.G. Gallart Monés.



0651  
 Patología Digestiva.  
 Láminas Gastroscópicas.  
 1/1  
 Cáncer.  
 Ext. Inf. Ctro.  
 1943  
 100 diam.  
 Aerógrafo, acuarela, guach y tinta.  
 S.P.D.H.S.  
 L.G. Gallart Monés.



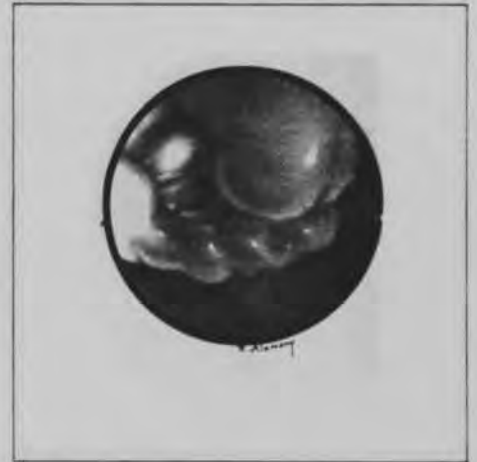0652  
 Patología Digestiva.  
 Láminas Gastroscópicas.  
 1/1  
 Cáncer.  
 Ext. Inf. Ctro.  
 1943  
 100 diam.  
 Aerógrafo, acuarela, guach y tinta.  
 S.P.D.H.S.  
 L.G. Gallart Monés.



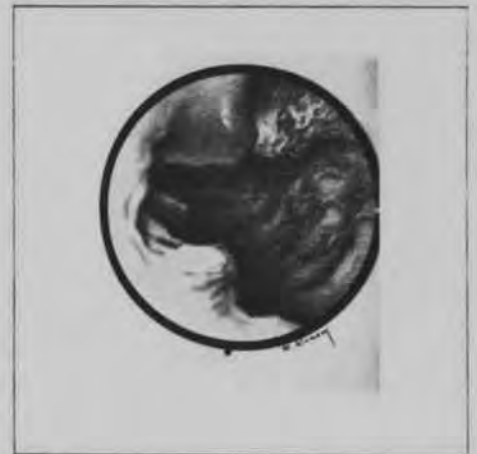0653  
 Patología Digestiva.  
 Láminas Gastroscópicas.  
 1/1  
 Cáncer.  
 Ext. Inf. Ctro.  
 1943  
 100 diam.  
 Aerógrafo, acuarela, guach y tinta.  
 S.P.D.H.S.  
 L.G. Gallart Monés.



0654  
 Patología Digestiva.  
 Láminas Gastroscópicas.  
 1/1  
 Cáncer.  
 Ext. Inf. Ctro.  
 1943  
 100 diam.  
 Aerógrafo, acuarela, guach y tinta.  
 S.P.D.H.S.  
 L.G. Gallart Monés.



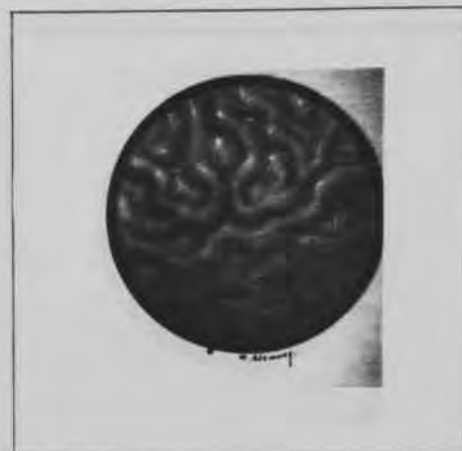0655  
 Patología Digestiva.  
 Láminas Gastroscópicas.  
 1/1  
 Cáncer.  
 Ext. Inf. Ctro.  
 1943  
 100 diam.  
 Aerógrafo, acuarela, guach y tinta.  
 S.P.D.H.S.  
 L.G. Gallart Monés.



0656  
 Patología Digestiva.  
 Láminas Gastroscópicas.  
 1/1  
 Gastritis.  
 Ext. Inf. Ctro.  
 1943  
 100 diam.  
 Aerógrafo, acuarela, guach y tinta.  
 S.P.D.H.S.  
 L.G. Pinós Marsell.



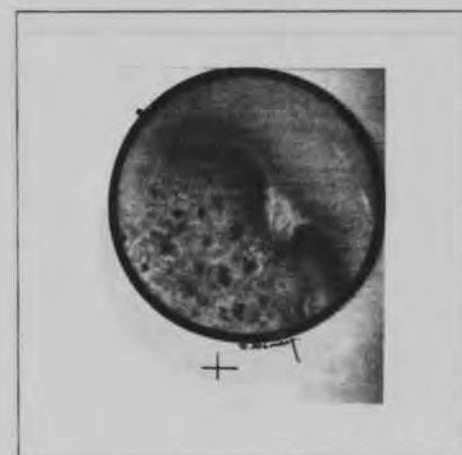
0657  
 Patología Digestiva.  
 Láminas Gastroscópicas.  
 1/1  
 Gastritis.  
 Ext. Inf. Ctro.  
 1943  
 100 diam.  
 Aerógrafo, acuarela, guach y tinta.  
 S.P.D.H.S.  
 L.G. Pinós Marsell.



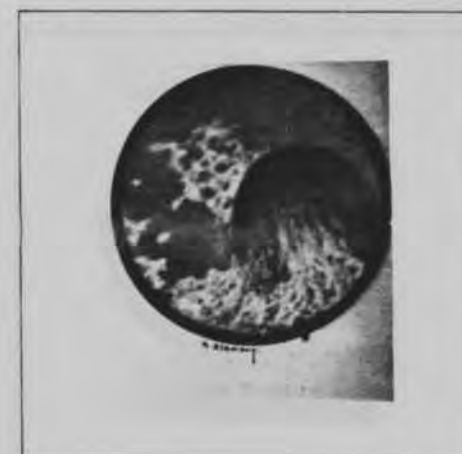0658  
 Patología Digestiva.  
 Láminas Gastroscópicas.  
 1/1  
 Gastritis.  
 Ext. Inf. Ctro.  
 1943  
 100 diam.  
 Aerógrafo, acuarela, guach y tinta.  
 S.P.D.H.S.  
 L.G. Pinós Marsell.



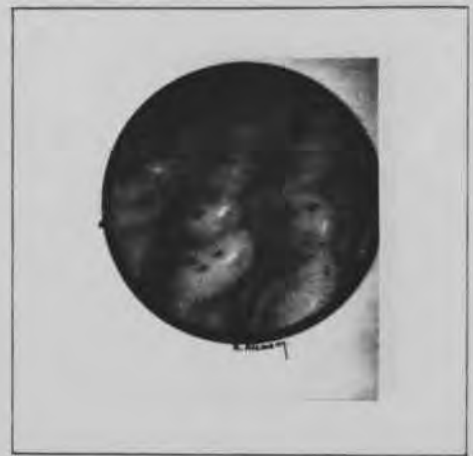0659  
 Patología Digestiva.  
 Láminas Gastroscópicas.  
 1/1  
 Gastritis.  
 Ext. Inf. Ctro.  
 1943  
 100 diam.  
 Aerógrafo, acuarela, guach y tinta.  
 S.P.D.H.S.  
 L.G. Pinós Marsell.



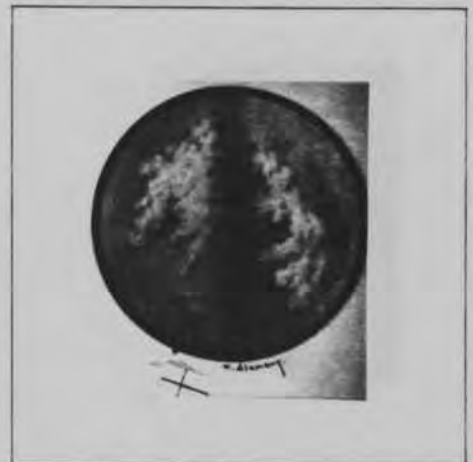0660  
 Patología Digestiva.  
 Láminas Gastroscópicas.  
 1/1  
 Gastritis.  
 Ext. Inf. Ctro.  
 1943  
 100 diam.  
 Aerógrafo, acuarela, guach y tinta.  
 S.P.D.H.S.  
 L.G. Pinós Marsell.



0661  
 Patología Digestiva.  
 Láminas Gastroscópicas.  
 1/1  
 Gastritis.  
 Ext. Inf. Ctro.  
 1943  
 100 diam.  
 Aerógrafo, acuarela, guach y tinta.  
 S.P.D.H.S.  
 L.G. Pinós Marsell.



0662  
 Patología Digestiva.  
 Láminas Gastroscópicas.  
 1/1  
 Gastritis.  
 Ext. Inf. Ctro.  
 1943  
 100 diam.  
 Aerógrafo, acuarela, guach y tinta.  
 S.P.D.H.S.  
 L.G. Pinós Marsell.



0663  
 Patología Digestiva.  
 Láminas Gastroscópicas.  
 1/1  
 Gastritis.  
 Ext. Inf. Ctro.  
 1943  
 100 diam.  
 Aerógrafo, acuarela, guach y tinta.  
 S.P.D.H.S.  
 L.G. Pinós Marsell.



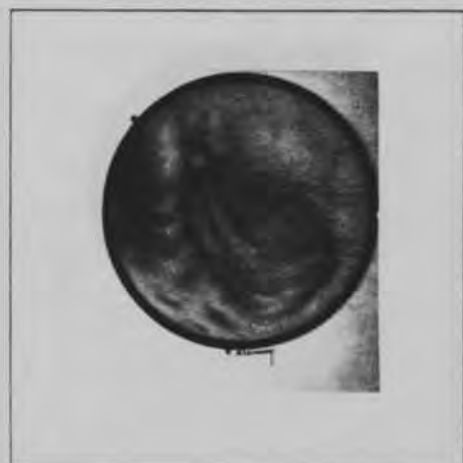0664  
 Patología Digestiva.  
 Láminas Gastroscópicas.  
 1/1  
 Gastritis.  
 1943  
 100 diam.  
 Aerógrafo, acuarela, guach y tinta.  
 S.P.D.H.S.  
 L.G. Pinós Marsell.



0665  
 Patología Digestiva.  
 Láminas Gastroscópicas.  
 1/1  
 Gastritis.  
 Ext. Inf. Ctro.  
 1943  
 100 diam.  
 Aerógrafo, acuarela, guach y tinta.  
 S.P.D.H.S.  
 L.G. Pinós Marsell.



0666  
 Patología Digestiva.  
 Láminas Gastroscópicas.  
 1/1  
 Gastritis.  
 Ext. Inf. Ctro.  
 1943  
 100 diam.  
 Aerógrafo, acuarela, guach y tinta.  
 S.P.D.H.S.  
 L.G. Pinós Marsell.



0667  
 Patología Digestiva.  
 Láminas Gastroscópicas.  
 1/1  
 Gastritis.  
 Ext. Inf. Ctro.  
 1943  
 100 diam.  
 Aerógrafo, acuarela, guach y tinta.  
 S.P.D.H.S.  
 L.G. Pinós Marsell.



0668  
 Patología Digestiva.  
 Láminas Gastroscópicas.  
 1/1  
 Gastritis.  
 Ext. Inf. Ctro.  
 1943  
 100 diam.  
 Aerógrafo, acuarela, guach y tinta.  
 S.P.D.H.S.  
 L.G. Pinós Marsell.



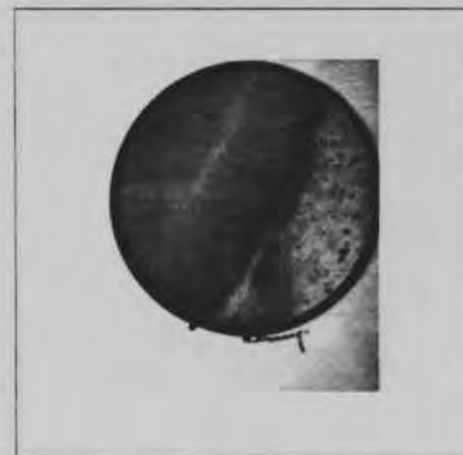0669  
 Patologia Digestiva.  
 Láminas Gastroscopicas.  
 1/1  
 Gastritis.  
 Ext. Inf. Ctro.  
 1943  
 100 diam.  
 Aerógrafo, acuarela, guach y tinta.  
 S.P.D.H.S.  
 L.G. Pinós Marsell.



0670  
 Patologia Digestiva.  
 Láminas Gastroscopicas.  
 1/1  
 Gastritis.  
 Ext. Inf. Ctro.  
 1943  
 100 diam.  
 Aerógrafo, acuarela, guach y tinta.  
 S.P.D.H.S.  
 L.G. Pinós Marsell.



0671  
 Patologia Digestiva.  
 Láminas Gastroscopicas.  
 1/1  
 Gastritis.  
 Ext. Inf. Ctro.  
 1943  
 100 diam.  
 Aerógrafo, acuarela, guach y tinta.  
 S.P.D.H.S.  
 L.G. Pinós Marsell.



0672  
 Patologia Digestiva.  
 Láminas Gastroscopicas.  
 1/1  
 Gastritis.  
 Ext. Inf. Ctro.  
 1943  
 100 diam.  
 Aerógrafo, acuarela, guach y tinta.  
 S.P.D.H.S.  
 L.G. Pinós Marsell.





0673  
 Patología Digestiva.  
 Láminas Gastroscópicas.  
 1/1  
 Gastritis.  
 Ext. Inf. Ctro.  
 1943  
 100 diam.  
 Aerógrafo, acuarela, guach y tinta.  
 S.P.D.H.S.  
 L.G. Pinós Marsell.



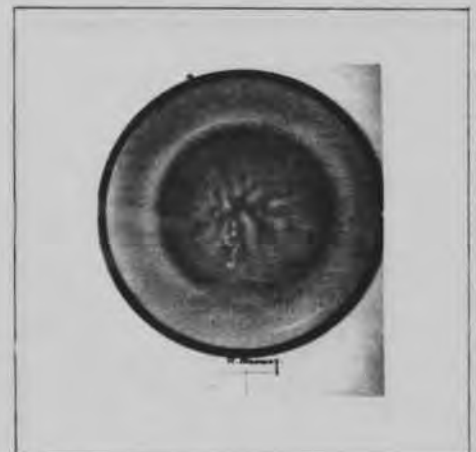0674  
 Patología Digestiva.  
 Láminas Gastroscópicas.  
 1/1  
 Gastritis.  
 Ext. Inf. Ctro.  
 1943  
 100 diam.  
 Aerógrafo, acuarela, guach y tinta.  
 S.P.D.H.S.  
 L.G. Gallart Monés.



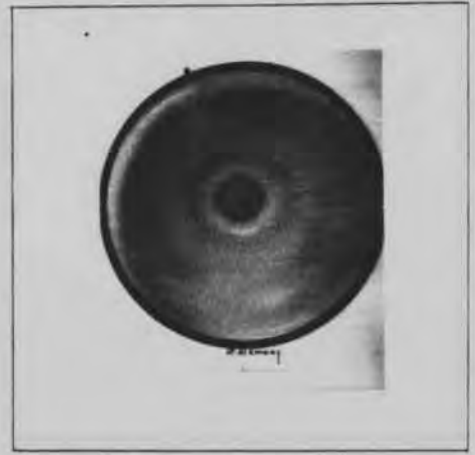0675  
 Patología Digestiva.  
 Láminas Gastroscópicas.  
 1/1  
 Gastritis.  
 Ext. Inf. Ctro.  
 1943  
 100 diam.  
 Aerógrafo, acuarela, guach y tinta.  
 S.P.D.H.S.  
 L.G. Pinós Marsell.



0676  
 Patología Digestiva.  
 Láminas Gastroscópicas.  
 1/1  
 Estómago Normal.  
 Ext. Inf. Ctro.  
 1943  
 100 diam.  
 Aerógrafo, acuarela, guach y tinta.  
 S.P.D.H.S.  
 L.G. Gallart Monés.




0677  
 Patología Digestiva.  
 Láminas Gastroscópicas.  
 1/1  
 Estómago Normal.  
 Ext. Inf. Ctro.  
 1943  
 100 diam.  
 Aerógrafo, acuarela, guach y tinta.  
 S.P.D.H.S.  
 L.G. Gallart Monés.



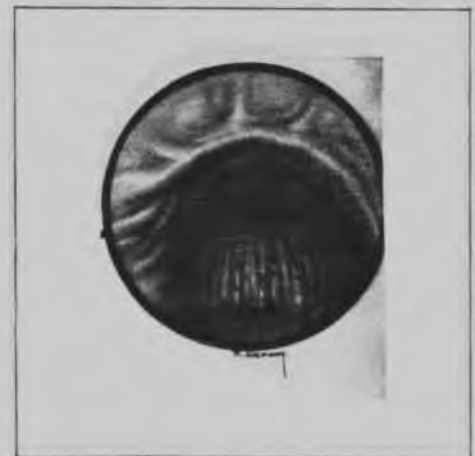0678  
 Patología Digestiva.  
 Láminas Gastroscópicas.  
 1/1  
 Estómago Normal.  
 Ext. Inf. Ctro.  
 1943  
 100 diam.  
 Aerógrafo, acuarela, guach y tinta.  
 S.P.D.H.S.  
 L.G. Gallart Monés.



0679  
 Patología Digestiva.  
 Láminas Gastroscópicas.  
 1/1  
 Estómago Normal.  
 Ext. Inf. Ctro.  
 1943  
 100 diam.  
 Aerógrafo, acuarela, guach y tinta.  
 S.P.D.H.S.  
 L.G. Gallart Monés.



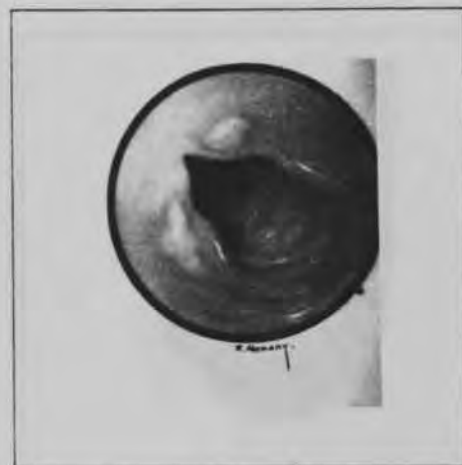0680  
 Patología Digestiva.  
 Láminas Gastroscópicas.  
 1/1  
 Estómago Normal.  
 Ext. Inf. Ctro.  
 1943  
 100 diam.  
 Aerógrafo, acuarela, guach y tinta.  
 S.P.D.H.S.  
 L.G. Gallart Monés.



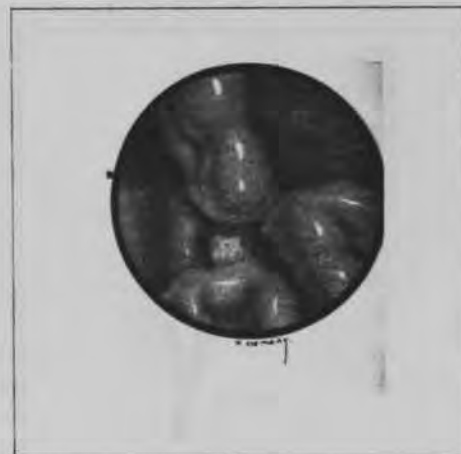0681  
 Patología Digestiva.  
 Láminas Gastroscópicas.  
 1/1  
 Estómago Normal.  
 Ext. Inf. Ctro.  
 1943  
 100 diam.  
 Aerógrafo, acuarela, guach y tinta.  
 S.P.D.H.S.  
 L.G. Gallart Monés.



0682  
 Patología Digestiva.  
 Láminas Gastroscópicas.  
 1/1  
 Tumores Benignos.  
 Ext. Inf. Ctro.  
 1943  
 100 diam.  
 Aerógrafo, acuarela, guach y tinta.  
 S.P.D.H.S.  
 L.G. Gallart Monés.



0683  
 Patología Digestiva.  
 Láminas Gastroscópicas.  
 1/1  
 Tumores Benignos.  
 Ext. Inf. Ctro.  
 1943  
 100 diam.  
 Aerógrafo, acuarela, guach y tinta.  
 S.P.D.H.S.  
 L.G. Gallart Monés.



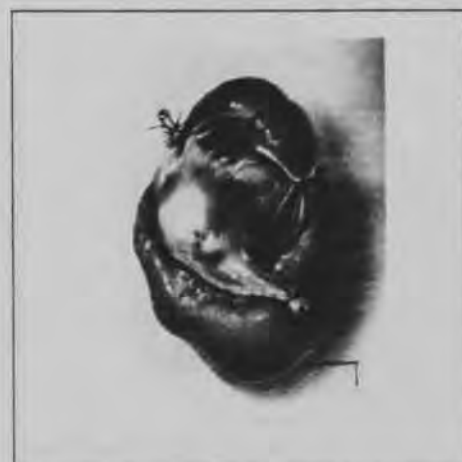0684  
 Patología Digestiva.  
 Láminas Gastroscópicas.  
 1/1  
 Tumores Benignos.  
 Ext. Inf. Ctro.  
 1943  
 100 diam.  
 Aerógrafo, acuarela, guach y tinta.  
 S.P.D.H.S.  
 L.G. Gallart Monés.



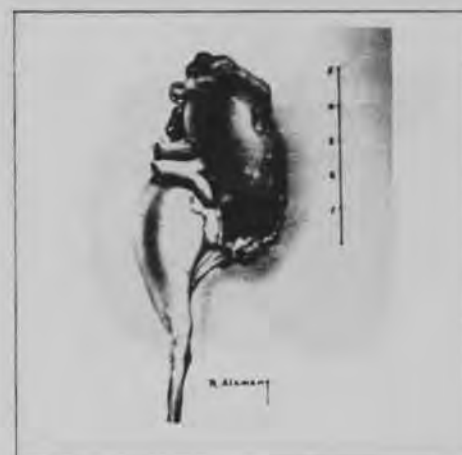0685  
 Urologia.  
 Roentgenografia.  
 1/1  
 Clisé protegido por la bolsa de goma  
 colocada en la herida lumbar.  
 Ext. Inf. Dcha.  
 1944  
 2440 x 2900  
 Aerógrafo, acuarela, guach y tinta.  
 Dr. Puigvert Gorro. F.P.  
 U.C.



0686  
 Urologia.  
 Interpretación clínica de los signos  
 roentgenológicos.  
 1/1  
 Riñón ectópico cruzado.  
 Ext. Inf. Dcha.  
 1944  
 1360 x 910  
 Aerógrafo, acuarela, guach y tinta.  
 Dr. Puigvert Gorro. F.P.  
 U.C.



0687  
 Urologia.  
 Clínica roentgenológica del riñón y  
 del sistema pielouretral.  
 1/1  
 Pieza operatoria correspondiente a una  
 pielografía.  
 Ext. Inf. Dcha.  
 1944  
 1080 x 450  
 Aerógrafo, acuarela, guach y tinta.  
 Dr. Puigvert Gorro. F.P.  
 U.C.



0688  
 Urologia.  
 Interpretación clínica de los signos  
 roentgenológicos.  
 1/1  
 Riñón atrófico congénito en una mujer.  
 Ext. Inf. Dcha.  
 1944  
 610 x 530  
 Aerógrafo, acuarela, guach y tinta.  
 Dr. Puigvert Gorro. F.P.  
 U.C.



0689

Urología.

Interpretación clínica de los signos roentgenológicos.

1/1

Hidronefrosis intrarrenal de tipo calicular.

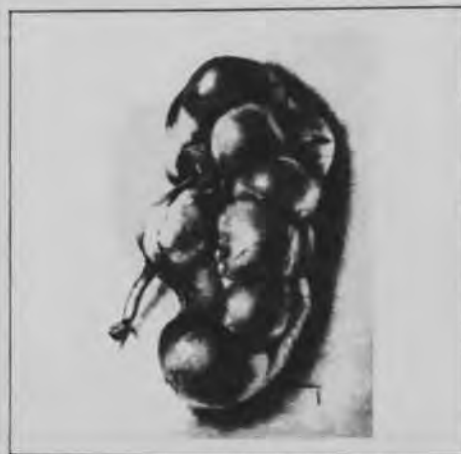Ext. Inf. Dcha.

1944

Aerógrafo, acuarela, guach y tinta.

Dr. Puigvert Gorro. F.P.

U.C.



0690

Urología.

Interpretación clínica de los signos roentgenológicos.

1/1

Tumor renal.

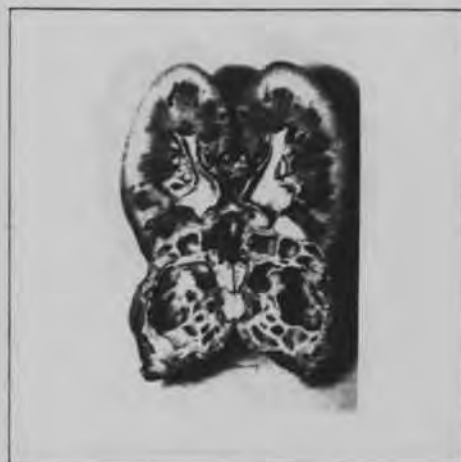Ext. Inf. Ctro.

1944

Aerógrafo, acuarela, guach y tinta.

Dr. Puigvert Gorro. F.P.

U.C.



0691

Urología.

Clínica roentgenológica del riñón y del sistema pieloureteral.

1/1

Pieza operatoria.

Ext. Inf. Dcha.

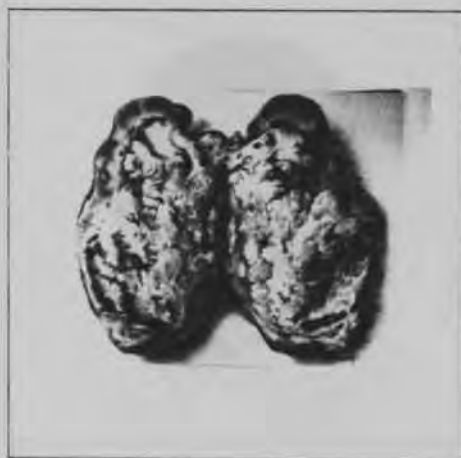1944

1900 x 2230

Aerógrafo, acuarela, guach y tinta.

Dr. Puigvert Gorro. F.P.

U.C.



0692

Urología.

Clínica roentgenológica del riñón y del sistema pieloureteral.

1/1

Pieza operatoria.

Ext. Inf. Dcha.

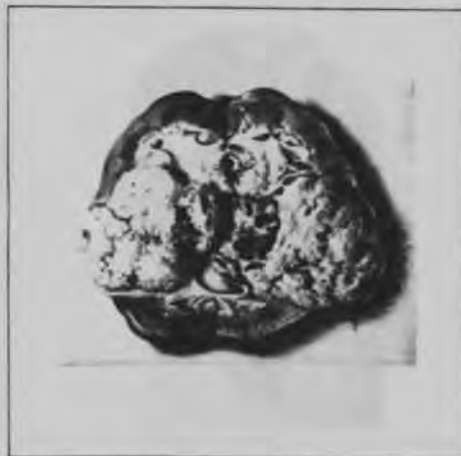1944

1480 x 1800

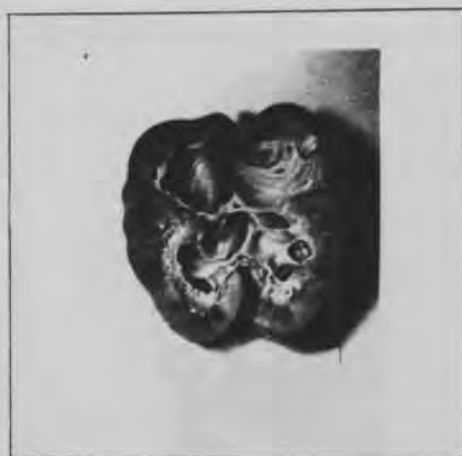Aerógrafo, acuarela, guach y tinta.

Dr. Puigvert Gorro. F.P.

U.C.



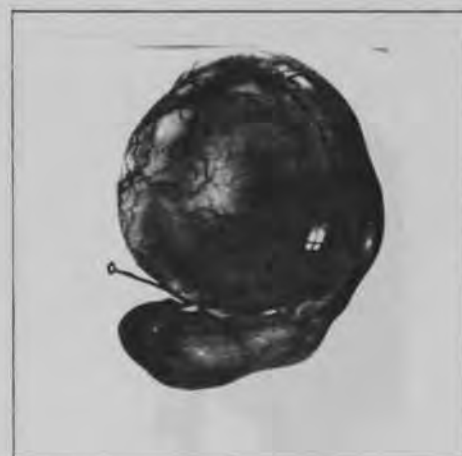0693  
 Urologia.  
 Clinica roentgenológica del riñón y  
 del sistema pieloureteral.  
 1/1  
 Pieza operatoria.  
 Ext. Inf. Dcha.  
 1944  
 1240 x 1240  
 Aerógrafo, acuarela, guach y tinta.  
 Dr. Puigvert Gorro. F.P.  
 U.C.



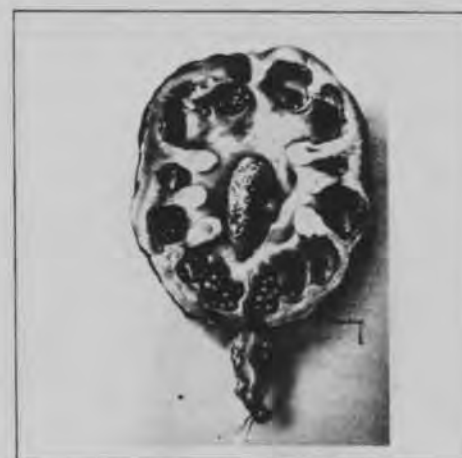0694  
 Urologia.  
 Clinica roentgenológica del riñón y  
 del sistema pieloureteral.  
 1/1  
 Pieza operatoria.  
 Ext. Inf. Dcha.  
 1944  
 Aerógrafo, acuarela, guach y tinta.  
 Dr. Puigvert Gorro. F.P.  
 U.C.



0695  
 Urologia.  
 Clinica roentgenológica del riñón y  
 del sistema pieloureteral.  
 1/1  
 Pieza operatoria.  
 Ext. Inf. Dcha.  
 1944  
 Aerógrafo, acuarela, guach y tinta.  
 Dr. Puigvert Gorro. F.P.  
 U.C.



0696  
 Urologia.  
 Clinica roentgenológica del riñón y  
 del sistema pieloureteral.  
 1/1  
 Pieza operatoria.  
 Ext. Inf. Dcha.  
 1944  
 1810 x 1150  
 Aerógrafo, acuarela, guach y tinta.  
 Dr. Puigvert Gorro. F.P.  
 U.C.



0697

Urología.

Clínica roentgenológica del riñón y del sistema pieloureteral.

1/1

Litiasis renal.

Ext. Inf. Dcha.

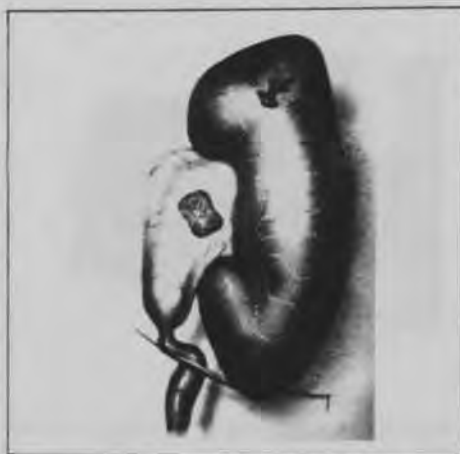1944

1650 x 860

Aerógrafo, acuarela, guach y tinta.

Dr. Puigvert Gorro. F.P.

U.C.



0698

Urología.

Clínica roentgenológica del riñón y del sistema pieloureteral.

1/1

Herida renal y sección del uréter por metralla.

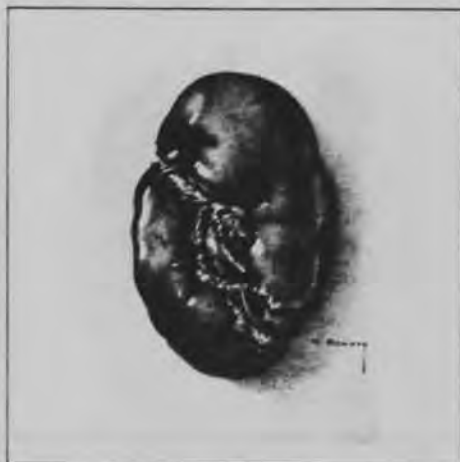Ext. Inf. Dcha.

1944

Aerógrafo, acuarela, guach y tinta.

Dr. Puigvert Gorro. F.P.

U.C.



0699

Urología.

Clínica roentgenológica del riñón y del sistema pieloureteral.

1/1

Herida renal por metralla.

Ext. Inf. Dcha.

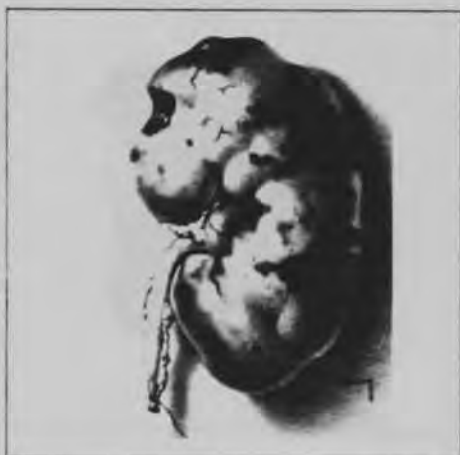1944

1560 x 910

Aerógrafo, acuarela, guach y tinta.

Dr. Puigvert Gorro. F.P.

U.C.



0700

Urología.

Clínica roentgenológica del riñón y del sistema pieloureteral.

1/1

Herida renal por metralla.

Ext. Inf. Dcha.

1944

1560 x 910

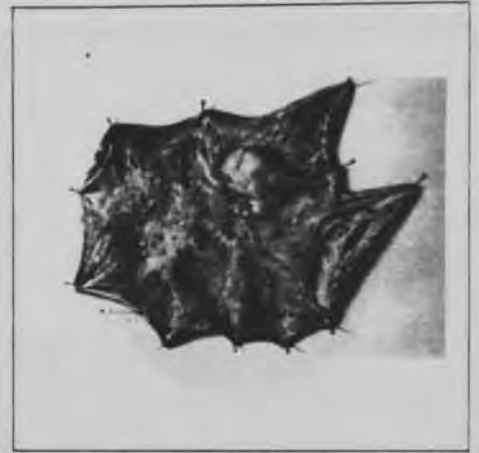Aerógrafo, acuarela, guach y tinta.

Dr. Puigvert Gorro. F.P.

U.C.



0701  
 Urología.  
 Clínica roentgenológica de la vejiga.  
 1/1  
 Pieza estirpada por cistectomía.  
 Ext. Inf. Izqu.  
 1944  
 Aerógrafo, acuarela, guach y tinta.  
 Dr. Puigvert Gorro. F.P.  
 U.C.



0702  
 Urología.  
 Clínica roentgenológica de la vejiga.  
 1/1  
 Imágen operatoria. Rodete inter-  
 ureteral.  
 Ext. Inf. Dcha.  
 1944  
 2000 x 1600  
 Aerógrafo, acuarela, guach y tinta.  
 Dr. Puigvert Gorro. F.P.  
 U.C.



0703  
 Patología digestiva.  
 Úlcera péptica postoperatoria.  
 1/1  
 Pieza patológica que comprende las  
 porciones del estómago y de yeyuno  
 extirpadas.  
 Ext. Inf. Ctro.  
 1943  
 Aerógrafo, acuarela, guach y tinta.  
 Dr. Gallart Monés.  
 P.A.C.

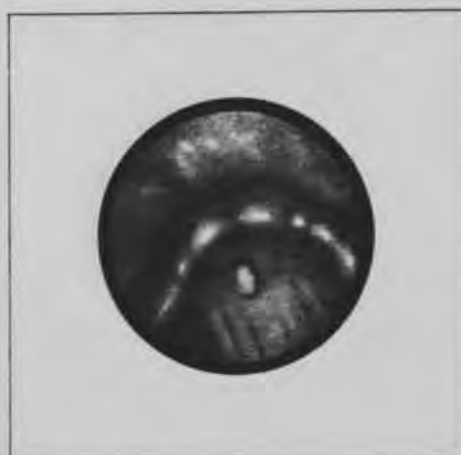

0704  
 Patología digestiva.  
 Úlcera péptica postoperatoria.  
 1/1  
 Gastroenterostomía.  
 No.  
 1943  
 Aerógrafo, acuarela, guach y tinta.  
 Dr. Gallart Monés.  
 P.A.C.





0705  
 Patología digestiva.  
 Úlcera péptica postoperatoria.  
 1/1  
 Gastrectomía.  
 No.  
 1943  
 Aerógrafo, acuarela, guach y tinta.  
 Dr. Gallart Monés.  
 P.A.C.



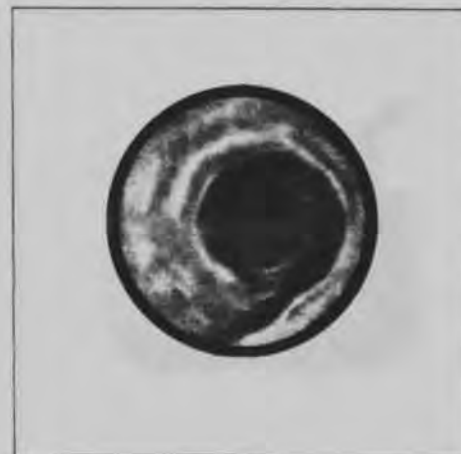
0706  
 Patología digestiva.  
 Fístula gastroyeyunocólica.  
 1/1  
 Pieza operatoria en la que a través de la sección superior del yeyuno se percibe la boca anastomótica.  
 Ext. Inf. Dcha.  
 1943  
 Aerógrafo, acuarela, guach y tinta.  
 Dr. Gallart Monés.  
 P.A.C.



0707  
 Patología digestiva.  
 Patología abdominal clínica.  
 1/1  
 Aparición de la boca anastomótica, a través de la gran abertura de la fístula.  
 Ext. Inf. Dcha.  
 1943  
 Aerógrafo, acuarela, guach y tinta.  
 Dr. Gallart Monés.  
 P.A.C.



0708  
 Patología digestiva.  
 Patología abdominal clínica.  
 1/1  
 La mucosa del tercio inferior de la porción vertical de la curvatura menor y del antro pilórico es de aspecto completamente normal.  
 No.  
 1943  
 Aerógrafo, acuarela, guach y tinta.  
 Dr. Gallart Monés.  
 P.A.C.



0709

Patología digestiva.  
Patología abdominal clínica.

1/1

Imágen crateriforme superficial, de  
borde blanquecino.

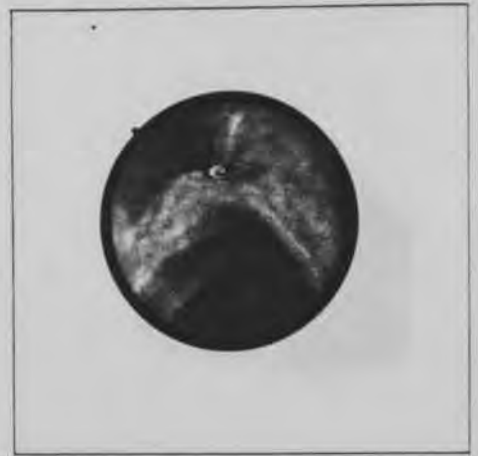No.

1943

Aerógrafo, acuarela, guach y tinta.

Dr. Gallart Monés.

P.A.C.



0710

Patología digestiva.  
Patología abdominal clínica.

1/2

Los dos tercios inferiores del campo  
gastrosκόpico están ocupados por una  
tumoración esférica.

No.

1943

Aerógrafo, acuarela, guach y tinta.

Dr. Gallart Monés.

P.A.C.



0711

Patología digestiva.  
Patología abdominal clínica.

2/2

Visión más cercana de la cúspide del  
tumor.

No.

1943

Aerógrafo, acuarela, guach y tinta.

Dr. Gallart Monés.

P.A.C. y T.B.E.



0712

Patología digestiva.  
Patología abdominal clínica.

1/1

Tumoración gástrica vista por su cara  
mucosa.

Ext. Inf. Ctro.

1943

Aerógrafo, acuarela, guach y tinta.

Dr. Gallart Monés.

P.A.C. y T.B.E.



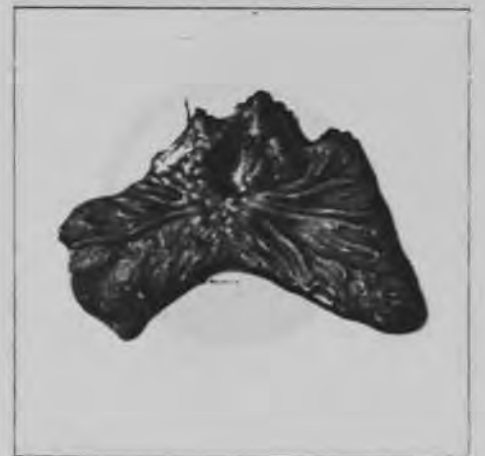0713  
 Patología digestiva.  
 Tumores benignos del estómago.  
 1/1  
 Tumoración gástrica vista por su cara  
 serosa.  
 Ext. Inf. Ctro.  
 1943  
 Aerógrafo, acuarela, guach y tinta.  
 Dr. Gallart Monés.  
 P.A.C. y T.B.E.



0714  
 Patología digestiva.  
 Patología abdominal clinica.  
 1/1  
 Visión del antro pilórico desde su  
 esfinter hasta el piloro.  
 No.  
 1943  
 Aerógrafo, acuarela, guach y tinta.  
 Dr. Gallart Monés.  
 P.A.C.



0715  
 Patología digestiva.  
 La gastroscopia y las imágenes  
 lagunares del antro.  
 1/1  
 Gastrectomía. Pieza patológica que ha  
 sido abierta a lo largo de la  
 curvatura mayor.  
 Ext. Inf. Ctro.  
 1943  
 Aerógrafo, acuarela, guach y tinta.  
 Dr. Gallart Monés.  
 P.A.C.



0716  
 Patología digestiva.  
 Patología abdominal clinica.  
 1/1  
 Visión del antro pilórico.  
 No.  
 1943  
 Aerógrafo, acuarela, guach y tinta.  
 Dr. Gallart Monés.  
 P.A.C.



0717

Patología digestiva.

La gastroscopia y las imágenes lagunares del antro.

1/1

Gastrectomía. Pieza patológica que ha sido abierta a lo largo de la curvatura mayor.

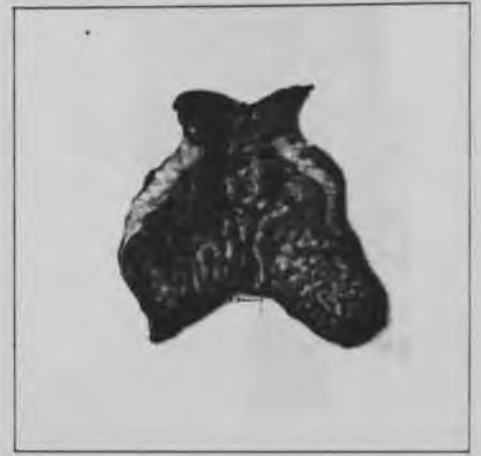Ext. Inf. Ctro.

1943

Aerógrafo, acuarela, guach y tinta.

Dr. Gallart Monés.

P.A.C.



0718

Patología digestiva.

La gastroscopia y las imágenes lagunares del antro.

1/1

En la cara posterior de la región prepilórica, zona rígida integrada por mamelones poco salientes.

No.

1943

Aerógrafo, acuarela, guach y tinta.

Dr. Gallart Monés.

P.A.C.



0719

Patología digestiva.

La gastroscopia y las imágenes lagunares del antro.

1/1

A mayor proximidad del piloro la cara anterior aparece sumamente rígida y pálida.

No.

1943

Aerógrafo, acuarela, guach y tinta.

Dr. Gallart Monés.

P.A.C.



0720

Patología digestiva.

Disposiciones atípicas del duodeno.

1/1

Intestino posterior.

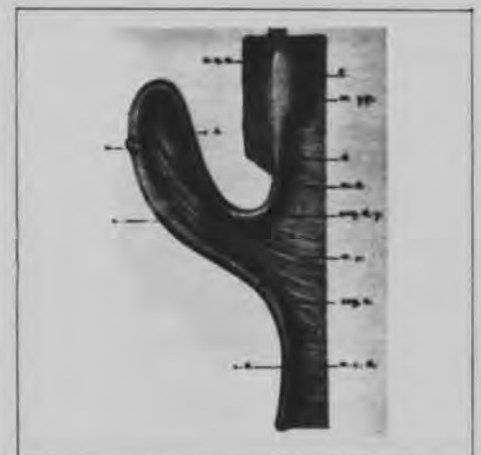No.

1943

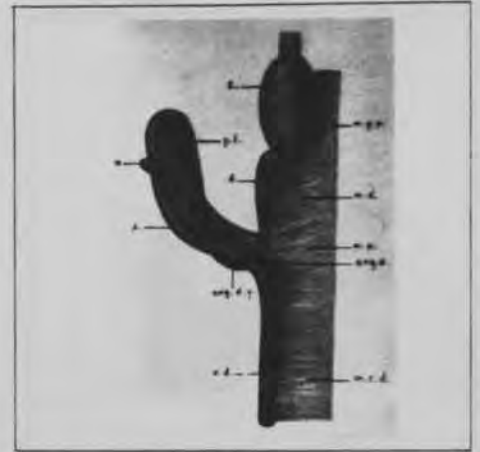Aerógrafo, acuarela, guach y tinta.

Dr. Gallart Monés.

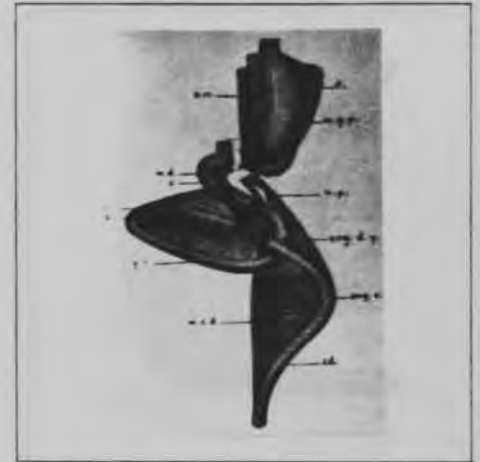P.A.C.



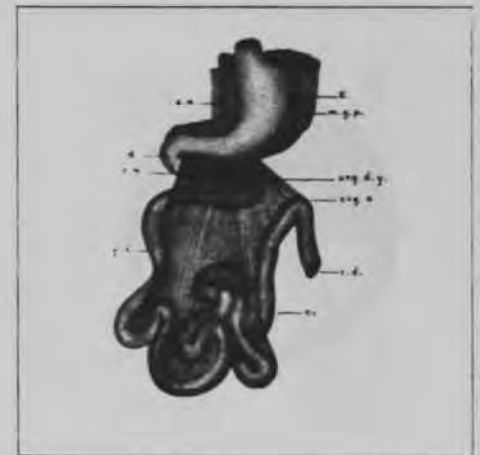
0721  
 Patología digestiva.  
 Disposiciones atípicas del duodeno.  
 1/1  
 Intestino posterior.  
 No.  
 1943  
 Aerógrafo, acuarela, guach y tinta.  
 Dr. Gallart Monés.  
 P.A.C.



0722  
 Patología digestiva.  
 Disposiciones atípicas del duodeno.  
 1/1  
 Intestino posterior.  
 No.  
 1943  
 Aerógrafo, acuarela, guach y tinta.  
 Dr. Gallart Monés.  
 P.A.C.



0723  
 Patología digestiva.  
 Disposiciones atípicas del duodeno.  
 1/1  
 Intestino posterior.  
 No.  
 1943  
 Aerógrafo, acuarela, guach y tinta.  
 Dr. Gallart Monés.  
 P.A.C.



0724  
 Patología digestiva.  
 Diagnóstico de la oclusión intestinal.  
 1/1  
 A unos 50 cm. de la válvula ileocecal se observa un asa de intestino delgado dilatada, de color rojo y que por sus extremos se continúa con asas normales.  
 Ext. Inf. Izqu.  
 1943  
 Aerógrafo, acuarela, guach y tinta.  
 Dr. Gallart Monés.  
 P.A.C.



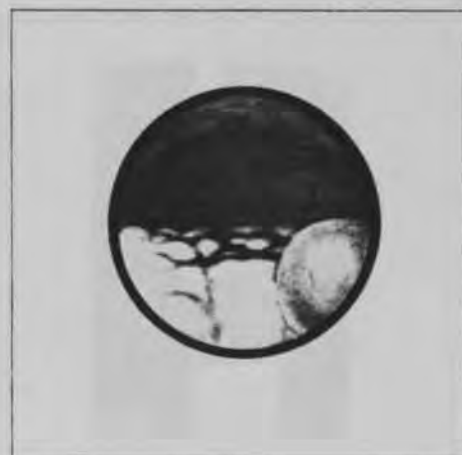0725  
 Patología digestiva.  
 Neumoperitoneo y laparoscopia.  
 1/1  
 Intervención quirúrgica.  
 Int. Inf. Dcha.  
 1943  
 Aerógrafo, acuarela, guach y tinta.  
 Dr. Gallart Monés.  
 P.A.C.



0726  
 Patología digestiva.  
 Patología abdominal clinica.  
 1/1  
 Laparoscopia. Quiste hidatidico del  
 higado.  
 Int. Inf. Dcha.  
 1943  
 Aerógrafo, acuarela, guach y tinta.  
 Dr. Gallart Monés.  
 P.A.C.



0727  
 Patología digestiva.  
 Patología abdominal clinica.  
 1/1  
 Laparoscopia. Peritonitis por  
 neoplasia.  
 Int. Sup. Dcha.  
 1943  
 Aerógrafo, acuarela, guach y tinta.  
 Dr. Gallart Monés.  
 P.A.C.



0728  
 Patología digestiva.  
 Patología abdominal clinica.  
 1/1  
 Laparoscopia. Adherencias  
 porpericolecistitis.  
 Int. Inf. Dcha.  
 1943  
 Aerógrafo, acuarela, guach y tinta.  
 Dr. Gallart Monés.  
 P.A.C.



0729

Urología.

Técnica de la prostatovesicuclectomía  
pararrectal.

1/18

Tiempo de la operación.

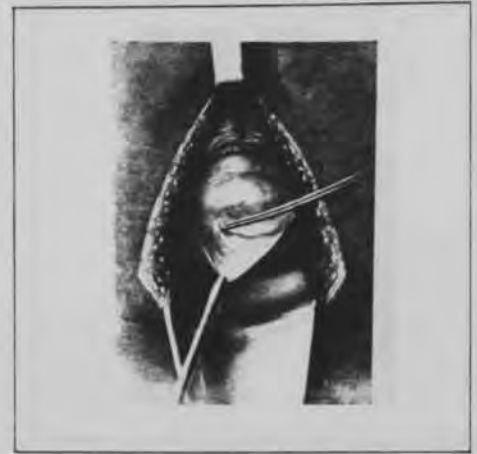Int. Inf. Izqu.

1944

Aerógrafo, acuarela, guach y tinta.

Dr. Gil Vernet.

P.U.C.P.



0730

Urología.

Técnica de la prostatovesicuclectomía  
pararrectal.

2/18

Tiempo de la operación.

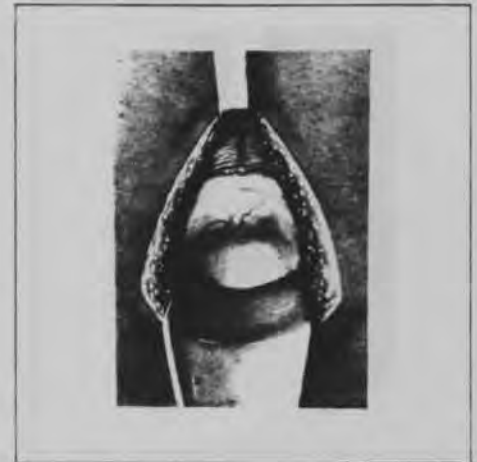Int. Inf. Izqu.

1944

Aerógrafo, acuarela, guach y tinta.

Dr. Gil Vernet.

P.U.C.P.



0731

Urología.

Técnica de la prostatovesicuclectomía  
pararrectal.

3/18

Tiempo de la operación.

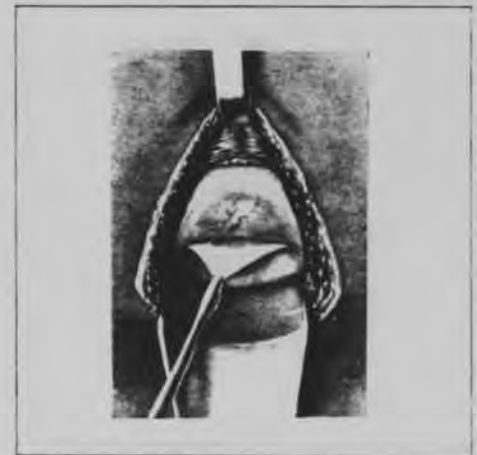Int. Inf. Izqu.

1944

Aerógrafo, acuarela, guach y tinta.

Dr. Gil Vernet.

P.U.C.P.



0732

Urología.

Técnica de la prostatovesicuclectomía  
pararrectal.

4/18

Tiempo de la operación.

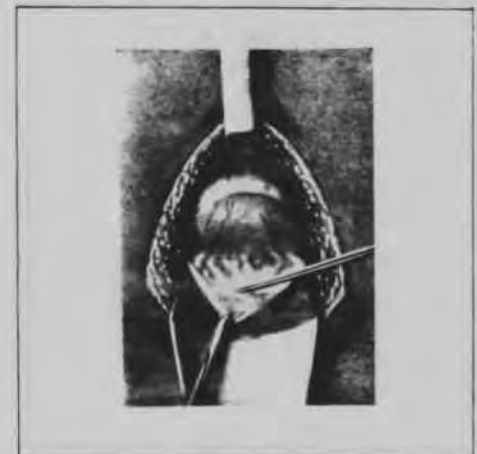Int. Inf. Izqu.

1944

Aerógrafo, acuarela, guach y tinta.

Dr. Gil Vernet.

P.U.C.P.



0733

Urología.

Técnica de la prostatovesicuclectomia  
pararrectal.

5/18

Tiempo de la operación.

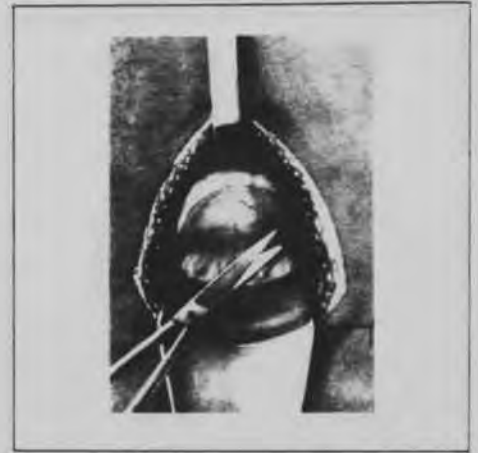Int. Inf. Dcha.

1944

Aerógrafo, acuarela, guach y tinta.

Dr. Gil Vernet.

P.U.C.P.



0734

Urología.

Técnica de la prostatovesicuclectomia  
pararrectal.

6/18

Tiempo de la operación.

Int. Inf. Dcha.

1944

Aerógrafo, acuarela, guach y tinta.

Dr. Gil Vernet.

P.U.C.P.



0735

Urología.

Técnica de la prostatovesicuclectomia  
pararrectal.

7/18

Tiempo de la operación.

Int. Inf. Izqu.

1944

Aerógrafo, acuarela, guach y tinta.

Dr. Gil Vernet.

P.U.C.P.



0736

Urología.

Técnica de la prostatovesicuclectomia  
pararrectal.

8/18

Tiempo de la operación.

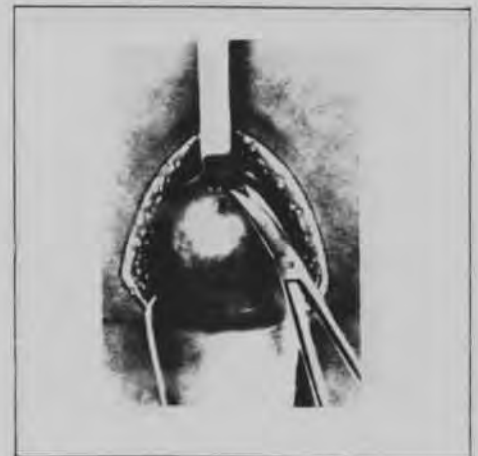Int. Inf. Izqu.

1944

Aerógrafo, acuarela, guach y tinta.

Dr. Gil Vernet.

P.U.C.P.





0737

Urología.

Técnica de la prostatovesiculectomía  
pararrectal.

9/18

Tiempo de la operación.

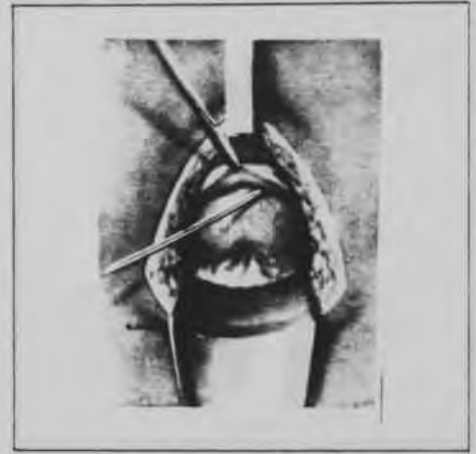Int. Inf. Izqu.

1944

Aerógrafo, acuarela, guach y tinta.

Dr. Gil Vernet.

P.U.C.P.



0738

Urología.

Técnica de la prostatovesiculectomía  
pararrectal.

10/18

Tiempo de la operación.

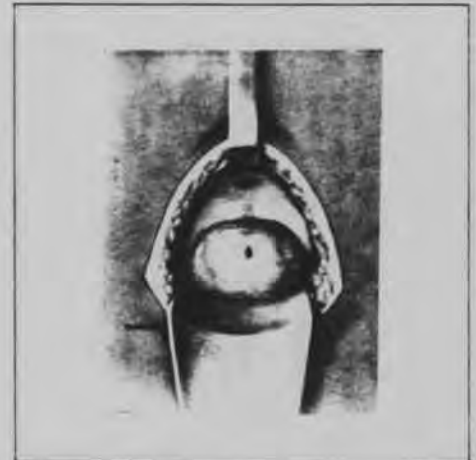Int. Inf. Izqu.

1944

Aerógrafo, acuarela, guach y tinta.

Dr. Gil Vernet.

P.U.C.P.



0739

Urología.

Técnica de la prostatovesiculectomía  
pararrectal.

11/18

Tiempo de la operación.

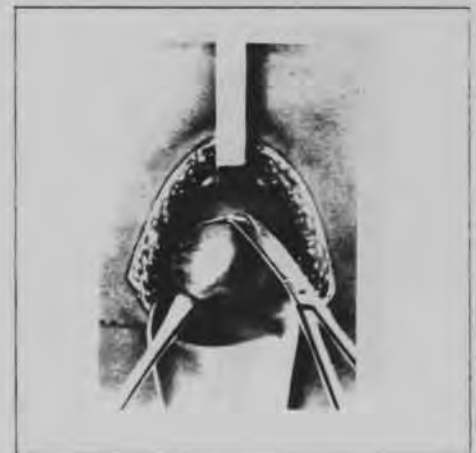Int. Inf. Izqu.

1944

Aerógrafo, acuarela, guach y tinta.

Dr. Gil Vernet.

P.U.C.P.



0740

Urología.

Técnica de la prostatovesiculectomía  
pararrectal.

12/18

Tiempo de la operación.

Int. Inf. Izqu.

1944

Aerógrafo, acuarela, guach y tinta.

Dr. Gil Vernet.

P.U.C.P.



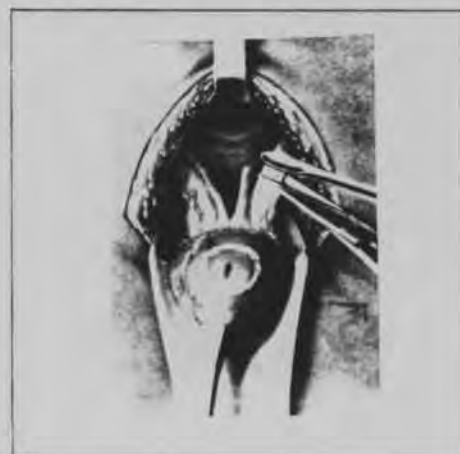0741  
 Urología.  
 Técnica de la prostatovesiculectomía  
 pararrectal.  
 13/18  
 Tiempo de la operación.  
 Int. Inf. Dcha.  
 1944  
 Aerógrafo, acuarela, guach y tinta.  
 Dr. Gil Vernet.  
 P.U.C.P.



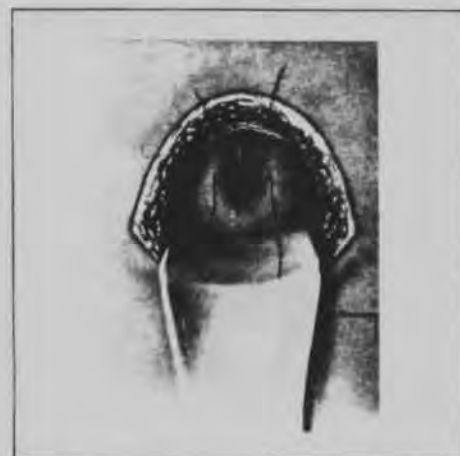0742  
 Urología.  
 Técnica de la prostatovesiculectomía  
 pararrectal.  
 14/18  
 Tiempo de la operación.  
 Int. Inf. Dcha.  
 1944  
 Aerógrafo, acuarela, guach y tinta.  
 Dr. Gil Vernet.  
 P.U.C.P.



0743  
 Urología.  
 Técnica de la prostatovesiculectomía  
 pararrectal.  
 15/18  
 Tiempo de la operación.  
 Int. Inf. Dcha.  
 1944  
 Aerógrafo, acuarela, guach y tinta.  
 Dr. Gil Vernet.  
 P.U.C.P.



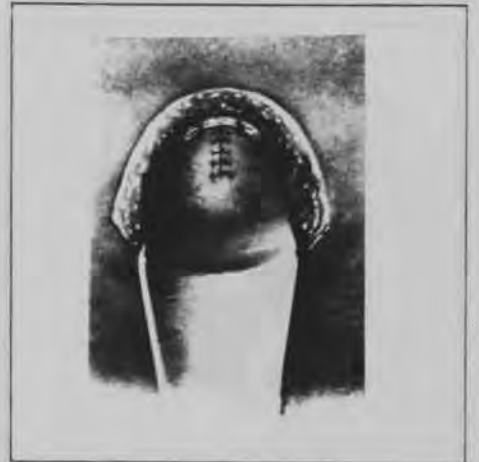0744  
 Urología.  
 Técnica de la prostatovesiculectomía  
 pararrectal.  
 16/18  
 Tiempo de la operación.  
 Int. Inf. Dcha.  
 1944  
 Aerógrafo, acuarela, guach y tinta.  
 Dr. Gil Vernet.  
 P.U.C.P.



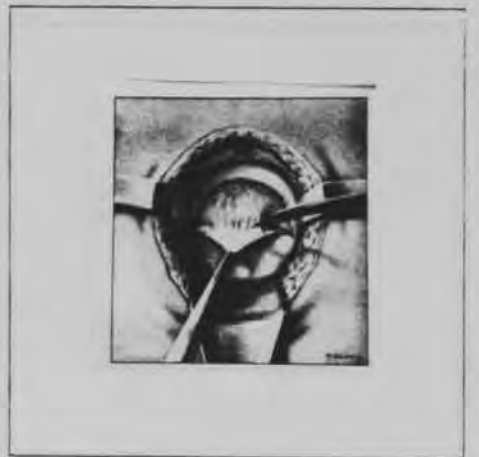0745  
 Urología.  
 Técnica de la prostatovesiculectomía  
 pararrectal.  
 17/18  
 Tiempo de la operación.  
 Int. Inf. Dcha.  
 1944  
 Aerógrafo, acuarela, guach y tinta.  
 Dr. Gil Vernet.  
 P.U.C.P.



0746  
 Urología.  
 Técnica de la prostatovesiculectomía  
 pararrectal.  
 18/18  
 Tiempo de la operación.  
 Int. Inf. Dcha.  
 1944  
 Aerógrafo, acuarela, guach y tinta.  
 Dr. Gil Vernet.  
 P.U.C.P.



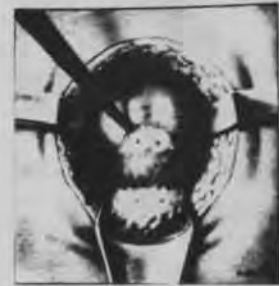0747  
 Urología.  
 Técnica de la prostatectomía total  
 pararrectal.  
 1/9  
 Tiempo de la operación.  
 Int. Inf. Dcha.  
 1944  
 Aerógrafo, acuarela, guach y tinta.  
 Dr. Gil Vernet.  
 P.U.C.P.



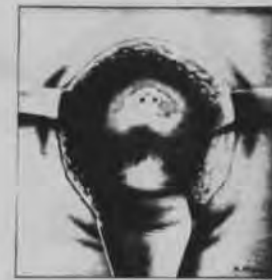0748  
 Urología.  
 Técnica de la prostatectomía total  
 pararrectal.  
 2/9  
 Tiempo de la operación.  
 Int. Inf. Dcha.  
 1944  
 Aerógrafo, acuarela, guach y tinta.  
 Dr. Gil Vernet.  
 P.U.C.P.



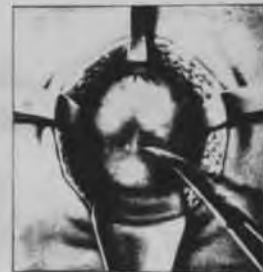0749  
 Urología.  
 Técnica de la prostatectomía total  
 pararrectal.  
 3/9  
 Tiempo de la operación.  
 Int. Inf. Dcha.  
 1944  
 Aerógrafo, acuarela, guach y tinta.  
 Dr. Gil Vernet.  
 P.U.C.P.



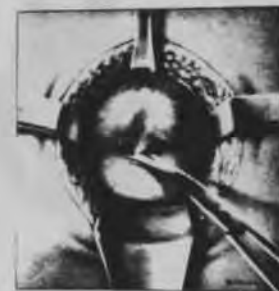0750  
 Urología.  
 Técnica de la prostatectomía total  
 pararrectal.  
 4/9  
 Tiempo de la operación.  
 Int. Inf. Dcha.  
 1944  
 Aerógrafo, acuarela, guach y tinta.  
 Dr. Gil Vernet.  
 P.U.C.P.



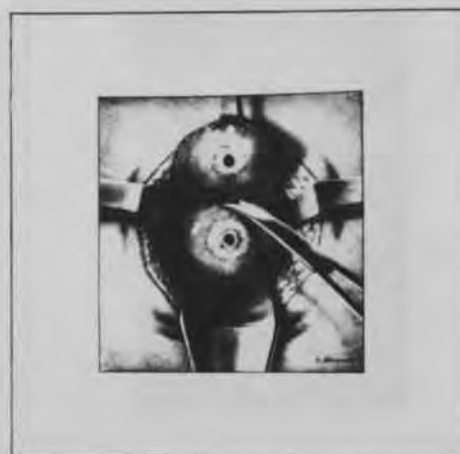
0751  
 Urología.  
 Técnica de la prostatectomía total  
 pararrectal.  
 5/9  
 Tiempo de la operación.  
 Int. Inf. Dcha.  
 1944  
 Aerógrafo, acuarela, guach y tinta.  
 Dr. Gil Vernet.  
 P.U.C.P.



0752  
 Urología.  
 Técnica de la prostatectomía total  
 pararrectal.  
 6/9  
 Tiempo de la operación.  
 Int. Inf. Dcha.  
 1944  
 Aerógrafo, acuarela, guach y tinta.  
 Dr. Gil Vernet.  
 P.U.C.P.



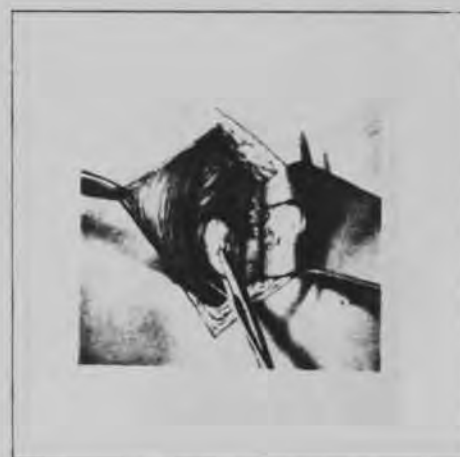0753  
 Urología.  
 Técnica de la prostatectomía total  
 pararrectal.  
 7/9  
 Tiempo de la operación.  
 Int. Inf. Dcha.  
 1944  
 Aerógrafo, acuarela, guach y tinta.  
 Dr. Gil Vernet.  
 P.U.C.P.



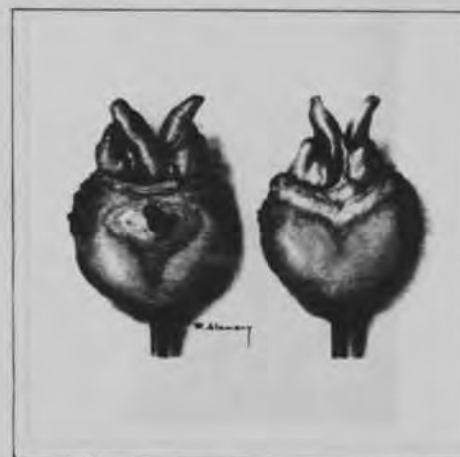
0754  
 Urología.  
 Técnica de la prostatectomía total  
 pararrectal.  
 8/9  
 Tiempo de la operación.  
 Int. Inf. Dcha.  
 1944  
 Aerógrafo, acuarela, guach y tinta.  
 Dr. Gil Vernet.  
 P.U.C.P.



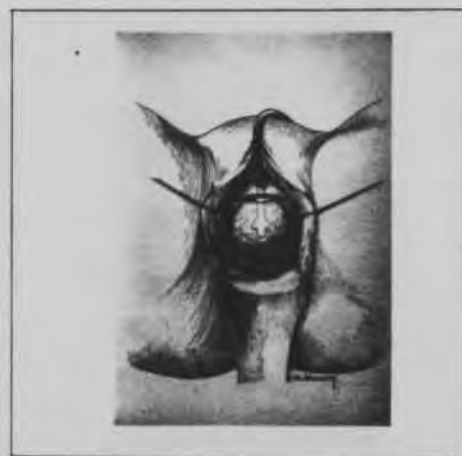0755  
 Urología.  
 Técnica de la prostatectomía total  
 pararrectal.  
 9/9  
 Tiempo de la operación.  
 Int. Inf. Dcha.  
 1944  
 Aerógrafo, acuarela, guach y tinta.  
 Dr. Gil Vernet.  
 P.U.C.P.



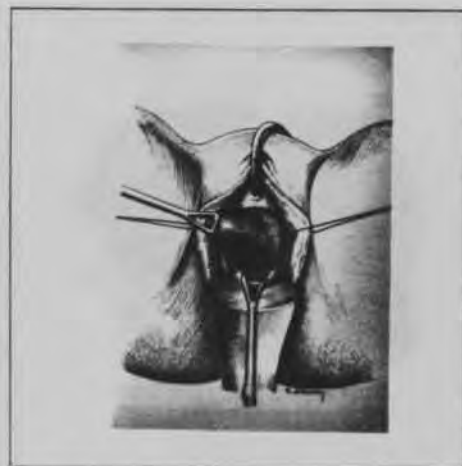0756  
 Urología.  
 Técnica de la prostatectomía total  
 pararrectal.  
 1/1  
 Piezas operatorias.  
 Int. Inf. Ctro.  
 1944  
 Aerógrafo, acuarela, guach y tinta.  
 Dr. Gil Vernet.  
 P.U.C.P.



0757  
 Urologia.  
 Prostatactomia.  
 1/2  
 Tiempo de la operaci3n.  
 Ext. Inf. Dcha.  
 1944  
 1650 x 1600  
 Plumilla y tinta negra.  
 Dr. Puigvert, F.P.



0758  
 Urologia.  
 Prostatactomia.  
 2/2  
 Tiempo de la operaci3n.  
 Ext. Inf. Dcha.  
 1944  
 1650 x 1600  
 Plumilla y tinta negra.  
 Dr. Puigvert, F.P.



0759  
 Urologia.  
 Vasectomia.  
 1/3  
 Tiempo de la operaci3n.  
 Ext. Inf. Izqu.  
 1944  
 1650 x 1650  
 Plumilla y tinta negra.  
 Dr. Puigvert, F.P.



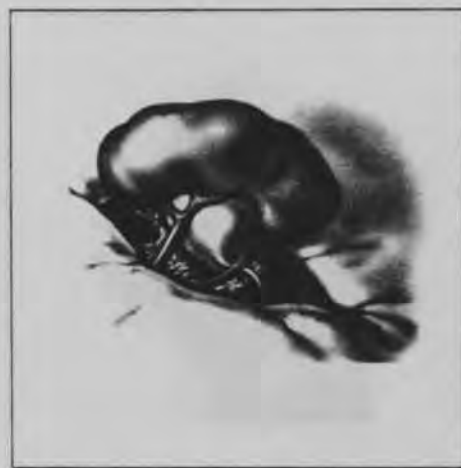0760  
 Urologia.  
 Vasectomia.  
 2/3  
 Tiempo de la operaci3n.  
 Ext. Inf. Izqu.  
 1944  
 1500 x 1450  
 Plumilla y tinta negra.  
 Dr. Puigvert, F.P.



0761  
 Urologia.  
 Vasectomia.  
 3/3  
 Tiempo de la operación.  
 Ext. Inf. Izqu.  
 1944  
 1800 x 1600  
 Plumilla y tinta negra.  
 Dr. Puigvert, F.P.



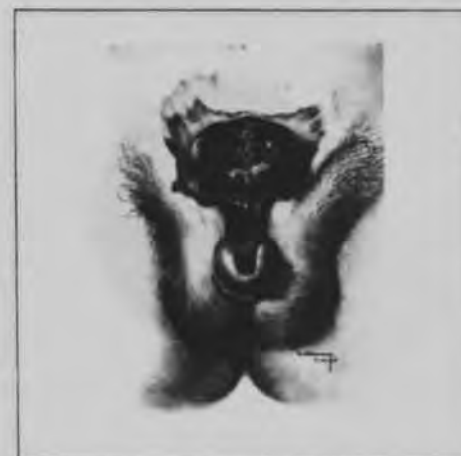0762  
 Urologia.  
 Quiste retroperitoneico.  
 1/1  
 Compresión del vaso sobre el uréter.  
 Ext. Inf. Dcha.  
 1944  
 1930 x 2330  
 Aerógrafo, acuarela, guach y tinta.  
 Dr. Puigvert, F.P.



0763  
 Urologia.  
 Roentgenografia.  
 1/1  
 Clisé protegido por la bolsa de goma.  
 Int. Inf. Ctro.  
 1944  
 2440 x 2900  
 Aerógrafo, acuarela, guach y tinta.  
 Dr. Puigvert, F.P.



0764  
 Urologia.  
 Extrofia vesical.  
 1/1  
 Placas de leucoplasia en la mucosa vesical.  
 Int. Inf. Dcha.  
 1944  
 2240 x 1730  
 Aerógrafo, acuarela, guach y tinta.  
 Dr. Puigvert, F.P.



0765

Patología quirúrgica.

Diagnóstico.

1/1

Necrosis pancreática aguda. Hemorragia pancreática. Esteatonecrosis.

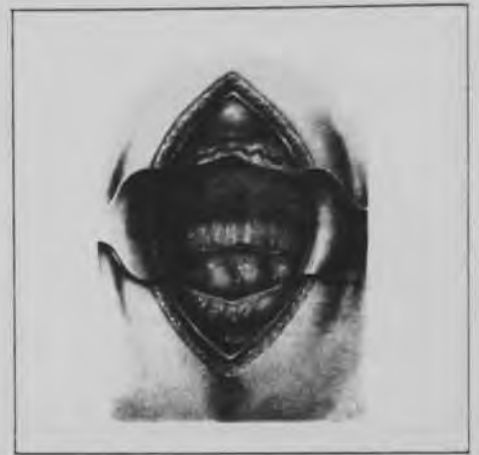Int. Med. Dcha.

1945

Aerógrafo, acuarela, guach y tinta.

Dr. Piulachs.

P.A.



0766

Patología quirúrgica.

Diagnóstico.

1/1

Edema agudo del páncreas.

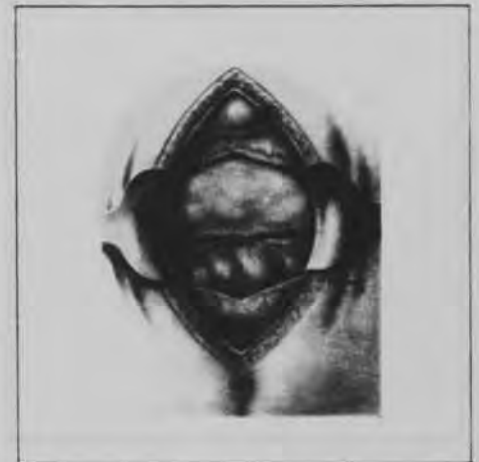Int. Med. Dcha.

1945

Aerógrafo, acuarela, guach y tinta.

Dr. Piulachs.

P.A.



0767

Patología digestiva.

Exploración gastroscópica.

1/1

Visión frontal de la cavidad del antro.

Ext. Inf. Ctro.

1945

Aerógrafo, acuarela, guach y tinta.

Dr. Gallart Monés.

T.B.E.



0768

Patología digestiva.

Exploración gastroscópica.

1/1

Campo gastroscópico con insuflación forzada.

Ext. Inf. Ctro.

1945

Aerógrafo, acuarela, guach y tinta.

Dr. Gallart Monés.

T.B.E.





0769

Patología digestiva.  
Exploración gastroscópica.

1/2

Visión gastroscópica a la altura de la mitad de la porción vertical y en dirección a la cara posterior, cerca de la curvatura mayor.

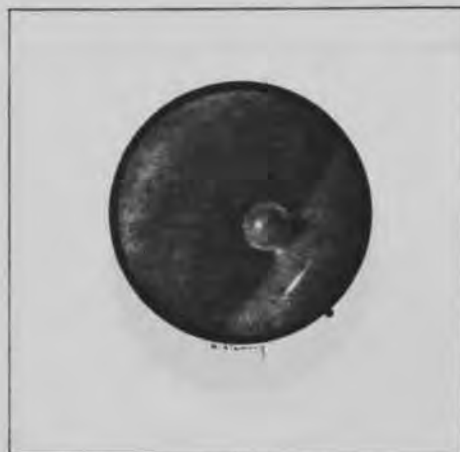Ext. Inf. Ctro.

1945

Aerógrafo, acuarela, guach y tinta.

Dr. Gallart Monés.

T.B.E.



0770

Patología digestiva.  
Exploración gastroscópica.

2/2

Una segunda observación un mes más tarde.

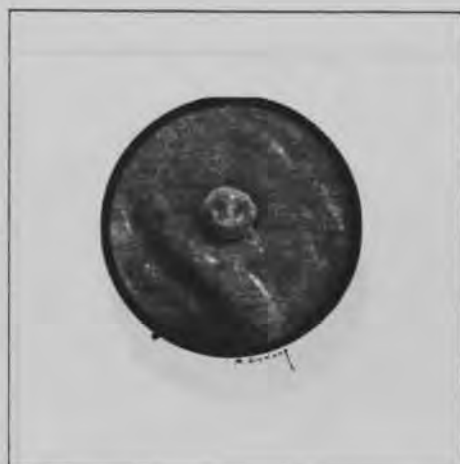Ext. Inf. Ctro.

1945

Aerógrafo, acuarela, guach y tinta.

Dr. Gallart Monés.

T.B.E.



0771

Patología digestiva.  
Exploración gastroscópica.

1/1

Visión gastroscópica a partir del mismo esfínter del cardias y en dirección al fórnix, oblicuada hacia la cara posterior.

Ext. Inf. Ctro.

1945

Aerógrafo, acuarela, guach y tinta.

Dr. Gallart Monés.

T.B.E.



0772

Patología digestiva.  
Exploración gastroscópica.

1/2

Visión de la cara anterior en su tercio superior.

Ext. Inf. Ctro.

1945

Aerógrafo, acuarela, guach y tinta.

Dr. Gallart Monés.

T.B.E.



0773

Patología digestiva.  
Exploración gastroscópica.  
2/2

Retirando algo el gastroscopio se puede observar el pedículo y su base de implantación.

Ext. Inf. Ctro.

1945

Aerógrafo, acuarela, guach y tinta.

Dr. Gallart Monés.

T.B.E.



0774

Patología digestiva.  
Exploración gastroscópica.  
1/1

Visión gastroscópica del esfínter del antro en dirección a la curvatura menor.

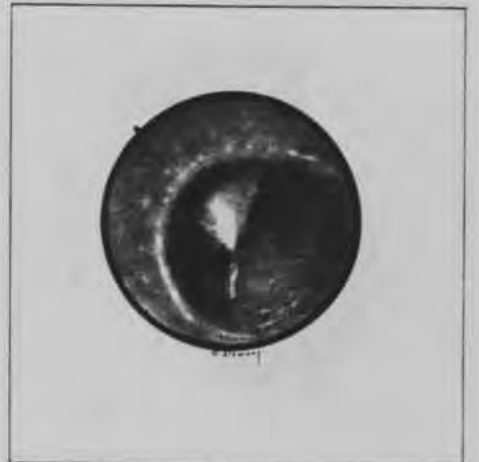Ext. Inf. Ctro.

1945

Aerógrafo, acuarela, guach y tinta.

Dr. Gallart Monés.

T.B.E.



0775

Patología digestiva.  
Exploración gastroscópica.  
1/1

Visión gastroscópica frontal del esfínter del antro.

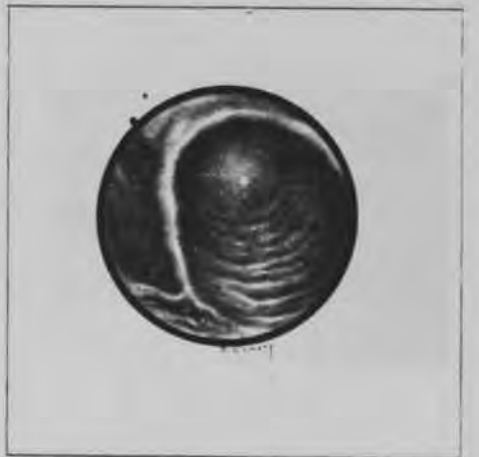Ext. Inf. Ctro.

1945

Aerógrafo, acuarela, guach y tinta.

Dr. Gallart Monés.

T.B.E.



0776

Patología digestiva.  
Exploración gastroscópica.  
1/1

Visión gastroscópica en dirección a la curvatura mayor.

Ext. Inf. Ctro.

1945

Aerógrafo, acuarela, guach y tinta.

Dr. Gallart Monés.

T.B.E.



0777  
 Patología digestiva.  
 Exploración gastroscópica.  
 1/1  
 Visión gastroscópica orientada hacia  
 la cara anterior.  
 Ext. Inf. Ctro.  
 1945  
 Aerógrafo, acuarela, guach y tinta.  
 Dr. Gallart Monés.  
 T.B.E.



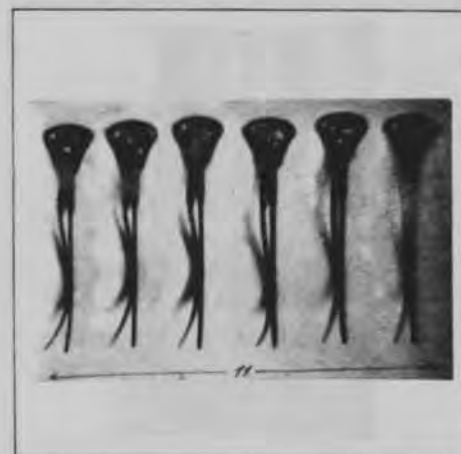
0778  
 Patología digestiva.  
 Exploración gastroscópica.  
 1/1  
 Pieza patológica procedente de la  
 resección.  
 Ext. Inf. Dcha.  
 1945  
 Aerógrafo, acuarela, guach y tinta.  
 Dr. Gallart Monés.  
 T.B.E.



0779  
 Oftalmología.  
 Instrumental.  
 1/1  
 Pinzas de chalazón.  
 No.  
 1946.  
 400 x 1930  
 Aerógrafo, acuarela, guach y tinta.  
 Ed. Salvat.  
 C.O.



0780  
 Oftalmología.  
 Instrumental.  
 1/1  
 Sondas sencillas numeradas.  
 No.  
 1946.  
 1220 x 2130  
 Aerógrafo, acuarela, guach y tinta.  
 Ed. Salvat.  
 C.O.



0781  
 Oftalmología.  
 Instrumental.  
 1/1  
 Separador de Stallard-Briggs.No.  
 1946.  
 1020 x 1450  
 Aerógrafo, acuarela, guach y tinta.  
 Ed. Salvat.  
 C.O.



0782  
 Oftalmología.  
 Instrumental.  
 1/1  
 Martillo de Dupuy-Dutemps.  
 No.  
 1946.  
 250 x 1430  
 Aerógrafo, acuarela, guach y tinta.  
 Ed. Salvat.  
 C.O.



0783  
 Oftalmología.  
 Instrumental.  
 1/1  
 Pinza fina de Citelli.  
 No.  
 1100 x 550  
 1946.  
 Aerógrafo, acuarela, guach y tinta.  
 Ed. Salvat.  
 C.O.




0784  
 Oftalmología.  
 Instrumental.  
 1/1  
 Fresa de Gutzeit.  
 No.  
 1946.  
 2190 x 150  
 Aerógrafo, acuarela, guach y tinta.  
 Ed. Salvat.  
 C.O.



0785  
 Oftalmología.  
 Instrumental.  
 1/1  
 Aspirador accionado por motor  
 eléctrico.  
 No.  
 1946.  
 1740 x 1500  
 Aerógrafo, acuarela, guach y tinta.  
 Ed. Salvat.  
 C.O.



0786  
 Oftalmología.  
 Instrumental.  
 1/1  
 Blefaróstato de Arruga para el ojo  
 izquierdo.  
 No.  
 1946.  
 1400 x 1500  
 Aerógrafo, acuarela, guach y tinta.  
 Ed. Salvat.  
 C.O.




0787  
 Oftalmología.  
 Instrumentos.  
 1/1  
 Aspirador accionado por trompa de  
 agua.  
 No.  
 1946.  
 1700 x 1700  
 Aerógrafo, acuarela, guach y tinta.  
 Ed. Salvat.  
 C.O.



0788  
 Oftalmología.  
 Instrumentos.  
 1/1  
 Trépano de Filatow-Marzinkowsky.  
 No.  
 1946.  
 1800 x 1960  
 Aerógrafo, acuarela, guach y tinta.  
 Ed. Salvat.  
 C.O.



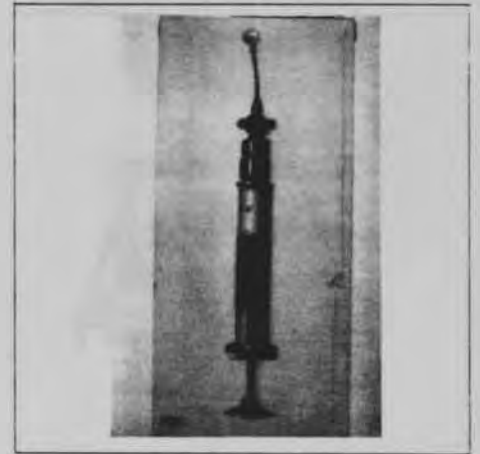0789  
 Oftalmología.  
 Instrumentos.  
 1/1  
 Lanza de Nizetic con agujero.  
 No.  
 1946.  
 530 x 1860  
 Aerógrafo, acuarela, guach y tinta.  
 Ed. Salvat.  
 C.O.



0790  
 Oftalmología.  
 Instrumentos.  
 1/1  
 Pinzas de iris.  
 No.  
 1946.  
 1500 x 1180  
 Aerógrafo, acuarela, guach y tinta.  
 Ed. Salvat.  
 C.O.



0791  
 Oftalmología.  
 Instrumentos.  
 1/1  
 Ventosa de Dimitri.  
 No.  
 1946.  
 2140 x 280  
 Aerógrafo, acuarela, guach y tinta.  
 Ed. Salvat.  
 C.O.



0792  
 Oftalmología.  
 Instrumentos.  
 1/1  
 Aspirador de Lapersonne.  
 No.  
 1946.  
 870 x 2510  
 Aerógrafo, acuarela, guach y tinta.  
 Ed. Salvat.  
 C.O.



0793  
 Oftalmología.  
 Instrumentos.  
 1/1  
 Sacabocados para la extirpación del  
 colgajo escleral.  
 No.  
 1946.  
 720 x 2230  
 Aerógrafo, acuarela, guach y tinta.  
 Ed. Salvat.  
 C.O.



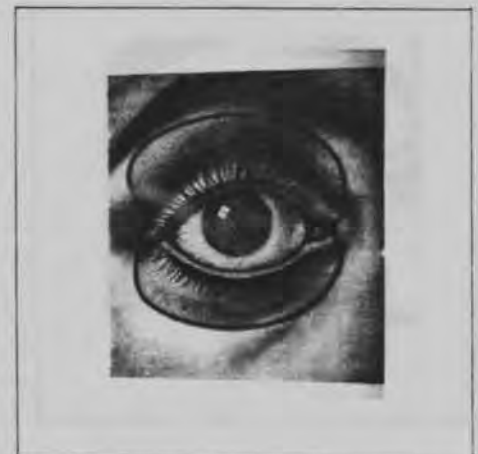0794  
 Oftalmología.  
 Instrumentos.  
 1/1  
 Pinza de tendón de Blascovics. No.  
 1946.  
 480 x 1890  
 Aerógrafo, acuarela, guach y tinta.  
 Ed. Salvat.  
 C.O.



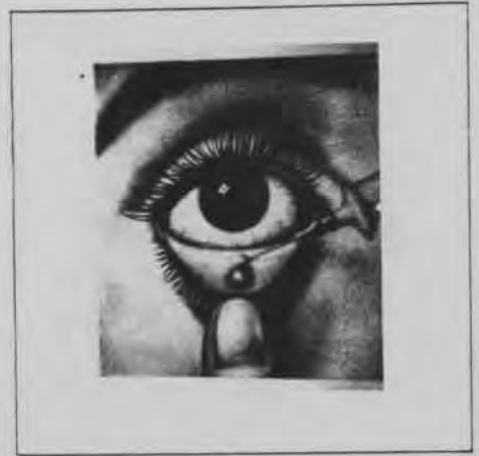0795  
 Oftalmología.  
 Instrumentos.  
 1/1  
 Estufa eléctrica de Poupinel para  
 esterilizar en calor seco, con  
 regulador automático.  
 No.  
 1946.  
 1600 x 1700  
 Aerógrafo, acuarela, guach y tinta.  
 Ed. Salvat.  
 C.O.



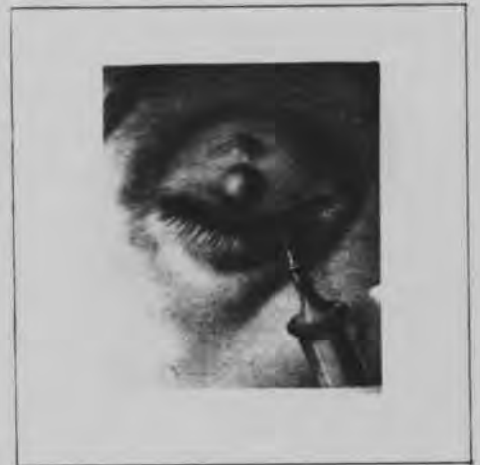0796  
 Oftalmología.  
 Cirugía de los párpados.  
 1/1  
 Proyección plana de la profundidad de  
 los fondos de saco conjuntivales.  
 Ext. Inf. Dcha.  
 1946.  
 1620 x 1480  
 Aerógrafo, tinta y guach.  
 Ed. Salvat.  
 C.O.



0797  
 Oftalmología.  
 Cirugía del chalazón.  
 1/5  
 Anestesia del párpado inferior.  
 Ext. Inf. Dcha.  
 1946.  
 1610 x 1470  
 Aerógrafo, tinta y guach.  
 Ed. Salvat.  
 C.O.



0798  
 Oftalmología.  
 Cirugía del chalazón.  
 2/5  
 Anestesia del párpado superior.  
 Ext. Inf. Dcha.  
 1946.  
 1620 x 1470  
 Aerógrafo, tinta y guach.  
 Ed. Salvat.  
 C.O.



0799  
 Oftalmología.  
 Cirugía del chalazón.  
 3/5  
 Incisión vertical de la conjuntiva.  
 No.  
 1946.  
 Aerógrafo, tinta y guach.  
 Ed. Salvat.  
 C.O.



0800  
 Oftalmología.  
 Cirugía del chalazón.  
 4/5  
 Se disecciona la conjuntiva a ambos lados de la incisión.  
 No.  
 1946.  
 Aerógrafo, tinta y guach.  
 Ed. Salvat.  
 C.O.





0801  
 Oftalmología.  
 Cirugía del chalazón.  
 5/5  
 Con unas pinzas se tira del chalazón  
 cortando el tarso a su alrededor.  
 No.  
 1946.  
 Aerógrafo, tinta y guach.  
 Ed. Salvat.  
 C.O.



0802  
 Oftalmología.  
 Cirugía del chalazón.  
 1/1  
 Chalazón marginal difícil de tratar  
 quirúrgicamente.  
 No.  
 1946.  
 1350 x 1470  
 Aerógrafo, tinta y guach.  
 Ed. Salvat.  
 C.O.



0803  
 Oftalmología.  
 Cirugía del chalazón.  
 1/1  
 Chalazón marginal tratado con  
 diatermia superficial.  
 No.  
 1946.  
 1330 x 1470  
 Aerógrafo, tinta y guach.  
 Ed. Salvat.  
 C.O.



0804  
 Oftalmología.  
 Cantotomía.  
 1/3  
 Sección del ángulo externo.  
 Ext. Inf. Dcha.  
 1946.  
 1460 x 1600  
 Aerógrafo, tinta y guach.  
 Ed. Salvat.  
 C.O.



0805

Oftalmología.

Cantotomia.

2/3

Abertura de la herida, lo cual permite un gran aumento de la abertura palpebral.

Ext. Inf. Dcha.

1946.

1600 x 1460

Aerógrafo, tinta y guach.

Ed. Salvat.

C.O.



0806

Oftalmología.

Cantotomia.

3/3

Sutura para la perfecta adaptación de los bordes palpebrales.

Ext. Inf. Dcha.

1946.

1600 x 1460

Aerógrafo, tinta y guach.

Ed. Salvat.

C.O.



0807

Oftalmología.

Operación del Epicanto, según Imre.

1/2

Incisión en forma de Z entre el ángulo interno del ojo y el borde del dorso de la nariz.

No.

1946.

Aerógrafo, tinta y guach.

Ed. Salvat.

C.O.



0808

Oftalmología.

Operación del Epicanto, según Imre.

2/2

Resultado después de practicadas las suturas.

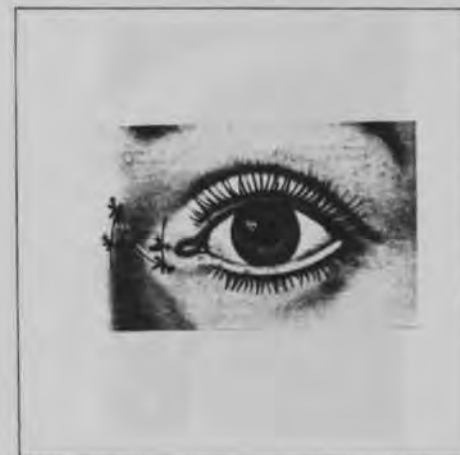No.

1946.

Aerógrafo, tinta y guach.

Ed. Salvat.

C.O.



0809  
 Oftalmología.  
 Operación del Entropión según  
 Duverger.  
 1/3  
 Extirpación de un triángulo de piel de  
 la parte externa y otro colgajo de la  
 parte central del párpado inferior.  
 No.  
 1946.  
 1470 x 1600  
 Aerógrafo, tinta y guach.  
 Ed. Salvat.  
 C.O.



0810  
 Oftalmología.  
 Operación del Entropión según  
 Duverger.  
 2/3  
 La tracción del párpado hacia afuera  
 corrige en parte el entropión.  
 No.  
 1946.  
 1310 x 1600  
 Aerógrafo, tinta y guach.  
 Ed. Salvat.  
 C.O.



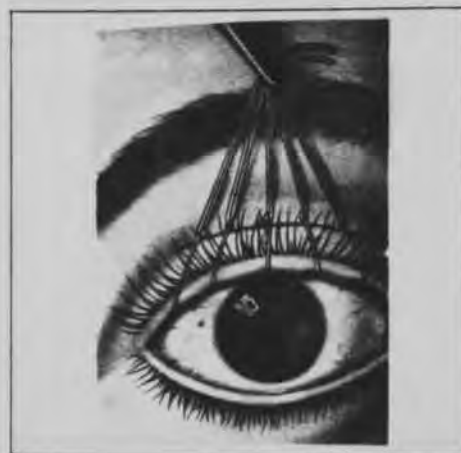0811  
 Oftalmología.  
 Operación del Entropión según  
 Duverger.  
 3/3  
 Suturas.  
 No.  
 1946.  
 1310 x 1600  
 Aerógrafo, tinta y guach.  
 Ed. Salvat.  
 C.O.



0812  
 Oftalmología.  
 Operación del Entropión según Panas.  
 1/2  
 Paso de los hilos cerca del borde  
 superior del tarso y a través del  
 espacio intermarginal del borde libre.  
 No.  
 1946.  
 Aerógrafo, tinta y guach.  
 Ed. Salvat.  
 C.O.



0813  
 Oftalmología.  
 Operación del Entropión según Panas.  
 2/2  
 Anudados todos los puntos, se fijan en la frente con un esparadrapo.  
 No.  
 1946.  
 Aerógrafo, tinta y guach.  
 Ed. Salvat.  
 C.O.



0814  
 Oftalmología.  
 Extirpación del tarso superior según Kuhnt.  
 1/6  
 Una vez invertido el párpado superior, se sujeta la conjuntiva con dos pinzas.  
 No.  
 1946.  
 1450 x 1460  
 Aerógrafo, tinta y guach.  
 Ed. Salvat.  
 C.O.



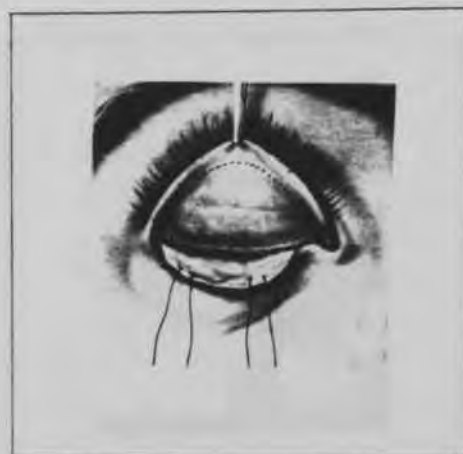0815  
 Oftalmología.  
 Extirpación del tarso superior según Kuhnt.  
 2/6  
 Se tira de la conjuntiva del fondo del saco, que se secciona por donde indica la línea de puntos.  
 No.  
 1946.  
 1410 x 1470  
 Aerógrafo, tinta y guach.  
 Ed. Salvat.  
 C.O.



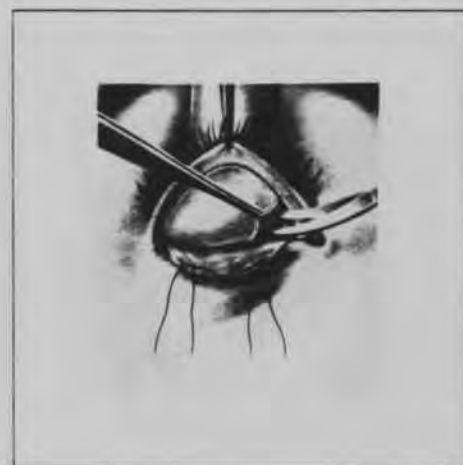0816  
 Oftalmología.  
 Extirpación del tarso superior según Kuhnt.  
 3/6  
 Se pasan dos puntos por el borde de la conjuntiva seccionada y se diseca.  
 No.  
 1946.  
 1410 x 1460  
 Aerógrafo, tinta y guach.  
 Ed. Salvat.  
 C.O.



0817  
 Oftalmología.  
 Extirpación del tarso superior según  
 Kuhnt.  
 4/6  
 La línea de trazos señala la incisión  
 para extraer el tarso.  
 No.  
 1946.  
 1410 x 1470  
 Aerógrafo, tinta y guach.  
 Ed. Salvat.  
 C.O.



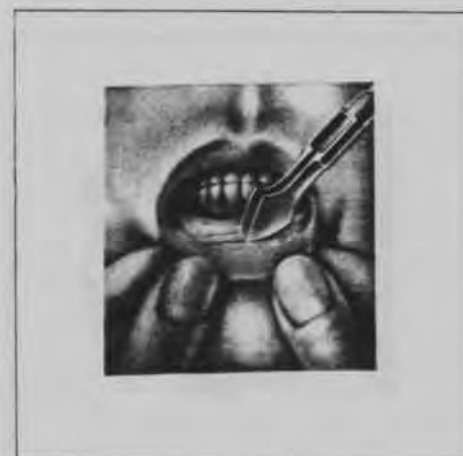0818  
 Oftalmología.  
 Extirpación del tarso superior según  
 Kuhnt.  
 5/6  
 Extirpación del tarso.  
 No.  
 1946.  
 1390 x 1460  
 Aerógrafo, tinta y guach.  
 Ed. Salvat.  
 C.O.



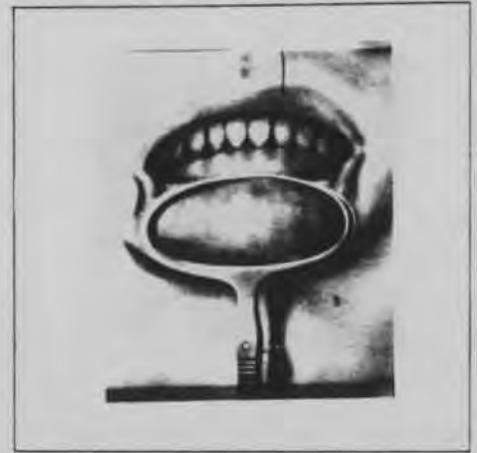0819  
 Oftalmología.  
 Extirpación del tarso superior según  
 Kuhnt.  
 6/6  
 Los hilos que parten del borde de la  
 conjuntiva se pasan a través del  
 párpado cerca de su borde libre,  
 añadiendo algunos más para el mejor  
 cierre de la herida.  
 No.  
 1946.  
 1410 x 1470  
 Aerógrafo, tinta y guach.  
 Ed. Salvat.  
 C.O.



0820  
 Oftalmología.  
 Cirugía de la Triquiiasis. Técnica de  
 Jaesche-Arlt.  
 1/1  
 Obtención de una tirilla de mucosa  
 labial con la doble lanza de  
 Blascovics.  
 No.  
 1946.  
 1600 x 1460  
 Aerógrafo, tinta y guach.  
 Ed. Salvat.  
 C.O.



0821  
 Oftalmología.  
 Cirugía de la Triquiiasis. Técnica de  
 Jaesche-Arlt.  
 1/1  
 Utilización de la pinza de Loewenstein  
 para obtener mucosa labial.  
 No.  
 1946.  
 1600 x 1460  
 Aerógrafo, tinta y guach.  
 Ed. Salvat.  
 C.O.



0822  
 Oftalmología.  
 Técnica de Blascovics para el  
 Ectropión.  
 1/2  
 La línea de puntos señala la porción  
 de piel que hay que diseccionar.  
 No.  
 1946.  
 Aerógrafo, tinta y guach.  
 Ed. Salvat.  
 C.O.



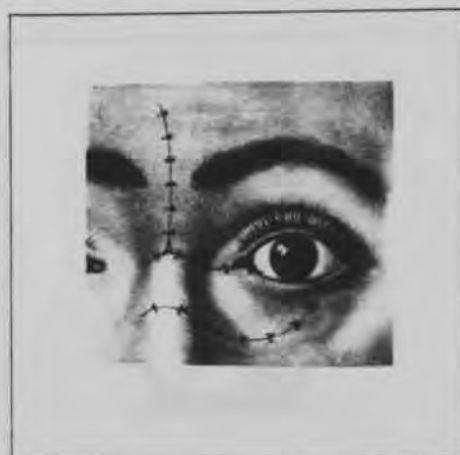0823  
 Oftalmología.  
 Técnica de Blascovics para el  
 Ectropión.  
 2/2  
 Estado en que queda el párpado una vez  
 saturadas las heridas.  
 Ext. Inf. Dcha.  
 1946.  
 1265 x 1250  
 Aerógrafo, tinta y guach.  
 Ed. Salvat.  
 C.O.



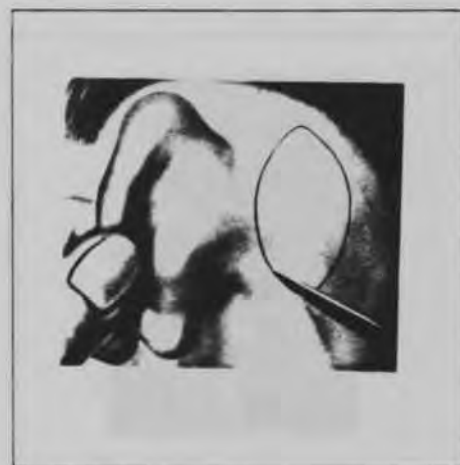0824  
 Oftalmología.  
 Plastias palpebrales. Técnica de  
 Blasius.  
 1/2  
 Técnica aplicada a un tumor del  
 párpado inferior.  
 Ext. Inf. Dcha.  
 1946.  
 1455 x 1590  
 Aerógrafo, tinta y guach.  
 Ed. Salvat.  
 C.O.



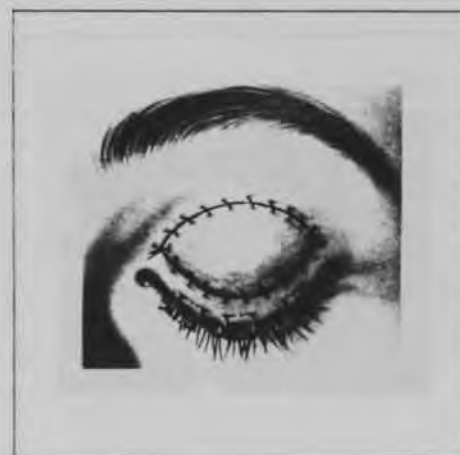0825  
 Oftalmología.  
 Plastias palpebrales. Técnica de Blasius.  
 2/2  
 Disposición en que queda la región operada una vez anudados los puntos de sutura.  
 Ext. Inf. Dcha.  
 1946.  
 1460 x 1590  
 Aerógrafo, tinta y guach.  
 Ed. Salvat.  
 C.O.



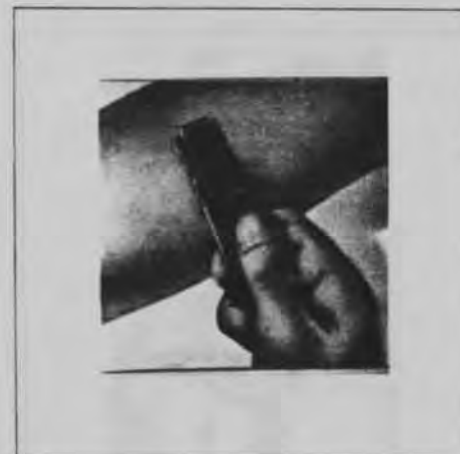0826  
 Oftalmología.  
 Plastias palpebrales.  
 1/2  
 Extracción de piel de la región mastoidea.  
 No.  
 1946.  
 1250 x 1460  
 Aerógrafo, tinta y guach.  
 Ed. Salvat.  
 C.O.



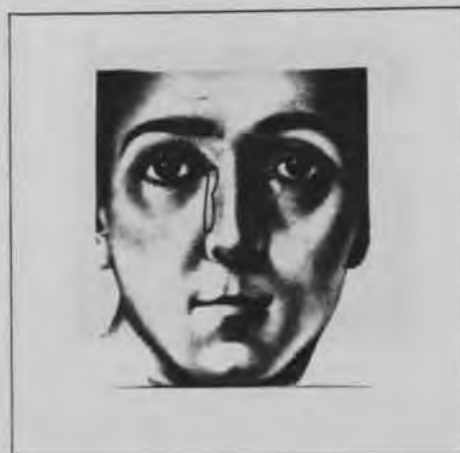0827  
 Oftalmología.  
 Plastias palpebrales.  
 2/2  
 Aplicación de un colgajo de piel libre en el párpado superior.  
 No.  
 1946.  
 Aerógrafo, tinta y guach.  
 Ed. Salvat.  
 C.O.



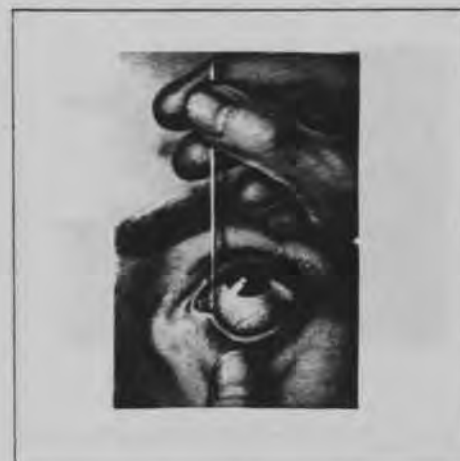0828  
 Oftalmología.  
 Plastias palpebrales.  
 1/1  
 Obtención de injertos epidérmicos con hija de afeitar.  
 No.  
 1946.  
 1510 x 1670  
 Aerógrafo, tinta y guach.  
 Ed. Salvat.  
 C.O.



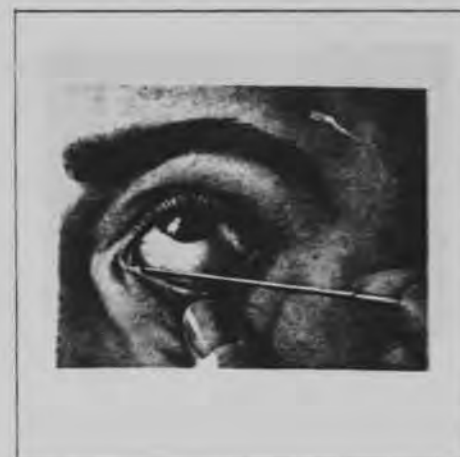0829  
 Oftalmología.  
 Condiciones fisiológicas y  
 anatomopatológicas del aparato  
 lacrimal.  
 1/1  
 Situación de las vías lagrimales  
 excretorias.  
 No.  
 1946.  
 2250 x 1940  
 Aerógrafo, tinta y guach.  
 Ed. Salvat.  
 C.O.



0830  
 Oftalmología.  
 Cirugía de las vías lagrimales. Técnica  
 del sondaje.  
 1/3  
 Introducción del estilete cónico para  
 dilatar el punto lagrimal inferior.  
 No.  
 1946.  
 Aerógrafo, tinta y guach.  
 Ed. Salvat.  
 C.O.



0831  
 Oftalmología.  
 Cirugía de las vías lagrimales. Técnica  
 del sondaje.  
 2/3  
 Introducción del estilete cónico para  
 dilatar el punto lagrimal inferior.  
 Segundo tiempo.  
 No.  
 1946.  
 1200 x 1030  
 Aerógrafo, tinta y guach.  
 Ed. Salvat.  
 C.O.

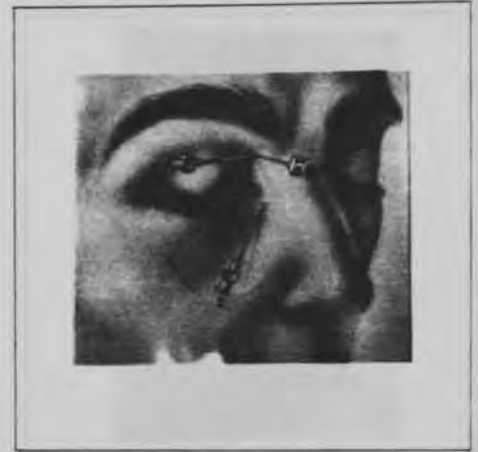

0832  
 Oftalmología.  
 Cirugía de las vías lagrimales. Técnica  
 del sondaje.  
 3/3  
 Posición inicial en el sondaje y  
 trayecto que siguen la punta de la  
 sonda para el sondaje completo del  
 conducto nasolagrimal.  
 No.  
 1946.  
 Aerógrafo, tinta y guach.  
 Ed. Salvat.  
 C.O.





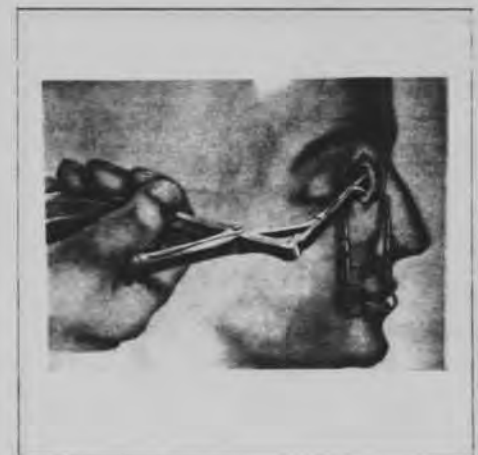0833  
 Oftalmología.  
 Cirugía de las vías lagrimales.  
 1/1  
 Anestesia de la región lagrimal para  
 la extirpación del saco.  
 No.  
 1946.  
 1150 x 1210  
 Aerógrafo, tinta y guach.  
 Ed. Salvat.  
 C.O.



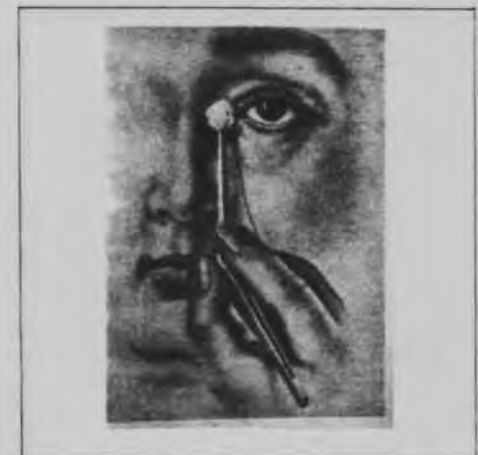0834  
 Oftalmología.  
 Cirugía de las vías lagrimales.  
 1/2  
 Perforación del hueso con el escoplo y  
 el martillo.  
 No.  
 1946.  
 Aerógrafo, tinta y guach.  
 Ed. Salvat.  
 C.O.



0835  
 Oftalmología.  
 Cirugía de las vías lagrimales.  
 2/2  
 Agrandamiento del agujero con la pinza  
 sacabocados de Citelli.  
 No.  
 1946.  
 Aerógrafo, tinta y guach.  
 Ed. Salvat.  
 C.O.



0836  
 Oftalmología.  
 Cirugía de las vías lagrimales.  
 1/2  
 Antes de introducir el algodón con  
 solución anestésica en la nariz se  
 toma la medida de la altura a que se  
 halla el saco lagrimal.  
 No.  
 1946.  
 2180 x 1700  
 Aerógrafo, tinta y guach.  
 Ed. Salvat.  
 C.O.



0837

Oftalmología.

Cirugía de las vías lagrimales.

2/2

Se introduce el algodón por la nariz hasta que los dedos actúan de tope al tropezar con la ventana nasal.

No.

1946.

2100 x 1700

Aerógrafo, tinta y guach.

Ed. Salvat.

C.O.



0838

Oftalmología.

Cirugía de las vías lagrimales. Sutura del saco a la pituitaria.

1/1

Comprobación de la situación del saco y la desembocadura de los canaliculos por medio de una sonda.

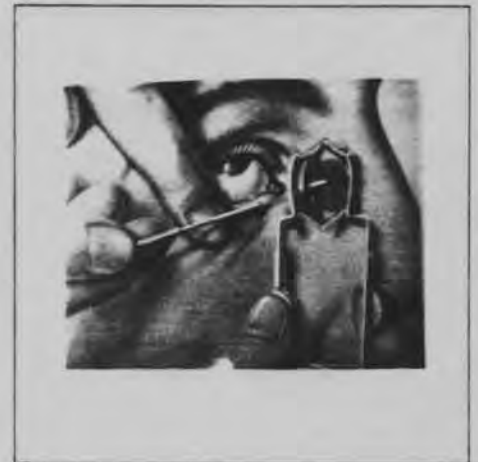No.

1946.

Aerógrafo, tinta y guach.

Ed. Salvat.

C.O.



0839

Oftalmología.

Operación en los casos de obstrucción.

Operación de Nizetic.

1/5

Incisión intermarginal de un punto lagrimal al otro, incisión del saco y corte de los tejidos entre el saco y la incisión intermarginal.

Ext. Inf. Dcha.

1946.

1300 x 1210

Aerógrafo, tinta y guach.

Ed. Salvat.

C.O.



0840

Oftalmología.

Operación en los casos de obstrucción.

Operación de Nizetic.

2/5

Conos revestidos de injerto epidérmico.

No.

1946.

1440 x 1360

Aerógrafo, tinta y guach.

Ed. Salvat.

C.O.



0841  
 Oftalmología.  
 Operación en los casos de obstrucción.  
 Operación de Nizetic.  
 3/5  
 Paso hasta el saco del hilo que lleva  
 el cono.  
 Ext. Inf. Dcha.  
 1946.  
 1300 x 1200  
 Aerógrafo, tinta y guach.  
 Ed. Salvat.  
 C.O.



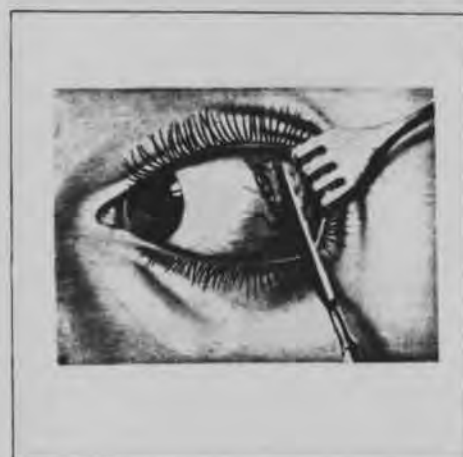0842  
 Oftalmología.  
 Operación en los casos de obstrucción.  
 Operación de Nizetic.  
 4/5  
 Con una pinza se retiene el hilo por  
 la parte del saco y se introduce el  
 cono en la herida.  
 Ext. Inf. Dcha.  
 1946.  
 1300 x 1200  
 Aerógrafo, tinta y guach.  
 Ed. Salvat.  
 C.O.



0843  
 Oftalmología.  
 Operación en los casos de obstrucción.  
 Operación de Nizetic.  
 5/5  
 Se cosen el saco y la piel y el  
 extremo externo del hilo del cono se  
 pasa por el fondo del saco inferior.  
 Ext. Inf. Dcha.  
 1946.  
 1320 x 1220  
 Aerógrafo, tinta y guach.  
 Ed. Salvat.  
 C.O.



0844  
 Oftalmología.  
 Cirugía de las vías lagrimales.  
 Extirpación de la glándula lagrimal  
 palpebral.  
 1/2  
 Incisión de la mucosa del fondo de  
 saco superoexterno.  
 Ext. Inf. Dcha.  
 1946.  
 1300 x 1800  
 Aerógrafo, tinta y guach.  
 Ed. Salvat.  
 C.O.



0845

Oftalmología.

Cirugía de las vías lagrimales.  
Extirpación de la glándula lagrimal  
palpebral.

2/2

Extirpación de la glándula con las  
tijeras.

Ext. Inf. Dcha.

1946.

1450 x 1800

Aerógrafo, tinta y guach.

Ed. Salvat.

C.O.



0846

Oftalmología.

Cirugía del pannus.

1/1

Obtención de un colgajo de mucosa  
labial para la operación de Denig  
contra el pannus.

Ext. Inf. Dcha.

1946.

1490 x 1780

Aerógrafo, tinta y guach.

Ed. Salvat.

C.O.



0847

Oftalmología.

Cirugía de la conjuntiva. Técnica de  
knapp contra el pterigión.

1/2

Disección del pterigión y división de  
su base en dos mitades.

No.

1946.

Aerógrafo, tinta y guach.

Ed. Salvat.

C.O.



0848

Oftalmología.

Cirugía de la conjuntiva. Técnica de  
knapp contra el pterigión.

2/2

Estado en que queda una vez suturados  
los colgajos conjuntivales y las dos  
mitades del pterigión.

Ext. Inf. Dcha.

1946.

1630 x 1480

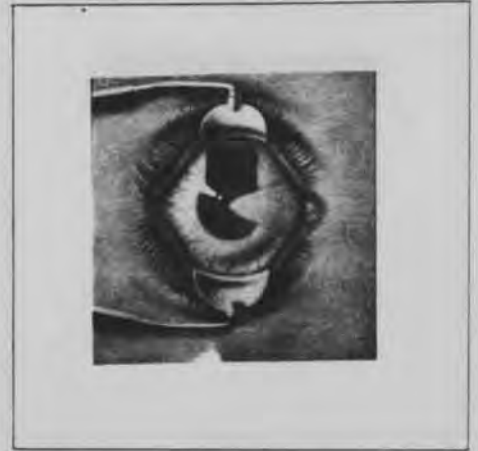Aerógrafo, tinta y guach.

Ed. Salvat.

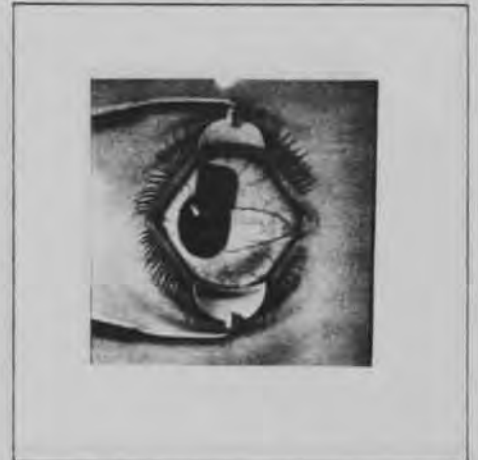C.O.



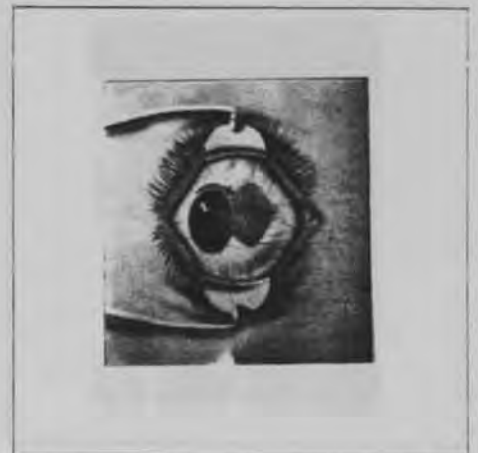0849  
 Oftalmología.  
 Cirugía del pterigión. Técnica de Arruga.  
 1/4  
 Teñido de un cuadrilátero de conjuntiva superior.  
 Ext. Inf. Dcha.  
 1946.  
 1620 x 1490  
 Aerógrafo, tinta y guach.  
 Ed. Salvat.  
 C.O.



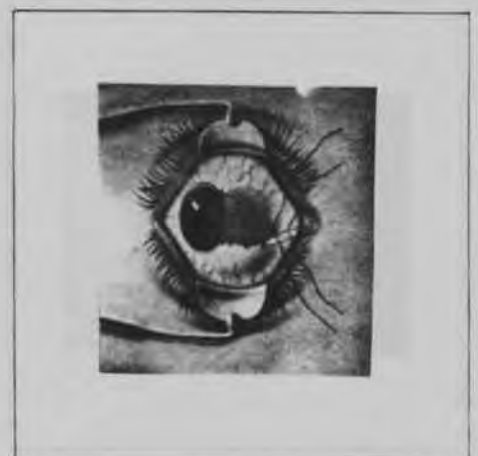0850  
 Oftalmología.  
 Cirugía del pterigión. Técnica de Arruga.  
 2/4  
 Se extirpan totalmente el pterigión y su base y se incide la conjuntiva.  
 Ext. Inf. Dcha.  
 1946.  
 1620 x 1480  
 Aerógrafo, tinta y guach.  
 Ed. Salvat.  
 C.O.



0851  
 Oftalmología.  
 Cirugía del pterigión. Técnica de Arruga.  
 3/4  
 Se disecciona extensamente la conjuntiva superior y se pasa un punto de sutura que se fija en el limbo.  
 Ext. Inf. Dcha.  
 1946.  
 1620 x 1480  
 Aerógrafo, tinta y guach.  
 Ed. Salvat.  
 C.O.



0852  
 Oftalmología.  
 Cirugía del pterigión. Técnica de Arruga.  
 4/4  
 Se sutura el colgajo con el borde de la conjuntiva de la parte superior.  
 Ext. Inf. Dcha.  
 1946.  
 1620 x 1500  
 Aerógrafo, tinta y guach.  
 Ed. Salvat.  
 C.O.



0853

Oftalmología.

Cirugía del pterigión.

1/2

Extirpación de mucosa labial para el caso de pterigión recidivante.

No.

1946.

1600 x 1480

Aerógrafo, tinta y guach.

Ed. Salvat.

C.O.



0854

Oftalmología.

Cirugía del pterigión.

2/2

Aplicación de la mucosa labial en la superficie escleral que ocupaba el pterigión.

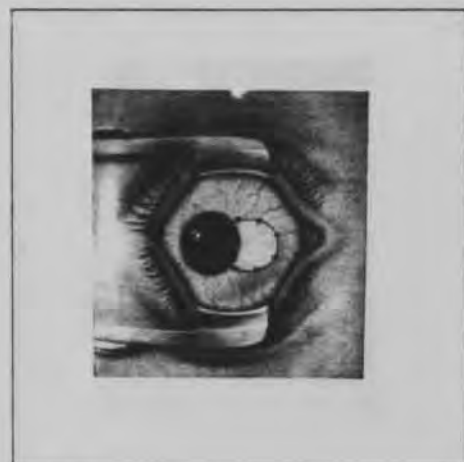No.

1946.

Aerógrafo, tinta y guach.

Ed. Salvat.

C.O.



0855

Oftalmología.

Cirugía de la córnea.

1/1

Pelos de oruga procesionaria en la córnea.

Ext. Inf. Dcha.

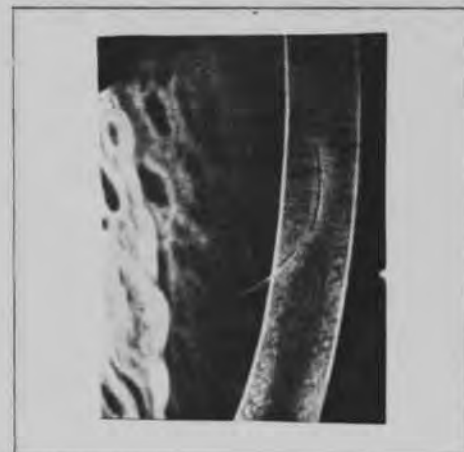1946.

1190 x 1010

Aerógrafo, tinta y guach.

Ed. Salvat.

C.O.



0856

Oftalmología.

Cirugía de la córnea.

1/1

Pelos de oruga procesionaria en la córnea rodeados de una zona de queratitis.

Ext. Inf. Dcha.

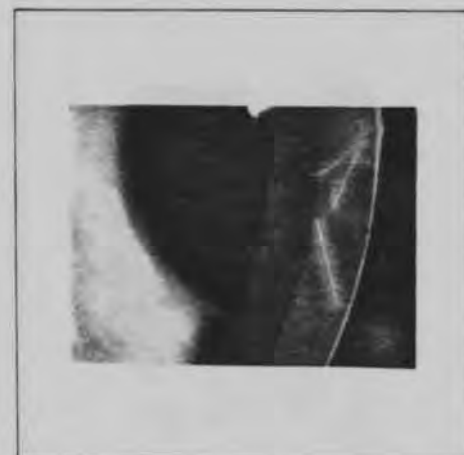1946.

910 x 1200

Aerógrafo, tinta y guach.

Ed. Salvat.

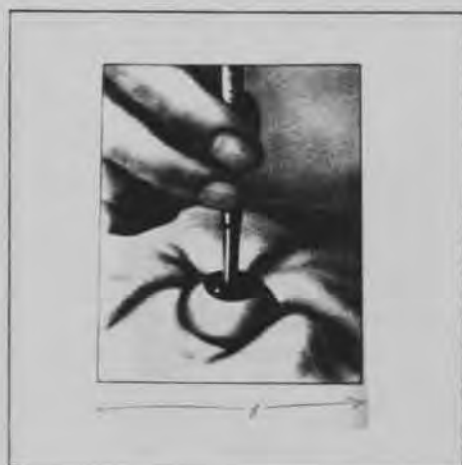C.O.



0857  
 Oftalmología.  
 Extirpación de casquetes de la córnea.  
 1/1  
 Cauterización a distancia de la úlcera  
 serpiginosa por irradiación con el  
 galvanocauterío.  
 No.  
 1946.  
 1600 x 1480  
 Aerógrafo, tinta y guach.  
 Ed. Salvat.  
 C.O.



0858  
 Oftalmología.  
 Cirugía de la córnea. Queratoplastias.  
 1/5  
 Obtención de un disco de córnea de un  
 ojo enucleado.  
 No.  
 1946.  
 1660 x 1350  
 Aerógrafo, tinta y guach.  
 Ed. Salvat.  
 C.O.



0859  
 Oftalmología.  
 Cirugía de la córnea. Queratoplastias.  
 2/5  
 Trepanación de la córnea del ojo  
 leucomatoso.  
 No.  
 1946.  
 Aerógrafo, tinta y guach.  
 Ed. Salvat.  
 C.O.



0860  
 Oftalmología.  
 Cirugía de la córnea. Queratoplastias.  
 3/5  
 Si la trepanación no es completa se  
 termina el corte con el cuchillo de  
 Arruga.  
 No.  
 1946.  
 1620 x 1470  
 Aerógrafo, tinta y guach.  
 Ed. Salvat.  
 C.O.



0861

Oftalmología.  
Cirugía de la córnea. Queratoplastias.  
4/5

Si existe iris en el campo operatorio,  
hay que extirparlo.

No.

1946.

1620 x 1470

Aerógrafo, tinta y guach.

Ed. Salvat.

C.O.



0862

Oftalmología.  
Cirugía de la córnea. Queratoplastias.  
5/5

Colocación del disco de córnea  
transparente.

No.

1946.

1620 x 1470

Aerógrafo, tinta y guach.

Ed. Salvat.

C.O.



0863

Oftalmología.  
Cirugía de la córnea. Queratoplastias.  
Técnica de Filatow.

1/3

Se prepara un colgajo conjuntival  
invertido y se atraviesa la córnea de  
parte a parte con un cuchillo.

No.

1946.

1300 x 930

Aerógrafo, tinta y guach.

Ed. Salvat.

C.O.



0864

Oftalmología.  
Cirugía de la córnea. Queratoplastias.  
Técnica de Filatow.

2/3

Se coloca una plaquita de marfil en la  
cámara anterior y se efectúa la  
trepanación.

Ext. Inf. Dcha.

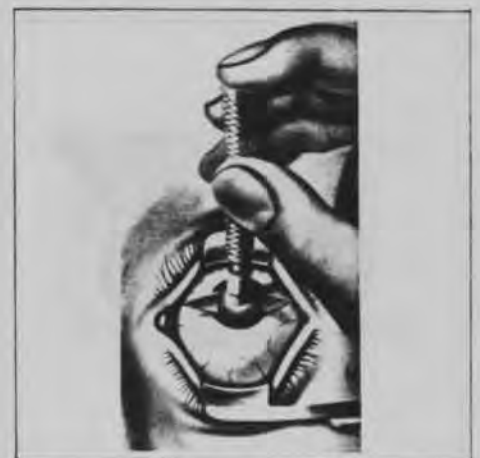1946.

2700 x 1470

Aerógrafo, tinta y guach.

Ed. Salvat.

C.O.






0865  
 Oftalmología.  
 Cirugía de la córnea. Queratoplastias.  
 Técnica de Filatow.  
 3/3  
 Se recubre la zona operatoria con un colgajo invertido.  
 No.  
 1946.  
 1300 x 940  
 Aerógrafo, tinta y guach.  
 Ed. Salvat.  
 C.O.




0866  
 Oftalmología.  
 Cirugía de la córnea. Queratoplastias.  
 1/3  
 Técnica de Filatow-Marzinkowsky.  
 No.  
 1946.  
 Aerógrafo, tinta y guach.  
 Ed. Salvat.  
 C.O.




0867  
 Oftalmología.  
 Cirugía del iris. Iridectomia total.  
 1/3  
 Grado de iridectomia con presa en el esfínter del iris, según se tire más o menos del iris al practicar su sección.  
 No.  
 1946.  
 720 x 1200  
 Aerógrafo, tinta y guach.  
 Ed. Salvat.  
 C.O.




0868  
 Oftalmología.  
 Cirugía del iris. Iridectomia total.  
 2/3  
 Grado de iridectomia con presa en el esfínter del iris, según se tire más o menos del iris al practicar su sección.  
 No.  
 1946.  
 720 x 1200  
 Aerógrafo, tinta y guach.  
 Ed. Salvat.  
 C.O.



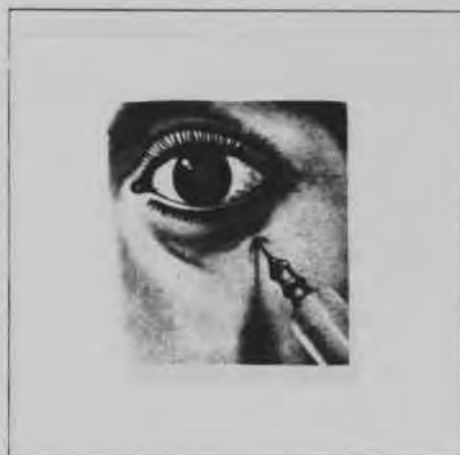0869  
 Oftalmología.  
 Cirugía del iris. Iridectomía total.  
 3/3  
 Grado de iridectomía con presa en el esfínter del iris, según se tire más o menos del iris al practicar su sección.  
 No.  
 1946.  
 720 x 1200  
 Aerógrafo, tinta y guach.  
 Ed. Salvat.  
 C.O.



0870  
 Oftalmología.  
 Cirugía del iris. Iridotomía.  
 1/1  
 Iridectomía central según la técnica de Wilmer.  
 No.  
 1946.  
 1250 x 2280  
 Aerógrafo, tinta y guach.  
 Ed. Salvat.  
 C.O.



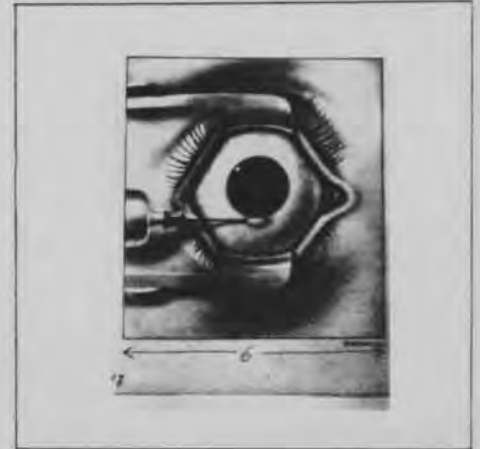0871  
 Oftalmología.  
 Cirugía del cristalino. Extracción intracapsular o total.  
 1/1  
 Inyección de anestesia retrobulbar a través de la piel.  
 Ext. Inf. Dcha.  
 1946.  
 1600 x 1470  
 Aerógrafo, tinta y guach.  
 Ed. Salvat.  
 C.O.



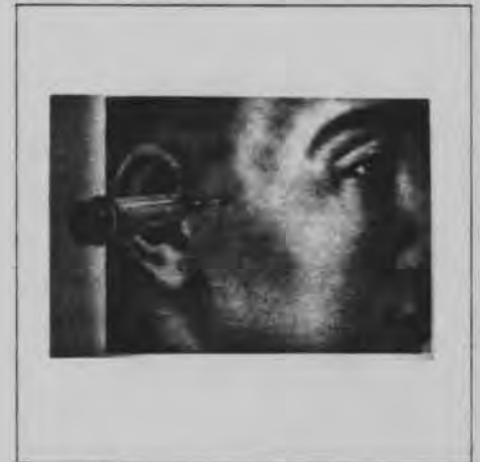0872  
 Oftalmología.  
 Cirugía del cristalino. Midrasis.  
 1/1  
 Inyección de anestesia retrobulbar a través de la conjuntiva.  
 Ext. Inf. Dcha.  
 1946.  
 1600 x 1470  
 Aerógrafo, tinta y guach.  
 Ed. Salvat.  
 C.O.



0873  
 Oftalmología.  
 Cirugía del cristalino. Extracción  
 intracapsular o total.  
 1/1  
 Inyección subconjuntival de adrenalina  
 para obtener una midriasis rápida.  
 Ext. Inf. Dcha  
 1946.  
 1600 x 1470  
 Aerógrafo, tinta y guach.  
 Ed. Salvat.  
 C.O.



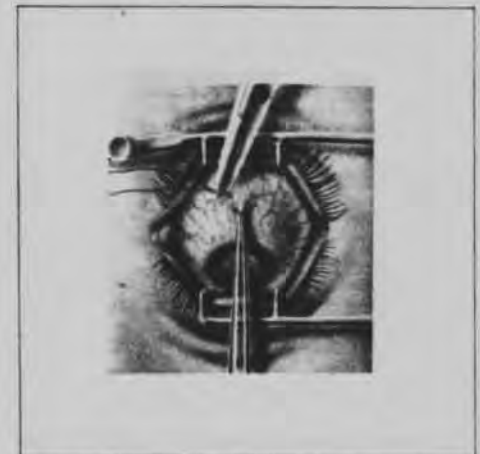0874  
 Oftalmología.  
 Cirugía del cristalino. Extracción  
 intracapsular o total.  
 1/1  
 Acinesia de los ramos palpebrales del  
 facial.  
 No.  
 1946.  
 1660 x 1910  
 Aerógrafo, tinta y guach.  
 Ed. Salvat.  
 C.O.



0875  
 Oftalmología.  
 Cirugía del cristalino. Extracción  
 intracapsular o total.  
 1/1  
 Abertura de los párpados por hilos que  
 atraviesan la piel cerca del borde  
 libre.  
 No.  
 1946.  
 1630 x 1470  
 Aerógrafo, tinta y guach.  
 Ed. Salvat.  
 C.O.



0876  
 Oftalmología.  
 Cirugía del cristalino. Extracción  
 intracapsular o total.  
 1/1  
 Fijación del globo.  
 Ext. Inf. Dcha.  
 1946.  
 1615 x 1480  
 Aerógrafo, tinta y guach.  
 Ed. Salvat.  
 C.O.



0877

Oftalmología.

Cirugía del cristalino. Extracción intracapsular o total.

1/4

Paso del hilo a través del labio posterior de la herida.

Ext. Inf. Dcha.

1946.

1620 x 1470

Aerógrafo, tinta y guach.

Ed. Salvat.

C.O.



0878

Oftalmología.

Cirugía del cristalino. Extracción intracapsular o total.

2/4

Se deja el hilo a un lado con un nudo muy abierto.

Ext. Inf. Dcha.

1946.

1620 x 1470

Aerógrafo, tinta y guach.

Ed. Salvat.

C.O.



0879

Oftalmología.

Cirugía del cristalino. Extracción intracapsular o total.

3/4

Con la tijera de Wecker cerrada apoyada sobre el iris se le empuja hacia el centro de la pupila.

Ext. Inf. Dcha.

1946.

1610 x 1490

Aerógrafo, tinta y guach.

Ed. Salvat.

C.O.



0880

Oftalmología.

Cirugía del cristalino. Extracción intracapsular o total.

4/4

Se coge el iris con una pinza muy fina y se le secciona.

Ext. Inf. Dcha.

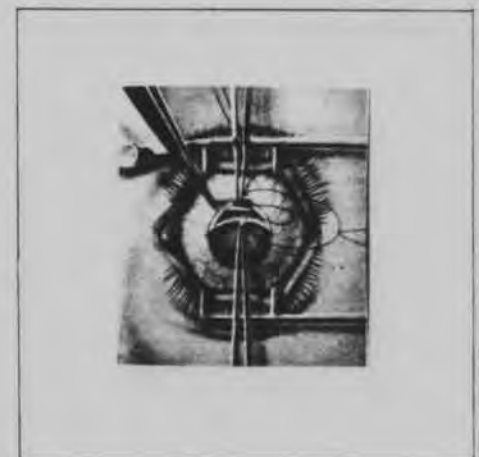
1946.

1620 x 1470

Aerógrafo, tinta y guach.

Ed. Salvat.

C.O.



0881

Oftalmología.  
Cirugía del cristalino. Extracción intracapsular o total. Extracción de la catarata.

1/5

Introducción de la pinza en la cámara anterior.

Ext. Inf. Dcha.

1946.

1610 x 1470

Aerógrafo, tinta y guach.

Ed. Salvat.

C.O.



0882

Oftalmología.  
Cirugía del cristalino. Extracción intracapsular o total. Extracción de la catarata.

2/5

Se insinúan las puntas de la pinza detrás del iris y se abren sus ramas tres o cuatro mm.

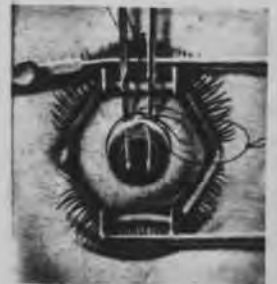No.

1946.

Aerógrafo, tinta y guach.

Ed. Salvat.

C.O.



0883

Oftalmología.  
Cirugía del cristalino. Extracción intracapsular o total. Extracción de la catarata.

3/5

Movimientos laterales de vaivén.

Ext. Inf. Dcha.

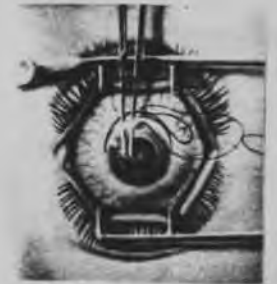1946.

1610 x 1470

Aerógrafo, tinta y guach.

Ed. Salvat.

C.O.



0884

Oftalmología.  
Cirugía del cristalino. Extracción intracapsular o total. Extracción de la catarata.

4/5

Aplicación del gancho al asomar la catarata a la herida.

Ext. Inf. Dcha.

1946.

1610 x 1470

Aerógrafo, tinta y guach.

Ed. Salvat.

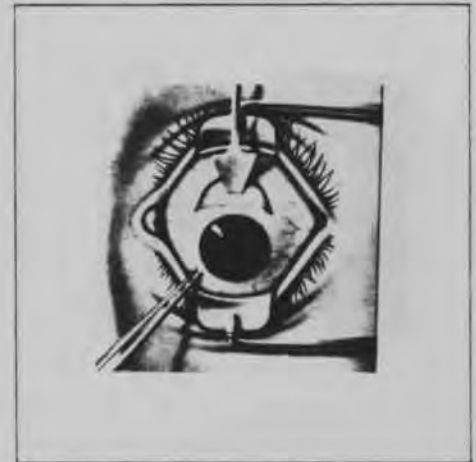C.O.



0885  
 Oftalmología.  
 Cirugía del cristalino. Extracción intracapsular o total. Extracción de la catarata.  
 5/5  
 Salida del cristalino ayudado por la precisión del gancho.  
 No.  
 1946.  
 Aerógrafo, tinta y guach.  
 Ed. Salvat.  
 C.O.



0886  
 Oftalmología.  
 Cirugía del glaucoma. Técnica del barrio.  
 1/4  
 Sección conjuntival y escleral.  
 Ext. Inf. Dcha.  
 1946.  
 1620 x 1490  
 Aerógrafo, tinta y guach.  
 Ed. Salvat.  
 C.O.



0887  
 Oftalmología.  
 Cirugía del glaucoma. Técnica del barrio.  
 2/4  
 Disección del trayecto desde la herida hasta la cámara anterior.  
 Ext. Inf. Dcha.  
 1946.  
 1620 x 1480  
 Aerógrafo, tinta y guach.  
 Ed. Salvat.  
 C.O.



0888  
 Oftalmología.  
 Cirugía del glaucoma. Técnica del barrio.  
 3/4  
 Con el gancho se va en busca del iris en su esfínter.  
 Ext. Inf. Dcha.  
 1946.  
 1620 x 1480  
 Aerógrafo, tinta y guach.  
 Ed. Salvat.  
 C.O.



0889

Oftalmología.

Cirugía del glaucoma. Técnica del  
barrio.

4/4

Se practica la iridectomía y se deja  
el iris enclavado en la herida  
escleral.

Ext. Inf. Dcha.

1946.

1620 x 1480

Aerógrafo, tinta y guach.

Ed. Salvat.

C.O.



0890

Oftalmología.

Condiciones anatomofisiológicas.

1/1

Inserción posterior de los músculos  
oculares en el vértice de la órbita y  
del oblicuo menor junto al borde de la  
fosa lagrimal.

Ext. Inf. Dcha.

1946.

1500 x 1600

Aerógrafo, tinta y guach.

Ed. Salvat.

C.O.



0891

Oftalmología.

Condiciones anatomofisiológicas.

1/1

Inserción anterior de los músculos  
oculares.

Ext. Inf. Dcha.

1946.

1500 x 1650

Aerógrafo, tinta y guach.

Ed. Salvat.

C.O.



0892

Oftalmología.

Condiciones anatomofisiológicas.

Cirugía de los músculos.

1/1

Disposición de los músculos oculares  
en la órbita, vista desde la parte  
externa.

No.

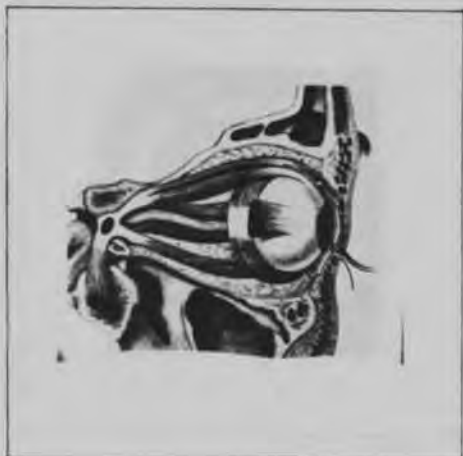1946.

1830 x 2100

Aerógrafo, tinta y guach.

Ed. Salvat.

C.O.



0893

Oftalmología.

Condiciones anatomofisiológicas.

Cirugía de los músculos.

1/1

Disposición de los músculos oculares en la órbita, vista desde la parte superior.

Ext. Inf. Dcha.

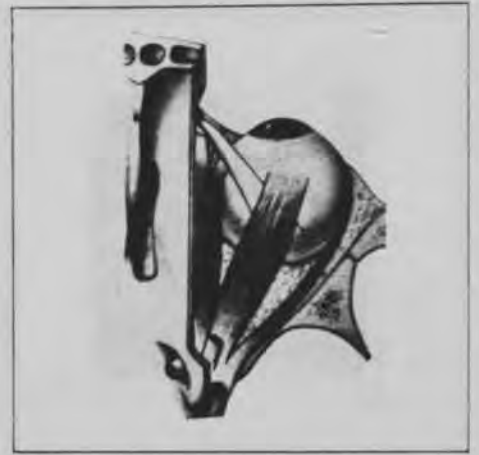1946.

2130 x 1750

Aerógrafo, tinta y guach.

Ed. Salvat.

C.O.



0894

Oftalmología.

Condiciones anatomofisiológicas.

Cirugía de los músculos.

1/1

Sección esquemática horizontal de la órbita que muestra la cápsula de tenon y las aletas tendinosas de los músculos.

No.

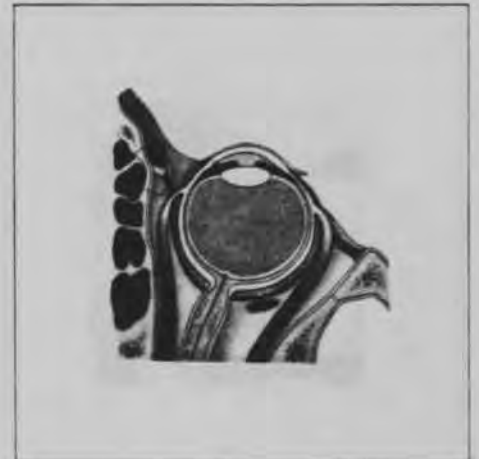1946.

1720 x 1800

Aerógrafo, tinta y guach.

Ed. Salvat.

C.O.



0895

Oftalmología.

Condiciones anatomofisiológicas.

Cirugía de los músculos.

1/1

Sección esquemática vertical que muestra la cápsula de Tenon y las aletas tendinosas.

No.

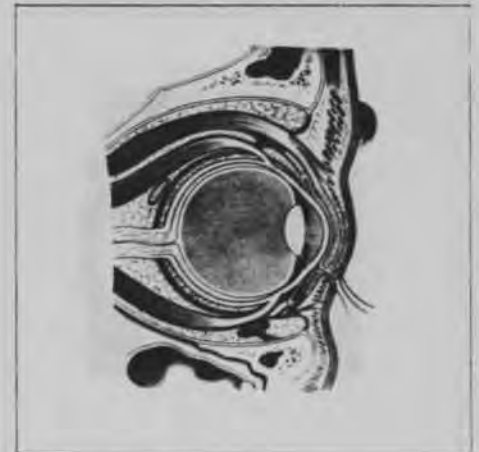1946.

2300 x 1850

Aerógrafo, tinta y guach.

Ed. Salvat.

C.O.



0896

Oftalmología.

Cirugía de los músculos. Tenotomía con sutura de músculo a tendón.

1/3

Se pasa el hilo a través del tendón y el músculo.

No.

1946.

Aerógrafo, tinta y guach.

Ed. Salvat.

C.O.





0897

Oftalmología.

Cirugía de los músculos. Tenotomía con sutura de músculo a tendón.

2/3

La mayor o menor altura del triángulo que forma el hilo depende de la intensidad de efecto deseada.

Ext. Inf. Dcha.

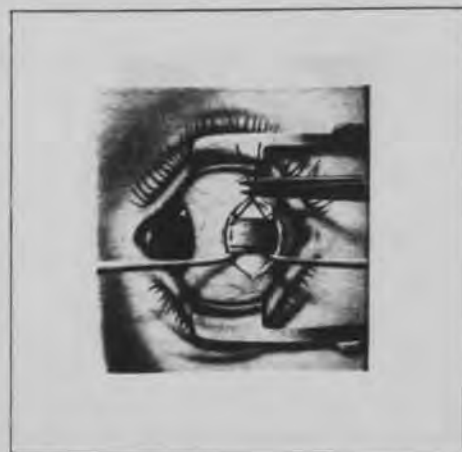1946.

1600 x 1460

Aerógrafo, tinta y guach.

Ed. Salvat.

C.O.



0898

Oftalmología.

Cirugía de los músculos. Tenotomía con sutura de músculo a tendón.

3/3

Estado en que queda el músculo operado al seccionar el tendón.

Ext. Inf. Dcha.

1946.

1600 x 1470

Aerógrafo, tinta y guach.

Ed. Salvat.

C.O.



0899

Oftalmología.

Cirugía de los músculos. Retroceso o tenotomía del oblicuo inferior.

1/3

Incisión en la piel.

Ext. Inf. Dcha.

1946.

1630 x 1480

Aerógrafo, tinta y guach.

Ed. Salvat.

C.O.



0900

Oftalmología.

Cirugía de los músculos. Retroceso o tenotomía del oblicuo inferior.

2/3

Busca del músculo con el gancho de estrabismo.

Ext. Inf. Dcha.

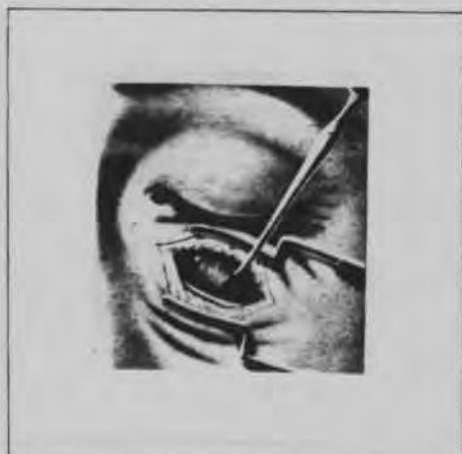1946.

1620 x 1475

Aerógrafo, tinta y guach.

Ed. Salvat.

C.O.



0901  
 Oftalmología.  
 Cirugía de los músculos. Retroceso o tenotomía del oblicuo inferior.  
 3/3  
 Sección del músculo.  
 Ext. Inf. Dcha.  
 1946.  
 1620 x 1480  
 Aerógrafo, tinta y guach.  
 Ed. Salvat.  
 C.O.



0902  
 Oftalmología.  
 Cirugía de los músculos. Avance del tendón y del músculo. Técnica de Bielschowsky.  
 1/5  
 Paso del hilo en la conjuntiva e inserción del tendón que se secciona.  
 Ext. Inf. Dcha.  
 1946.  
 1610 x 1480  
 Aerógrafo, tinta y guach.  
 Ed. Salvat.  
 C.O.



0903  
 Oftalmología.  
 Cirugía de los músculos. Avance del tendón y del músculo. Técnica de Bielschowsky.  
 2/5  
 Paso de los hilos a través del músculo y la conjuntiva posterior.  
 Ext. Inf. Dcha.  
 1946.  
 1610 x 1480  
 Aerógrafo, tinta y guach.  
 Ed. Salvat.  
 C.O.



0904  
 Oftalmología.  
 Cirugía de los músculos. Avance del tendón y del músculo. Técnica de Bielschowsky.  
 3/5  
 Antes de anudar se pasa el hilo por el asa inicial.  
 Ext. Inf. Dcha.  
 1946.  
 1610 x 1480  
 Aerógrafo, tinta y guach.  
 Ed. Salvat.  
 C.O.



0905

Oftalmología.

Cirugía de los músculos. Avance del tendón y del músculo. Técnica de Bielschowsky.

4/5

En caso de precisar mayor efecto, se insertan los hilos más adelante.

Ext. Inf. Dcha.

1946.

1610 x 1480

Aerógrafo, tinta y guach.

Ed. Salvat.

C.O.



0906

Oftalmología.

Cirugía de los músculos. Avance del tendón y del músculo. Técnica de Bielschowsky.

5/5

Disposición del hilo al hacer el nudo.

Ext. Inf. Dcha.

1946.

1610 x 1480

Aerógrafo, tinta y guach.

Ed. Salvat.

C.O.



0907

Oftalmología.

Cirugía de los músculos. Trasplante de inserción del recto superior.

1/2

Se pone al descubierto el tendón y se pasa un hilo en U.

No.

1946.

Aerógrafo, tinta y guach.

Ed. Salvat.

C.O.



0908

Oftalmología.

Cirugía de los músculos. Trasplante de inserción del recto superior.

2/2

Se anuda el punto, quedando el tendón fijado en la nueva posición.

No.

1946.

Aerógrafo, tinta y guach.

Ed. Salvat.

C.O.



0909  
 Oftalmología.  
 Cirugía de los músculos. Técnica de  
 O'Connor-Peter en la parálisis del  
 recto externo.  
 1/3  
 División del recto superior.  
 No.  
 1946.  
 Aerógrafo, tinta y guach.  
 Ed. Salvat.  
 C.O.



0910  
 Oftalmología.  
 Cirugía de los músculos. Técnica de  
 O'Connor-Peter en la parálisis del  
 recto externo.  
 2/3  
 División del recto inferior.  
 No.  
 1946.  
 Aerógrafo, tinta y guach.  
 Ed. Salvat.  
 C.O.



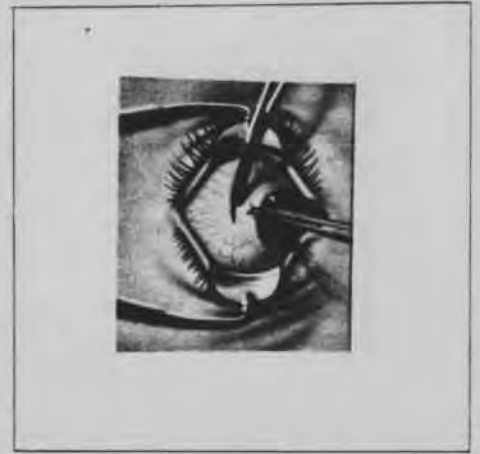0911  
 Oftalmología.  
 Cirugía de los músculos. Técnica de  
 O'Connor-Peter en la parálisis del  
 recto externo.  
 3/3  
 Avance del recto externo. Se completa  
 la operación con el retroceso del  
 recto interno.  
 No.  
 1946.  
 Aerógrafo, tinta y guach.  
 Ed. Salvat.  
 C.O.



0912  
 Oftalmología.  
 Enucleación del globo ocular.  
 1/6  
 Sección de la conjuntiva.  
 No.  
 1946.  
 Aerógrafo, tinta y guach.  
 Ed. Salvat.  
 C.O.



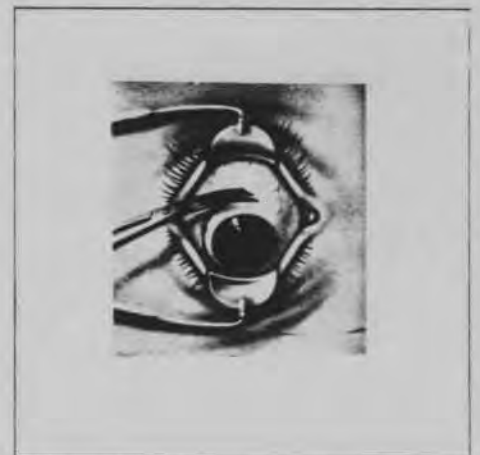0913  
Oftalmología.  
Enucleación del globo ocular.  
2/6  
Sección del recto externo.  
No.  
1946.  
Aerógrafo, tinta y guach.  
Ed. Salvat.  
C.O.



0914  
Oftalmología.  
Enucleación del globo ocular.  
3/6  
Sección del recto inferior.  
No.  
1946.  
Aerógrafo, tinta y guach.  
Ed. Salvat.  
C.O.



0915  
Oftalmología.  
Enucleación del globo ocular.  
4/6  
Sección del recto superior.  
No.  
1946.  
1620 x 1480  
Aerógrafo, tinta y guacNo.  
Ed. Salvat.  
C.O.



0916  
Oftalmología.  
Enucleación del globo ocular.  
5/6  
Sección del nervio óptico.  
No.  
1946.  
Aerógrafo, tinta y guach.  
Ed. Salvat.  
C.O.



0917  
 Oftalmología.  
 Enucleación del globo ocular.  
 6/6  
 Sutura de la conjuntiva.  
 No.  
 1946.  
 1620 x 1480  
 Aerógrafo, tinta y guach.  
 Ed. Salvat.  
 C.O.



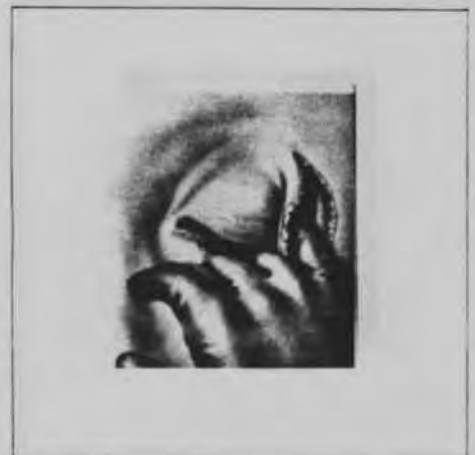0918  
 Oftalmología.  
 Orbitotomía.  
 1/4  
 Incisión cutánea.  
 No.  
 1946.  
 1630 x 1480  
 Aerógrafo, tinta y guacNo.  
 Ed. Salvat.  
 C.O.



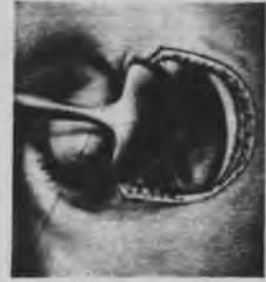0919  
 Oftalmología.  
 Orbitotomía.  
 2/4  
 Separación de los tejidos al ras del hueso.  
 No.  
 1946.  
 1620 x 1480  
 Aerógrafo, tinta y guach.  
 Ed. Salvat.  
 C.O.



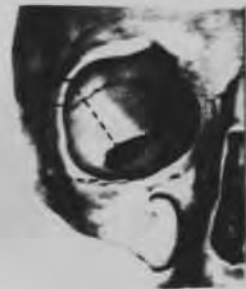0920  
 Oftalmología.  
 Orbitotomía.  
 3/4  
 Exploración digital.  
 No.  
 1946.  
 1610 x 1480  
 Aerógrafo, tinta y guach.  
 Ed. Salvat.  
 C.O.



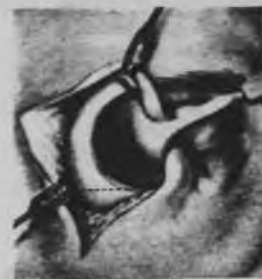0921  
 Oftalmología.  
 Orbitotomía.  
 4/4  
 Aplicación del separador de Wells.  
 No.  
 1946.  
 1620 x 1480  
 Aerógrafo, tinta y guach.  
 Ed. Salvat.  
 C.O.



0922  
 Oftalmología.  
 Orbitotomía. Operación de Krönlein.  
 1/4  
 Esquema de las secciones óseas.  
 No.  
 1946.  
 1620 x 1450  
 Aerógrafo, tinta y guach.  
 Ed. Salvat.  
 C.O.



0923  
 Oftalmología.  
 Orbitotomía. Operación de Krönlein.  
 2/4  
 Sección de la piel y descubrimiento  
 del borde orbitario externo.  
 No.  
 1946.  
 1610 x 1470  
 Aerógrafo, tinta y guach.  
 Ed. Salvat.  
 C.O.



0924  
 Oftalmología.  
 Orbitotomía. Operación de Krönlein.  
 3/4  
 Cortado el hueso se le separa hacia  
 afuera.  
 No.  
 1946.  
 1620 x 1460  
 Aerógrafo, tinta y guach.  
 Ed. Salvat.  
 C.O.



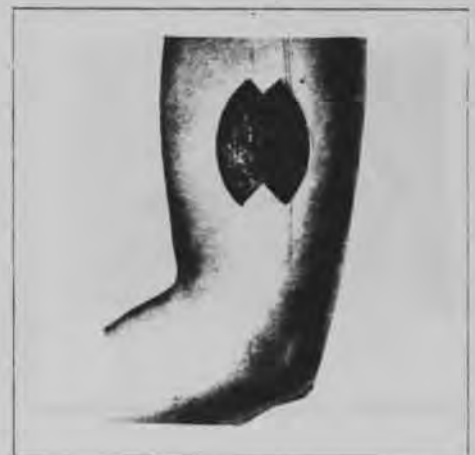0925  
 Oftalmología.  
 Orbitotomía. Operación de Krönlein.  
 4/4  
 Con ayuda de separadores se descubre  
 el contenido retrobulbar.  
 No.  
 1946.  
 1610 x 1480  
 Aerógrafo, tinta y guach.  
 Ed. Salvat.  
 C.O.



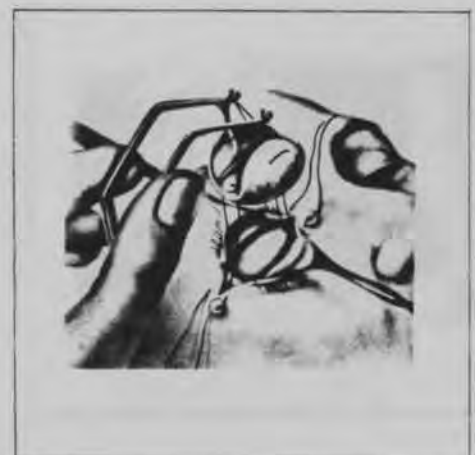0926  
 Oftalmología.  
 Orbitotomía. Técnica de Csapody para  
 reconstruir los fondos del saco.  
 1/4  
 Aparato para aplicar el trasplante.  
 No.  
 1946.  
 700 x 1400  
 Aerógrafo, tinta y guach.  
 Ed. Salvat.  
 C.O.



0927  
 Oftalmología.  
 Orbitotomía. Técnica de Csapody para  
 reconstruir los fondos del saco.  
 2/4  
 Zona del brazo de donde puede tomarse  
 el trasplante.  
 No.  
 1946.  
 1710 x 1200  
 Aerógrafo, tinta y guach.  
 Ed. Salvat.  
 C.O.



0928  
 Oftalmología.  
 Orbitotomía. Técnica de Csapody para  
 reconstruir los fondos del saco.  
 3/4  
 El colgajo de piel dispuesto en el  
 aparato se aplica sobre la superficie  
 cruenta.  
 No.  
 1946.  
 1560 x 1895  
 Aerógrafo, tinta y guach.  
 Ed. Salvat.  
 C.O.





0929

Oftalmología.

Orbitotomía. Técnica de Csapody para reconstruir los fondos del saco.

4/4

Se distiende el colgajo hasta que toque por arriba y abajo al reborde orbitario y se practican cortes en la piel de todo su espesor.

No.

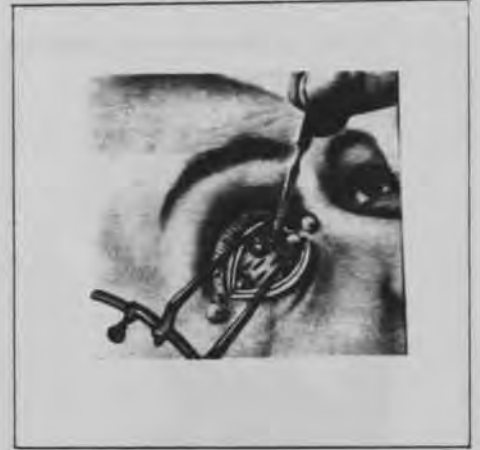1946.

1660 x 1620

Aerógrafo, tinta y guach.

Ed. Salvat.

C.O.



0930

Oftalmología.

Exploración radiológica.

1/1

Aparato radiológico de Lysholm.

No.

1946.

Aerógrafo y tinta.

Ed. Salvat.

C.O.



0931

Oftalmología.

Instrumental.

1/1

Blefaróstato de Blascovics

No.

1946.

1400 x 1500

Aerógrafo y tinta.

Ed. Salvat.

C.O.



0932

Oftalmología.

Anestesia.

1/1

Ramos oculares del facial.

No.

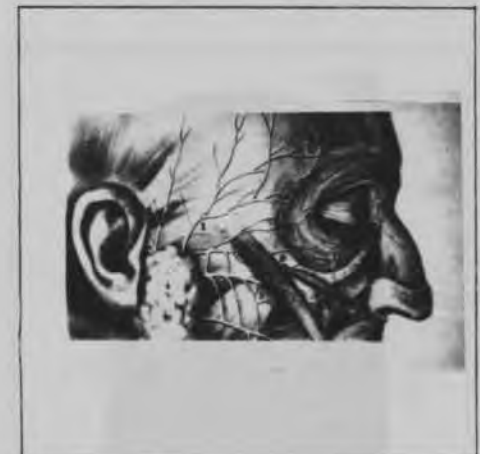1946.

1400 x 2270

Aerógrafo, tinta y guach.

Ed. Salvat.

C.O.



0933  
 Oftalmología.  
 Anatomía Normal.  
 1/1  
 Corte sagital de los párpados.  
 Ext. Inf. Dcha.  
 1946.  
 2450 x 1700  
 Tinta china .  
 Ed. Salvat.  
 C.O.



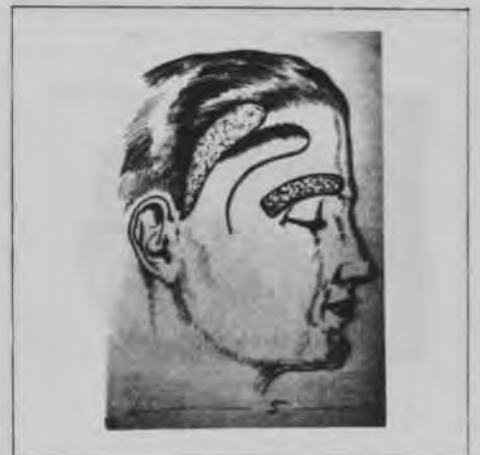0934  
 Oftalmología.  
 Anatomía Normal.  
 1/1  
 Ligamento orbitario.  
 Ext. Inf. Dcha.  
 1946.  
 1500 x 1600  
 Aerógrafo, tinta y guach.  
 Ed. Salvat.  
 C.O.



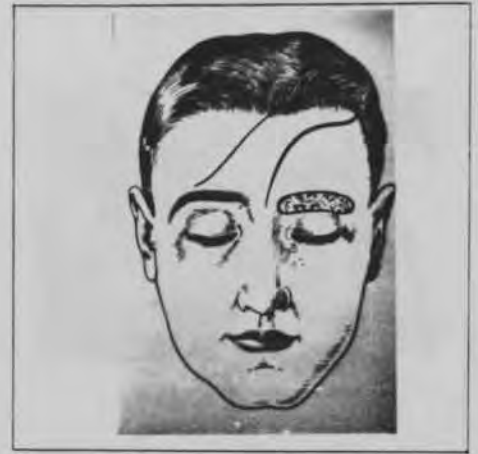0935  
 Oftalmología.  
 Plásticos palpebrales.  
 1/1  
 Técnica de Imre para una extensa  
 lesión del párpado inferior.  
 Ext. Inf. Dcha.  
 1946.  
 1800 x 1880  
 Aerógrafo, tinta y guach.  
 Ed. Salvat.  
 C.O.



0936  
 Oftalmología.  
 Injerto de pelo en la ceja.  
 1/1  
 Injerto por colgajo pediculado.  
 No.  
 1946.  
 1860 x 1260  
 Tinta china.  
 Ed. Salvat.  
 C.O.



0937  
 Oftalmología.  
 Injerto de pelo en la ceja.  
 1/1  
 Injerto por colgajo pediculado.  
 No.  
 1946.  
 2050 x 1500  
 Tinta china.  
 Ed. Salvat.  
 C.O.



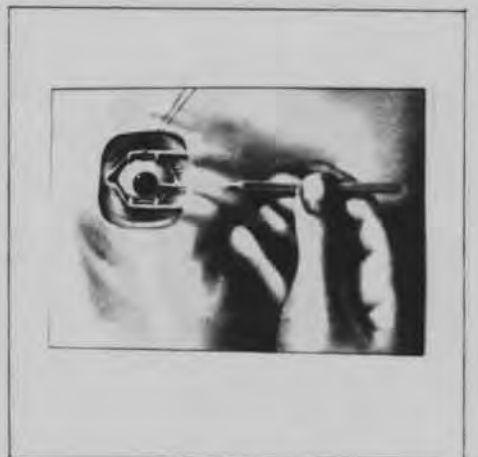0938  
 Oftalmología.  
 Queratoplastia.  
 1/1  
 Obtención de negro de humo.  
 No.  
 1946.  
 950 x 1200  
 Aerógrafo, tinta y guach.  
 Ed. Salvat.  
 C.O.



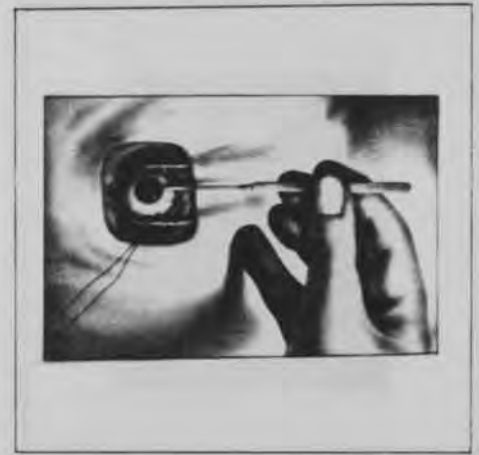0939  
 Oftalmología.  
 Iridectomia.  
 1/1  
 Corte del iris con la tijera de Wecker.  
 No.  
 1946.  
 1510 x 1240  
 Aerógrafo, tinta y guach.  
 Ed. Salvat.  
 C.O.



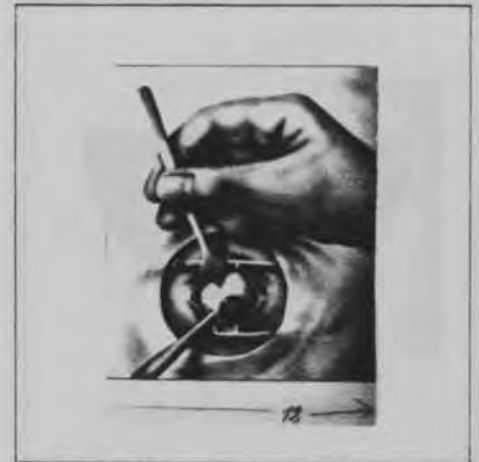0940  
 Oftalmología.  
 Extracción intracapsular o total.  
 1/1  
 Posición de la mano para la sección corneal del ojo derecho.  
 No.  
 1946.  
 1210 x 1840  
 Aerógrafo, tinta y guach.  
 Ed. Salvat.  
 C.O.



0941  
 Oftalmología.  
 Extracción intracapsular o total.  
 1/1  
 Posición de la mano para la sección  
 corneal del ojo izquierdo.  
 No.  
 1946.  
 1210 x 1840  
 Aerógrafo, tinta y guach.  
 Ed. Salvat.  
 C.O.



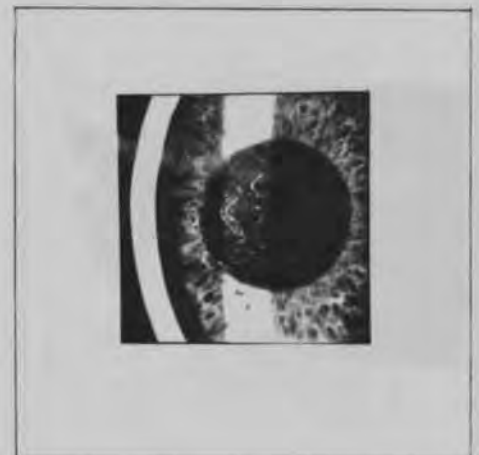
0942  
 Oftalmología.  
 Cirugía del cristalino.  
 1/1  
 Sección corneal con la lanza.  
 No.  
 1946.  
 1560 x 1340  
 Aerógrafo, tinta y guach.  
 Ed. Salvat.  
 C.O.




0943  
 Oftalmología.  
 Curso postoperatorio.  
 1/1  
 Vitreo con hialoides integra ocupando  
 la pupila.  
 No.  
 1946.  
 800 x 800  
 Aerógrafo, tinta y guach.  
 Ed. Salvat.  
 C.O.



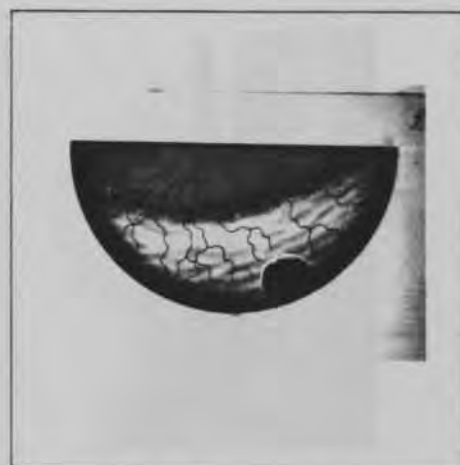0944  
 Oftalmología.  
 Curso postoperatorio.  
 1/1  
 Vitreo en la cámara anterior con la  
 hialoides rota.  
 No.  
 1946.  
 810 x 810  
 Aerógrafo, tinta y guach.  
 Ed. Salvat.  
 C.O.



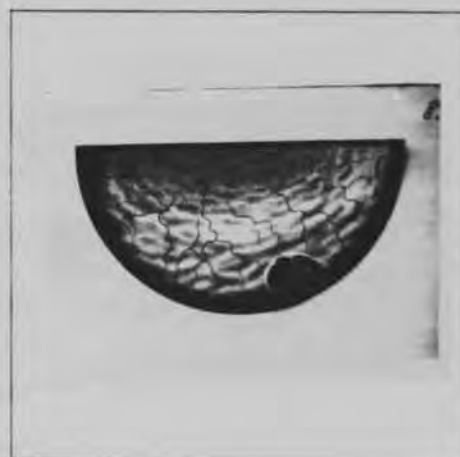0945  
 Oftalmología.  
 Cirugía del cristalino.  
 1/1  
 Punción del cristalino luxado con la  
 aguja diatérmica.  
 No.  
 1946.  
 940 x 850  
 Aerógrafo, tinta y guach.  
 Ed. Salvat.  
 C.O.



0946  
 Oftalmología.  
 Cirugía del desprendimiento de la  
 retina.  
 1/2  
 Desinserción antigua anterior.  
 No.  
 1946.  
 900 diam.  
 Aerógrafo, tinta y guach.  
 Ed. Salvat.  
 C.O.



0947  
 Oftalmología.  
 Cirugía del desprendimiento de la  
 retina.  
 2/2  
 Mismo caso anterior a los dos meses de  
 la operación.  
 No.  
 1946.  
 900 diam.  
 Aerógrafo, tinta y guach.  
 Ed. Salvat.  
 C.O.



0948  
 Oftalmología.  
 Datos anatómicos y fisiopatológicos.  
 1/1  
 Conducto de Schlemm.  
 Ext. Inf. Dcha.  
 1946.  
 900 x 2050  
 Aerógrafo, tinta y guach.  
 Ed. Salvat.  
 C.O.



0949  
 Oftalmología.  
 Cirugía del glaucoma.  
 1/1  
 Corte microscópico del ángulo  
 iridocorneal normal.  
 Ext. Inf. Med.  
 1946.  
 2570 x 1450  
 Aerógrafo, tinta, gouach y acuarela.  
 Ed. Salvat.  
 C.O.



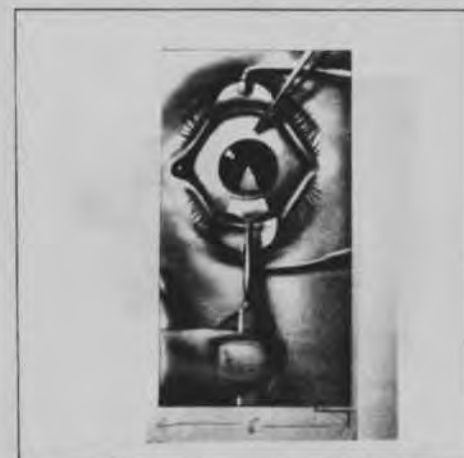0950  
 Oftalmología.  
 Cirugía del glaucoma.  
 1/1  
 Corte microscópico del ángulo  
 iridocorneal en el glaucoma crónico.  
 Ext. Inf. Dcha.  
 1946.  
 2650 x 900  
 Aerógrafo, tinta, gouach y acuarela.  
 Ed. Salvat.  
 C.O.



0951  
 Oftalmología.  
 Cirugía del glaucoma.  
 1/1  
 Corte microscópico de la esclerótica y  
 la coroides.  
 Ext. Inf. Dcha.  
 1946.  
 700 x 2600  
 Aerógrafo, tinta, gouach y acuarela.  
 Ed. Salvat.  
 C.O.



0952  
 Oftalmología.  
 Glaucoma crónico.  
 1/1  
 Parentesis de la cámara anterior.  
 Ext. Inf. Dcha.  
 1946.  
 2190 x 1180  
 Aerógrafo, tinta, gouach y acuarela.  
 Ed. Salvat.  
 C.O.



0953  
 Oftalmología.  
 Glaucoma crónico.  
 1/1  
 Angulo de la cámara anterior libre,  
 visto por el gonioscopio.  
 No.  
 1946.  
 960 x 1240  
 Aerógrafo, tinta, gouach y acuarela.  
 Ed. Salvat.  
 C.O.



0954  
 Oftalmología.  
 Glaucoma crónico.  
 1/1  
 Angulo de la cámara anterior cerrado  
 visto por el gonioscopio.  
 No.  
 1946.  
 960 x 1240  
 Aerógrafo, tinta, gouach y acuarela.  
 Ed. Salvat.  
 C.O.



0955  
 Oftalmología.  
 Glaucoma crónico.  
 1/1  
 Goniotomía de Barkan.  
 No.  
 1946.  
 1830 x 1490  
 Aerógrafo, tinta, gouach y acuarela.  
 Ed. Salvat.  
 C.O.



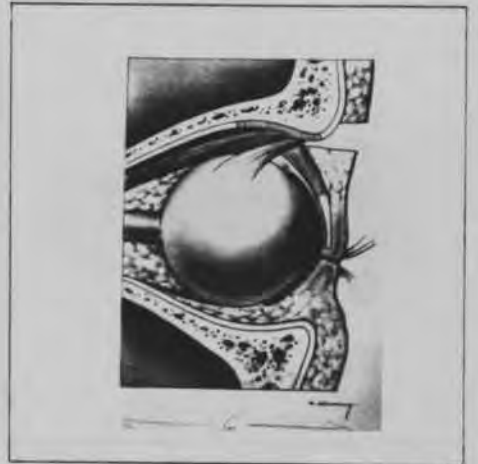
0956  
 Oftalmología.  
 Cirugía de los músculos.  
 1/1  
 Inserciones musculares en el  
 hemisferio posterior.  
 Ext. Inf. Dcha.  
 1946.  
 960 x 1240  
 Aerógrafo, tinta, gouach y acuarela.  
 Ed. Salvat.  
 C.O.



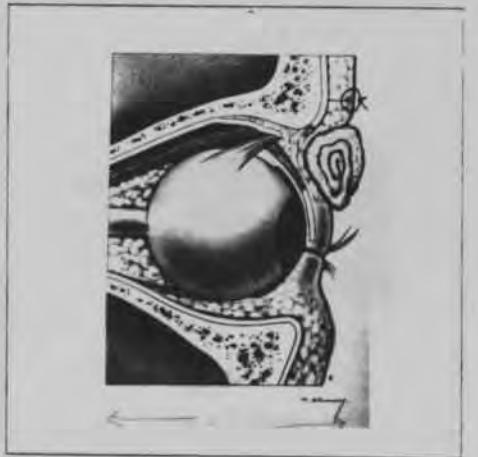
0957  
 Oftalmología.  
 Condiciones anatomofisiológicas.  
 1/1  
 Inserción de los músculos oculares en el globo.  
 Ext. Inf. Dcha.  
 1946.  
 1500 x 1170  
 Aerógrafo, tinta, gouach y acuarela.  
 Ed. Salvat.  
 C.O.



0958  
 Oftalmología.  
 Operaciones de retroceso.  
 1/1  
 Retroceso de la tróclea del oblicuo superior.  
 Ext. Inf. Dcha.  
 1946.  
 1670 x 1250  
 Aerógrafo, tinta, gouach y acuarela.  
 Ed. Salvat.  
 C.O.



0959  
 Oftalmología.  
 Operaciones de retroceso.  
 1/1  
 Cuando se coloca el vendaje conviene que quede comprimida la región de la tróclea.  
 Ext. Inf. Dcha.  
 1946.  
 1670 x 1250  
 Aerógrafo, tinta, gouach y acuarela.  
 Ed. Salvat.  
 C.O.



0960  
 Oftalmología.  
 Instrumentos.  
 1/1  
 Forceps de Arruga para las cataratas.  
 No.  
 1947.  
 Aerógrafo y tinta negra.  
 Dr. H. Arruga.  
 S.Q.O.C.





0961  
 Oftalmología.  
 Instrumentos.  
 1/1  
 Los forceps deben deslizarse con  
 facilidad.  
 No.  
 1947.  
 Aerógrafo y tinta negra.  
 Dr. H. Arruga.  
 S.Q.O.C.



0962  
 Oftalmología.  
 Instrumentos.  
 1/1  
 Correcta situación de los dedos.  
 No.  
 1947.  
 Aerógrafo y tinta negra.  
 Dr. H. Arruga.  
 S.Q.O.C.



0963  
 Oftalmología.  
 Instrumentos.  
 1/1  
 Los dedos están situados demasiado  
 lejos del final de las ramas.  
 No.  
 1947.  
 Aerógrafo y tinta negra.  
 Dr. H. Arruga.  
 S.Q.O.C.



0964  
 Oftalmología.  
 Instrumentos.  
 1/1  
 Cara interna del final de las ramas.  
 No.  
 1947.  
 Aerógrafo y tinta negra.  
 Dr. H. Arruga.  
 S.Q.O.C.



0965

Oftalmología.

Instrumentos.

1/1

Borde anterior de el final de las ramas, redondeados para evitar pinchar el iris.


No.

1947.

Aerógrafo y tinta negra.

Dr. H. Arruga.

S.Q.O.C.



0966

Oftalmología.

Instrumentos.

1/1

Borde posterior del final de las ramas.


No.

1947.

Aerógrafo y tinta negra.

Dr. H. Arruga.

S.Q.O.C.



0967

Cirugía Torácica.

Tumoraciones redondeadas endotorácicas yuxtamediastínicas.

1/1

La parte anterior de la pieza necróptica muestra un saco aneurismático de la aorta dorsal.

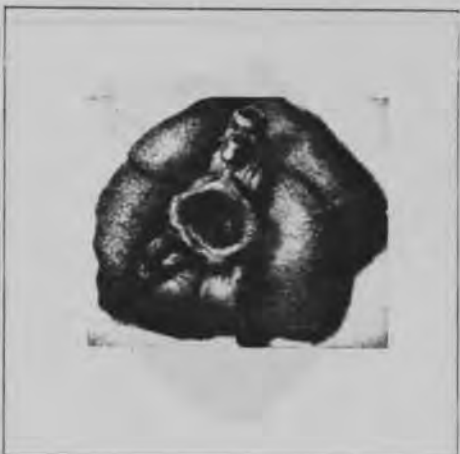Int. Inf. Ctro.

1948

Aerógrafo, tinta y guach.

Dr. A. Caralps.

T.Q.T.E.



0968

Patología y Clínica Médicas.

Etiopatogenia.

1/1

Cultivo de estreptococo viridans en placa de agar-sangre.


Ext. Inf. Ctro.

1948

Aerógrafo, tinta y guach.

Dr. Pedro Pons.

E.M.L.



0969

Patología y Clínica Medicas.  
Forma de paso de la endocarditis  
reumática a la endocarditis lenta.

1/1

Sobre la lesión verrugosa mitral  
reumática asientan dos gruesos polipos  
recientes.

Int. Inf. Dcha.

1948

Aerógrafo, tinta y guach.

Dr. Pedro Pons.

E.M.L.



0970

Patología y Clínica Medicas.  
Síndrome de Libman-Sacks.

1/1

Endocarditis verrugosa de la válvula  
mitral.

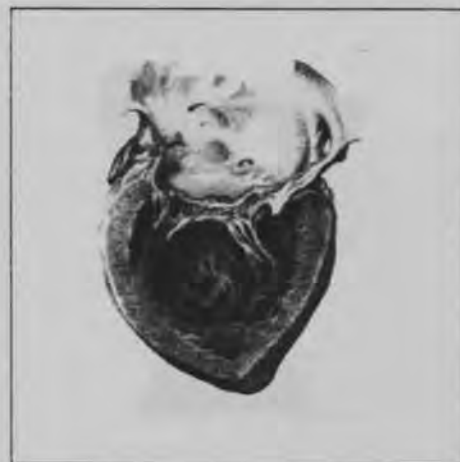No.

1948

Aerógrafo, tinta y guach.

Dr. Pedro Pons.

E.M.L.



0971

Patología y Clínica Medicas.  
Síndrome de Libman-Sacks.

1/1

Endocarditis verrugosa aórtica.

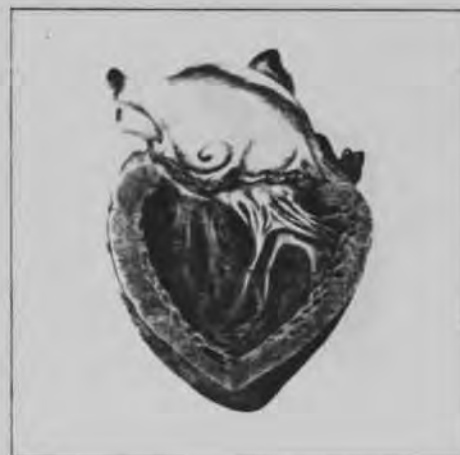No.

1948

Aerógrafo, tinta y guach.

Dr. Pedro Pons.

E.M.L.



0972

Patología y Clínica Medicas.  
Tipo de lesiones endocardíticas.

1/1

Región valvular aórtica. Lesiones  
iniciales.

Ext. Inf. Dcha.

1948

Aerógrafo, tinta y guach.

Dr. Pedro Pons.

E.M.L.



0973

Patología y Clínica Medicas.  
 Tipo de lesiones endocardíticas.  
 1/1  
 Región valvular mitral. Aumento de  
 lupa.  
 Ext. Inf. Izqu.  
 1948  
 Aerógrafo, tinta y guach.  
 Dr. Pedro Pons.  
 E.M.L.



0974

Patología y Clínica Medicas.  
 Tipo de lesiones endocardíticas.  
 1/1  
 Región valvular aórtica. Aumento de  
 lupa.  
 Ext. Inf. Dcha.  
 1948  
 Aerógrafo, tinta y guach.  
 Dr. Pedro Pons.  
 E.M.L.



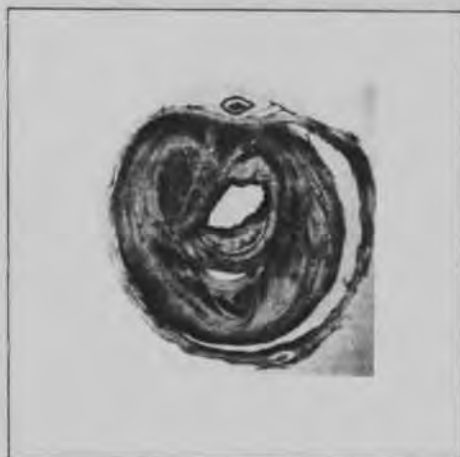0975

Patología y Clínica Medicas.  
 Tipo de proceso endocardítico.  
 1/1  
 Endocarditis vegetante aórtica y  
 ulcerosa mitral.  
 Ext. Inf. Dcha.  
 1948  
 Aerógrafo, tinta y guach.  
 Dr. Pedro Pons.  
 E.M.L.

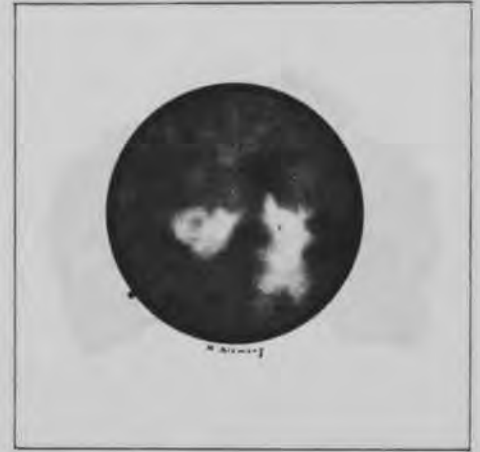

0976

Patología y Clínica Medicas.  
 Aneurisma arterial.  
 1/1  
 Aneurisma de la arteria cerebral  
 media.  
 Ext. Inf. Dcha.  
 1948  
 Aerógrafo, tinta y guach.  
 Dr. Pedro Pons.  
 E.M.L.



0977  
 Patología y Clínica Médicas.  
 Gastritis.  
 1/1  
 Visión endoscópica del antro pilórico  
 después de haber ingerido el cáustico.  
 Ext. Inf. Ctro.  
 1950  
 Aerógrafo, tinta y guach.  
 Dr. Pedro Pons.  
 P.C.M.-I



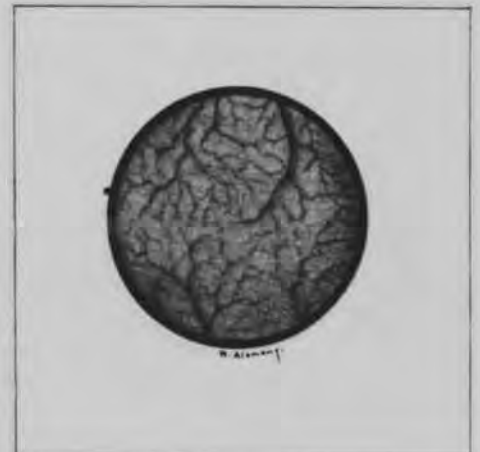0978  
 Patología y Clínica Médicas.  
 Gastritis.  
 1/1  
 Visión endoscópica de una gastritis  
 hipertrófica.  
 Ext. Inf. Ctro.  
 1950  
 Aerógrafo, tinta y guach.  
 Dr. Pedro Pons.  
 P.C.M.-I



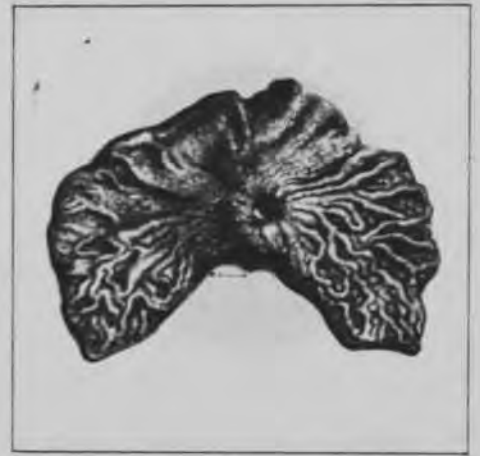0979  
 Patología y Clínica Médicas.  
 Gastritis.  
 1/1  
 Visión endoscópica de una gastritis  
 superficial.  
 Ext. Inf. Ctro.  
 1950  
 Aerógrafo, tinta y guach.  
 Dr. Pedro Pons.  
 P.C.M.-I



0980  
 Patología y Clínica Médicas.  
 Gastritis.  
 1/1  
 Visión endoscópica de una gastritis  
 atrófica.  
 Ext. Inf. Ctro.  
 1950  
 Aerógrafo, tinta y guach.  
 Dr. Pedro Pons.  
 P.C.M.-I



0981  
 Patología y Clínica Médicas.  
 Úlcera péptica.  
 1/1  
 Pieza de resección gástrica.  
 Ext. Inf. Ctro.  
 1950  
 1820 x 2540  
 Aerógrafo, tinta y guach.  
 Dr. Pedro Pons.  
 P.C.M.-I



0982  
 Patología y Clínica Médicas.  
 Úlcera péptica.  
 1/1  
 Visión gastroscópica orientada directamente sobre la curvatura menor y a nivel del tercio superior de la porción vertical.  
 Ext. Inf. Ctro.  
 1950  
 Aerógrafo, tinta y guach.  
 Dr. Pedro Pons.  
 P.C.M.-I



0983  
 Patología y Clínica Médicas.  
 Enfermedades del estómago y duodeno.  
 1/1  
 Úlcera gigante en plena fase aguda.  
 Ext. Inf. Ctro.  
 1950  
 Aerógrafo, tinta y guach.  
 Dr. Pedro Pons.  
 P.C.M.-I



0984  
 Patología y Clínica Médicas.  
 Enfermedades del estómago y duodeno.  
 1/1  
 Úlcera en fase de calma clínica y persistencia del "nicho" radiológico.  
 No.  
 1950  
 Aerógrafo, tinta y guach.  
 Dr. Pedro Pons.  
 P.C.M.-I



0985

Patología y Clínica Médicas.  
Úlcera péptica.

1/1

Úlcera en fase de calma clínica y  
desaparición del "nicho" radiológico.

No.

1950

Aerógrafo, tinta y guach.

Dr. Pedro Pons.

P.C.M.-I



0986

Patología y Clínica Médicas.  
Úlcera péptica.

1/1

Úlcera en fase de calma clínica y  
desaparición del "nicho" radiológico.

Ext. Inf. Ctro.

1950

Aerógrafo, tinta y guach.

Dr. Pedro Pons.

P.C.M.-I



0987

Patología y Clínica Médicas.  
Enfermedades del estómago y del  
duodeno.

1/1

Carcinoma infiltrante. Pieza obtenida  
mediante resección.

Ext. Inf. Ctro.

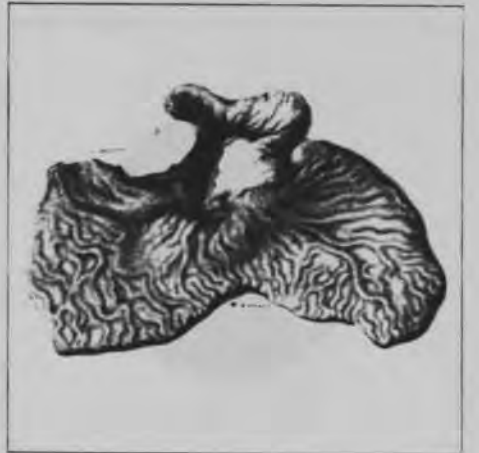1950

1740 x 2680

Aerógrafo, tinta y guach.

Dr. Pedro Pons.

P.C.M.-I



0988

Patología y Clínica Médicas.  
Enfermedades del estómago y del  
duodeno.

1/1

Carcinoma escutiforme ulcerado. Pieza  
obtenida mediante resección.

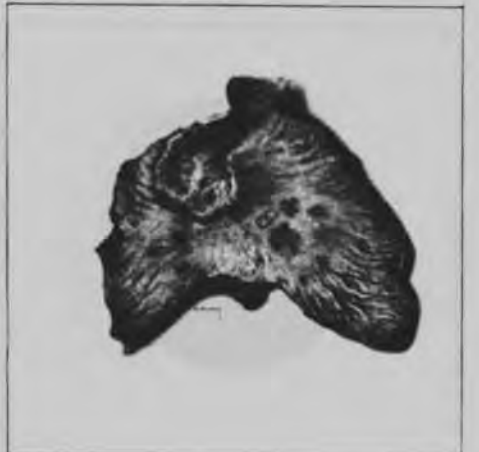Ext. Inf. Ctro.

1950

Aerógrafo, tinta y guach.

Dr. Pedro Pons.

P.C.M.-I



0989

Patología y Clínica Médicas.

Cáncer gástrico.

1/1

Carcinoma proliferante. Pieza obtenida mediante resección.

Ext. Inf. Dcha.

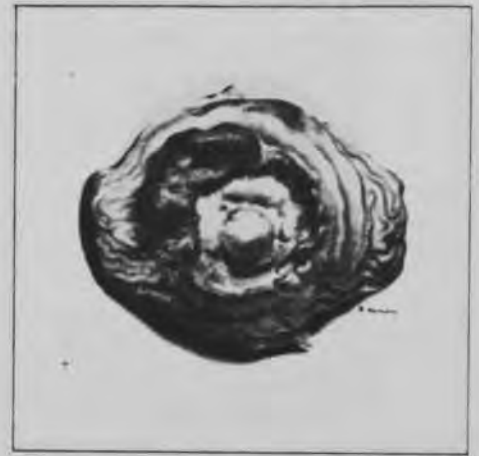1950

1650 x 1950

Aerógrafo, tinta y guach.

Dr. Pedro Pons.

P.C.M.-I



0990

Patología y Clínica Médicas.

Cáncer gástrico.

1/1

Gastroscoopia. Visión del esfínter y del antro.

Ext. Inf. Ctro.

1950

Aerógrafo, tinta y guach.

Dr. Pedro Pons.

P.C.M.-I



0991

Patología y Clínica Médicas.

Cáncer gástrico.

1/1

Gastroscoopia. Cáncer ulceriforme con rodete periulceroso emergente.

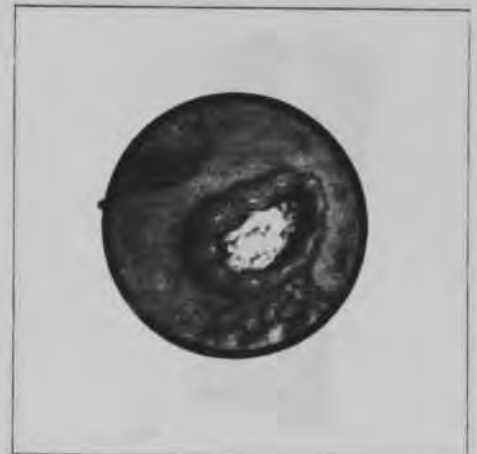
Ext. Inf. Ctro.

1950

Aerógrafo, tinta y guach.

Dr. Pedro Pons.

P.C.M.-I



0992

Patología y Clínica Médicas.

Cáncer gástrico.

1/1

Gastroscoopia. Cáncer proliferante localizado en el antro.

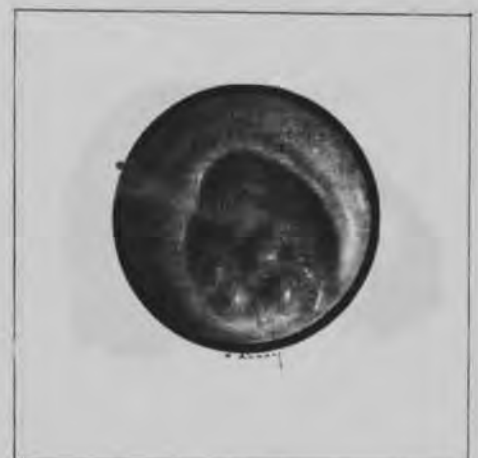Ext. Inf. Ctro.

1950

Aerógrafo, tinta y guach.

Dr. Pedro Pons.

P.C.M.-I





0993  
 Patología y Clínica Médicas.  
 Tumores benignos del estómago.  
 1/1  
 Gastroscoopia. Tumoración piriforme.  
 Ext. Inf. Ctro.  
 1950  
 Aerógrafo, tinta y guach.  
 Dr. Pedro Pons.  
 P.C.M.-I



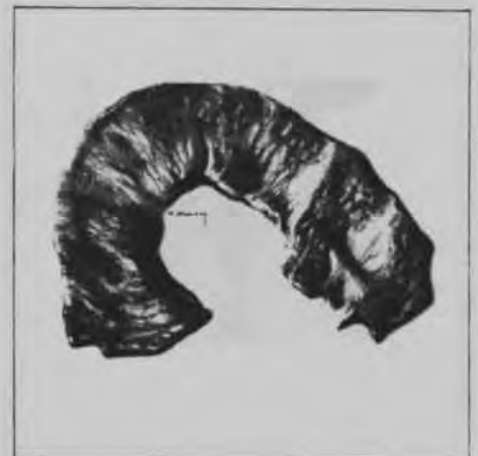0994  
 Patología y Clínica Médicas.  
 Tumores benignos del estómago.  
 1/1  
 Gastroscoopia orientada hacia la  
 curvatura mayor, en su vértice  
 posterior y a la altura de la porción  
 media del cuerpo gástrico.  
 No.  
 1950  
 Aerógrafo, tinta y guach.  
 Dr. Pedro Pons.  
 P.C.M.-I



0995  
 Patología y Clínica Médicas.  
 Enfermedades del intestino.  
 1/1  
 Tuberculosis folicular del yeyuno con  
 congestión perifocal.  
 Ext. Inf. Ctro.  
 1950  
 Aerógrafo, tinta y guach.  
 Dr. Pedro Pons.  
 P.C.M.-I



0996  
 Patología y Clínica Médicas.  
 Enfermedades del intestino.  
 1/1  
 Tuberculosis yeyunal. Forma ulcerosa.  
 Pieza de necropsia.  
 Ext. Med. Ctro.  
 1950  
 Aerógrafo, tinta y guach.  
 Dr. Pedro Pons.  
 P.C.M.-I



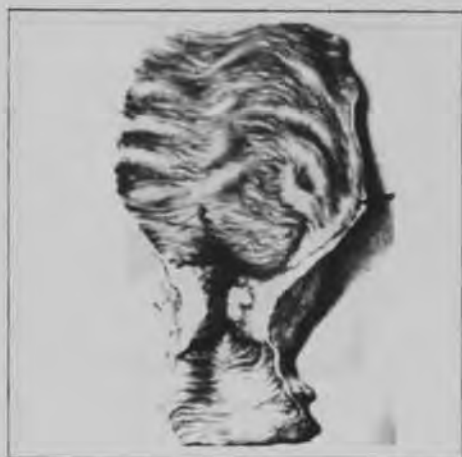0997  
 Patología y Clínica Médicas.  
 Carcinoide del intestino.  
 1/1  
 Linfosarcoma del yeyuno desarrollado a  
 partir de un folículo solitario.  
 Ext. Inf. Dcha.  
 1950  
 1300 x 800  
 Aerógrafo, tinta y guach.  
 Dr. Pedro Pons.  
 P.C.M.-I



0998  
 Patología y Clínica Médicas.  
 Enfermedades del intestino.  
 1/1  
 Cáncer del ciego ulcerovegetante.  
 Ext. Inf. Ctro.  
 1950  
 Aerógrafo, tinta y guach.  
 Dr. Pedro Pons.  
 P.C.M.-I y C.C.C.R.



0999  
 Patología y Clínica Médicas.  
 Carcinoma del colon.  
 1/1  
 Neoplasia escirrosa del colon  
 sigmoideo, de reducidas dimensiones.  
 Ext. Inf. Ctro.  
 1950  
 2900 x 1800  
 Aerógrafo, tinta y guach.  
 Dr. Pedro Pons.  
 P.C.M.-I y C.C.C.R.



1000  
 Patología y Clínica Médicas.  
 Enfermedades del recto y ano.  
 1/1  
 Fisura del ano, disimulada por una  
 hemorroide centinela.  
 No.  
 1950  
 Aerógrafo, tinta y guach.  
 Dr. Pedro Pons.  
 P.C.M.-I



1001

Patología y Clínica Médicas.  
Enfermedades del recto y ano.

1/1

Aspecto frecuente de la piel de la  
región anoperineal en los enfermos con  
prurito.


No.

1950

Aerógrafo, tinta y guach.

Dr. Pedro Pons.

P.C.M.-I



1002

Patología y Clínica Médicas.  
Enfermedades del recto y ano.

1/1

Hemorroides interoexternas o mixtas.

No.

1950

1500 x 1200

Aerógrafo, tinta y guach.

Dr. Pedro Pons.

P.C.M.-I



1003

Patología y Clínica Médicas.  
Hemorroides.

1/1

Incisión de una trombosis  
hemorroidaria externa.

No.

1950

Aerógrafo, tinta y guach.

Dr. Pedro Pons.

P.C.M.-I



1004

Patología y Clínica Médicas.  
Hemorroides.

1/1

Visión endoscópica de unas hemorroides  
internas de mediano tamaño.

No.

1950

Aerógrafo, tinta y guach.

Dr. Pedro Pons.

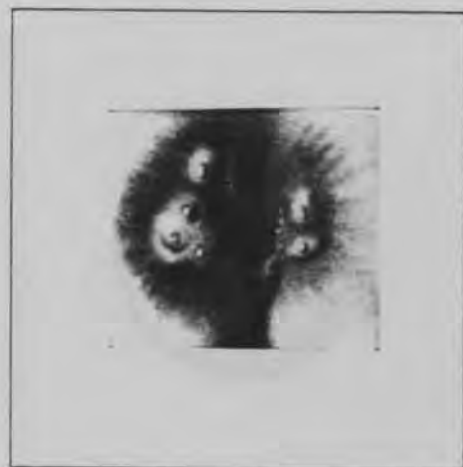P.C.M.-I



1005  
 Patología y Clínica Médicas.  
 Estenosis inflamatoria del recto.  
 1/1  
 Visión endoscópica de una estenosis  
 inflamatoria del recto.  
 Int. Inf. Ctro.  
 1950  
 Aerógrafo, tinta y guach.  
 Dr. Pedro Pons.  
 P.C.M.-I



1006  
 Patología y Clínica Médicas.  
 Estenosis inflamatoria del recto.  
 1/1  
 Aspecto frecuente de la región  
 anoperineal en la estenosis  
 inflamatoria del recto.  
 No.  
 1950  
 Aerógrafo, tinta y guach.  
 Dr. Pedro Pons.  
 P.C.M.-I



1007  
 Patología y Clínica Médicas.  
 Adenomatosis o poliposis rectocólica.  
 1/1  
 Adenomatosis rectocólica difusa con  
 degeneración carcinomatosa del tumor  
 de mayores dimensiones.  
 Ext. Inf. Dcha.  
 1950  
 Aerógrafo, tinta y guach.  
 Dr. Pedro Pons.  
 P.C.M.-I



1008  
 Patología y Clínica Médicas.  
 Tumor vellosos rectosigmoideo.  
 1/1  
 Adenomatosis rectocólica difusa.  
 Visión endoscópica de una parte de la  
 ampolla rectal.  
 Ext. Inf. Ctro.  
 1950  
 Aerógrafo, tinta y guach.  
 Dr. Pedro Pons.  
 P.C.M.-I



1009

Patología y Clínica Médicas.  
Tumor vellosos rectosigmoideo.

1/1

Tumor vellosos sésil, con una pequeña  
úlceras crateriforme en su mitad  
superior.

Ext. Inf. Izqu.

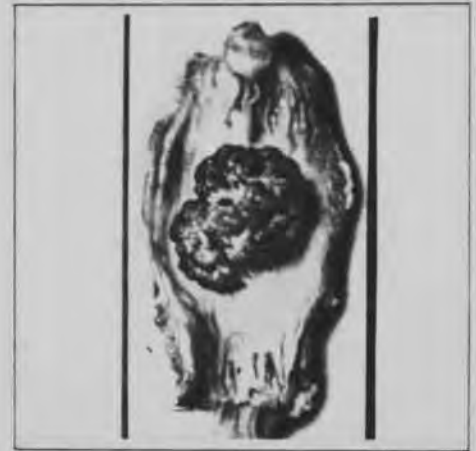1950

3700 x 1820

Aerógrafo, tinta y guach.

Dr. Pedro Pons.

P.C.M.-I



1010

Patología y Clínica Médicas.  
Enfermedades del recto y ano.

1/1

Visión endoscópica de un cáncer  
ulcerovegetante de la ampolla rectal.

Int. Inf. Ctro.

1950

Aerógrafo, tinta y guach.

Dr. Pedro Pons.

P.C.M.-I



1011

Patología y Clínica Médicas.  
Enfermedades del recto y ano.

1/1

Visión endoscópica de un cáncer  
ulcerovegetante de la ampolla rectal.

Int. Inf. Ctro.

1950

Aerógrafo, tinta y guach.

Dr. Pedro Pons.

P.C.M.-I



1012

Patología y Clínica Médicas.  
Enfermedades del recto y ano.

1/1

Visión endoscópica de un cáncer  
ulcerovegetante del recto.

Int. Inf. Dcha.

1950

Aerógrafo, tinta y guach.

Dr. Pedro Pons.

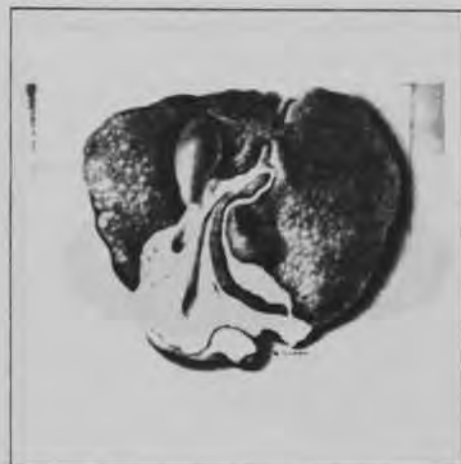P.C.M.-I



1013  
 Patología y Clínica Médicas.  
 Síndrome icterico.  
 1/1  
 Ictericia mecánica de tipo verdinico  
 por obstrucción del colédoco.  
 Int. Inf. Dcha.  
 1950  
 Aerógrafo, tinta y guach.  
 Dr. Pedro Pons.  
 P.C.M.-I



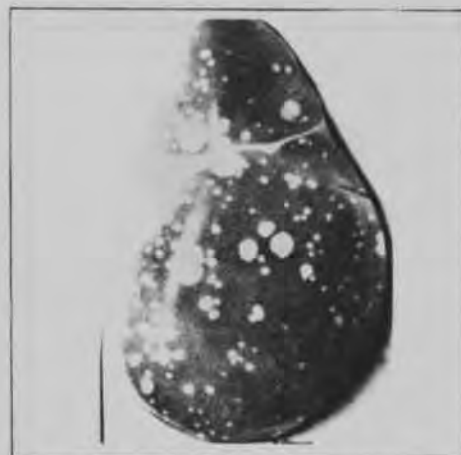1014  
 Patología y Clínica Médicas.  
 Cirrosis portal o de Laennec.  
 1/1  
 Cirrosis hepática de Laennec.  
 Superficie hepática granulosa típica.  
 Ext. Inf. Dcha.  
 1950  
 2500 x 2900  
 Aerógrafo, tinta y guach.  
 Dr. Pedro Pons.  
 P.C.M.-I



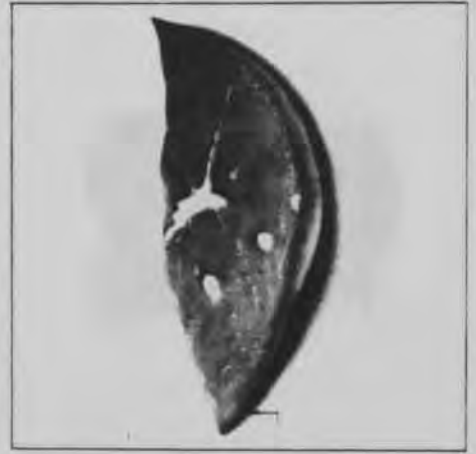1015  
 Patología y Clínica Médicas.  
 Enfermedades del hígado.  
 1/1  
 Tuberculoma hepático estratificado.  
 Ext. Inf. Dcha.  
 1950  
 2320 x 940  
 Aerógrafo, tinta y guach.  
 Dr. Pedro Pons.  
 P.C.M.-I



1016  
 Patología y Clínica Médicas.  
 Enfermedades del hígado.  
 1/1  
 Cancer metastático del hígado.  
 Ext. Inf. Dcha.  
 1950  
 2450 x 1560  
 Aerógrafo, tinta y guach.  
 Dr. Pedro Pons.  
 P.C.M.-I



1017  
 Patología y Clínica Médicas.  
 Colaginitis aguda.  
 1/1  
 Angiocolitis intrahepática.  
 Ext. Inf. Dcha.  
 1950  
 2430 x 1000  
 Aerógrafo, tinta y guach.  
 Dr. Pedro Pons.  
 P.C.M.-I



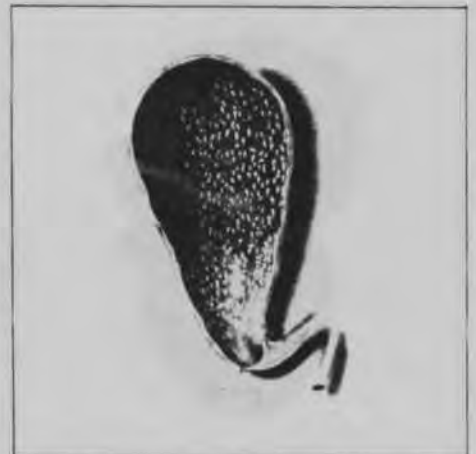1018  
 Patología y Clínica Médicas.  
 Colaginitis aguda.  
 1/1  
 Colecistitis gangrenosa. Placa de  
 esfacelo en el fondo de la vesícula  
 extirpada.  
 No.  
 1950  
 Aerógrafo, tinta y guach.  
 Dr. Pedro Pons.  
 P.C.M.-I



1019  
 Patología y Clínica Médicas.  
 Enfermedades de la vesícula y vías  
 biliares.  
 1/1  
 Colecistitis aguda, con un cálculo  
 enclavado en el cístico.  
 No.  
 1950  
 Aerógrafo, tinta y guach.  
 Dr. Pedro Pons.  
 P.C.M.-I



1020  
 Patología y Clínica Médicas.  
 Perforación de la vesícula biliar.  
 1/1  
 Vesícula fresa o aframbuesada.  
 Ext. Inf. Ctro.  
 1950  
 Aerógrafo, tinta y guach.  
 Dr. Pedro Pons.  
 P.C.M.-I



1021  
Patología y Clínica Médicas.  
Enfermedades de la vesícula y vías  
biliares.

1/1  
Ampolloma duodenal, con metástasis por  
contigüidad en la mucosa duodenal  
próxima.

Ext. Inf. Dcha.

1950

Aerógrafo, tinta y guach.

Dr. Pedro Pons.

P.C.M.-I



1022  
Patología y Clínica Médicas.  
Seudomixoma peritoneal.

1/1  
Mucocele apendicular perforado.

Ext. Inf. Dcha.

1950

Aerógrafo, tinta y guach.

Dr. Pedro Pons.

P.C.M.-I



1023  
Patología y Clínica Médicas.  
Cáncer gástrico. Etiopatogenia.

1/1  
Carcinoma proliferante.

Int. Inf. Ctro.

1950

Aerógrafo, tinta y guach.

Dr. Pedro Pons.

P.C.M.-I



1024  
Patología y Clínica Médicas.  
Enfermedades del corazón y grandes  
vasos.

1/1  
Pericarditis tuberculosa de forma  
modular.

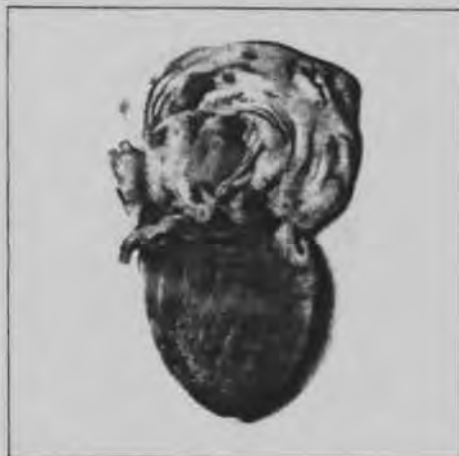Ext. Inf. Ctro.

1950

Aerógrafo, tinta y guach.

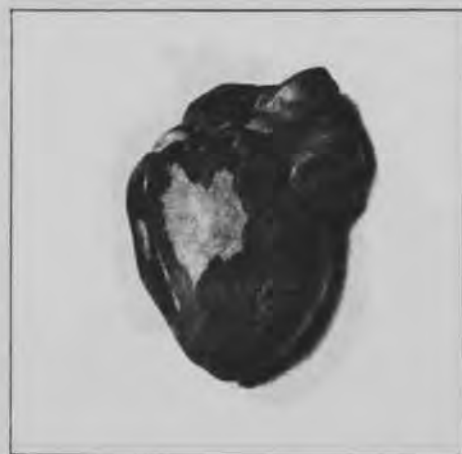Dr. Pedro Pons.

P.C.M.-II





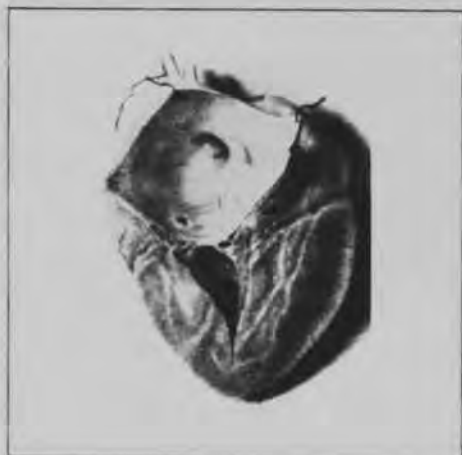1025  
 Patología y Clínica Médicas.  
 Enfermedades del corazón y grandes  
 vasos.  
 1/1  
 Placas lechosas residuales de una  
 pericarditis curada.  
 Ext. Inf. Ctro.  
 1950  
 Aerógrafo, tinta y guach.  
 Dr. Pedro Pons.  
 P.C.M.-II



1026  
 Patología y Clínica Médicas.  
 Enfermedades del endocardio.  
 1/1  
 Púrpura de la mucosa laríngea.  
 Int. Inf. Izqu.  
 1950  
 Aerógrafo, tinta y guach.  
 Dr. Pedro Pons.  
 P.C.M.-II



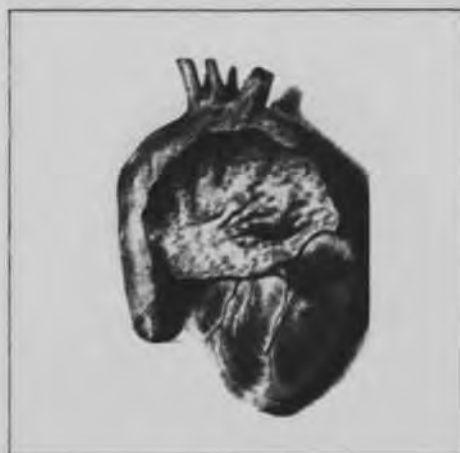1027  
 Patología y Clínica Médicas.  
 Enfermedades del corazón y grandes  
 vasos.  
 1/1  
 Estenosis mitral en ojal y excéntrica.  
 Ext. Inf. Ctro.  
 1950  
 Aerógrafo, tinta y guach.  
 Dr. Pedro Pons.  
 P.C.M.-II



1028  
 Patología y Clínica Médicas.  
 Enfermedades de la aorta.  
 1/1  
 Ateromatosis aórtica.  
 Ext. Med. Ctro.  
 1950  
 Aerógrafo, tinta y guach.  
 Dr. Pedro Pons.  
 P.C.M.-II



1029  
 Patología y Clínica Médicas.  
 Enfermedades del corazón y grandes vasos.  
 1/1  
 Aneurisma fusiforme luético, abierto por su cara posterior.  
 Ext. Inf. Izqu.  
 1950  
 Aerógrafo, tinta y guach.  
 Dr. Pedro Pons.  
 P.C.M.-II



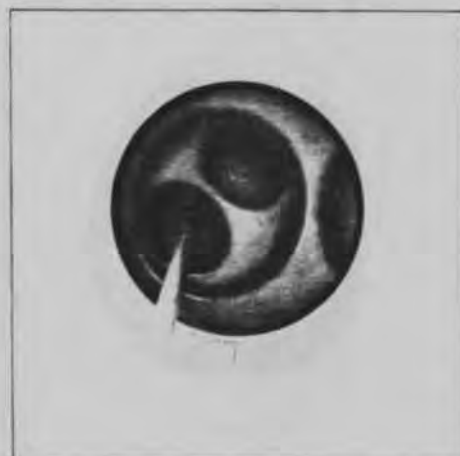1030  
 Patología y Clínica Médicas.  
 Enfermedades del corazón y grandes vasos.  
 1/1  
 Aneurisma disecante de la aorta abdominal suprailíaca.  
 Ext. Inf. Dcha.  
 1950  
 Aerógrafo, tinta y guach.  
 Dr. Pedro Pons.  
 P.C.M.-II



1031  
 Patología y Clínica Médicas.  
 Aparato respiratorio.  
 1/1  
 Imágen broncoscópica.  
 Ext. Inf. Ctro.  
 1950  
 Aerógrafo, tinta y guach.  
 Dr. Pedro Pons.  
 P.C.M.-III



1032  
 Patología y Clínica Médicas.  
 Semiología del aparato respiratorio.  
 1/1  
 Bronquitronco izquierdo con los dos bronquios lobares.  
 Ext. Inf. Ctro.  
 1950  
 Aerógrafo, tinta y guach.  
 Dr. Pedro Pons.  
 P.C.M.-III



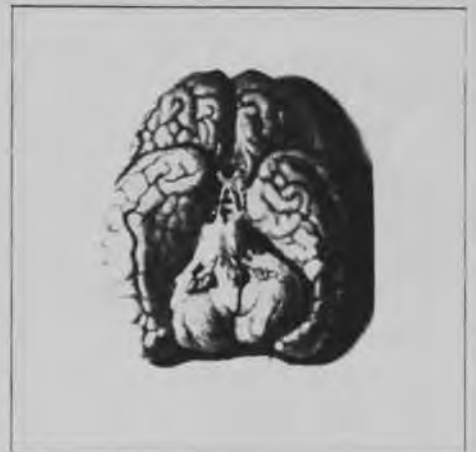1033  
 Patología y Clínica Médicas.  
 Semiología del aparato respiratorio.  
 1/1  
 Bronquio del lóbulo inferior derecho.  
 Ext. Inf. Ctro.  
 1950  
 Aerógrafo, tinta y guach.  
 Dr. Pedro Pons.  
 P.C.M.-III



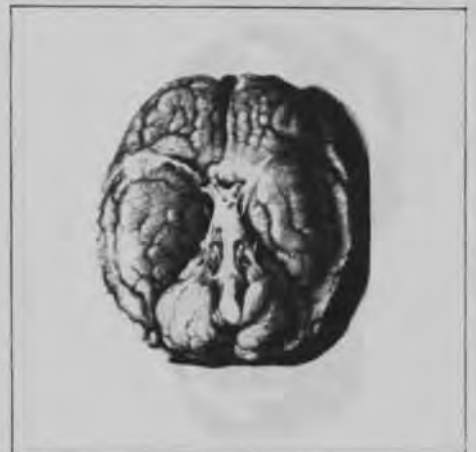1034  
 Patología y Clínica Médicas.  
 Tuberculosis del pulmón y de la pleura.  
 1/1  
 Ganglios tuberculosos mediastínicos.  
 Ext. Inf. Dcha.  
 1950  
 Aerógrafo, tinta y guach.  
 Dr. Pedro Pons.  
 P.C.M.-III



1035  
 Patología y Clínica Médicas.  
 Meningitis tuberculosa.  
 1/1  
 Meningitis tuberculosa. Abundante  
 depósito de fibrina en la base  
 cerebral.  
 Ext. Inf. Ctro.  
 1950  
 Aerógrafo, tinta y guach.  
 Dr. Pedro Pons.  
 P.C.M.-IV



1036  
 Patología y Clínica Médicas.  
 Meningitis tuberculosa.  
 1/1  
 Meningitis tuberculosa. Abundante  
 depósito de fibrina en el tronco  
 cerebral, región optoquiasmática y  
 surco silviano..  
 Ext. Inf. Ctro.  
 1950  
 Aerógrafo, tinta y guach.  
 Dr. Pedro Pons.  
 P.C.M.-IV



1037

Patología y Clínica Médicas.  
Trastornos circulatorios y hemorragias  
del neuroeje y sus meninges.

1/1

Gran foco de hemorragia cerebral con  
desprendimiento de coágulo durante la  
necropsia y oquedad residual  
comunicante con el ventrículo lateral.

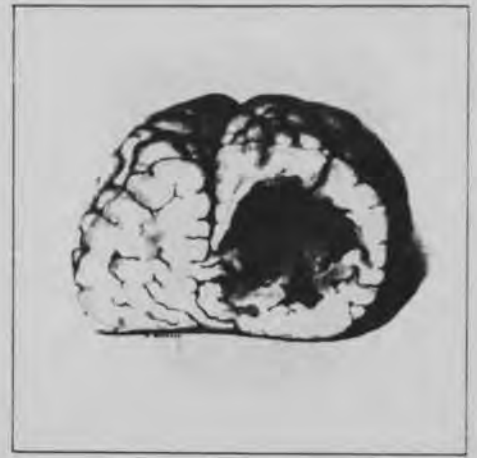Ext. Inf. Izqu.

1950

Aerógrafo, tinta y guach.

Dr. Pedro Pons.

P.C.M.-IV



1038

Patología y Clínica Médicas.  
Reblandecimientos cerebrales.

1/1

Zonas de reblandecimiento cerebral.

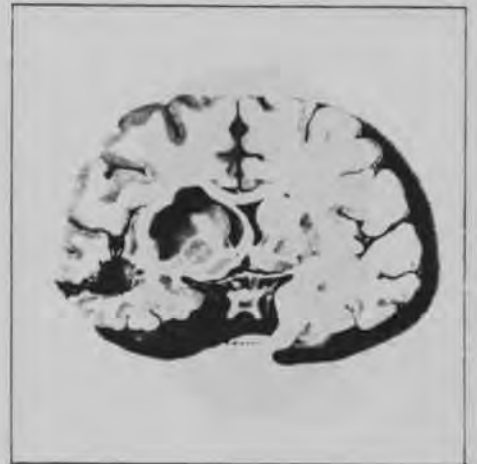
Ext. Inf. Ctro.

1950

Aerógrafo, tinta y guach.

Dr. Pedro Pons.

P.C.M.-IV



1039

Patología y Clínica Médicas.  
Trombosis de los senos venosos  
endocraneales.

1/1

Tromboflebitis de ambos senos  
cavernosos en el curso de una  
septicemia posfurúnculo del labio  
superior.

Ext. Inf. Izqu.

1950

Aerógrafo, tinta y guach.

Dr. Pedro Pons.

P.C.M.-IV



1040

Patología y Clínica Médicas.  
Linfosarcoma de Kundrat.

1/1

Linfosarcoma del bazo.

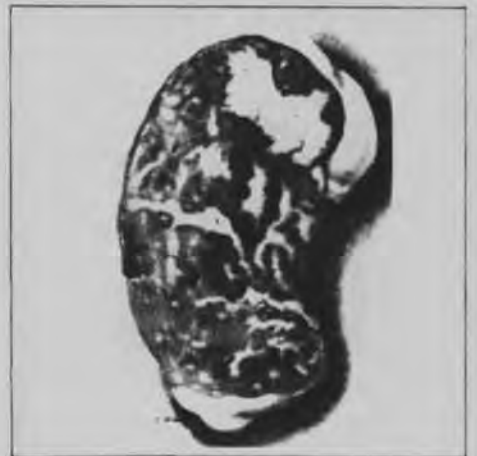Ext. Inf. Izqu.

1950

Aerógrafo, tinta y guach.

Dr. Pedro Pons.

P.C.M.-V



1041

Patología y Clínica Médicas.  
Linfogranuloma de Hodgkin.

1/1

Mazacote ganglionar retromesentérico  
que engloba la vena cava inferior.

Ext. Inf. Izqu.

1950

Aerógrafo, tinta y guach.

Dr. Pedro Pons.

P.C.M.-V



1042

Patología y Clínica Médicas.  
Linfogranuloma de Hodgkin.

1/1

Bazo púrpura, sección longitudinal.

Ext. Inf. Izqu.

1950

Aerógrafo, tinta y guach.

Dr. Pedro Pons.

P.C.M.-V



1043

Patología y Clínica Médicas.  
Linfogranuloma de Hodgkin.

1/1

Tuberculosis ganglionar  
retromesentérica.

Ext. Inf. Ctro.

1950

Aerógrafo, tinta y guach.

Dr. Pedro Pons.

P.C.M.-V



1044

Patología y Clínica Médicas.  
Hemofilia.

1/1

Equimosis palpebral y subconjuntiva  
bulbar del ojo izquierdo tras pequeño  
trauma.

Int. Inf. Dcha.

1950

Aerógrafo, tinta y guach.

Dr. Pedro Pons.

P.C.M.-V



1045

Patología y Clínica Médicas.  
Hemofilia.

1/1

Gran hematoma espontáneo en la región  
deltoidea con zona escarótica en la  
piel del centro.

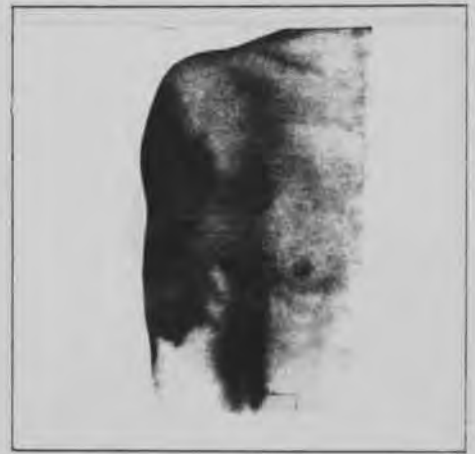Int. Inf. Ctro.

1950

Aerógrafo, tinta y guach.

Dr. Pedro Pons.

P.C.M.-V



1046

Patología y Clínica Médicas.  
Trombopenias por tóxicos.

1/1

Púrpura trombopénica crisoterápica.

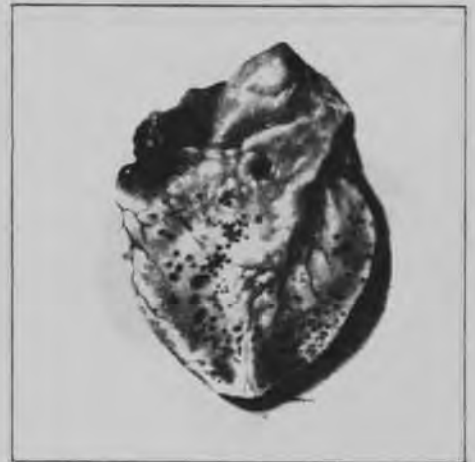Ext. Inf. Dcha.

1950

Aerógrafo, tinta y guach.

Dr. Pedro Pons.

P.C.M.-V



1047

Patología y Clínica Médicas.  
Otras esplenomegalias sintomáticas.

1/1

Amiloidosis esplénica.

Ext. Inf. Ctro.

1950

Aerógrafo, tinta y guach.

Dr. Pedro Pons.

P.C.M.-V



1048

Patología y Clínica Médicas.  
Tumores y quistes esplénicos.

1/1

Linfosarcomatosis micronodular del  
bazo.

Ext. Inf. Izqu.

1950

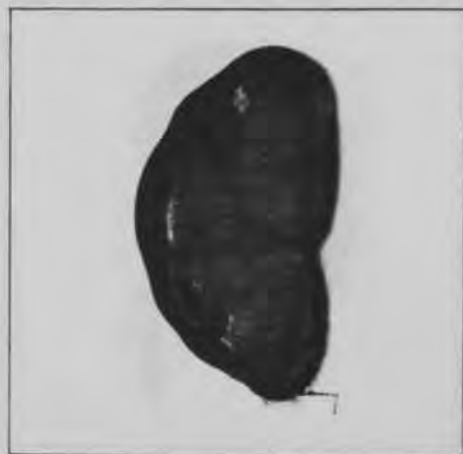Aerógrafo, tinta y guach.

Dr. Pedro Pons.

P.C.M.-V



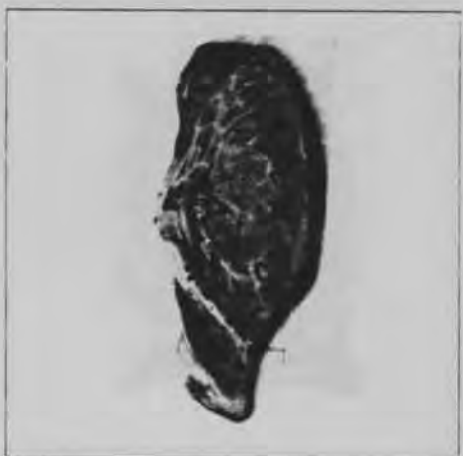1049  
 Patología y Clínica Médicas.  
 Enfermedades producidas por bacterias.  
 1/1  
 Sepsis estafilocócica.  
 Ext. Inf. Dcha.  
 1950  
 Aerógrafo, tinta y guach.  
 Dr. Pedro Pons.  
 P.C.M.-VI



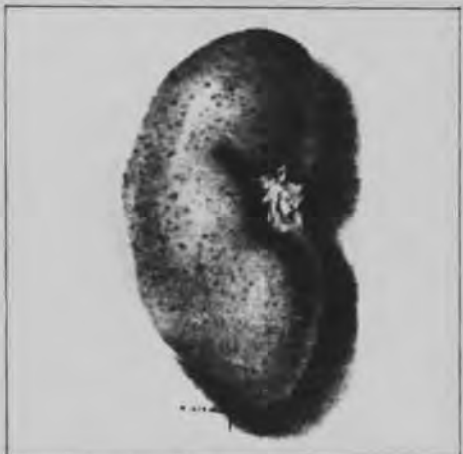1050  
 Patología y Clínica Médicas.  
 Enfermedades producidas por bacterias.  
 1/1  
 Endocarditis bacteriana subaguda.  
 Int. Inf. Dcha.  
 1950  
 Aerógrafo, tinta y guach.  
 Dr. Pedro Pons.  
 P.C.M.-VI



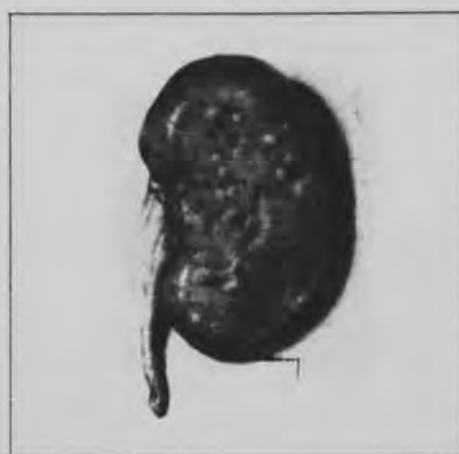1051  
 Patología y Clínica Médicas.  
 Enfermedades infecciosas.  
 1/1  
 Sepsis estafilocócica.  
 Ext. Inf. Dcha.  
 1950  
 Aerógrafo, tinta y guach.  
 Dr. Pedro Pons.  
 P.C.M.-VI



1052  
 Patología y Clínica Médicas.  
 Enfermedades producidas por bacterias.  
 1/1  
 Sepsis estafilocócica.  
 Ext. Inf. Izqu.  
 1950  
 Aerógrafo, tinta y guach.  
 Dr. Pedro Pons.  
 P.C.M.-VI



1053  
 Patología y Clínica Médicas.  
 Enfermedades producidas por bacterias.  
 1/1  
 Sepsis estafilocócica.  
 Ext. Inf. Dcha.  
 1950  
 Aerógrafo, tinta y guach.  
 Dr. Pedro Pons.  
 P.C.M.-VI



1054  
 Patología y Clínica Médicas.  
 Enfermedades infecciosas.  
 1/1  
 Fiebre tifoidea.  
 Ext. Inf. Dcha.  
 1950  
 Aerógrafo, tinta y guach.  
 Dr. Pedro Pons.  
 P.C.M.-VI



1055  
 Patología y Clínica Médicas.  
 Enfermedades producidas por  
 espiroquetas. por  
 1/1  
 Aspecto típico de la necropsia del del  
 cobayo inoculado con *L.*  
*icterohaemorrhagiae*. L.  
 Ext. Inf. Dcha.  
 1950  
 Aerógrafo, tinta y guach.  
 Dr. Pedro Pons.  
 P.C.M.-VI



1056  
 Patología y Clínica Médicas.  
 Enfermedades producidas por virus.  
 1/1  
 Fiebre eruptiva pluriorificial.  
 Int. Inf. Dcha.  
 1950  
 Aerógrafo, tinta y guach.  
 Dr. Pedro Pons.  
 P.C.M.-VI





1057  
 Oftalmología.  
 Desprendimiento de retina.  
 1/1  
 Desprendimiento total.  
 No.  
 1951  
 Aerógrafo, tinta y guach.  
 Dr. Arruga.  
 C.T.R.D.



1058  
 Oftalmología.  
 Desprendimiento de retina.  
 1/1  
 Desprendimiento con lágrima supero-  
 nasal.  
 No.  
 1951  
 Aerógrafo, tinta y guach.  
 Dr. Arruga.  
 C.T.R.D.



1059  
 Oftalmología.  
 Desprendimiento de retina.  
 1/1  
 Desprendimiento superior con gran  
 lágrima.  
 No.  
 1951  
 Aerógrafo, tinta y guach.  
 Dr. Arruga.  
 C.T.R.D.



1060  
 Oftalmología.  
 Desprendimiento de retina.  
 1/2  
 Reciente desprendimiento tipo balón,  
 sin lágrima visible.  
 No.  
 1951  
 Aerógrafo, tinta y guach.  
 Dr. Arruga.  
 C.T.R.D.



1061  
 Oftalmología.  
 Desprendimiento de retina.  
 2/2  
 Desprendimiento anterior tratado con  
 descanso.  
 No.  
 1951  
 Aerógrafo, tinta y guach.  
 Dr. Arruga.  
 C.T.R.D.



1062  
 Oftalmología.  
 Desprendimiento de retina.  
 1/1  
 Desprendimiento superior con varias  
 lágrimas.  
 No.  
 1951  
 Aerógrafo, tinta y guach.  
 Dr. Arruga.  
 C.T.R.D.



1063  
 Oftalmología.  
 Desprendimiento de retina.  
 1/1  
 Desprendimiento de pocas semanas que  
 comenzó con pequeñas lágrimas en la  
 zona retículo-vacuolar.  
 No.  
 1951  
 Aerógrafo, tinta y guach.  
 Dr. Arruga.  
 C.T.R.D.



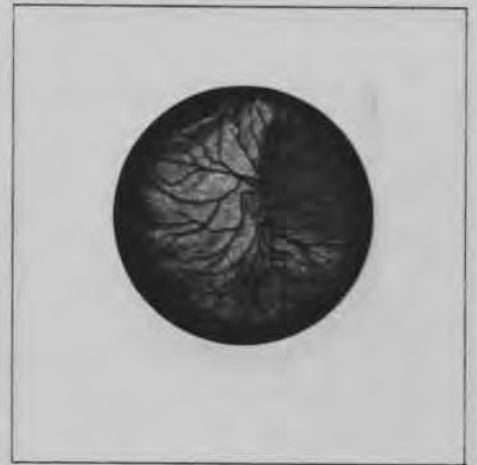1064  
 Oftalmología.  
 Desprendimiento de retina.  
 1/1  
 Desprendimiento de algunos meses.  
 No.  
 1951  
 Aerógrafo, tinta y guach.  
 Dr. Arruga.  
 C.T.R.D.



1065  
 Oftalmología.  
 Desprendimiento de retina.  
 1/1  
 Múltiples lágrimas con un  
 desprendimiento casi total.  
 No.  
 1951  
 Aerógrafo, tinta y guach.  
 Dr. Arruga.  
 C.T.R.D.



1066  
 Oftalmología.  
 Desprendimiento de retina.  
 1/1  
 Desprendimiento producido por  
 traumatismo.  
 No.  
 1951  
 Aerógrafo, tinta y guach.  
 Dr. Arruga.  
 C.T.R.D.



1067  
 Oftalmología.  
 Desprendimiento de retina.  
 1/1  
 Desprendimiento extensivo con lágrima  
 en el ecuador y en la mácula.  
 No.  
 1951  
 Aerógrafo, tinta y guach.  
 Dr. Arruga.  
 C.T.R.D.



1068  
 Oftalmología.  
 Desprendimiento de retina.  
 1/1  
 Desprendimiento total sin lágrimas.  
 No.  
 1951  
 Aerógrafo, tinta y guach.  
 Dr. Arruga.  
 C.T.R.D.



1069  
 Oftalmología.  
 Desprendimiento de retina.  
 1/1  
 Gran lágrima.  
 No.  
 1951  
 Aerógrafo, tinta y guach.  
 Dr. Arruga.  
 C.T.R.D.



1070  
 Oftalmología.  
 Desprendimiento de retina.  
 1/1  
 Desprendimiento con lágrimas  
 espontáneamente limitadas.  
 No.  
 1951  
 Aerógrafo, tinta y guach.  
 Dr. Arruga.  
 C.T.R.D.



1071  
 Oftalmología.  
 Desprendimiento de retina.  
 1/1  
 Lágrima posterior con desprendimiento  
 retinal extensivo.  
 No.  
 1951  
 Aerógrafo, tinta y guach.  
 Dr. Arruga.  
 C.T.R.D.



1072  
 Oftalmología.  
 Desprendimiento de retina.  
 1/1  
 Desprendimiento con lágrima en la  
 mácula.  
 No.  
 1951  
 Aerógrafo, tinta y guach.  
 Dr. Arruga.  
 C.T.R.D.



1073  
 Oftalmología.  
 Desprendimiento de retina.  
 1/1  
 Desprendimiento inferior con lágrima  
 en la región temporal media.  
 No.  
 1951  
 Aerógrafo, tinta y guach.  
 Dr. Arruga.  
 C.T.R.D.



1074  
 Oftalmología.  
 Desprendimiento de retina.  
 1/1  
 Desprendimiento inferior con lágrima  
 en la región nasal media.  
 No.  
 1951  
 Aerógrafo, tinta y guach.  
 Dr. Arruga.  
 C.T.R.D.



1075  
 Oftalmología.  
 Desprendimiento de retina.  
 1/1  
 Desprendimiento retinal en el  
 hemisferio inferior con varias  
 lágrimas.  
 No.  
 1951  
 Aerógrafo, tinta y guach.  
 Dr. Arruga.  
 C.T.R.D.



1076  
 Oftalmología.  
 Desprendimiento de retina.  
 1/1  
 Desprendimiento infero-externo con  
 gran lágrima.  
 No.  
 1951  
 Aerógrafo, tinta y guach.  
 Dr. Arruga.  
 C.T.R.D.



1077

Oftalmología.

Desprendimiento de retina.

1/1

Lágrima extensiva en la región  
ecuatorial inferior.

No.

1951

Aerógrafo, tinta y guach.

Dr. Arruga.

C.T.R.D.



1078

Oftalmología.

Desprendimiento de retina.

1/1

Desinserción de la infero-externa ora  
serrata.

No.

1951

Aerógrafo, tinta y guach.

Dr. Arruga.

C.T.R.D.



1079

Oftalmología.

Desprendimiento de retina.

1/1

Viejo desprendimiento con lágrimas  
pequeñas.

No.

1951

Aerógrafo, tinta y guach.

Dr. Arruga.

C.T.R.D.



1080

Oftalmología.

Desprendimiento de retina.

1/1

Gran desprendimiento con lágrima  
inferior.

No.

1951

Aerógrafo, tinta y guach.

Dr. Arruga.

C.T.R.D.



1081

Oftalmología.

Desprendimiento de retina.

1/1

Desprendimiento de retina acompañado de desprendimiento del coroides.

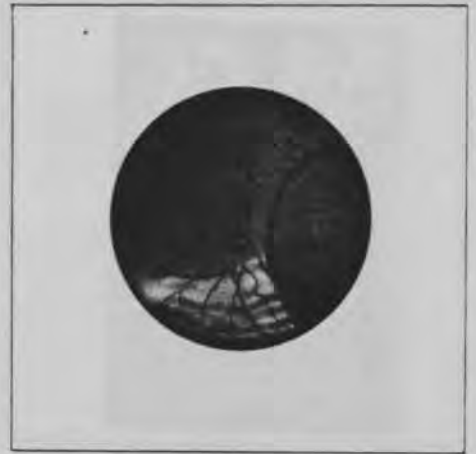No.

1951

Aerógrafo, tinta y guach.

Dr. Arruga.

C.T.R.D.



1082

Clínica Médica.

Tratamiento de las infecciones de las vías urinarias.

1/1

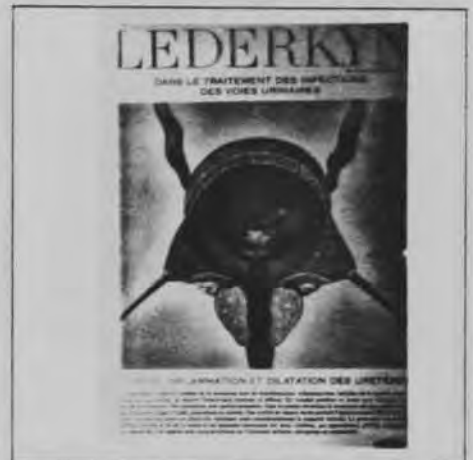Cistitis. Inflamación y dilatación de los uréteres.

Ext. Inf. Dcha.

1953

Aerógrafo, tinta y guach.

Lab. Lederle.



1083

Anatomía Patológica.

Absceso cerebral.

1/1

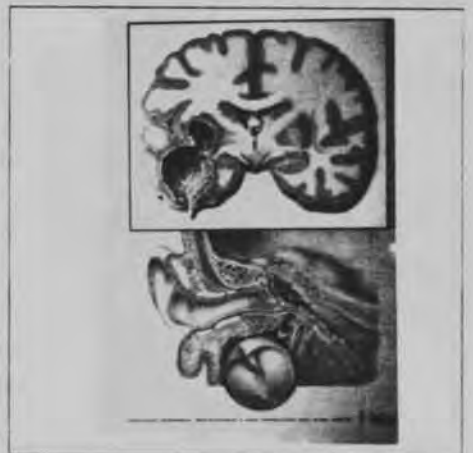
Absceso cerebral secundario a una infección del oído medio.

No.

1953

Aerógrafo, tinta y guach.

Lab. Lederle.



1084

Anatomía patológica.

Sistema respiratorio.

1/1

Complicaciones infecciosas de la bronquiectasia.

No.

1953

Aerógrafo, tinta y guach.

Lab. Lederle.



1085

Anatomía patológica.  
Colitis ulcerativa.

1/1

Factor etiológico en la anemia  
hipocromica.

No.

1953

Aerógrafo, tinta y guach.

Lab. Lederle.



1086

Anatomía patológica.  
Sistema digestivo.

1/1

Influencia de la hipermotilidad  
gástrica sobre la úlcera péptica.

No.

1953

Aerógrafo, tinta y guach.

Lab. Lederle.



1087

Anatomía patológica.  
Hígado.

1/1


Infiltración adiposa del hígado.

No.

1953

Aerógrafo, tinta y guach.

Lab. Lederle.



1088

Anatomía patológica.

Infecciones ascendentes del riñón.

1/1

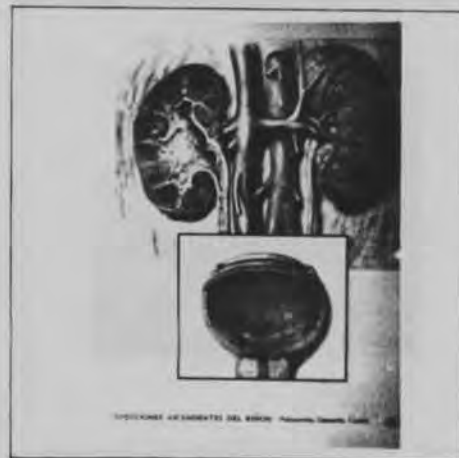Pielonefritis. Ureteritis. Cistitis.

No.

1953


Aerógrafo, tinta y guach.

Lab. Lederle.

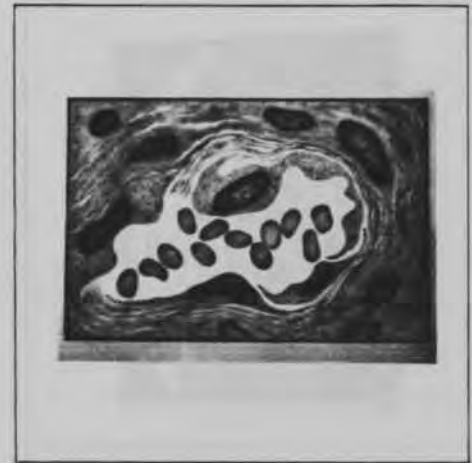




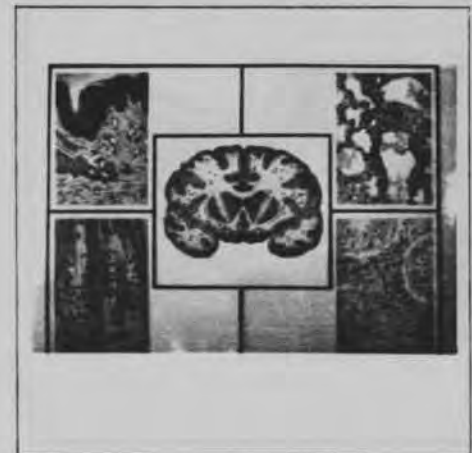1089  
 Oftalmología.  
 Desprendimiento de retina.  
 1/1  
 Cauterización diatérmica.  
 No.  
 1953  
 Aerógrafo, tinta y guach.  
 Lab. Lederle.



1090  
 Anatomía patológica.  
 Enfermedades infecciosas.  
 1/1  
 No.  
 1953  
 Aerógrafo, tinta y guach.  
 Lab. Lederle.



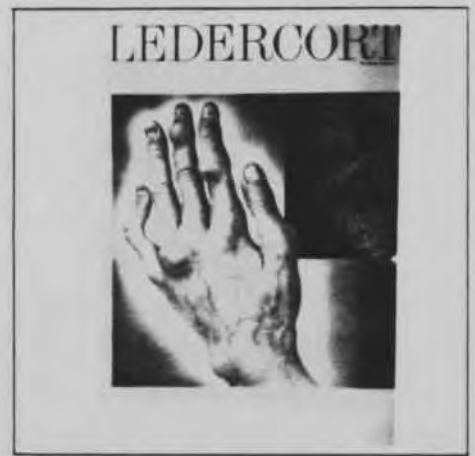1091  
 Anatomía patológica.  
 Enfermedades infecciosas.  
 1/1  
 No.  
 1953  
 Aerógrafo, tinta y guach.  
 Lab. Lederle.



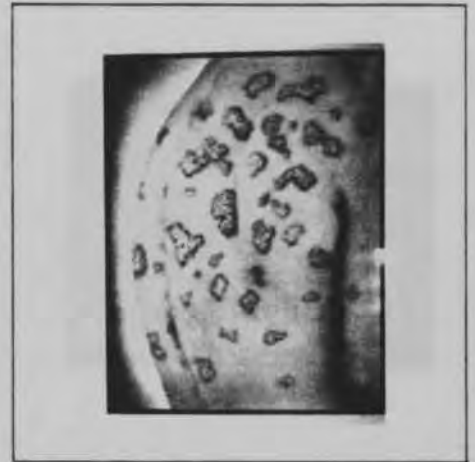
1092  
 Anatomía patológica.  
 Enfermedades infecciosas.  
 1/1  
 No.  
 1953  
 Aerógrafo, tinta y guach.  
 Lab. Lederle.



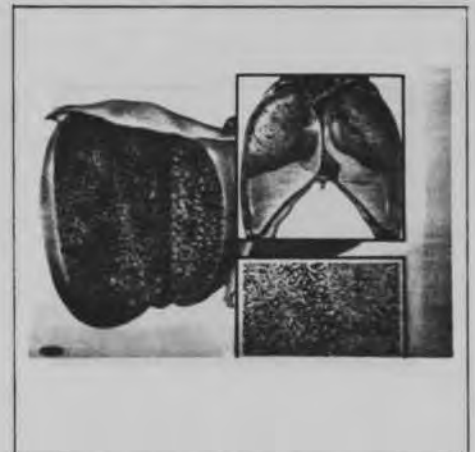1093  
 Anatomía patológica.  
 Enfermedades de las articulaciones.  
 1/1  
 Artritis.  
 Ext. Inf. Dcha.  
 1953  
 Aerógrafo, tinta y guach.  
 Lab. Lederle.



1094  
 Anatomía patológica.  
 Dermatología.  
 1/1  
 Int. Inf. Dcha.  
 1953  
 Aerógrafo, tinta y guach.  
 Lab. Lederle.



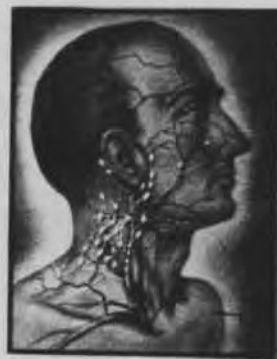1095  
 Anatomía patológica.  
 Enfermedades infecciosas.  
 1/1  
 No.  
 1953  
 Aerógrafo, tinta y guach.  
 Lab. Lederle.



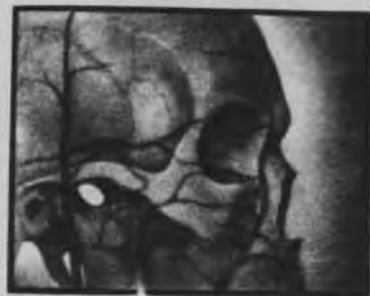1096  
 Clínica Médica.  
 Dermatología.  
 1/1  
 Int. Inf. Dcha  
 1953  
 Aerógrafo, tinta y guach.  
 Lab. Lederle.



1097  
 Clínica Médica.  
 Glándulas linfáticas.  
 1/1  
 No.  
 1953  
 Aerógrafo, tinta y guach.  
 Lab. Lederle.



1098  
 Anatomía patológica.  
 Sistema sanguíneo.  
 1/1  
 Venas en el cráneo.  
 Int. Inf. Izqu.  
 1953  
 Aerógrafo, tinta y guach.  
 Lab. Lederle.



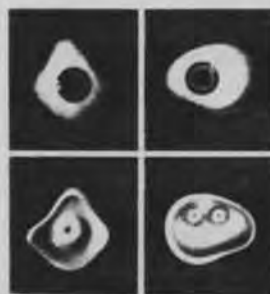1099  
 Anatomía patológica.  
 Observación microscópica.  
 1/1  
 Ext. Inf. Dcha.  
 1953  
 Aerógrafo, tinta y guach.  
 Lab. Lederle.



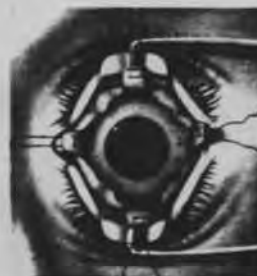1100  
 Oftalmología.  
 Implantes.  
 1/1  
 Implantes de un perno en dos tamaños.  
 No.  
 1955  
 Aerógrafo, tinta y guach.  
 Dr. H. Arruga.  
 P.I.O.



1101  
 Oftalmología.  
 Prótesis.  
 1/1  
 Prótesis para implante con un perno.  
 No.  
 1955  
 Aerógrafo, tinta y guach.  
 Dr. H. Arruga.  
 P.I.O.



1102  
 Oftalmología.  
 Operación tipo I.  
 1/6  
 Se ha diseccionado la conjuntiva y se han desinsertado los músculos, pasando un hilo por sus tendones.  
 No.  
 1955  
 1200 x 950  
 Aerógrafo, tinta y guach.  
 Dr. H. Arruga.  
 P.I.O.



1103  
 Oftalmología.  
 Operación tipo I.  
 2/6  
 Enucleado el ojo y colocado el implante, se han pasado los dos rectos horizontales por los túneles del implante.  
 No.  
 1955  
 1200 x 950  
 Aerógrafo, tinta y guach.  
 Dr. H. Arruga.  
 P.I.O.



1104  
 Oftalmología.  
 Operación tipo I.  
 3/6  
 Se han cosido los dos rectos horizontales y se han pasado por los túneles del implante los rectos verticales.  
 No.  
 1955  
 1200 x 950  
 Aerógrafo, tinta y guach.  
 Dr. H. Arruga.  
 P.I.O.



1105

Oftalmología.

Operación tipo I.

4/6

Se han suturado los rectos verticales y se ha pasado una sutura por los cuatro tendones.

No.

1955

1200 x 950

Aerógrafo, tinta y guach.

Dr. H. Arruga.

P.I.O.



1106

Oftalmología.

Operación tipo I.

5/6

Recubiertos los pernos por la conjuntiva y la cápsula de Tenon, se suturan dichas membranas lejos de los pernos.

No.

1955

1200 x 950

Aerógrafo, tinta y guach.

Dr. H. Arruga.

P.I.O.



1107

Oftalmología.

Operación tipo I.

6/6

Aspecto del implante recubierto de conjuntiva perforada espontáneamente por los pernos.

No.

1955

1300 x 1150

Aerógrafo, tinta y guach.

Dr. H. Arruga.

P.I.O.



1108

Urología.

La exploración en la hipertrofia prostática.

1/1

Imagen de un lóbulo medio muy voluminoso.

Ext. Inf. Dcha.

1955

Aerógrafo, tinta y guach.

Dr. Gil Vernet.

P.U.E.P.



1109

Urología.

La exploración en la hipertrofia prostática.

1/1

Cistoscopia hipogástrica mostrando un lóbulo medio patológico con ausencia de lóbulos laterales.

Ext. Inf. Dcha.

1955

Aerógrafo, tinta y guach.

Dr. Gil Vernet.

P.U.E.P.



1110

Urología.

La exploración en la hipertrofia prostática.

1/1

Cistoscopia hipogástrica. Lóbulo medio y laterales.

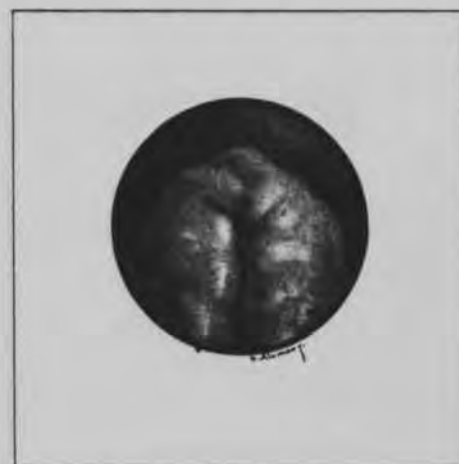Ext. Inf. Dcha.

1955

Aerógrafo, tinta y guach.

Dr. Gil Vernet.

P.U.E.P.



1111

Urología.

Tratamientos curativos de la hipertrofia prostática.

1/1

Imagen de un paso de la técnica operatoria.

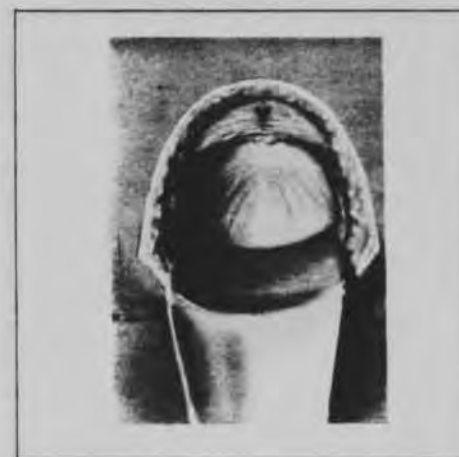Int. Inf. Izqu.

1955

Aerógrafo, tinta y guach.

Dr. Gil Vernet.

P.U.E.P.



1112

Urología.

Prostatitis.

1/1

Pieza operatoria.

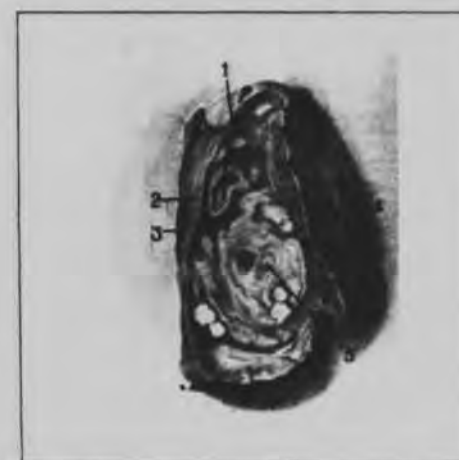Ext. Inf. Izqu.

1955

Aerógrafo, tinta y guach.

Dr. Gil Vernet.

P.U.E.P.



1113  
 Urología.  
 Prostatitis seca senil.  
 1/1  
 Cistoscopia hipogástrica.  
 Ext. Inf. dcha.  
 1955  
 Aerógrafo, tinta y guach.  
 Dr. Gil Vernet.  
 P.U.E.P.



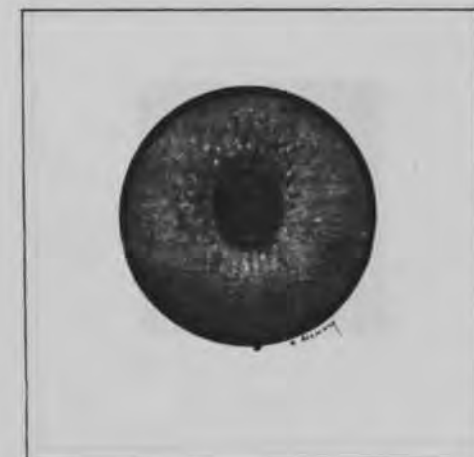1114  
 Urología.  
 Quistes orgánicos de la próstata.  
 1/1  
 Cistoscopia hipogástrica.  
 Ext. Inf. dcha.  
 1955  
 Aerógrafo, tinta y guach.  
 Dr. Gil Vernet.  
 P.U.E.P.



1115  
 Urología.  
 Enfermedad del cuello vesical o  
 prostatismo sin próstata.  
 1/1  
 Imágen cistoscópica.  
 Ext. Inf. Dcha.  
 1955  
 Aerógrafo, tinta y guach.  
 Dr. Gil Vernet.  
 P.U.E.P.



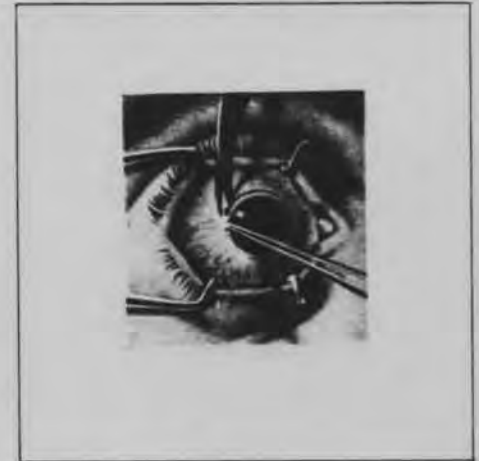1116  
 Urología.  
 Enfermedad del cuello vesical o  
 prostatismo sin próstata.  
 1/1  
 Imágen cistoscópica.  
 Ext. Inf. Dcha.  
 1955  
 Aerógrafo, tinta y guach.  
 Dr. Gil Vernet.  
 P.U.E.P.



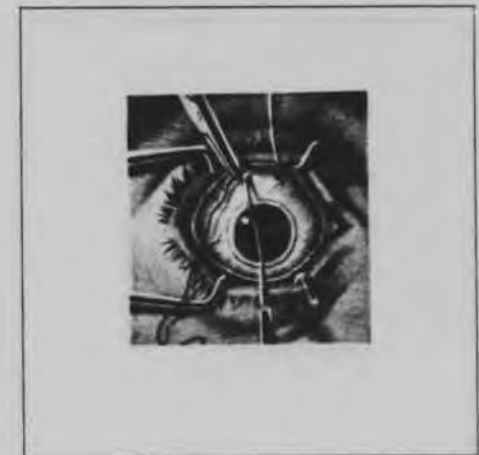1117  
 Obstetricia.  
 Incontinencia urinaria.  
 1/1  
 Fibromas intersticiales múltiples.  
 Retención de orina.  
 Ext. Inf. Dcha.  
 1955  
 Tinta.  
 Dr. Gil Vernet.  
 I.U.



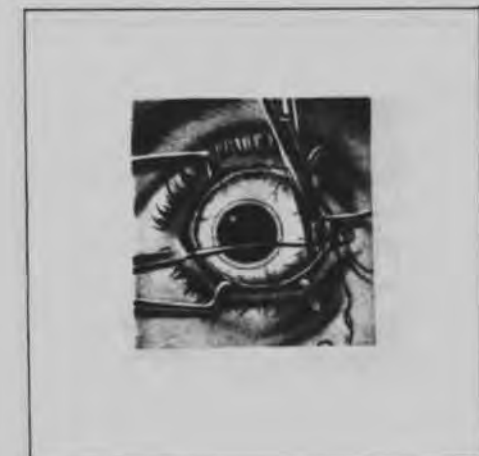1118  
 Oftalmología  
 Implantes.  
 1/6  
 Incisión de la conjuntiva a dos milímetros del limbo.  
 No.  
 1956  
 Aerógrafo, tinta y guach.  
 Dr. Arruga.  
 I.O.M.P.



1119  
 Oftalmología  
 Implantes.  
 2/6  
 Se ha disecado la conjuntiva y la cápsula de tenon, y se pasa el hilo de catgut por los tendones de los rectos.  
 No.  
 1956  
 Aerógrafo, tinta y guach.  
 Dr. Arruga.  
 I.O.M.P.



1120  
 Oftalmología  
 Implantes.  
 3/6  
 El mismo hilo se pasa a través de la conjuntiva.  
 No.  
 1956  
 Aerógrafo, tinta y guach.  
 Dr. Arruga.  
 I.O.M.P.





1121

Oftalmología

Implantes.

4/6

Se enuclea el ojo y coloca el implante que lleva cuatro hilos de catgut que se pasan a través de la conjuntiva y cápsula de Tenon.

No.

1956

Aerógrafo, tinta y guach.

Dr. Arruga.

I.O.M.P.



1122

Oftalmología

Implantes.

5/6

Se anudan los hilos y con catgut se cose la cápsula de Tenon con puntos sueltos.

No

1956

Aerógrafo, tinta y guach.

Dr. Arruga.

I.O.M.P.



1123

Oftalmología

Implantes.

6/6

Se cierra la herida conjuntival con sutura continua de seda.

No.

1956

Aerógrafo, tinta y guach.

Dr. Arruga.

I.O.M.P.



1124

Anatomía Normal

Anatomía de la cadera.

1/1

Huesos, articulaciones y músculos.

No.

1956

Aerógrafo, tinta y guach.

Lab. Lederle.

A.N.A.



1125  
 Anatomía Normal  
 Anatomía de la pelvis y articulaciones  
 de la cadera.  
 1/1  
 Huesos, articulaciones y músculos.  
 No.  
 1956  
 Aerógrafo, tinta y guach.  
 Lab. Lederle.  
 A.N.A.



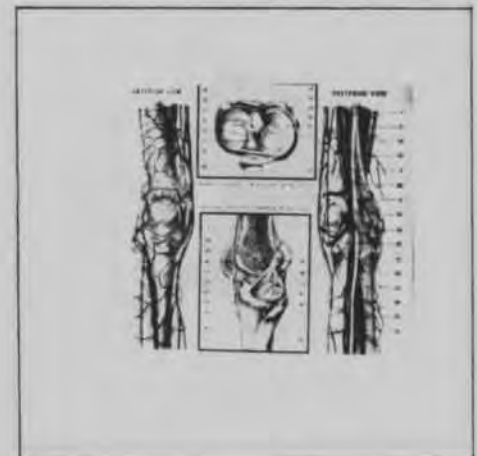
1126  
 Anatomía Normal  
 El triángulo femoral.  
 1/1  
 Relación de los músculos y venas.  
 No.  
 1956  
 Aerógrafo, tinta y guach.  
 Lab. Lederle.  
 A.N.A.



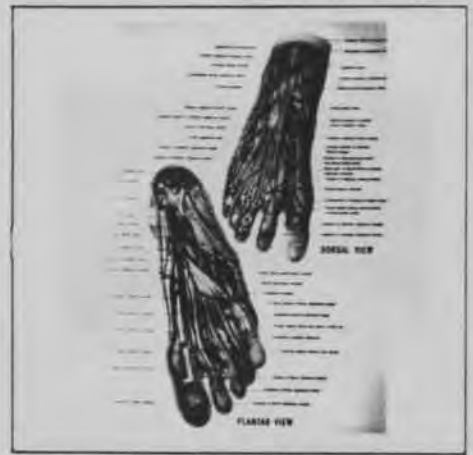1127  
 Anatomía Normal  
 Anatomía de la región poplitea.  
 1/1  
 Músculos, venas y nervios.  
 No.  
 1956  
 Aerógrafo, tinta y guach.  
 Lab. Lederle.  
 A.N.A.



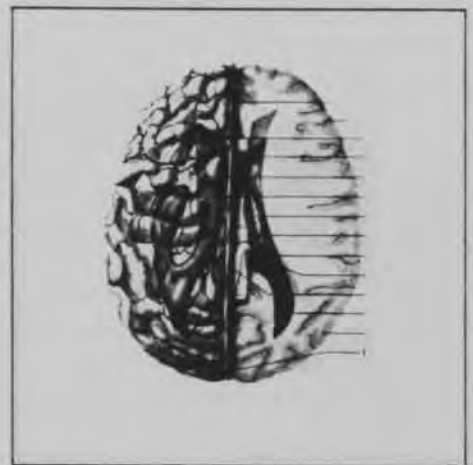1128  
 Anatomía Normal  
 Anatomía de la rodilla.  
 1/1  
 Huesos, articulaciones y músculos.  
 No.  
 1956  
 Aerógrafo, tinta y guach.  
 Lab. Lederle.  
 A.N.A.



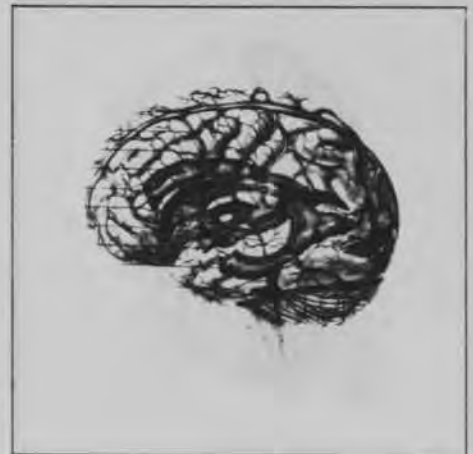
1129  
 Anatomía Normal  
 Anatomía del pie.  
 1/1  
 Huesos, articulaciones y músculos.  
 No.  
 1956  
 Aerógrafo, tinta y guach.  
 Lab. Lederle.  
 A.N.A.



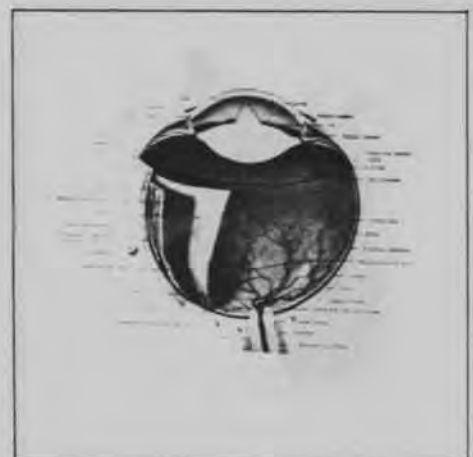1130  
 Anatomía Normal  
 Anatomía de la cabeza.  
 1/1  
 Los ventrículos del cerebro.  
 No.  
 1956  
 Aerógrafo, tinta y guach.  
 Lab. Lederle.  
 A.N.A.



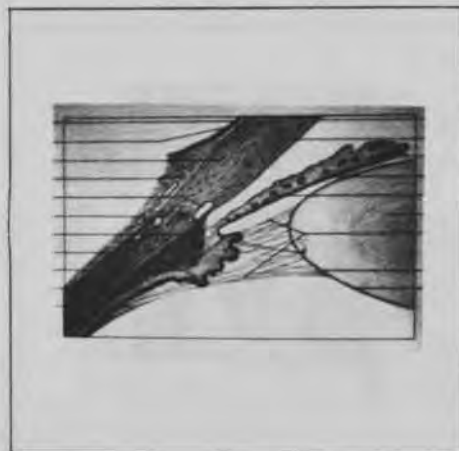
1131  
 Anatomía Normal  
 Anatomía de la cabeza.  
 1/1  
 Los ventrículos del cerebro.  
 No.  
 1956  
 Aerógrafo, tinta y guach.  
 Lab. Lederle.  
 A.N.A.



1132  
 Anatomía Normal  
 Anatomía de la cabeza.  
 1/1  
 Anatomía del ojo.  
 No.  
 1956  
 Aerógrafo, tinta y guach.  
 Lab. Lederle.  
 A.N.A.



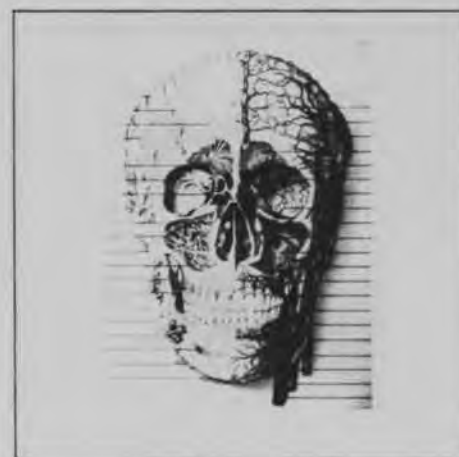1133  
 Anatomía Normal  
 Anatomía de la cabeza.  
 1/1  
 Anatomía del ojo.  
 No.  
 1956  
 Aerógrafo, tinta y guach.  
 Lab. Lederle.  
 A.N.A.



1134  
 Anatomía Normal  
 Anatomía de la cabeza.  
 1/1  
 Anatomía de la oreja.  
 No.  
 1956  
 Aerógrafo, tinta y guach.  
 Lab. Lederle.  
 A.N.A.



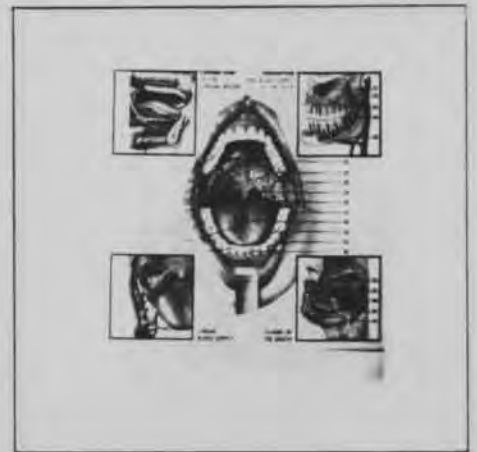1135  
 Anatomía Normal  
 Anatomía de la cabeza.  
 1/1  
 Anatomía de las cavidades faciales.  
 No.  
 1956  
 Aerógrafo, tinta y guach.  
 Lab. Lederle.  
 A.N.A.



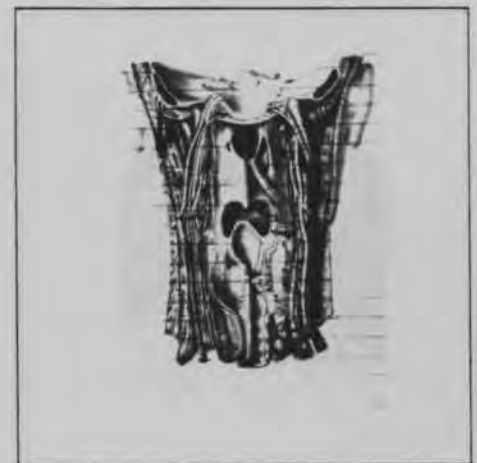1136  
 Anatomía Normal  
 Anatomía de la cabeza.  
 1/1  
 Anatomía de la boca.  
 No.  
 1956  
 Aerógrafo, tinta y guach.  
 Lab. Lederle.  
 A.N.A.



1137  
 Anatomía Normal  
 Anatomía de la cabeza.  
 1/1  
 Anatomía de regiones de la boca.  
 No.  
 1956  
 Aerógrafo, tinta y guach.  
 Lab. Lederle.  
 A.N.A.



1138  
 Anatomía Normal  
 Anatomía de la cabeza.  
 1/1  
 Anatomía de la región  
 laringofaríngeal.  
 No.  
 1956  
 Aerógrafo, tinta y guach.  
 Lab. Lederle.  
 A.N.A.



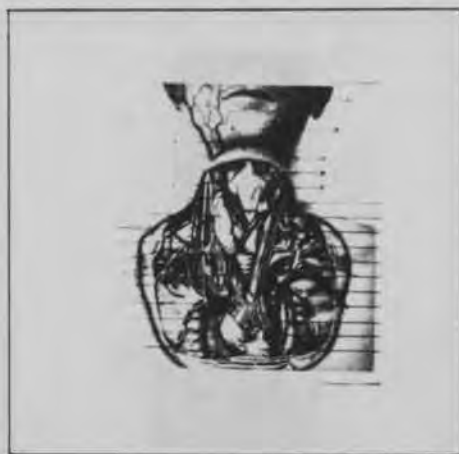1139  
 Anatomía Normal  
 Anatomía de la cabeza.  
 1/1  
 Anatomía del cuello.  
 No.  
 1956  
 Aerógrafo, tinta y guach.  
 Lab. Lederle.  
 A.N.A.



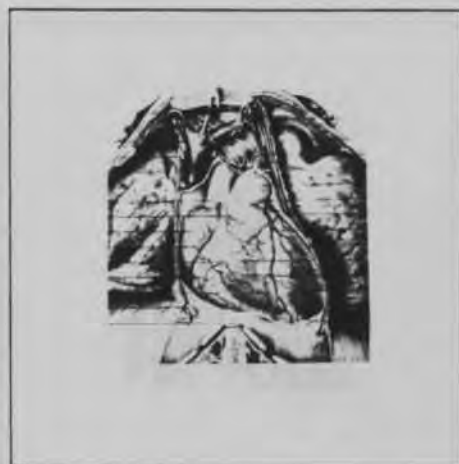1140  
 Anatomía Normal  
 Anatomía del pecho.  
 1/1  
 Anatomía de la región axilar.  
 No.  
 1956  
 Aerógrafo, tinta y guach.  
 Lab. Lederle.  
 A.N.A.



1141  
 Anatomía Normal  
 Anatomía del pecho.  
 1/1  
 Anatomía del arco aórtico y sus ramas.  
 No.  
 1956  
 Aerógrafo, tinta y guach.  
 Lab. Lederle.  
 A.N.A.



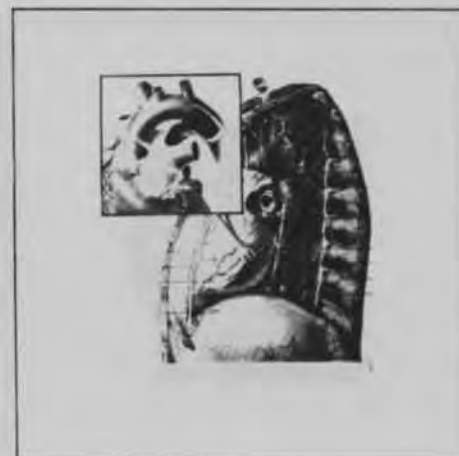1142  
 Anatomía Normal  
 Anatomía del pecho.  
 1/1  
 Anatomía de las arterias coronarias.  
 No.  
 1956  
 Aerógrafo, tinta y guach.  
 Lab. Lederle.  
 A.N.A.



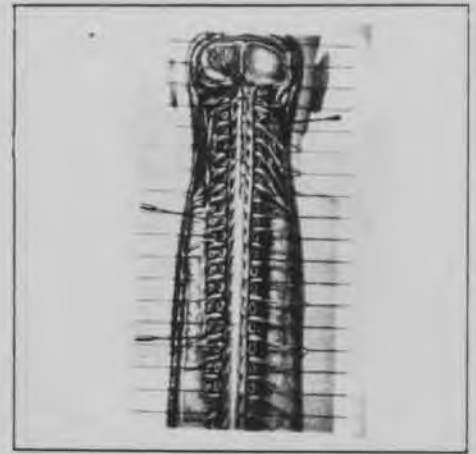1143  
 Anatomía Normal  
 Anatomía del pecho.  
 1/1  
 Anomalías del corazón. Defecto congénito.  
 No.  
 1956  
 Aerógrafo, tinta y guach.  
 Lab. Lederle.  
 A.N.A.



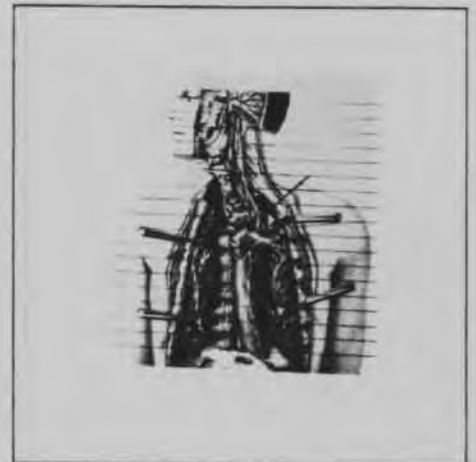1144  
 Anatomía Normal  
 Anatomía del pecho.  
 1/1  
 Anomalías del corazón. Defecto en un adulto.  
 No.  
 1956  
 Aerógrafo, tinta y guach.  
 Lab. Lederle.  
 A.N.A.



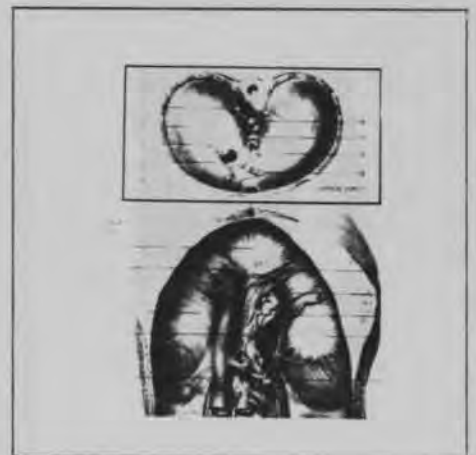
1145  
 Anatomía Normal  
 Anatomía del pecho.  
 1/1  
 Anatomía de las regiones cervical y  
 torácica de la espina dorsal.  
 No.  
 1956  
 Aerógrafo, tinta y guach.  
 Lab. Lederle.  
 A.N.A.



1146  
 Anatomía Normal  
 Anatomía del pecho.  
 1/1  
 Anatomía del sistema nervioso.  
 No.  
 1956  
 Aerógrafo, tinta y guach.  
 Lab. Lederle.  
 A.N.A.



1147  
 Anatomía Normal  
 Anatomía del abdomen.  
 1/1  
 El diafragma.  
 No.  
 1956  
 Aerógrafo, tinta y guach.  
 Lab. Lederle.  
 A.N.A.



1148  
 Anatomía Normal  
 Anatomía del abdomen.  
 1/1  
 Anatomía del cuadrante superior  
 derecho del abdomen.  
 No.  
 1956  
 Aerógrafo, tinta y guach.  
 Lab. Lederle.  
 A.N.A.



1149  
 Anatomía Normal  
 Anatomía del abdómen.  
 1/1  
 Anatomía del cuadrante superior  
 izquierdo del abdómen.  
 No.  
 1956  
 Aerógrafo, tinta y guach.  
 Lab. Lederle.  
 A.N.A.



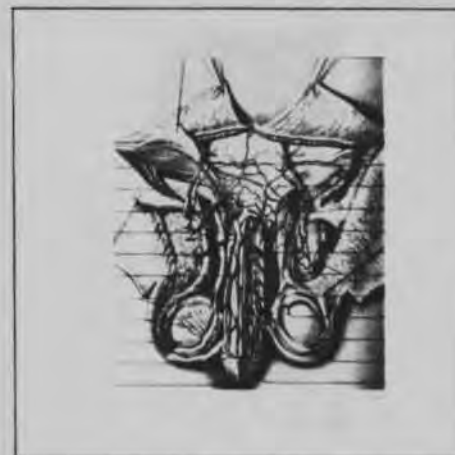1150  
 Anatomía Normal  
 Anatomía del abdómen.  
 1/1  
 Anatomía del cuadrante inferior  
 derecho del abdómen.  
 No.  
 1956  
 Aerógrafo, tinta y guach.  
 Lab. Lederle.  
 A.N.A.



1151  
 Anatomía Normal  
 Anatomía del abdómen.  
 1/1  
 Anatomía del cuadrante inferior  
 izquierdo del abdómen.  
 No.  
 1956  
 Aerógrafo, tinta y guach.  
 Lab. Lederle.  
 A.N.A.



1152  
 Anatomía Normal  
 Anatomía del abdómen.  
 1/1  
 Anatomía de los genitales masculinos.  
 No.  
 1956  
 Aerógrafo, tinta y guach.  
 Lab. Lederle.  
 A.N.A.

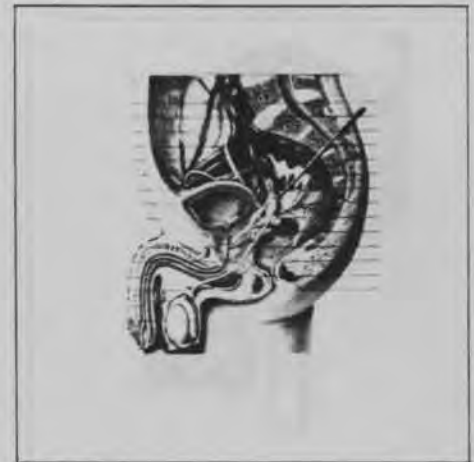



1153  
 Anatomía Normal  
 Anatomía del abdomen.  
 1/1  
 Anatomía de los genitales femeninos.  
 No.  
 1956  
 Aerógrafo, tinta y guach.  
 Lab. Lederle.  
 A.N.A.



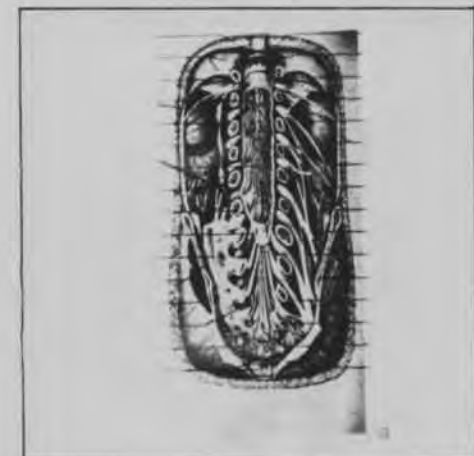
1154  
 Anatomía Normal  
 Anatomía del abdomen.  
 1/1  
 Anatomía de los órganos masculinos de la pelvis.  
 No.  
 1956  
 Aerógrafo, tinta y guach.  
 Lab. Lederle.  
 A.N.A.



1155  
 Anatomía Normal  
 Anatomía del abdomen.  
 1/1  
 Anatomía de los órganos femeninos de la pelvis.  
 No.  
 1956  
 Aerógrafo, tinta y guach.  
 Lab. Lederle.  
 A.N.A.



1156  
 Anatomía Normal  
 Anatomía del abdomen.  
 1/1  
 Anatomía de la espina dorsal en la región lumbar y sacra.  
 No.  
 1956  
 Aerógrafo, tinta y guach.  
 Lab. Lederle.  
 A.N.A.



1157

Urología.

Anatomía patológica de la tuberculosis urogenital .

1/1

Patología macroscópica. Tuberculosis ulcerocavernosa y caverna excluida en el tercio inferior.

Ext. Inf. Dcha.

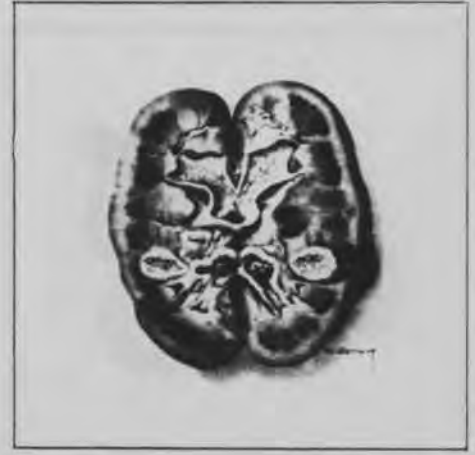1958

1320 X 1230

Aerógrafo, tinta y guach.

Dr. Puigvert. F.P.

T.U.G.M.



1158

Urología.

Coincidencia con otras afecciones genitourinarias.

1/1

Coincidencia de la ureteritisquistica con una lesión tuberculosa en el cáliz superior del riñón.

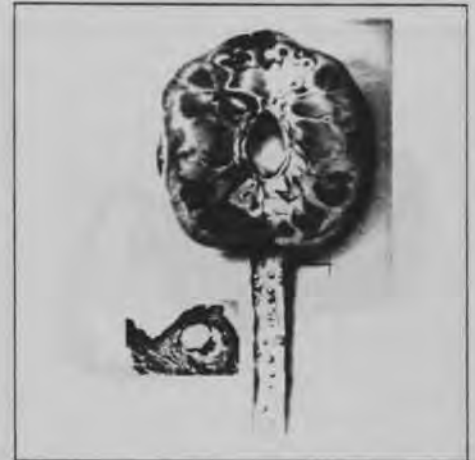Ext. Inf. Dcha.

1958

Aerógrafo, tinta y guach.

Dr. Puigvert. F.P.

T.U.G.M.



1159

Cirugía.

Cáncer.

1/1

Cáncer ulcerovegetante del colon ascendente.

Ext. Inf. Dcha.

1958

Aerógrafo, tinta y guach.

Dr. Pi-Figueras J.

C.C.C.R.



1160

Cirugía.

Cáncer.

1/1

Pieza patológica.

Ext. Inf. Izqu.

1958

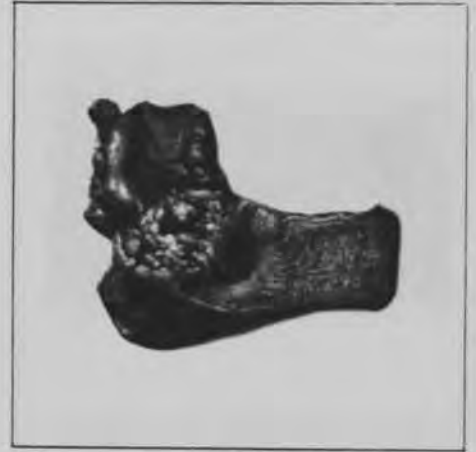Aerógrafo, tinta y guach.

Dr. Pi-Figueras J.

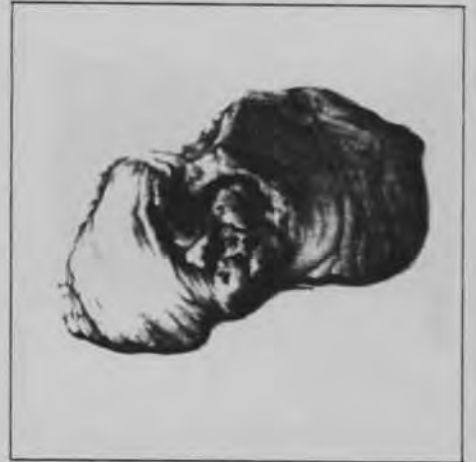C.C.C.R.



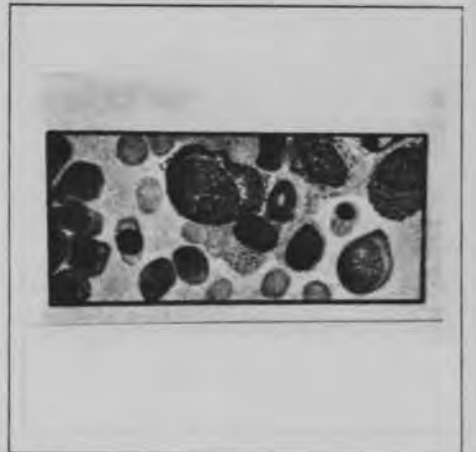
1161  
 Cirugia.  
 Cáncer.  
 1/1  
 Cáncer del ciego intensamente  
 retráctil.  
 Ext. Inf. Dcha.  
 1958  
 Aerógrafo, tinta y guach.  
 Dr. Pi-Figueras J.  
 C.C.C.R.



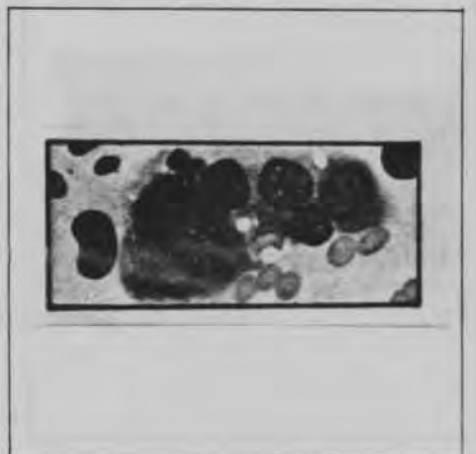1162  
 Cirugia.  
 Cáncer.  
 1/1  
 Cáncer del colon derecho.  
 Ext. Inf. Ctro.  
 1958  
 Aerógrafo, tinta y guach.  
 Dr. Pi-Figueras J.  
 T.Q.C.C.D.



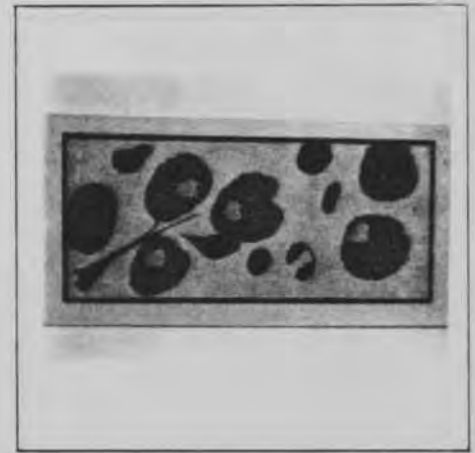1163  
 Hematología.  
 Diagnóstico.  
 1/1  
 Cololación panóptica de Pappenheim.  
 No.  
 1960  
 Aerógrafo, tinta y guach.  
 Drs. Farreras y Ciscar.  
 D.H.




1164  
 Hematología.  
 Diagnóstico.  
 1/1  
 Método de Papanicolaou.  
 No.  
 1960  
 Aerógrafo, tinta y guach.  
 Drs. Farreras y Ciscar.  
 D.H.



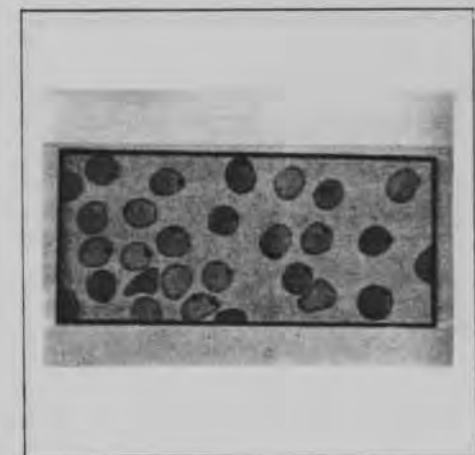
1165  
 Hematología.  
 Diagnóstico.  
 1/1  
 Reacción nuclear de Feulgen.  
 No.  
 1960  
 Aerógrafo, tinta y guach.  
 Drs. Farreras y Ciscar.  
 D.H.



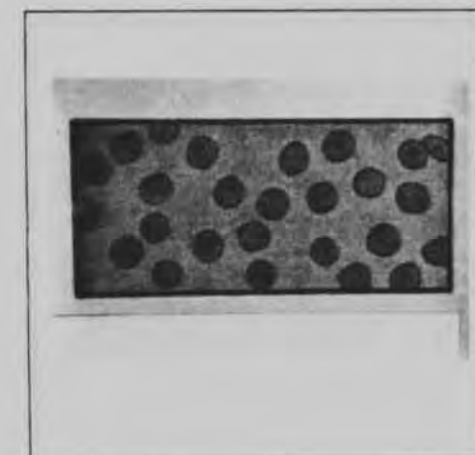
1166  
 Hematología.  
 Diagnóstico.  
 1/1  
 Coloración de los reticulocitos por el azul de cresil brillante.  
 No.  
 1960  
 Aerógrafo, tinta y guach.  
 Drs. Farreras y Ciscar.  
 D.H.



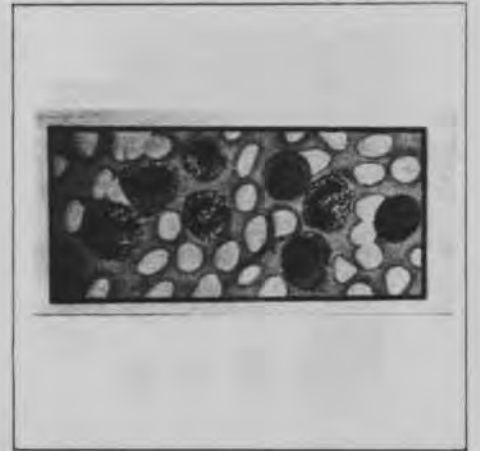
1167  
 Hematología.  
 Diagnóstico.  
 1/1  
 Coloración de los cuerpos internos de Heinz por el sulfato azul de Nilo.  
 No.  
 1960  
 Aerógrafo, tinta y guach.  
 Drs. Farreras y Ciscar.  
 D.H.



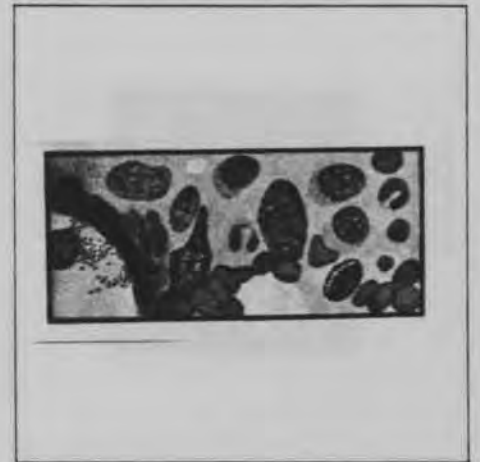1168  
 Hematología.  
 Diagnóstico.  
 1/1  
 Coloración de los siderocitos, según Grüneberg.  
 No.  
 1960  
 Aerógrafo, tinta y guach.  
 Drs. Farreras y Ciscar.  
 D.H.



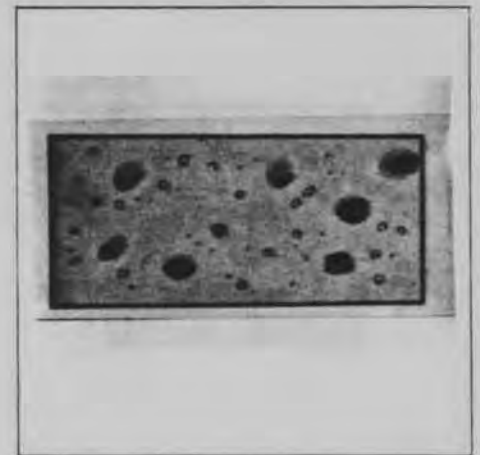
1169  
 Hematología.  
 Diagnóstico.  
 1/1  
 Reacción de las peroxididasas, según  
 Sato.  
 No.  
 1960  
 Aerógrafo, tinta y guach.  
 Drs. Farreras y Ciscar.  
 D.H.



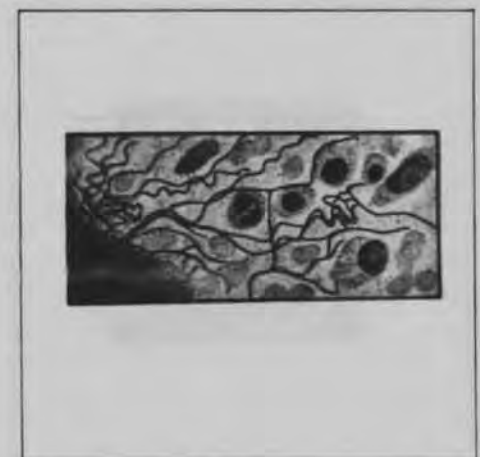1170  
 Hematología.  
 Diagnóstico.  
 1/1  
 Coloración de los basófilos por el  
 azul de toluidina.  
 No.  
 1960  
 Aerógrafo, tinta y guach.  
 Drs. Farreras y Ciscar.  
 D.H.



1171  
 Hematología.  
 Diagnóstico.  
 1/1  
 Coloración de gota gruesa, según  
 Schilling.  
 No.  
 1960  
 Aerógrafo, tinta y guach.  
 Drs. Farreras y Ciscar.  
 D.H.



1172  
 Hematología.  
 Diagnóstico.  
 1/1  
 Impregnación de la reticulina de Rio-  
 Hortega.  
 No.  
 1960  
 Aerógrafo, tinta y guach.  
 Drs. Farreras y Ciscar.  
 D.H.



1173

Hematología.

Diagnóstico.

1/1

Células inmaduras de los órganos  
hematopoyéticos normales.


No.

1960

Aerógrafo, tinta y guach.

Drs. Farreras y Ciscar.

D.H.



1174

Hematología.

Diagnóstico.

1/1

Punción del ganglio axilar, con  
metástasis de un carcinoma de mama.

No.

1960

Aerógrafo, tinta y guach.

Drs. Farreras y Ciscar.

D.H.



1175

Hematología.

Diagnóstico.

1/1

Leucemia aguda monocitoide. Sangre  
periférica.

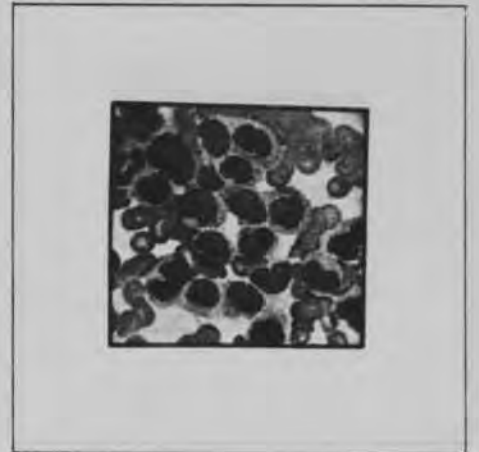No.

1960

Aerógrafo, tinta y guach.

Drs. Farreras y Ciscar.

D.H.



1176

Hematología.

Diagnóstico.

1/1

Punción esternal del mieloma.

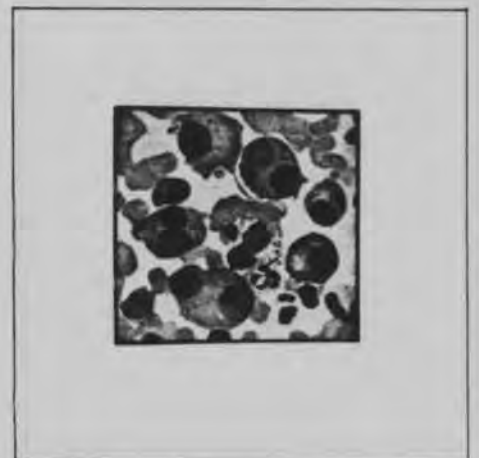No.

1960

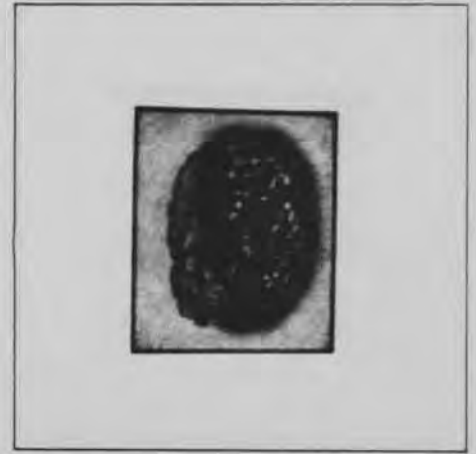Aerógrafo, tinta y guach.

Drs. Farreras y Ciscar.

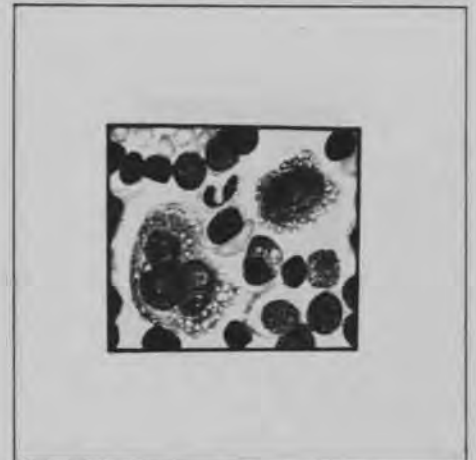
D.H.



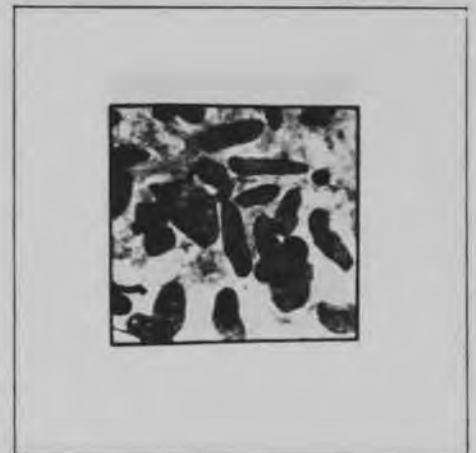1177  
 Hematología.  
 Diagnóstico.  
 1/1  
 Linfogranuloma de Hodgkin. Bazo con  
 aspecto de embutido.  
 No.  
 1960  
 Aerógrafo, tinta y guach.  
 Drs. Farreras y Ciscar.  
 D.H.



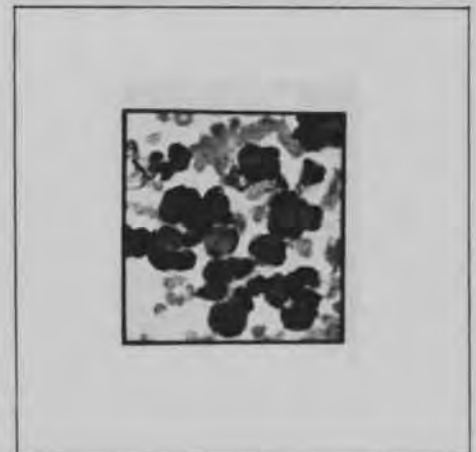1178  
 Hematología.  
 Diagnóstico.  
 1/1  
 Linfogranuloma de Hodgkin. Punción  
 ganglionar.  
 No.  
 1960  
 Aerógrafo, tinta y guach.  
 Drs. Farreras y Ciscar.  
 D.H.



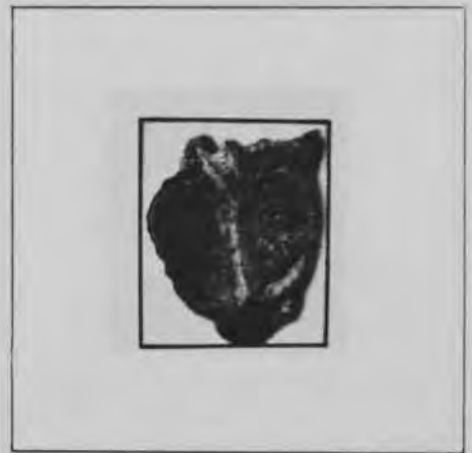1179  
 Hematología.  
 Diagnóstico.  
 1/1  
 Enfermedad de Schaumann-Besnier-Boeck.  
 No.  
 1960  
 Aerógrafo, tinta y guach.  
 Drs. Farreras y Ciscar.  
 D.H.



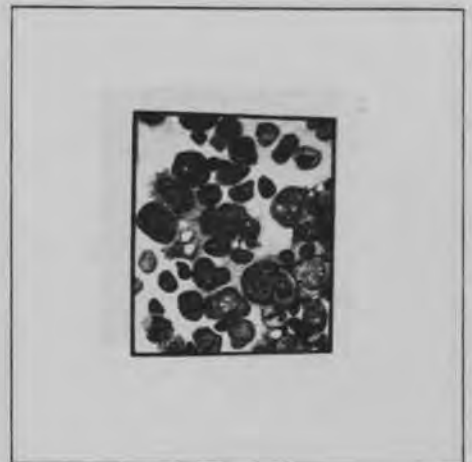
1180  
 Hematología.  
 Diagnóstico.  
 1/1  
 Lupus eritematoso.  
 No.  
 1960  
 Aerógrafo, tinta y guach.  
 Drs. Farreras y Ciscar.  
 D.H.



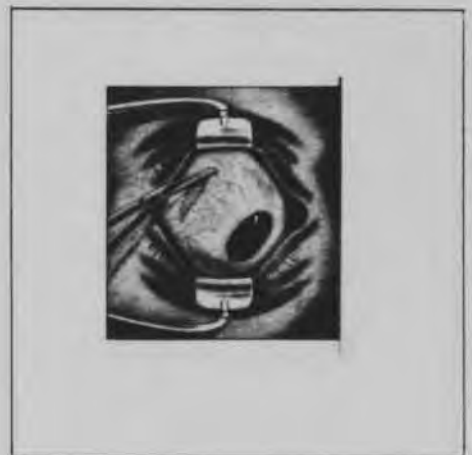1181  
 Hematología.  
 Diagnóstico.  
 1/1  
 Enfermedad de Werlhof.  
 No.  
 1960  
 Aerógrafo, tinta y guach.  
 Drs. Farreras y Ciscar.  
 D.H.



1182  
 Hematología.  
 Diagnóstico.  
 1/1  
 Anemia perniciosa.  
 No.  
 1960  
 Aerógrafo, tinta y guach.  
 Drs. Farreras y Ciscar.  
 D.H.



1183  
 Oftalmología.  
 Desprendimiento de la retina operado  
 con el anillo ecuatorial.  
 1/10  
 Disección de la conjuntiva y tejidos  
 episclerales.  
 No  
 1960  
 Aerógrafo, tinta y guach.  
 Dr. H. Arruga.  
 E.120

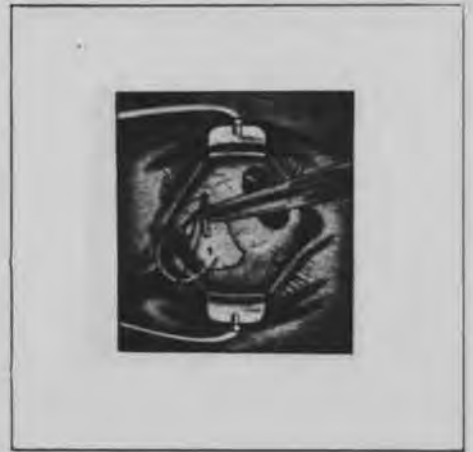

1184  
 Oftalmología.  
 La disección se efectúa en los cuatro  
 sectores diagonales.  
 2/10  
 Disección de la conjuntiva y tejidos  
 episclerales.  
 No  
 1960  
 Aerógrafo, tinta y guach.  
 Dr. H. Arruga.  
 E.120

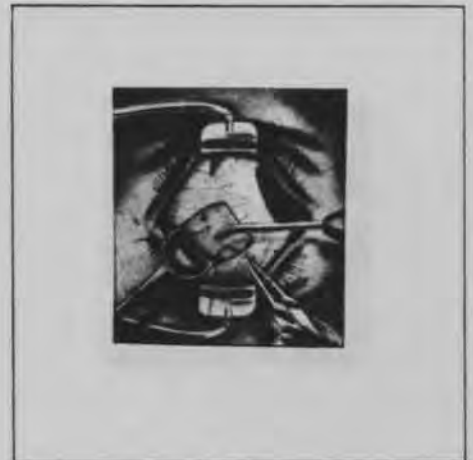



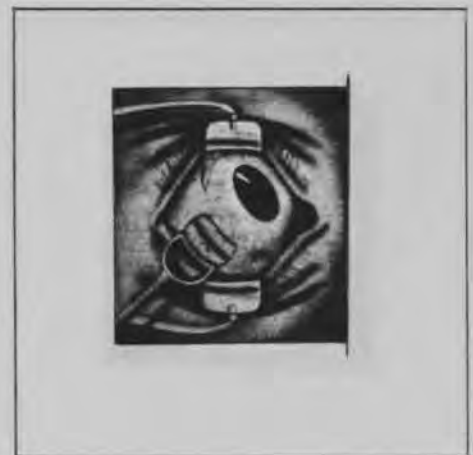1189  
 Oftalmología.  
 Desprendimiento de la retina operado  
 con el anillo ecuatorial.  
 7/10  
 Se pasa a través de la esclerótica  
 cerca del punto donde se inició la  
 sutura.  
 No.  
 1960  
 Aerógrafo, tinta y guach.  
 Dr. H. Arruga.  
 E.120



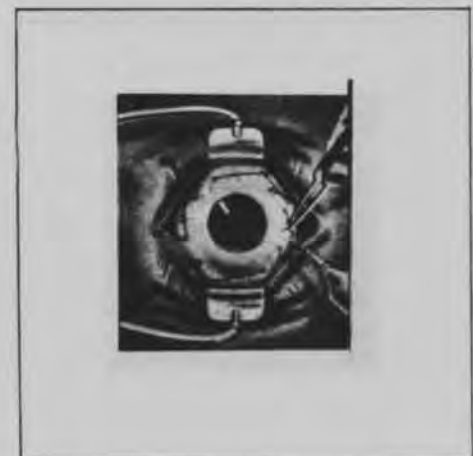1190  
 Oftalmología.  
 Desprendimiento de la retina operado  
 con el anillo ecuatorial.  
 8/10  
 Se punciona con la aguja diatérmica la  
 bolsa subretiniana.  
 No.  
 1960  
 Aerógrafo, tinta y guach.  
 Dr. H. Arruga.  
 E.120



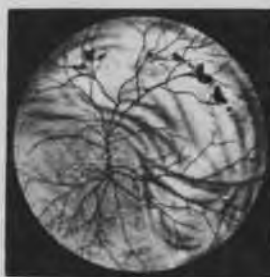1191  
 Oftalmología.  
 Desprendimiento de la retina operado  
 con el anillo ecuatorial.  
 9/10  
 Se tira fuertemente de los extremos  
 del hilo, mientras sale líquido  
 subretiniano.  
 No.  
 1960  
 Aerógrafo, tinta y guach.  
 Dr. H. Arruga.  
 E.120



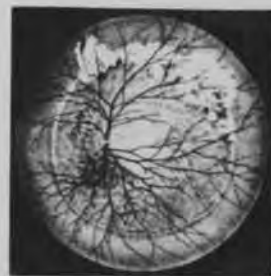1192  
 Oftalmología.  
 Desprendimiento de la retina operado  
 con el anillo ecuatorial.  
 10/10  
 Se sutura la conjuntiva con las cuatro  
 zonas diagonales.  
 No.  
 1960  
 Aerógrafo, tinta y guach.  
 Dr. H. Arruga.  
 E.120



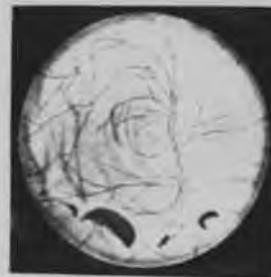1193  
 Oftalmología.  
 Desprendimiento de la retina operado  
 con el anillo ecuatorial.  
 1/2  
 Desprendimiento de retina.  
 No.  
 1960  
 Aerógrafo, tinta y guach.  
 Dr. H. Arruga.  
 E.120



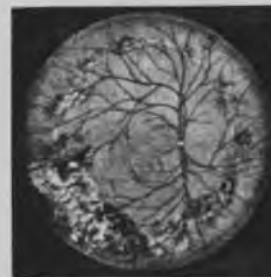
1194  
 Oftalmología.  
 Desprendimiento de la retina operado  
 con el anillo ecuatorial.  
 2/2  
 Caso anterior tratado con diatermia  
 plana.  
 No.  
 1960  
 Aerógrafo, tinta y guach.  
 Dr. H. Arruga.  
 E.120



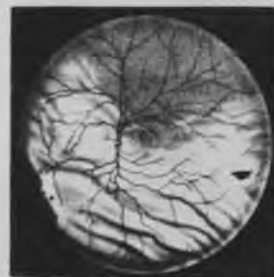1195  
 Oftalmología.  
 Desprendimiento de la retina operado  
 con el anillo ecuatorial.  
 1/2  
 Desprendimiento de retina total.  
 No.  
 1960  
 Aerógrafo, tinta y guach.  
 Dr. H. Arruga.  
 E.120



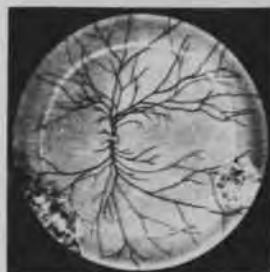1196  
 Oftalmología.  
 Desprendimiento de la retina operado  
 con el anillo ecuatorial.  
 2/2  
 Aspecto del fondo del ojo en el caso  
 anterior.  
 No.  
 1960  
 Aerógrafo, tinta y guach.  
 Dr. H. Arruga.  
 E.120



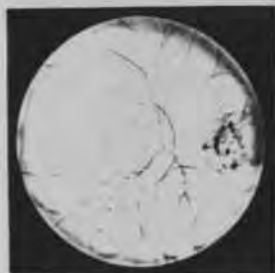1197  
 Oftalmología.  
 Desprendimiento de la retina operado  
 con el anillo ecuatorial.  
 1/2  
 Desprendimiento de retina a raíz de  
 una contusión ocular.  
 No.  
 1960  
 Aerógrafo, tinta y guach.  
 Dr. H. Arruga.  
 E.120



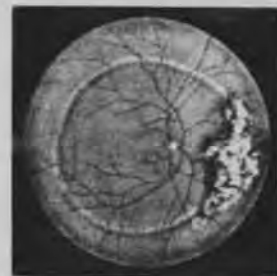1198  
 Oftalmología.  
 Desprendimiento de la retina operado  
 con el anillo ecuatorial.  
 2/2  
 Curación del caso anterior.  
 No.  
 1960  
 Aerógrafo, tinta y guach.  
 Dr. H. Arruga.  
 E.120



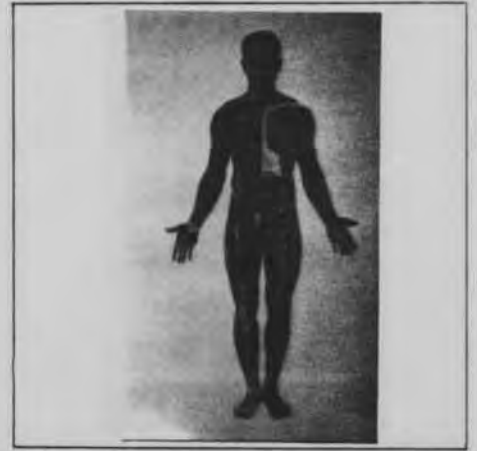1199  
 Oftalmología.  
 Desprendimiento de la retina operado  
 con el anillo ecuatorial.  
 1/2  
 Desprendimiento de retina operado por  
 resección escleral.  
 No.  
 1960  
 Aerógrafo, tinta y guach.  
 Dr. H. Arruga.  
 E.120



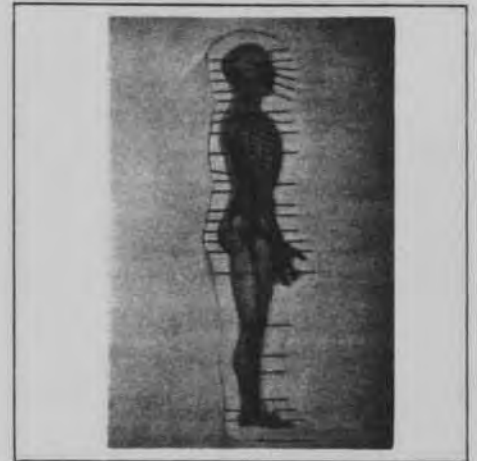1200  
 Oftalmología.  
 Desprendimiento de la retina operado  
 con el anillo ecuatorial.  
 2/2  
 Caso anterior después de nueve meses  
 de la operación de anillo ecuatorial.  
 No.  
 1960  
 Aerógrafo, tinta y guach.  
 Dr. H. Arruga.  
 E.120



1201  
 Anatomía.  
 Anatomía Normal.  
 1/1  
 Esquema anatómico.  
 No.  
 1960  
 Aerógrafo, tinta y guach.  
 Merck Sharp & Dohme.  
 M.P.



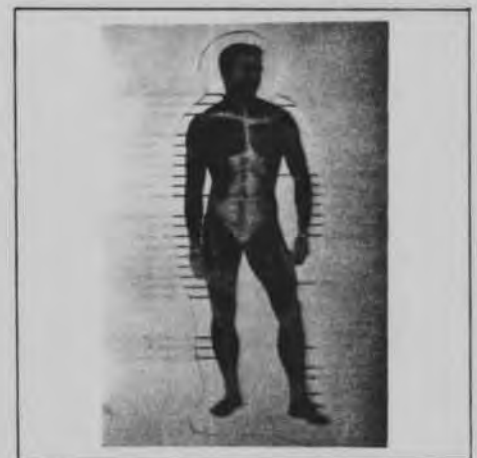1202  
 Anatomía.  
 Anatomía Normal.  
 1/1  
 Vista lateral del esqueleto .  
 No.  
 1960  
 Aerógrafo, tinta y guach.  
 Merck Sharp & Dohme.  
 M.P.



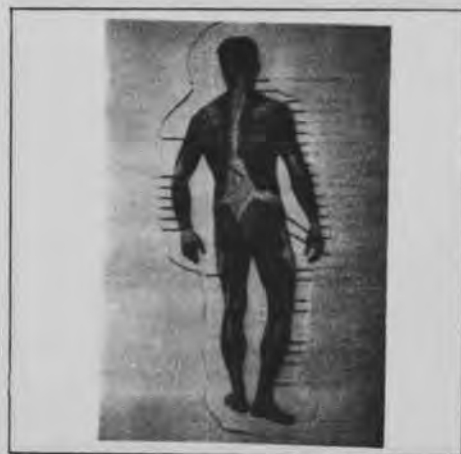1203  
 Anatomía.  
 Anatomía Normal.  
 1/1  
 Vista lateral de un desollado.  
 No.  
 1960  
 Aerógrafo, tinta y guach.  
 Merck Sharp & Dohme.  
 M.P.



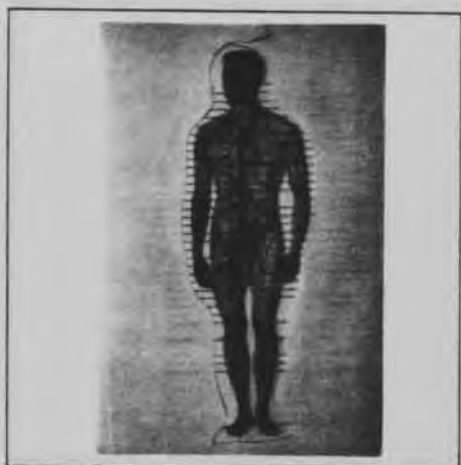1204  
 Anatomía.  
 Anatomía Normal.  
 1/1  
 Vista frontal de un desollado.  
 No.  
 1960  
 Aerógrafo, tinta y guach.  
 Merck Sharp & Dohme.  
 M.P.



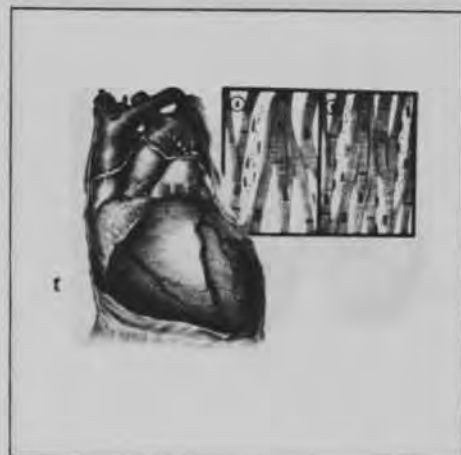1205  
 Anatomía.  
 Anatomía Normal.  
 1/1  
 Vista dorsal de un desollado.  
 No.  
 1960  
 Aerógrafo, tinta y guach.  
 Merck Sharp & Dohme.  
 M.P.



1206  
 Anatomía.  
 Anatomía Normal.  
 1/1  
 Vista frontal del sistema  
 circulatorio.  
 No.  
 1960  
 Aerógrafo, tinta y guach.  
 Merck Sharp & Dohme.  
 M.P.



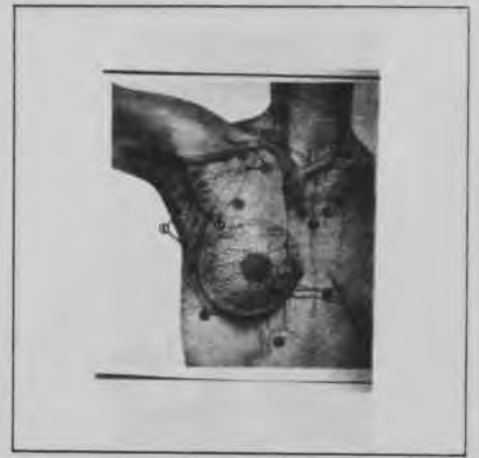
1207  
 Anatomía Patológica.  
 Cardiovascular.  
 1/1  
 Edema intersticial en el músculo del  
 corazón.  
 No.  
 1960  
 Aerógrafo, tinta y guach.  
 Merck Sharp & Dohme.  
 M.P.



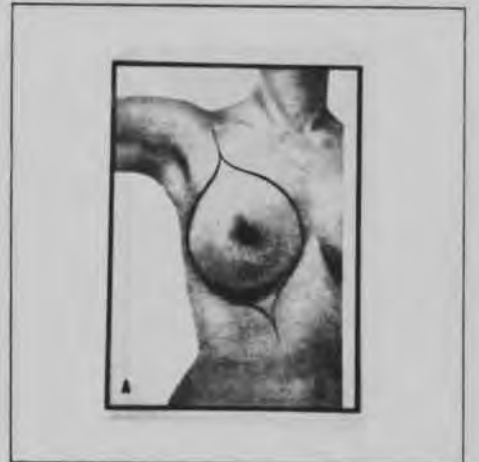1208  
 Anatomía Patológica.  
 Cardiovascular.  
 1/1  
 Vista sagital de la órbita del ojo  
 mostrando una trombosis en la arteria  
 central de la retina.  
 No.  
 1960  
 Aerógrafo, tinta y guach.  
 Merck Sharp & Dohme.  
 M.P.



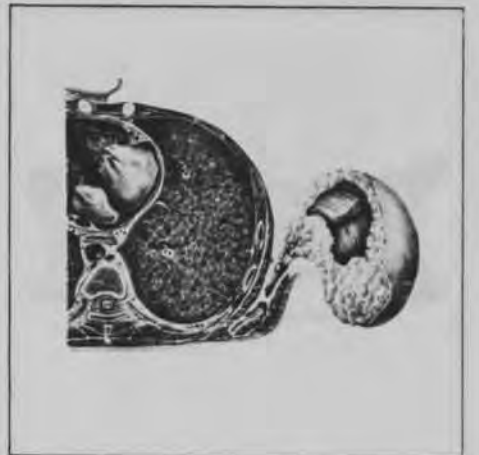1209  
 Anatomía Normal.  
 Cardiovascular.  
 1/1  
 Drenaje linfático del pecho.  
 No.  
 1960  
 Aerógrafo, tinta y guach.  
 Merck Sharp & Dohme.  
 M.P.



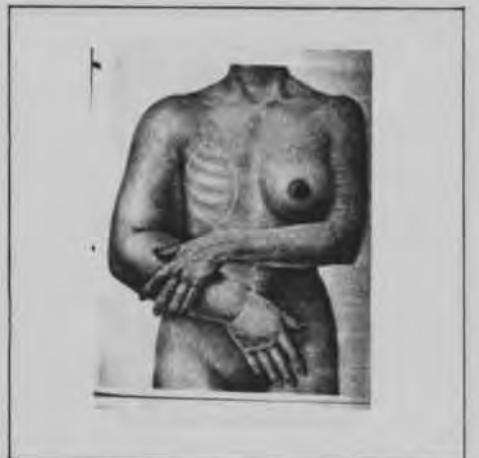1210  
 Anatomía Patológica.  
 Cardiovascular.  
 1/1  
 Incisión en la piel por un carcinoma  
 localizado cerca del centro del pecho.  
 No.  
 1960  
 Aerógrafo, tinta y guach.  
 Merck Sharp & Dohme.  
 M.P.



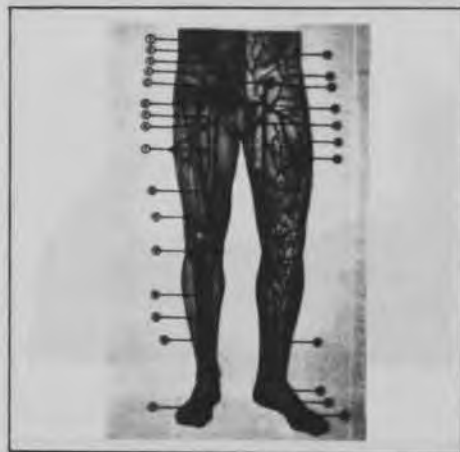1211  
 Anatomía Patológica.  
 Cardiovascular.  
 1/1  
 Amputación de un pecho.  
 No.  
 1960  
 Aerógrafo, tinta y guach.  
 Merck Sharp & Dohme.  
 M.P.



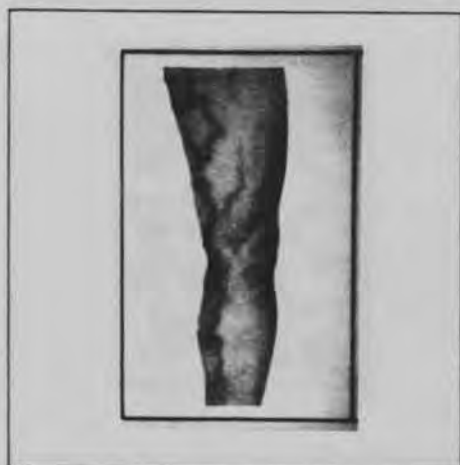1212  
 Anatomía Patológica.  
 Cardiovascular.  
 1/1  
 Edema del brazo derecho después de una  
 mastectomía.  
 No.  
 1960  
 Aerógrafo, tinta y guach.  
 Merck Sharp & Dohme.  
 M.P.



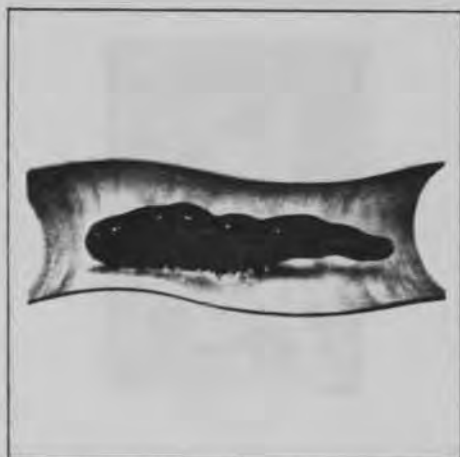1213  
 Anatomía Normal.  
 Cardiovascular.  
 1/1  
 Venas de la pierna.  
 No.  
 1960  
 Aerógrafo, tinta y guach.  
 Merck Sharp & Dohme.  
 M.P.



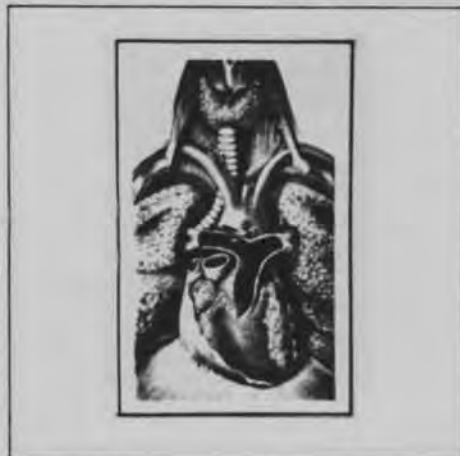1214  
 Anatomía Patológica.  
 Cardiovascular.  
 1/1  
 Varices.  
 No.  
 1960  
 Aerógrafo, tinta y guach.  
 Merck Sharp & Dohme.  
 M.P.



1215  
 Anatomía Patológica.  
 Cardiovascular.  
 1/1  
 Trombosis en una vena.  
 No.  
 1960  
 Aerógrafo, tinta y guach.  
 Merck Sharp & Dohme.  
 M.P.



1216  
 Anatomía Patológica.  
 Cardiovascular.  
 1/1  
 Una embolia obstruye la arteria pulmonar.  
 No.  
 1960  
 Aerógrafo, tinta y guach.  
 Merck Sharp & Dohme.  
 M.P.



1217

Anatomía Patológica.

Cardiovascular.

1/1

Signo de Homans para localizar una  
troboflebitis.

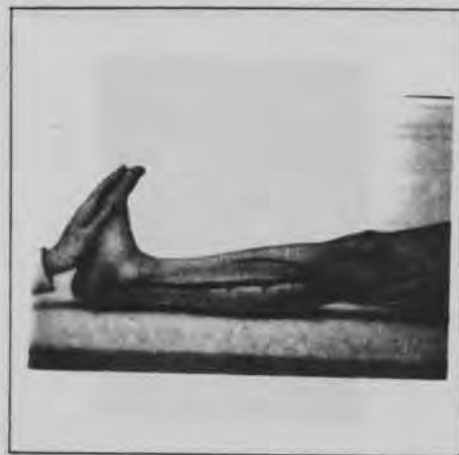No.

1960

Aerógrafo, tinta y guach.

Merck Sharp &amp; Dohme.

M.P.



1218

Anatomía Patológica.

Cardiovascular.

1/1

Leucemia crónica.


No.

1960

Aerógrafo, tinta y guach.

Merck Sharp &amp; Dohme.

M.P.



1219

Anatomía Patológica.

Cardiovascular.

1/1

Leucemia crónica.

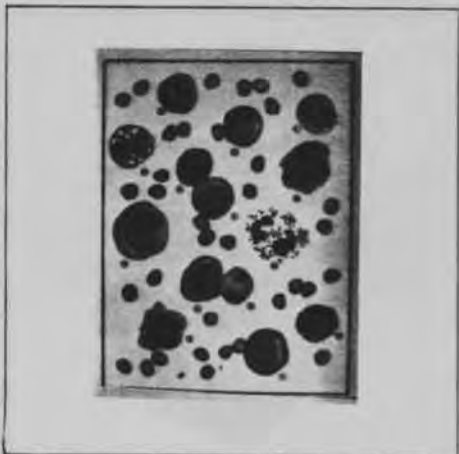
No.

1960

Aerógrafo, tinta y guach.

Merck Sharp &amp; Dohme.

M.P.



1220

Anatomía Patológica.

Cardiovascular.

1/1

Variaciones morfológicas de los  
leucocitos .

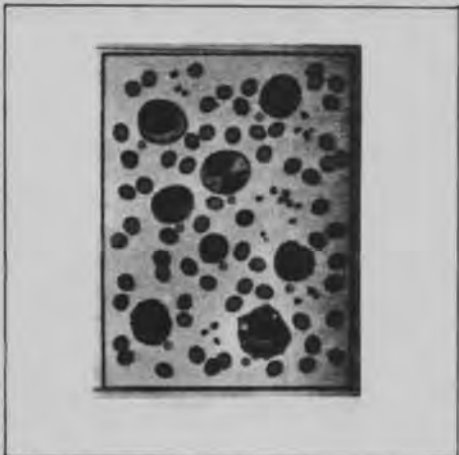
No.

1960

Aerógrafo, tinta y guach.

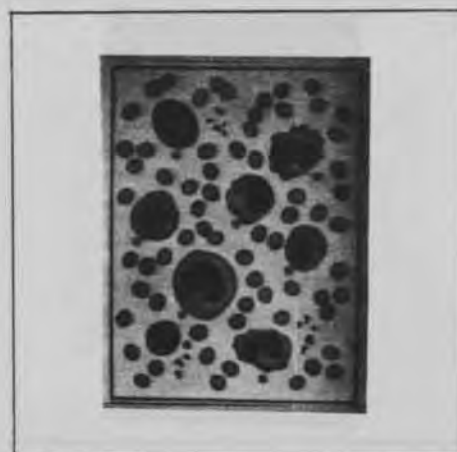
Merck Sharp &amp; Dohme.

M.P.






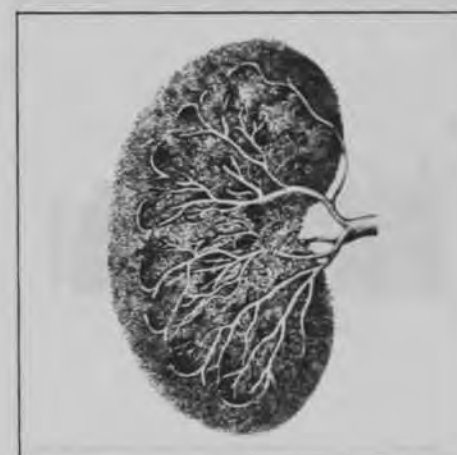
1221  
 Anatomía Patológica.  
 Cardiovascular.  
 1/1  
 Variaciones morfológicas de los  
 leucocitos.  
 No.  
 1960  
 Aerógrafo, tinta y guach.  
 Merck Sharp & Dohme.  
 M.P.



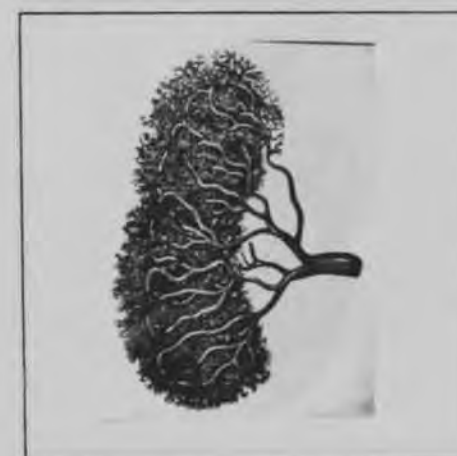
1222  
 Anatomía Patológica.  
 Cardiovascular.  
 1/1  
 Leucemia aguda.  
 No.  
 1960  
 Aerógrafo, tinta y guach.  
 Merck Sharp & Dohme.  
 M.P.



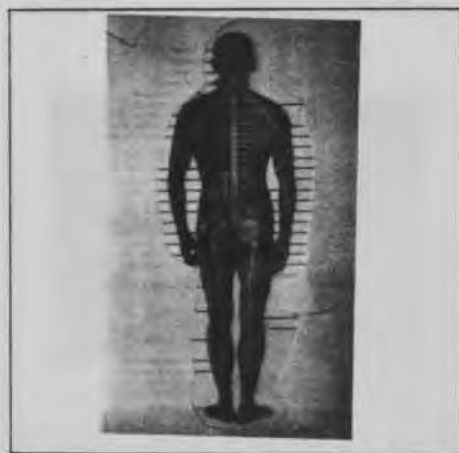1223  
 Anatomía Patológica.  
 Cardiovascular.  
 1/1  
 Corrosión de un riñón normal.  
 No.  
 1960  
 Aerógrafo, tinta y guach.  
 Merck Sharp & Dohme.  
 M.P.



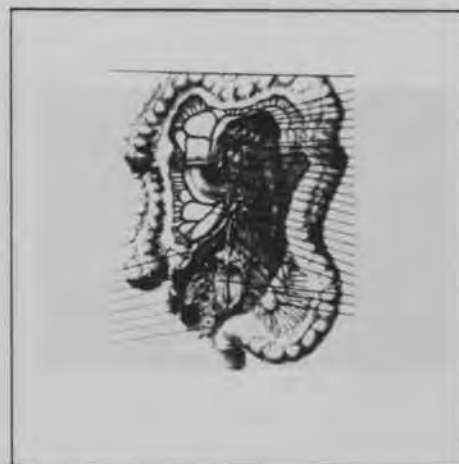1224  
 Anatomía Patológica.  
 Cardiovascular.  
 1/1  
 Corrosión de un riñón en un caso de  
 hipertensión.  
 No.  
 1960  
 Aerógrafo, tinta y guach.  
 Merck Sharp & Dohme.  
 M.P.




1225  
 Anatomía Normal.  
 Sistema nervioso.  
 1/1  
 Vista dorsal.  
 No.  
 1960  
 Aerógrafo, tinta y guach.  
 Merck Sharp & Dohme.  
 M.P.



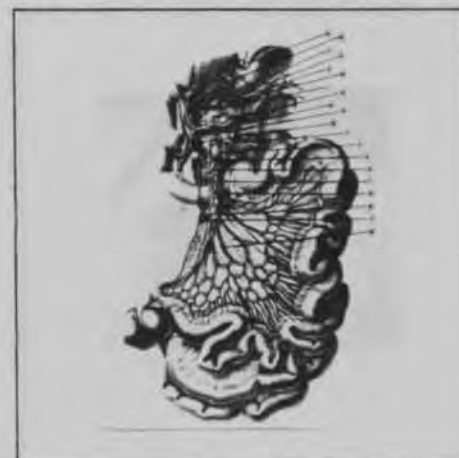1226  
 Anatomía Normal.  
 Sistema nervioso.  
 1/1  
 Nervio simpático y parasimpático del  
 intestino largo y sus tejidos.  
 No.  
 1960  
 Aerógrafo, tinta y guach.  
 Merck Sharp & Dohme.  
 M.P.



1227  
 Anatomía Normal.  
 Sistema nervioso.  
 1/1  
 Representación esquemática de la pared  
 del colon.  
 No.  
 1960  
 Aerógrafo, tinta y guach.  
 Merck Sharp & Dohme.  
 M.P.



1228  
 Anatomía Normal.  
 Sistema nervioso.  
 1/1  
 Nervio simpático y parasimpático del  
 intestino grueso y sus tejidos.  
 No.  
 1960  
 Aerógrafo, tinta y guach.  
 Merck Sharp & Dohme.  
 M.P.



1229

Anatomía Patológica.

Sistema nervioso.

1/1

Conjuntivitis, úlcera corneana, uveítis  
y queratoconjuntivitis.

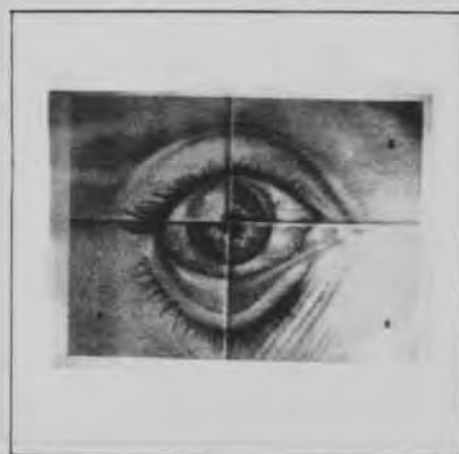No.

1960

Aerógrafo, tinta y guach.

Merck Sharp &amp; Dohme.

M.P.



1230

Anatomía Patológica.

Sistema nervioso.

1/1

Reducción de la presión sanguínea por  
bloqueo ganglionar.

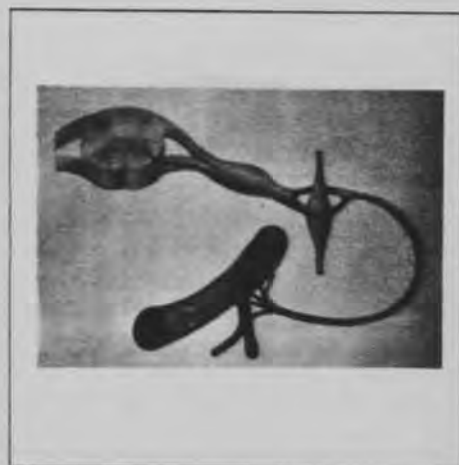No.

1960

Aerógrafo, tinta y guach.

Merck Sharp &amp; Dohme.

M.P.



1231

Anatomía Patológica.

Sistema nervioso.

1/1

Herpes simple con queratitis.

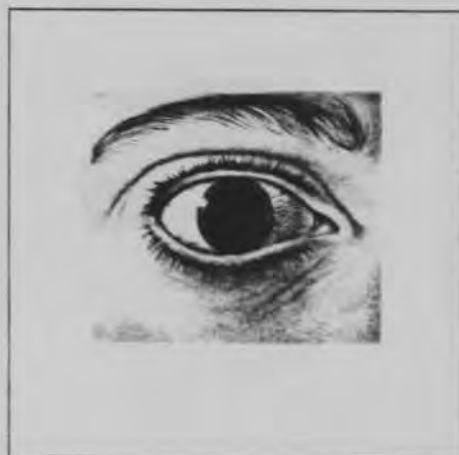No.

1960

Aerógrafo, tinta y guach.

Merck Sharp &amp; Dohme.

M.P.



1232

Anatomía Patológica.

Sistema nervioso.

1/1

Episcleritis.

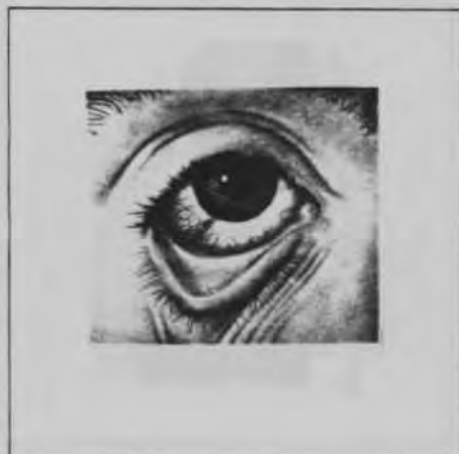No.

1960

Aerógrafo, tinta y guach.

Merck Sharp &amp; Dohme.

M.P.



1233

Anatomía Patológica.  
Sistema nervioso.

1/1

Hemorragia cerebral.

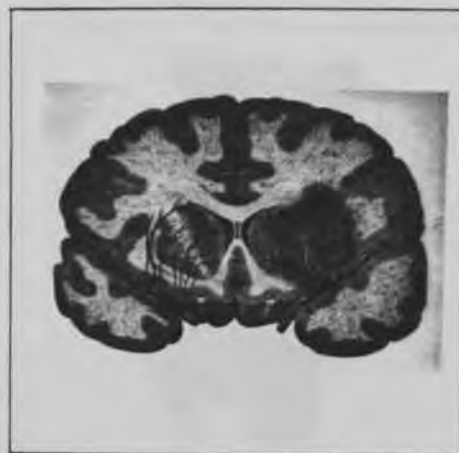No.

1960

Aerógrafo, tinta y guach.

Merck Sharp &amp; Dohme.

M.P.



1234

Anatomía Normal.  
Sistema nervioso.

1/1

El cerebro.

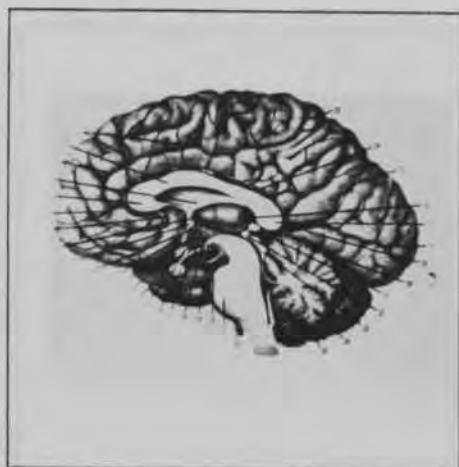No.

1960

Aerógrafo, tinta y guach.

Merck Sharp &amp; Dohme.

M.P.



1235

Anatomía Normal.  
Sistema nervioso.

1/1

El cerebro.

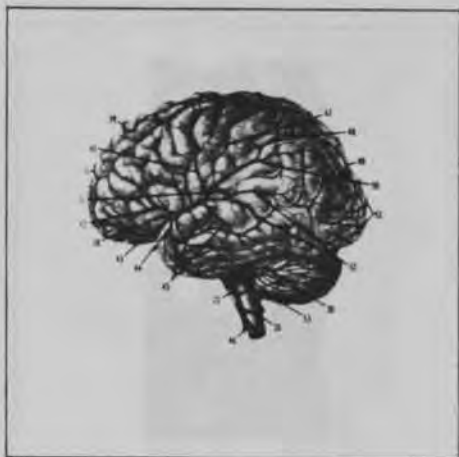No.

1960

Aerógrafo, tinta y guach.

Merck Sharp &amp; Dohme.

M.P.



1236

Anatomía Normal.  
Sistema nervioso.

1/1

Sistema simpático y parasimpático de  
las regiones dorsal y torácica.

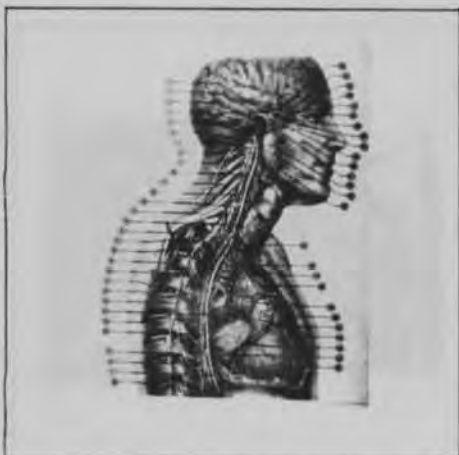No.

1960

Aerógrafo, tinta y guach.

Merck Sharp &amp; Dohme.

M.P.



1237

Anatomía Normal.  
Sistema nervioso.

1/1

Sistema simpático y parasimpático de  
las regiones abdominal y pélvica.

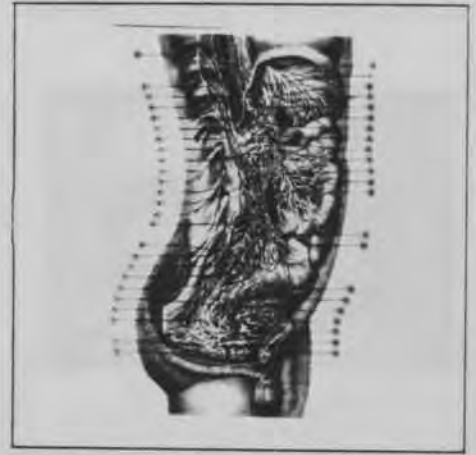No.

1960

Aerógrafo, tinta y guach.

Merck Sharp &amp; Dohme.

M.P.



1238

Anatomía Normal.  
Sistema nervioso.

1/1

Cavidades venosas del interior del  
cráneo.

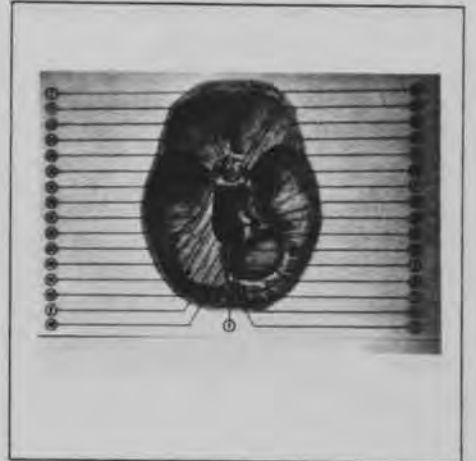No.

1960

Aerógrafo, tinta y guach.

Merck Sharp &amp; Dohme.

M.P.



1239

Anatomía Patológica.  
Sistema nervioso.

1/1

Simpatectomía toracolumbar.

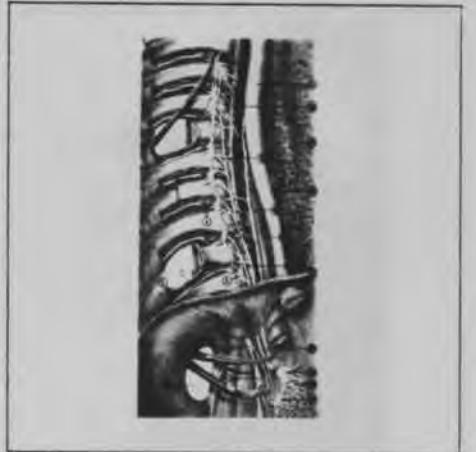No.

1960

Aerógrafo, tinta y guach.

Merck Sharp &amp; Dohme.

M.P.



1240

Anatomía Normal.  
Sistema nervioso.

1/1

Anatomía de la oreja.

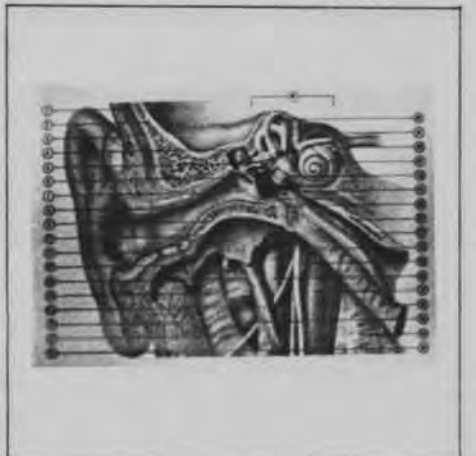No.

1960

Aerógrafo, tinta y guach.

Merck Sharp &amp; Dohme.


M.P.



1241  
 Anatomía Normal.  
 Sistema nervioso.  
 1/1  
 Huesos del laberinto derecho.  
 No.  
 1960  
 Aerógrafo, tinta y guach.  
 Merck Sharp & Dohme.  
 M.P.



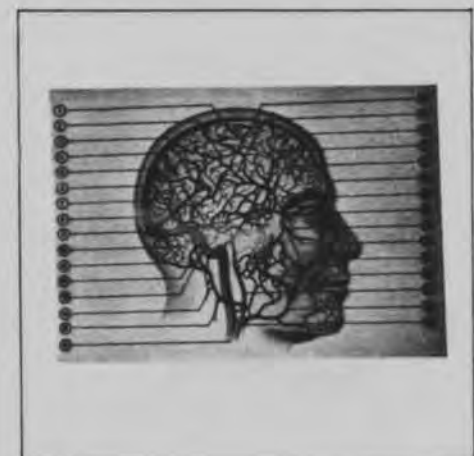1242  
 Anatomía Normal.  
 Sistema nervioso.  
 1/1  
 Inervación de la membrana derecha del laberinto.  
 No.  
 1960  
 Aerógrafo, tinta y guach.  
 Merck Sharp & Dohme.  
 M.P.



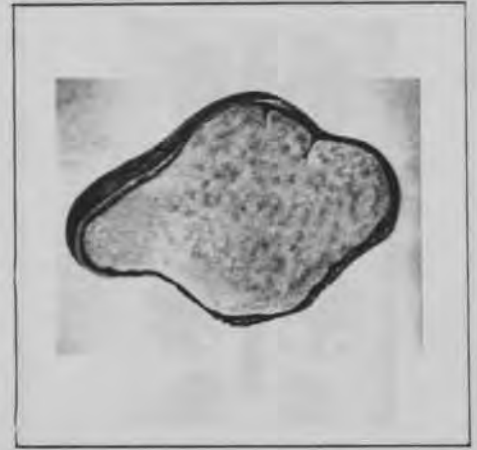
1243  
 Anatomía Normal.  
 Glándulas endocrinas.  
 1/1  
 Glándula normal de adrenalina.  
 No.  
 1960  
 Aerógrafo, tinta y guach.  
 Merck Sharp & Dohme.  
 M.P.



1244  
 Anatomía Normal.  
 Sistema nervioso.  
 1/1  
 Principales venas del riego sanguíneo de la cabeza.  
 No.  
 1960  
 Aerógrafo, tinta y guach.  
 Merck Sharp & Dohme.  
 M.P.



1245  
 Anatomía Normal.  
 Tumores de la glándula endocrina.  
 1/1  
 Enfermedad de Addison.  
 No.  
 1960  
 Aerógrafo, tinta y guach.  
 Merck Sharp & Dohme.  
 M.P.



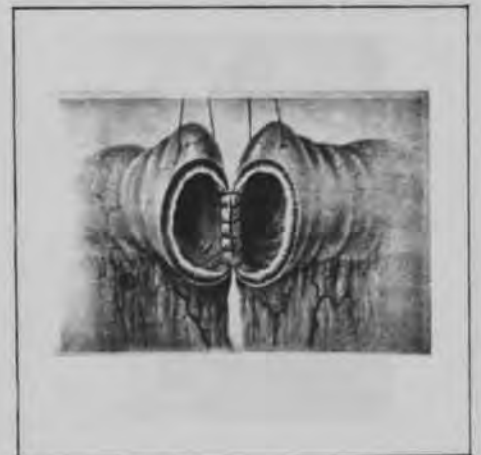1246  
 Anatomía Normal.  
 Tumores de la glándula endocrina.  
 1/1  
 Enfermedad de Cushing.  
 No.  
 1960  
 Aerógrafo, tinta y guach.  
 Merck Sharp & Dohme.  
 M.P.



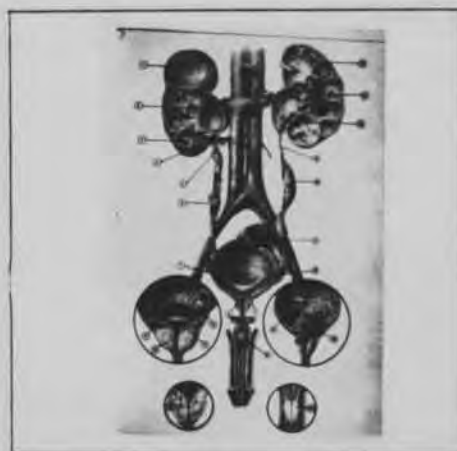
1247  
 Anatomía Normal.  
 Tumores de la glándula endocrina.  
 1/1  
 Feocromocitoma.  
 No.  
 1960  
 Aerógrafo, tinta y guach.  
 Merck Sharp & Dohme.  
 M.P.



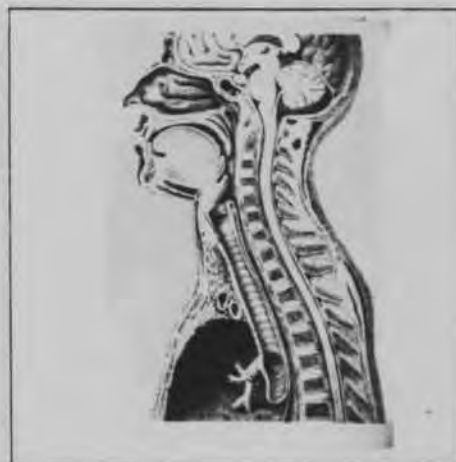1248  
 Anatomía Patológica.  
 Gastrointestinal.  
 1/1  
 Anastomosis.  
 No.  
 1960  
 Aerógrafo, tinta y guach.  
 Merck Sharp & Dohme.  
 M.P.



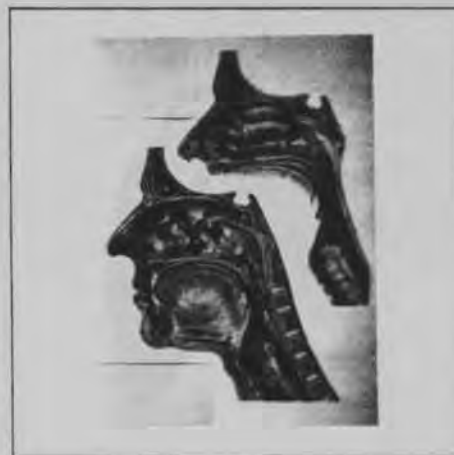1249  
 Anatomía Patológica.  
 Urología.  
 1/1  
 Causas de la obstrucción urinaria.  
 No.  
 1960  
 Aerógrafo, tinta y guach.  
 Merck Sharp & Dohme.  
 M.P.



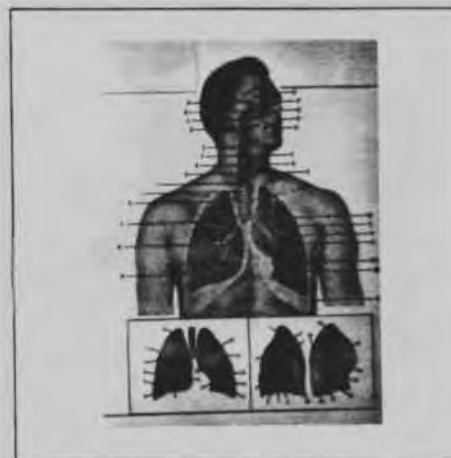
1250  
 Anatomía Normal.  
 Sistema respiratorio.  
 1/1  
 Vista sagital.  
 No.  
 1960  
 Aerógrafo, tinta y guach.  
 Merck Sharp & Dohme.  
 M.P.



1251  
 Anatomía Patológica.  
 Sistema respiratorio.  
 1/1  
 Edematosis, congestión e inflamación.  
 No.  
 1960  
 Aerógrafo, tinta y guach.  
 Merck Sharp & Dohme.  
 M.P.

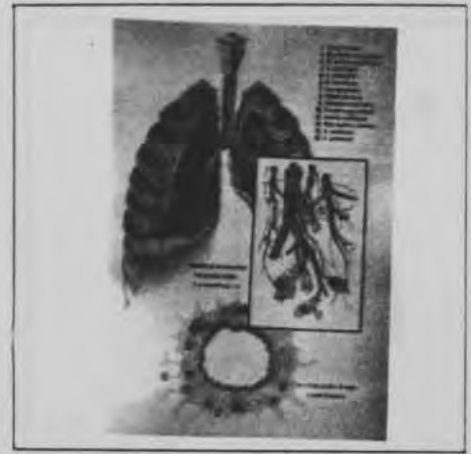

1252  
 Anatomía Normal.  
 Sistema respiratorio.  
 1/1  
 Sistema respiratorio y ramas  
 bronquiales.  
 No.  
 1960  
 Aerógrafo, tinta y guach.  
 Merck Sharp & Dohme.  
 M.P.

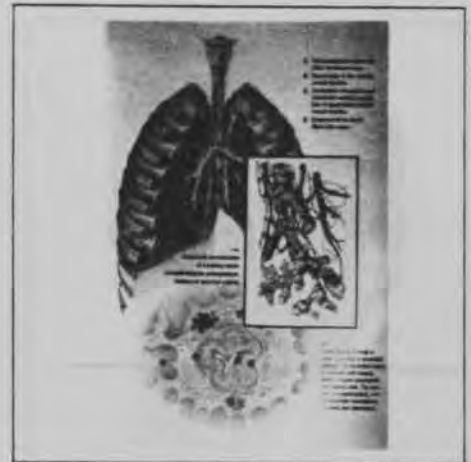



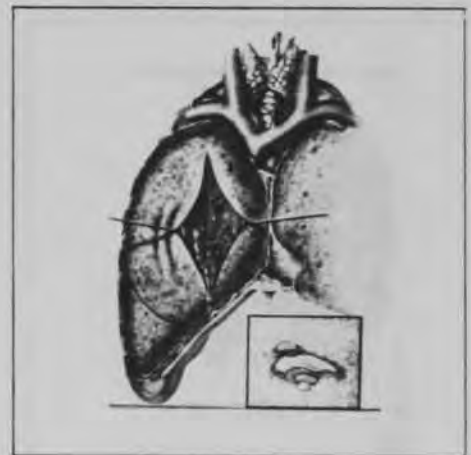
1253  
 Anatomía Patológica.  
 Sistema respiratorio.  
 1/1  
 Pulmón normal.  
 No.  
 1960  
 Aerógrafo, tinta y guach.  
 Merck Sharp & Dohme.  
 M.P.




1254  
 Anatomía Normal.  
 Sistema respiratorio.  
 1/1  
 Asma bronquial.  
 No.  
 1960  
 Aerógrafo, tinta y guach.  
 Merck Sharp & Dohme.  
 M.P.



1255  
 Anatomía Normal.  
 Sistema respiratorio.  
 1/1  
 Vista general de un edema pulmonar.  
 No.  
 1960  
 Aerógrafo, tinta y guach.  
 Merck Sharp & Dohme.  
 M.P.



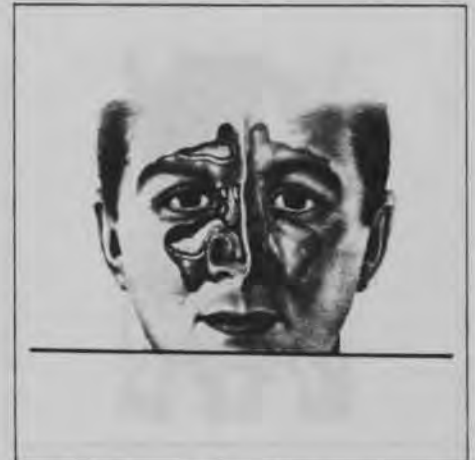1256  
 Anatomía Normal.  
 Sistema respiratorio.  
 1/1  
 Vista sagital de la cavidad nasal.  
 No.  
 1960  
 Aerógrafo, tinta y guach.  
 Merck Sharp & Dohme.  
 M.P.



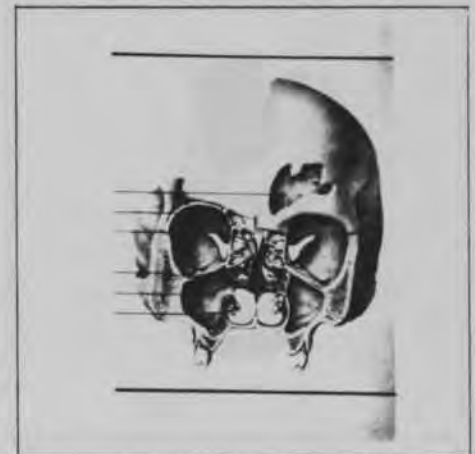1257  
 Anatomía Normal.  
 Sistema respiratorio.  
 1/1  
 Anatomía de las cavidades paranasales.  
 No.  
 1960  
 Aerógrafo, tinta y guach.  
 Merck Sharp & Dohme.  
 M.P.



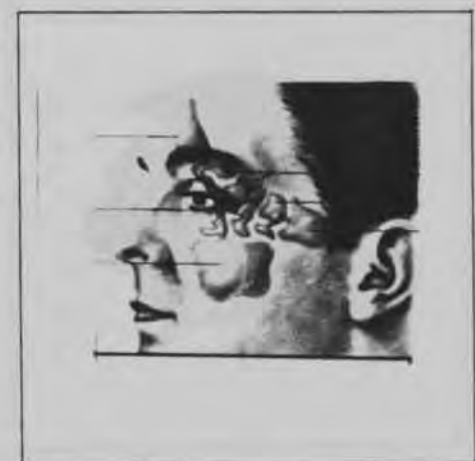1258  
 Anatomía Patológica.  
 Sistema respiratorio.  
 1/1  
 Infecciones de las cavidades  
 paranasales.  
 No.  
 1960  
 Aerógrafo, tinta y guach.  
 Merck Sharp & Dohme.  
 M.P.



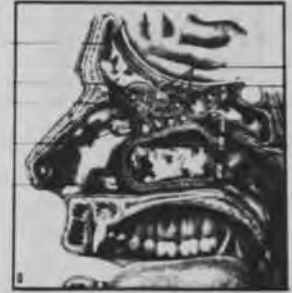1259  
 Anatomía Normal.  
 Sistema respiratorio.  
 1/1  
 Sección frontal del cráneo que muestra  
 las cavidades paranasales.  
 No.  
 1960  
 Aerógrafo, tinta y guach.  
 Merck Sharp & Dohme.  
 M.P.



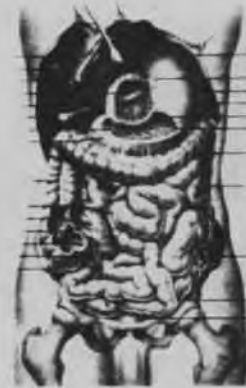1260  
 Anatomía Normal.  
 Sistema respiratorio.  
 1/1  
 Proyección en la superficie de las  
 cavidades nasales.  
 No.  
 1960  
 Aerógrafo, tinta y guach.  
 Merck Sharp & Dohme.  
 M.P.



1261  
 Anatomía Patológica.  
 Sistema respiratorio.  
 1/1  
 Sección sagital de las cavidades  
 inflamadas conteniendo  
 mucopurulencias.  
 No.  
 1960  
 Aerógrafo, tinta y guach.  
 Merck Sharp & Dohme.  
 M.P.



1262  
 Anatomía Normal.  
 Gastrointestinal.  
 1/1  
 Vista general.  
 No.  
 1960  
 Aerógrafo, tinta y guach.  
 Merck Sharp & Dohme.  
 M.P.



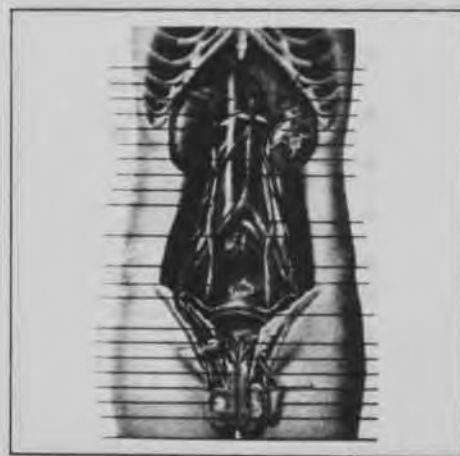1263  
 Anatomía Normal.  
 Gastrointestinal.  
 1/1  
 Inervación parasimpática del estómago  
 y el intestino grueso.  
 No.  
 1960  
 Aerógrafo, tinta y guach.  
 Merck Sharp & Dohme.  
 M.P.



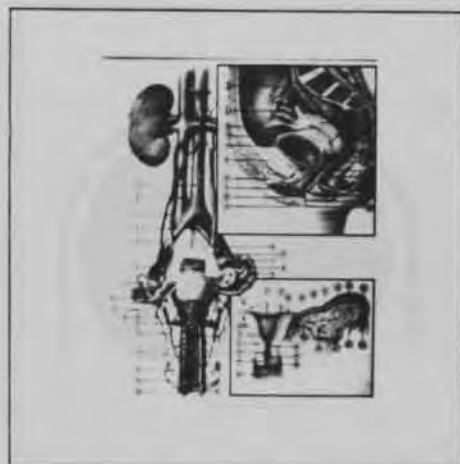
1264  
 Anatomía Normal.  
 Gastrointestinal.  
 1/1  
 Reconstrucción diagramática de una  
 porción de pared de estómago en la  
 región de una úlcera.  
 No.  
 1960  
 Aerógrafo, tinta y guach.  
 Merck Sharp & Dohme.  
 M.P.



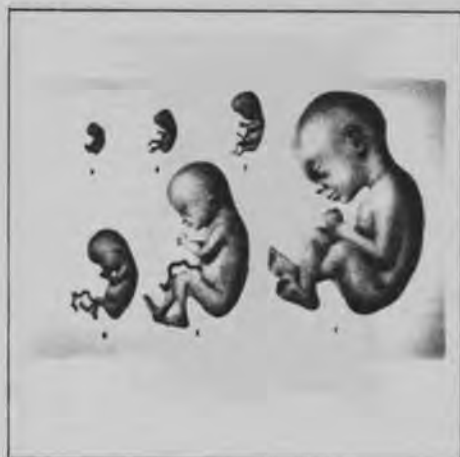1265  
 Anatomía Normal.  
 Sistema urinario masculino.  
 1/1  
 Vista general.  
 No.  
 1960  
 Aerógrafo, tinta y guach.  
 Merck Sharp & Dohme.  
 M.P.



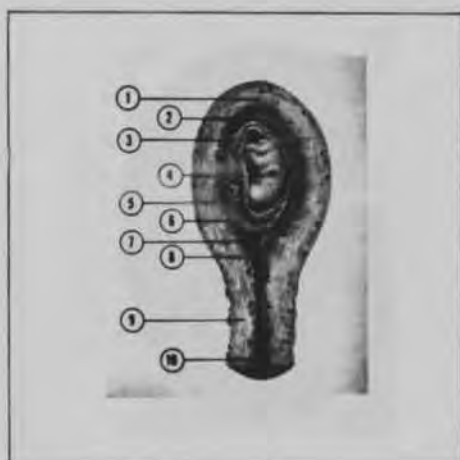
1266  
 Anatomía Normal.  
 Organos reproductores femeninos.  
 1/1  
 Vista general.  
 No.  
 1960  
 Aerógrafo, tinta y guach.  
 Merck Sharp & Dohme.  
 M.P.



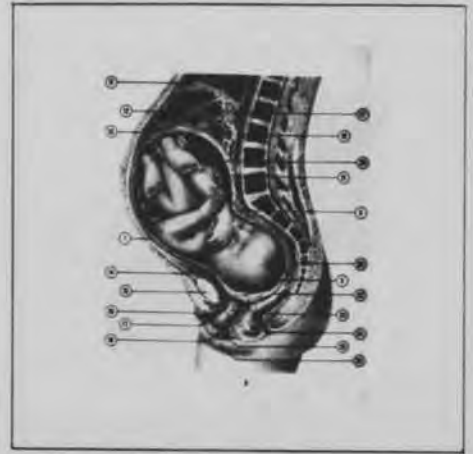
1267  
 Anatomía Normal.  
 Obstetricia.  
 1/1  
 Estados del embarazo.  
 No.  
 1960  
 Aerógrafo, tinta y guach.  
 Merck Sharp & Dohme.  
 M.P.



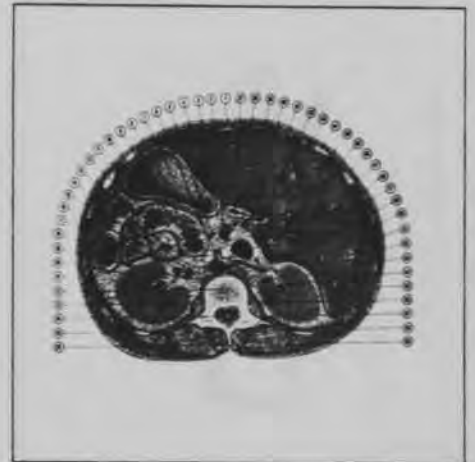
1268  
 Anatomía Normal.  
 Obstetricia.  
 1/1  
 Estados del embarazo.  
 No.  
 1960  
 Aerógrafo, tinta y guach.  
 Merck Sharp & Dohme.  
 M.P.



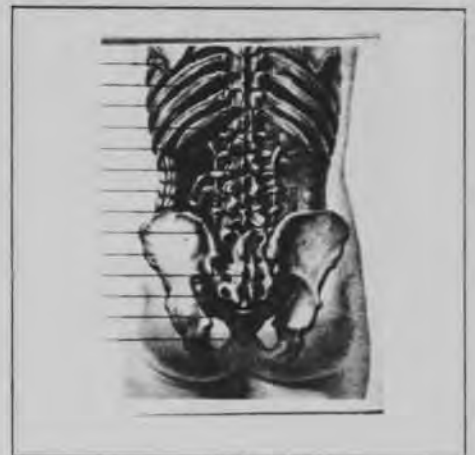1269  
 Anatomía Normal.  
 Obstetricia.  
 1/1  
 Estados del embarazo.  
 No.  
 1960  
 Aerógrafo, tinta y guach.  
 Merck Sharp & Dohme.  
 M.P.



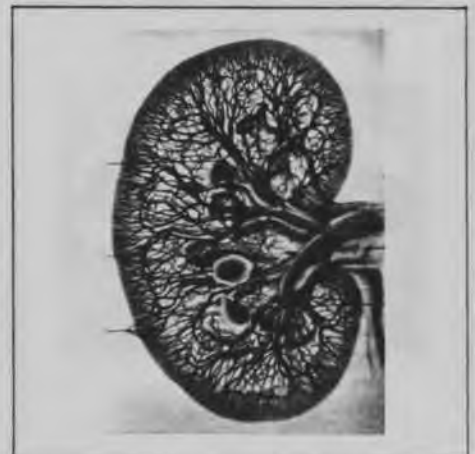1270  
 Anatomía Normal.  
 La cadera.  
 1/1  
 Sección transversal del abdomen en la  
 región de la primera vértebra lumbar.  
 No.  
 1960  
 Aerógrafo, tinta y guach.  
 Merck Sharp & Dohme.  
 M.P.



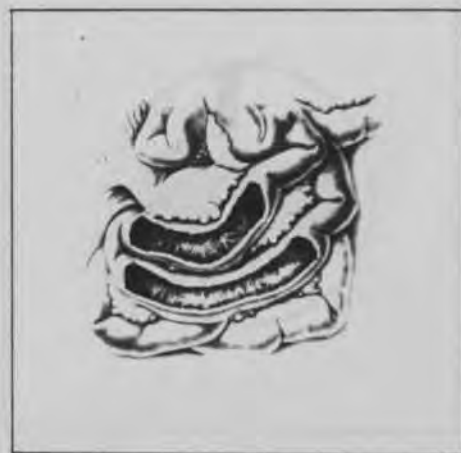1271  
 Anatomía Normal.  
 La cadera.  
 1/1  
 Vista posterior.  
 No.  
 1960  
 Aerógrafo, tinta y guach.  
 Merck Sharp & Dohme.  
 M.P.



1272  
 Anatomía Normal.  
 La cadera.  
 1/1  
 Principales vasos en relación con el  
 riñón.  
 No.  
 1960  
 Aerógrafo, tinta y guach.  
 Merck Sharp & Dohme.  
 M.P.



1273  
 Anatomía Patológica.  
 Intestinal.  
 1/1  
 Enteritis estafilocócica aguda.  
 No.  
 1960  
 Aerógrafo, tinta y guach.  
 Merck Sharp & Dohme.  
 M.P.



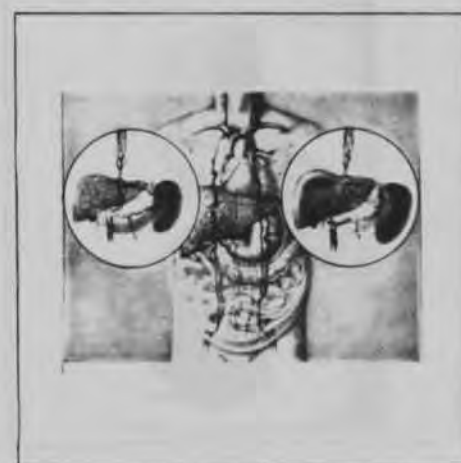1274  
 Anatomía Patológica.  
 Intestinal.  
 1/1  
 Colitis ulcerativa.  
 No.  
 1960  
 Aerógrafo, tinta y guach.  
 Merck Sharp & Dohme.  
 M.P.



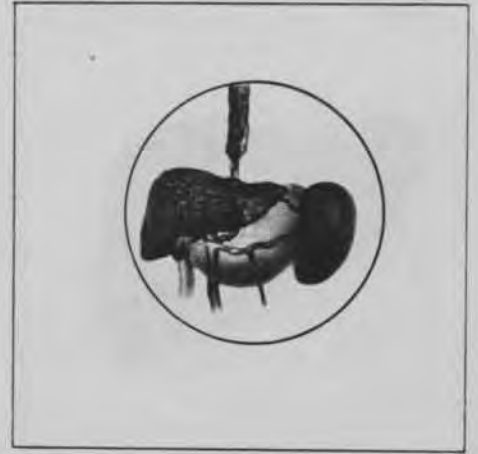1275  
 Anatomía Patológica.  
 Intestinal.  
 1/1  
 Enteritis regional.  
 No.  
 1960  
 Aerógrafo, tinta y guach.  
 Merck Sharp & Dohme.  
 M.P.



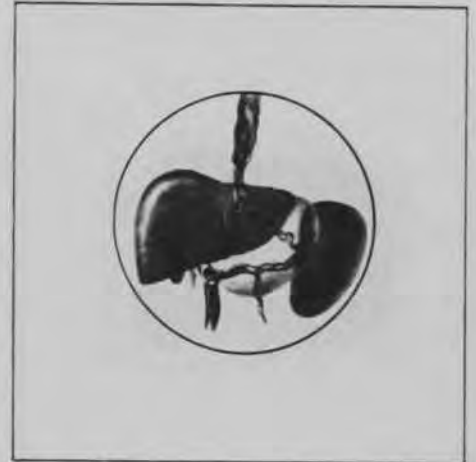1276  
 Anatomía Patológica.  
 Gastrointestinal.  
 1/1  
 Edema de origen epático.  
 No.  
 1960  
 Aerógrafo, tinta y guach.  
 Merck Sharp & Dohme.  
 M.P.



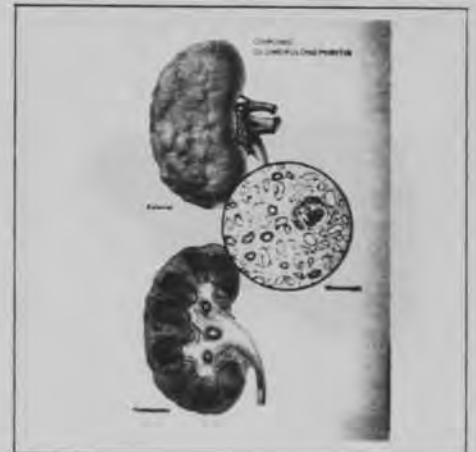1277  
 Anatomía Patológica.  
 Gastrointestinal.  
 1/1  
 Edema de origen epático.  
 No.  
 1960  
 Aerógrafo, tinta y guach.  
 Merck Sharp & Dohme.  
 M.P.



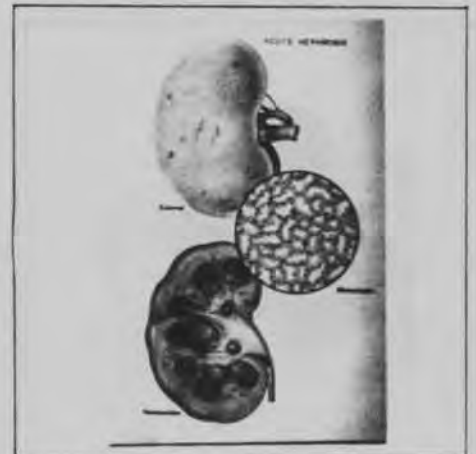1278  
 Anatomía Patológica.  
 Gastrointestinal.  
 1/1  
 Edema de origen epático.  
 No.  
 1960  
 Aerógrafo, tinta y guach.  
 Merck Sharp & Dohme.  
 M.P.



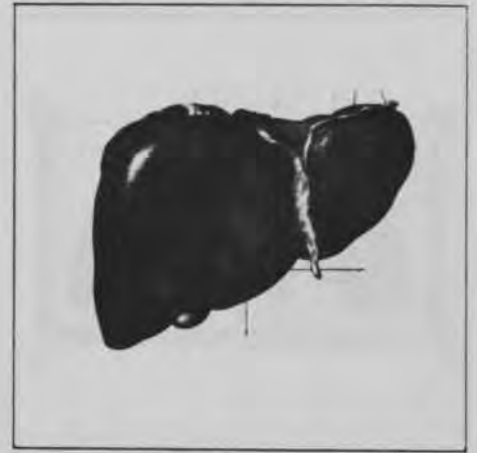1279  
 Anatomía Patológica.  
 Genitourinaria.  
 1/1  
 Glomerulonefritis crónica.  
 No.  
 1960  
 Aerógrafo, tinta y guach.  
 Merck Sharp & Dohme.  
 M.P.



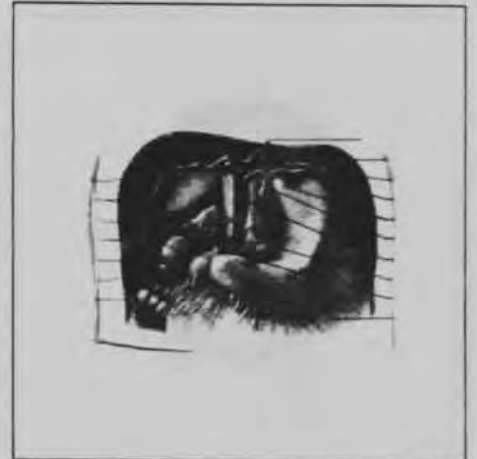1280  
 Anatomía Patológica.  
 Genitourinaria.  
 1/1  
 Nefrosis aguda.  
 No.  
 1960  
 Aerógrafo, tinta y guach.  
 Merck Sharp & Dohme.  
 M.P.



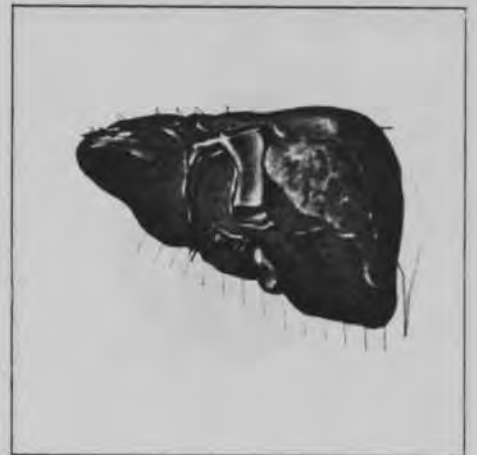1281  
 Anatomía Normal.  
 El hígado.  
 1/1  
 Vista anterior de la superficie.  
 No.  
 1960  
 Aerógrafo, tinta y guach.  
 Merck Sharp & Dohme.  
 M.P.



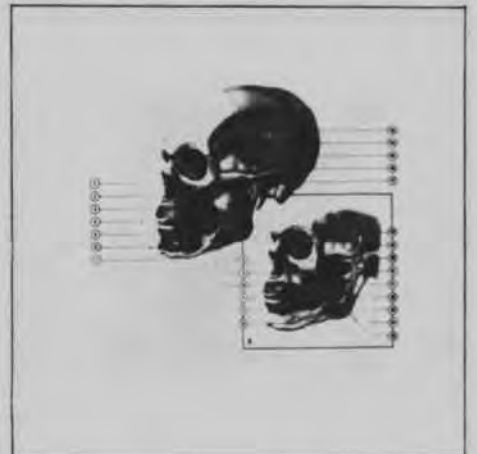1282  
 Anatomía Normal.  
 El hígado.  
 1/1  
 Cama del hígado.  
 No.  
 1960  
 Aerógrafo, tinta y guach.  
 Merck Sharp & Dohme.  
 M.P.



1283  
 Anatomía Normal.  
 El hígado.  
 1/1  
 Vista posterior de la superficie.  
 No.  
 1960  
 Aerógrafo, tinta y guach.  
 Merck Sharp & Dohme.  
 M.P.

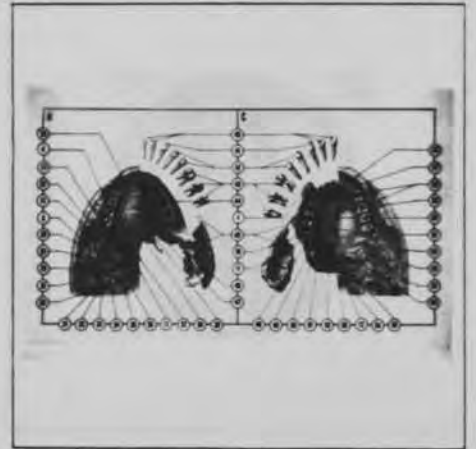


1284  
 Anatomía Normal.  
 La boca.  
 1/1  
 Músculos de los labios y de masticación.  
 No.  
 1960  
 Aerógrafo, tinta y guach.  
 Merck Sharp & Dohme.  
 M.P.

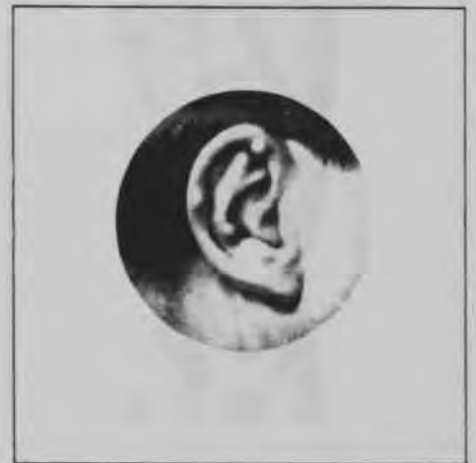



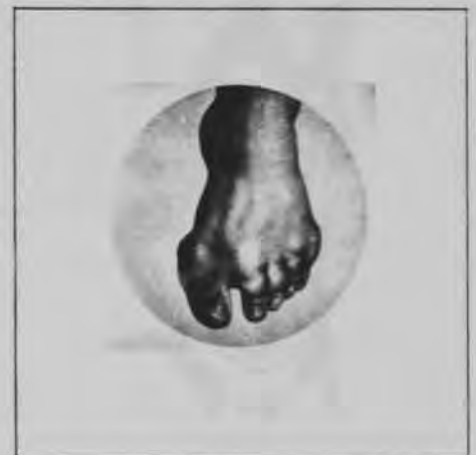1285  
 Anatomía Normal.  
 La boca.  
 1/1  
 Interior de la boca.  
 No.  
 1960  
 Aerógrafo, tinta y guach.  
 Merck Sharp & Dohme.  
 M.P.



1286  
 Anatomía Patológica.  
 La gota.  
 1/1  
 Signos de gota avanzada.  
 No.  
 1960  
 Aerógrafo, tinta y guach.  
 Merck Sharp & Dohme.  
 M.P.



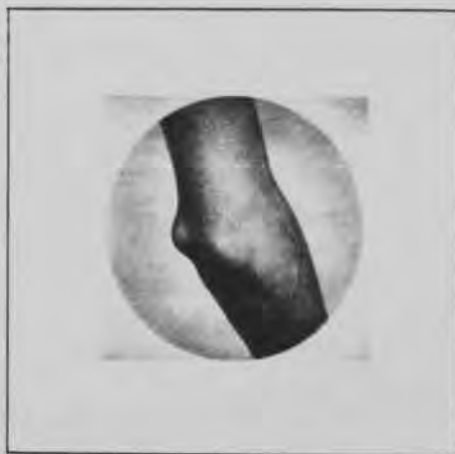1287  
 Anatomía Patológica.  
 La gota.  
 1/1  
 Signos de gota avanzada.  
 No.  
 1960  
 Aerógrafo, tinta y guach.  
 Merck Sharp & Dohme.  
 M.P.



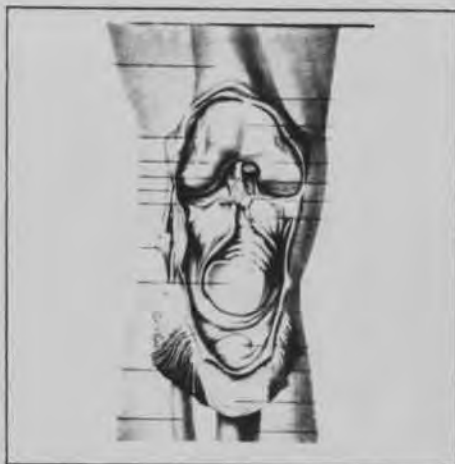1288  
 Anatomía Patológica.  
 La gota.  
 1/1  
 Signos de gota avanzada.  
 No.  
 1960  
 Aerógrafo, tinta y guach.  
 Merck Sharp & Dohme.  
 M.P.



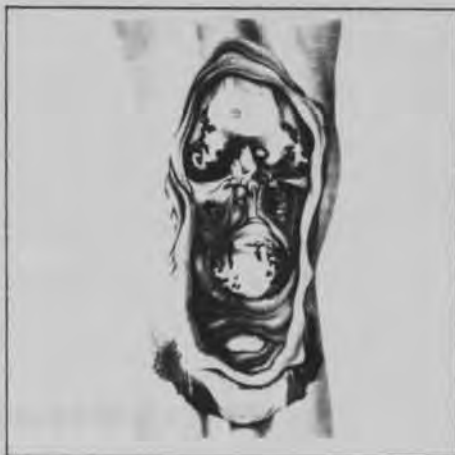1289  
 Anatomía Patológica.  
 La gota.  
 1/1  
 Signos de gota avanzada.  
 No.  
 1960  
 Aerógrafo, tinta y guach.  
 Merck Sharp & Dohme.  
 M.P.



1290  
 Anatomía Normal.  
 Miología.  
 1/1  
 Rodilla normal.  
 No.  
 1960  
 Aerógrafo, tinta y guach.  
 Merck Sharp & Dohme.  
 M.P.



1291  
 Anatomía Patológica.  
 Artritis reumática.  
 1/1  
 Rodilla afectada.  
 No.  
 1960  
 Aerógrafo, tinta y guach.  
 Merck Sharp & Dohme.  
 M.P.



1292  
 Anatomía Normal.  
 Dermatología.  
 1/1  
 Trozo de piel normal.  
 No.  
 1960  
 Aerógrafo, tinta y guach.  
 Merck Sharp & Dohme.  
 M.P.



**CONCLUSIONES**

A lo largo de toda la investigación hemos querido destacar el importante papel que juega la ilustración médica, mediante el estudio de los factores y campos que le son afines , los cuales nos han permitido ver las relaciones entre arte y ciencia , así como su desarrollo a través de los tiempos .

Creemos haber demostrado que las ilustraciones médicas no forman parte de un arte menor, sino de un poderosísimo medio de comunicación entre los hombres, cuyos importantes efectos sobre el pensamiento y la civilización se dejan sentir.

Desde el primer año de estudio en la Facultad de Medicina, los estudiantes necesitan dibujar los materiales presentados en los cuartos de disección y en los laboratorios, así como una vez dentro del campo profesional siguen necesitando de este medio para construir y estudiar sus esquemas. Pero, como todos los profesionales, el médico tiene el tiempo limitado por su vocación, no pudiendo dedicar más a su educación artística, ni a desarrollar un buen nivel en este medio. Por eso, hemos querido llamar la atención tanto de los médicos, como de los editores y artistas o ilustradores para que de una manera institucionalizada, se tenga en cuenta la necesidad de crear centros especializados en este tipo de disciplina y formación, para así, poder disponer de buenos ilustradores,

consiguiendo de esta manera, convertir al aficionado en un principiante profesional. Esto revierte directamente sobre la proyección práctica de esta investigación, al relacionarse con el sector productivo social, al poder cubrir a través de estos centros de formación las necesidades de los Servicios y Departamentos Médicos, tanto en hospitales como en universidades.

Dejamos abiertos varios campos que podrían ser ampliados y completados con otras investigaciones y que no han sido objetivo principal de ésta. Uno de ellos podría ser un estudio más crítico y profundo sobre los distintos centros y programas de formación del ilustrador médico, con vistas a adaptar una programación idónea para los centros de post-grado o para los centros de artes y oficios de nuestro país. También proporcionamos referencias bibliográficas que nos pueden llevar a prolongar o centrar en un estudio más exhaustivo sobre la historia de la ilustración médica, ya sea en un período como en una zona geográfica más específica.

Con esta investigación cerramos y completamos la información existente sobre la vida y obra de Rafael Alemany y presentamos a modo de conclusión principal el catálogo de su obra gráfica.

**BIBLIOGRAFIA**

- ADEMA, J.M. : La Endoscopia en Otorrinolaringología.- Archivos de Diagnósis Médica.N.2.- pp. 15-18, Marzo 1989.-
- ARRUGA LIRO, H. : Del diagnóstico del sarcoma de la coroides a propósito de un caso del mismo.- Publicado en los "Archivos de Oftalmología Hispano Americanos.- Junio 1934.-
- ARRUGA LIRO, H. : El desprendimiento de la retina.- Barcelona 1936.-
- ARRUGA LIRO, H. : El problema de los implantes orbitarios después de la enucleación.- Traducción de la Conferencia (Montgomery Lecture) dado en el Congreso de la Sociedad Irlandesa de Oftalmología.- Mayo 1955.-
- ARRUGA LIRO, H. : Experiencia de 120 casos de desprendimiento de la retina operados con el anillo ecuatorial.- Comunicación al "Congreso Panamericano de Oftalmología".- Caracas 1960.-
- ARRUGA LIRO, H. : Some questions relating to the operation for cataract.- Read at the "Institute of Spain in London".- October 1947.-
- ARRUGA LIRO, H. : The relative importance of direct and indirect ophthalmoscopic examination in the treatment of retinal detachment.- Published in "The British Journal of Ophthalmology".- October 1949.-
- ARRUGA LIRO, H. : Tratamiento operatorio del lagrimeo por obstrucción del conducto nasal.- Archivos de Oftalmología Hispano Americana.- Barcelona 1927.-

- ARRUGA LIRO, H.: **Certain considerations of the surgical treatment of retinal detachment.**- Lecture at the annual Meeting of the American Academy of Ophthalmology and Otorhinolaryngology.- Chicago, October 1951.-
- ARRUGA LIRO, H.: **Cirugia Ocular.**- Salvat Editores, S.A. - Tercera Edición.- Barcelona 1952.-
- ARRUGA LIRO, H.: **Considerations on the treatment of detachment of the retina.**- Read at the Section of Ophthalmology of the "Royal of Medicine", London, 9 October 1947.- Inst. Garf. Oliva de Vilanova.
- ARRUGA LIRO, H.: **El desprendiment de la retina. Aportacions patogéniques i terapèutiques recents.**- Resum de la ponència presentada al Congrés Internacional d'Oftalmologia. Madrid, abril de 1933.- La Medicina Catalana.- Barcelona 1934.-
- ARRUGA LIRO, H.: **Implantes orbitarios de material plástico.**- Ponencia del II Congreso de la Societas Ophthalmológica Latina. Madrid, Abril de 1956.-
- ARRUGA LIRO, H.: **La esterilización por el formol en la práctica diaria.**- Comunicación al XXV Congreso de la Sociedad Oftalmológica Hispano Americana. Madrid, octubre de 1947.- Inst. Gráfica. Oliva de Vilanova.- Barcelona 1947.-
- ARRUGA LIRO, H.: **La extracción intracapsular de la catarata.**- Trabajo presentado en la XVI Asamblea de la Sociedad Oftalmológica Hispano-Americana. Santiago de Compostela, 15-18 Septiembre 1930.- Imprenta La Neotipia.- Barcelona 1930.-
- ARRUGA LIRO, H.: **Tratamiento del desprendimiento de retina.**- Trabajo presentado al XIII



- Congreso Internacional de Oftalmología. Amsterdam, Septiembre de 1929.-  
Barcelona 1929.-
- ARRUGA LIRO, H.: **Una modificación sencilla y eficaz de la dacriocistorrinostomia.-**  
Archivos de Oftalmología Hispano Americana, 1927.-  
Barcelona 1927.-
- BARRAQUER : **Facoérisis.-**  
Editorial Barna, S.A.-  
Barcelona 1952.-
- BARRAQUER MONER, J.: **El queratotomo de fijación neumática en la facoerisis.(Proyección cinematográfica).-**  
Publicado en la Revista de Archivos de la Sociedad Oftalmológica Hispano-Americana. Tomo V, Núm. 6.-
- BARRAQUER, Luis: **Las Neuralgias.-**  
Salvat Editores, S.A.-  
Barcelona- Buenos Aires 1941.-
- BARTRINA, Thomas: **Clinica Quirúrgica de la Facultad de Medicina de Barcelona.-**  
"Revista Quirúrgica".-  
Barcelona 1917.-
- BARTRINA, Thomas: **Sutura de la pared abdominal.-**  
"Revista Española de Medicina y Cirugía".-  
Año XII, Número 138.-  
Barcelona, Diciembre de 1929.-
- BARTRINA, J.M.: **El ulcus yuxtapilórico.-**  
"Revista Española de Medicina y Cirugía".-  
Año VI, Número 65.-  
Barcelona, Noviembre de 1923.-
- BAUR, Elisabeth K.: **La historia como experiencia didáctica.-** Editorial Nueva Imagen, S.A.- México D.F., 1878.-
- BERGER, Rene: **Arte y comunicación.-**  
Colección Punto y Línea.-  
Editorial Gustavo Gili, S.A.,  
Barcelona, 1976.

- BISHOP, W.J. : **Antonio Scarpa, 1752-1832.-**  
 Medical and Biological  
 Illustration.N.4.-  
 pp. 7-9, 1954.-
- BISHOP, W.J.: **Antonio Scarpa, 1752-1832.-**  
 Medical and Biological  
 Illustration, 4, 1954, pp. 7-9.-
- BOCKUS, H.L.: **Gastroenterología.-**  
 Salvat Editores, S.A. .-  
 Barcelona.-
- BOTEY, Ricardo: **El Rádium en el cáncer de las**  
**primeras vías.-**  
 "Revista Española de Medicina y  
 Cirugía".-  
 Año I, Número 6.-  
 Barcelona, Diciembre de 1918.-
- BOZAL, Valeriano: **La ilustración gráfica del siglo**  
**XIX en España.-**  
 Editorial Alberto Corazón,  
 Madrid, 1979.
- BOZAL, Valeriano: **Mimesis: las imágenes y las**  
**cosas.-** Colección "La balsa de la  
 medusa".- Visor Distribuciones.-  
 Madrid 1987.-
- BOZAL, Valeriano: **Mimesis: las imágenes y las**  
**cosas.-** Colección La balsa  
 de la medusa.- Visor  
 Distribuciones-Ediciones Antonio  
 Machado, Madrid, 1987.
- BRONOWSKY, J. : **The Origene of Knowledge and**  
**Imagination.-**  
 Yale University Press.-  
 New Haven, 1979.-
- BRODEL, Max: **The origin, growth and future of**  
**the medical illustration at the**  
**John Hopkins Hospital and Medical**  
**School.-** The John  
 Hopkins Hospital Bulletin.-  
 Vol.XXVI, No 291, May 1915,pp.1-  
 15.-
- CAMERA, F.: **La ilustración en el impreso.-**  
 Prontuarios Gráficos 6.-  
 Ediciones Don Bosco.-  
 Barcelona, 1975.-
- CARALPS MASSO, A. : **Diagnóstico de los tumores de**  
**Mediastino.-**  
 Separata de Barcelona  
 Quirúrgica.- Año I,

- Num. 2.-  
Barcelona 1957.-
- CARALPS MASSO, A. : **Tratamiento quirúrgico de algunos tumores endotorácicos.-**  
De los Departamentos de Cirugía Torácica del Instituto Policlínico, del Servicio del Dr. Reventós del Hospital de la Santa Cruz y de San Pablo, del Sanatorio del Espíritu Santo y de la Asistencia Médica Municipal.-  
Barcelona 1948.-
- CARALPS MASSO, A.: **Indicaciones operatorias y terapéutica quirúrgica de las tuberculosis del pulmón y de la pleura.-** Editorial Salvat, S.A. .-  
Primera Edición.-  
Barcelona 1941.-
- CARDENAL, S.: **Epilepsia de origen traumático y quiste hidatídico cerebral.**  
Craniotomía: curación.-  
"Revista Española de Medicina y Cirugía".-  
Año III, Número 27.-  
Barcelona, Septiembre de 1920.-
- CARROL TOBIAS, J.: **Aerografía artística.-**  
Editorial Reverté, Imprime Yuste,  
Barcelona, 1947.
- CASES, F. y JUST, J.: **Historia de la endoscopia.-**  
Archivos de Diagnóstico Médico.-  
Número 2, Marzo, pp 15-18.-  
Barcelona 1989.-
- CASTROVIEJO, R.: **Atlas de Queratectomias y Queratoplastias.-**  
Salvat Editores, S.A. .-  
Barcelona.-
- CHECA, F. et alter.: **Guía para el estudio de la historia del arte.-**  
Cuadernos Arte Cátedra.-  
Ediciones Cátedra, S.A.-  
Madrid, 1982.-
- CHOULANT, Ludwig : **History and bibliography of anatomic illustration...-**  
Traducido al Inglés por Mortimer Frank. Además con ensayos de Fielding H. Garrison, Mortimer Frank, Edward C. Streeter, con un ensayo histórico por Charles Singer, y bibliografía por

- Mortimer Frank y Christian Bay.-  
New York, London, Hafner, 1945.-  
Reimpreso en 1962.-  
Primera edición alemana, 1852.-
- CISCAR, F. & CARRERAS, F.: **Diagnóstico Hematológico.**-  
Editorial J.I.M.S. .-  
Barcelona 1960.-
- COSTA, Joan : **Imàgen Global.**-  
Enciclopedia del Diseño.-  
Ediciones CEAC, S.A.-  
Barcelona, 1990.-
- D.Gral de Ar.y Bib: **Las instrucciones para la  
catalogación de dibujos y  
grabados.**-  
Anejo del Boletín Nro. 44,  
Madrid, 1959.
- DA VINCI, Leonardo: **Tratado de pintura.**-  
Editorial Nacional.-  
Madrid.-
- DALLEY, TERENCE: **Guía completa de ilustración y  
diseño.**-  
Editorial Hermann Blume.-  
Madrid, 1986.-
- DAUCHER, Hans: **Visión artística y visión  
racionalizada.**-  
Editorial Gustavo Gili, S.A.-  
Colección Comunicación Visual.-  
Barcelona 1978.-
- Diccionario **Diccionario de Medicina.**-  
Salvat Editores, S.A.-  
Barcelona.-
- DOHERTY, Terence : **The anatomical works of George  
Stubbs.**- Secker & Warburg.-  
London, 1974.-
- DOHERTY, Terence : **The anatomical works of George  
Stubbs.**- Secker & Warburg.-  
London, 1974.-
- DONDIS, D. A.: **La sintaxis de la imàgen.  
Introducción al alfabeto visual.**-  
Traducido por J.G. Beramendi.-  
Editorial Gustavo Gili,  
Barcelona, 1976.
- DORFLES, Gillo: **El devenir de las artes.**-  
Breviarios del Fondo de Cultura  
Económica.-  
Mexico, 1986.-

- ECO, Umberto ; **La definición del arte.-**  
Ediciones Martínez Roca, S.A. -  
Barcelona, 1978.-
- ENTRALGO, Lain : **Historia Universal de la  
Medicina.-**  
Salvat Editores, S.A.-  
Barcelona 1971.-
- ESQUERDO, Alvaro: **Un caso de útero doble con  
embarazo izquierdo y hematometría  
derecha observado y operado un  
mes después del parto.-**  
"Revista Española de Medicina y  
Cirugía".-  
Año II, Número 16.-  
Barcelona, Octubre de 1918.-
- ESTARICO , Leonardo: **El libro ilustrado.-**  
"Universidad", 48 (1961),223-261.
- ESTEVE BARBA, FCO.: **Los procedimientos gráficos de la  
ilustración del libro .-**  
I.N.L.E., Madrid, 1960.
- ESTEVE BOTEY , Fco.: **La ilustración de los libros.-**  
"Índice de las letras" suplemento  
de "El bibliófilo", 2,16-18  
(1945); 3,16-18 (1945); 4, 6-8  
(1945); 5, 7-8 (1945); 6, 4-5  
(1945); 7, 9-10 (1945).
- ESTEVE BOTEY, Fco.: **El grabado en la ilustración del  
libro. Las gráficas artísticas y  
fotomecánicas.-**  
2 vol.-  
C.S.I.C.-  
Madrid, 1948.-
- GALLART MONES, F. : **Patología abdominal clínica.-**  
Salvat Editores, S.A.-  
Barcelona-Buenos Aires 1943.-
- GALLART MONES, F. : **Tumores benignos del estómago.-**  
Trabajo original publicado en el  
número 1, tomo IV, de la "Revista  
Española de las Enfermedades del  
Aparato Digestivo y de la  
Nutrición".- Enero-Febrero 1945.-
- GALLART MONES, F. et alt: **Colitis y falsas colitis.-**  
Salvat Editores, S.A. .-  
Tercera Edición.-  
Barcelona 1944.-
- GALLART MONES, F.: **Láminas gastroscópicas.-**  
**Estómago Normal I .-**  
Escuela de Patología Digestiva

- del Hospital de la Santa Cruz y San Pablo.-
- GALLART MONES, F.: Láminas gastroscópicas.-  
Úlcera gástrica II.-  
Escuela de Patología Digestiva del Hospital de la Santa Cruz y San Pablo.-
- GALLART MONES, F.: Láminas gastroscópicas.-  
Estómago Operado I.-  
Escuela de Patología Digestiva del Hospital de la Santa Cruz y San Pablo.-
- GALLART MONES, F.: Láminas gastroscópicas.-  
Estómago Operado II.-  
Escuela de Patología Digestiva del Hospital de la Santa Cruz y San Pablo.-
- GALLART MONES, F.: Láminas gastroscópicas.-  
Tumores Benignos I.-  
Escuela de Patología Digestiva del Hospital de la Santa Cruz y San Pablo.-
- GALLART MONES, F.: Láminas gastroscópicas.-  
Úlcera Gástrica III.-  
Escuela de Patología Digestiva del Hospital de la Santa Cruz y San Pablo.-
- GALLART MONES, F.: Láminas gastroscópicas.-  
Úlcera Gástrica I.-  
Escuela de Patología Digestiva del Hospital de la Santa Cruz y San Pablo.-
- GALLART MONES, F.: Láminas gastroscópicas.-  
Cancer I.-  
Escuela de Patología Digestiva del Hospital de la Santa Cruz y San Pablo.-
- GALLART MONES, F.: Láminas gastroscópicas.-  
Cancer II.-  
Escuela de Patología Digestiva del Hospital de la Santa Cruz y San Pablo.-
- GALLART MONES, F.: Láminas gastroscópicas.-  
Gastritis I.-  
Escuela de Patología Digestiva del Hospital de la Santa Cruz y San Pablo.-
- GALLART MONES, F.: Láminas gastroscópicas.-  
Gastritis II.-

- Escuela de Patología Digestiva  
del Hospital de la Santa Cruz y  
San Pablo.-
- GALLART MONES, F. et al.: **Lecciones clínicas de Patología Digestiva.-**  
Salvat Editores, S.A..-  
Séptima Serie.-  
Barcelona 1956.-
- GIBERT-QUERALTO, Juan : **Diagnóstico y tratamiento de los síndromes cancerosos.-**  
Editorial Teide.-  
Barcelona.-
- GIBERT-QUERALTO, Juan : **Diagnóstico y tratamiento de los síndromes ulcerosos.-**  
Editorial Teide .-  
Barcelona.-
- GIL VERNET, E.: **Fisiopatología y Clínica de la Gestosis.-**  
J.M. Massó, Editor.-  
Barcelona 1948.-
- GIL VERNET, EMILIO : **Incontinencia urinaria en la mujer. Estudio clínico y tratamiento quirúrgico.-**  
Editorial Paz Montalvo.-  
Madrid 1955.-
- GIL VERNET, S.: **Patología Urogenital.-**  
Tomo I : **Cáncer de próstata.-**  
Editorial Miguel Servet.-  
Madrid 1944.-
- GIL VERNET, S.: **Patología Urogenital.-**  
Tomo II, Volumen II : **Enfermedades de la próstata.-**  
Editorial Paz Montalvo.-  
Madrid 1955.-
- GIL VERNET, S.: **Patología Urogenital.-**  
Tomo II, Volumen I: **Biología y patología de la próstata.-**  
Editorial Paz Montalvo.-  
Madrid 1953.-
- GIL VERNET, S.: **Divertículos vesicales.-**  
Editorial Modesto Usón.-  
Barcelona 1948.-
- GNUDI, M.T. : **The life and Times of Gaspare Tagliacozzi, Surgeon of Bologna.-**  
Herbert Reichner.-  
New York, 1950.-

- GOMBRICH, E.H. : **Arte e ilusión.-**  
Editorial Gustavo Gili, S.A.-  
Barcelona, 1979.-
- GUIMARAIS, JOAO CORREIA: **Médicos e artistas.Con... .-**  
Sl., Imprensa Social, 1940.
- HADJINICOLAOU, Nicos: **La producción artistica frente a  
sus significados.-**  
Siglo XXI de España Editores,  
S.A.- Madrid 1981.-
- HERRLINGER, R.: **History of medical illustration  
from antiquity to a.d. 1600.-**  
Pitman Medical & Scientific  
Publishing.-  
London, 1970.-
- HILL, T.G.: **The essentials of illustration. A  
practical guide to the  
reproduction of drawings and  
photographs for the use of  
scientists and others.-**  
London, Wesley, 1915.-
- HUYGUE, Rene: **Los poderes de la imágen.-**  
Colección Biblioteca  
Universitaria Labor.-  
Editorial Labor S.A., Barcelona,  
1968.
- IRVIN, Jr. W.H.: **Imágen impresa y conocimiento.  
Análisis de la imágen  
prefotográfica.-**  
Colección Comunicación Visual.-  
Editorial Gustavo Gili,  
Barcelona, 1975.
- KEYNES, G.: **A bibliography of the writings of  
Dr. William harvey, 1578-1657.-**  
University Press.-  
Cambridge, 1953.
- KEYNESS, Sir Geoffrey L.: **The life of William Harvey and  
the circulation of the blood.-**  
Clarendon Press.-  
Oxford, 1966.-
- KRIVATSI, Peter : **Le Blon's anatomical colour  
engravings.- Journal of the  
History of Medicine, N.23.-  
pp. 153-158, 1968.-**
- LAPAGE, G.: **El arte del dibujo en los  
trabajos científicos.-**  
"Endeavour", vol. VIII, (1949),  
70-79.



- Lederle Lab. Division: **Atlas of Normal Anatomy.-**  
Lederle Laboratories Division,  
American Cyanamid Company, Pearl  
River, Nueva York, 1956.-
- LEFANNU William,R.: **Charles Bell and Cheselden.-**  
Medical History, 5, 1961,p. 165.
- LEFANNU, William R.: **A bio-bibliography of Edward  
Jenner, 1749-1823.-**  
Harvey and Blythe.-  
London, 1951.-
- LEFANU,William R.: **Notable medical books from the  
Lilly Library, Indiana  
University.-**  
Indianapolis, Lilly Reserch  
Laboratories, 1976.-
- LOOMIS, Andrew: **Ilustración creadora.-**  
Librería Hachette.-  
Buenos Aires, 1958.
- LOPEZ CHUCHURRA, A.: **Estética de los elementos  
plásticos.- Nueva Colección  
Labor.- Editorial  
Labor, S.A.-  
Barcelona, 1971.-**
- LOPEZ PINERO, J.MARIA: **El grabado en la Ciencia  
Hispanica.- Consejo Superior  
de Investigaciones Científicas.-  
C.E.P. de la Bibliotesca  
Nacional, Madrid, 1987.**
- MACMILLAN, C.: **L'illustration des periodiques  
médicaux.-**  
"Presse Medicale"(Paris),  
65(1957), 1787-1788.
- MARCE I PUIG, Francesc: **Teoria y análisis de las  
imágenes.- Departamento de  
Teoria de la Imàgen y del  
Entorno. Facultad de Bellas  
Artes.-  
Publicacions i Edicions de la  
Universitat de Barcelona.-  
Barcelona 1983.-**
- MARTIN, Judy: **Guia completa del aerógrafo.  
Técnicas y materiales.-  
Hermann Blume.-  
Madrid 1984.-**
- MARTINEZ DE SOUSA, JOSE: **Diccionario de tipografia y del  
libro.- Editorial Labor,  
Barcelona, 1974.**

- MELICOW, M.M.: **Inter-relationships of medicine and art.-**  
Bulletin of the New York Academy of Medicine.-  
No 33, 1957, pp.347-356.-
- METZ, Christian: **Análisis de las imágenes.-**  
Editorial Buenos Aires, S.A.-  
Barcelona 1982.-
- MISSTEAR, C. et alter: **Aerografía avanzada.-**  
Hermann Blume.-  
Madrid 1986.-
- MOLES, A.y JANISZEWSKI, L.: **Grafismo Funcional.-**  
Enciclopedia del Diseño.-  
Ediciones CEAC, S.A.-  
Barcelona 1990.-
- MUNARI, Bruno: **El arte como oficio.-**  
Nueva colección Labor.-  
Editorial Labor, S.A., Barcelona, 1968.
- NETTER, Frank H.: **Frank Netter: the man, the artist, the surgeon.-**  
Medical Times.N.109.-  
pp. 31-33.-
- NETTER, Frank H.: **Medical illustration its history and present day practice.-**  
The Journal of the International College of Surgeons.-  
No 26, 1956, pp.505-513.-
- NETTER, Frank H.: **Medical illustration: its history, significance and practice.-**  
Bulletin of the New York Academy of Medicine.-  
No 33, 1957, pp.357-368.-
- OLLERENSHAW, R.: **Dr. Hunter's Gravid uterus.-**  
Medical and Biological Illustration, 24, 1974, pp. 43-57.
- OWEN P. & S.J.: **El manual de aerografía.-**  
Hermann Blume.-  
Madrid 1986.-
- PECK, Paul: **Medical profiles: medical illustration.-**  
Merck Sharp & Dohme.-  
West Point, Pa. 1960.-

- PEDRO PONS, A.: **Endocarditis maligna lenta.-**  
Salvat Editores, S.A.-  
Barcelona 1948.-
- PEDRO-PONS, A.: **Tratado de Patología y Clínica Médicas.-**  
Tomo I: Enfermedades del tubo digestivo, hígado y vías biliares, páncreas, peritoneo y diafragma.- Salvat Editores, S.A.-  
Tercera Edición.-  
Barcelona 1965.-
- PEDRO-PONS, A.: **Tratado de Patología y Clínica Médicas.-**  
Tomo II: Enfermedades del aparato circulatorio y del aparato urinario.- Salvat Editores, S.A.-  
Tercera Edición.-  
Barcelona 1965.-
- PEDRO-PONS, A.: **Tratado de Patología y Clínica Médicas.-**  
Tomo III: Enfermedades del aparato respiratorio, mediastino, aparato locomotor, del colágeno y del metabolismo.- Salvat Editores, S.A.-  
Tercera Edición.-  
Barcelona 1965.-
- PEDRO-PONS, A.: **Tratado de Patología y Clínica Médicas.-**  
Tomo IV: Enfermedades del sistema nervioso, neurosis y medicina psicosomática. Enfermedades mentales.- Salvat Editores, S.A.-  
Tercera Edición.-  
Barcelona 1965.-
- PEDRO-PONS, A.: **Tratado de Patología y Clínica Médicas.-**  
Tomo V: Enfermedades de la sangre y órganos hematopoyéticos, glándulas endocrinas.- Salvat Editores, S.A.-  
Tercera Edición.-  
Barcelona 1965.-
- PEDRO-PONS, A.: **Tratado de Patología y Clínica Médicas.-**  
Tomo VI: Enfermedades infecciosas, intoxicaciones, por agentes físicos y alérgicos.- Salvat Editores, S.A.-

- Tercera Edición.-  
Barcelona 1965.-
- PERICOT, Jordi: **Servirse de la imágen. Un análisis pragmático de la imágen.-** Editorial Ariel, S.A.- Barcelona 1987.-
- PI-FIGUERAS, J.: **Cirugía del cancer del colon y del recto.-** Salvat Editores, S.A. .- Barcelona 1958.-
- PI-FIGUERAS, J.: **Contribución al tratamiento quirúrgico del cancer del colon derecho.-** Tesis Doctoral.- Salvat Editores, S.A. .- Barcelona.-
- PI-FIGUERAS, J.: **Práctica Quirúrgica.-** Tomo II: Estómago, duodeno, intestino delgado, mesenterio, epiplon, hígado, vías biliares, páncreas, bazo.- Salvat Editores, S.A. .- Barcelona.-
- PINOS MARSELL, A.: **Láminas gastroscópicas.-** **Úlcera Gástrica IV.-** Escuela de Patología Digestiva del Hospital de la Santa Cruz y San Pablo.-
- PINOS MARSELL, A.: **Láminas gastroscópicas.-** **Gastritis III.-** Escuela de Patología Digestiva del Hospital de la Santa Cruz y San Pablo.-
- PIULACHS, P.: **Enfermedades del Tiroides.-** José Janés Editor.- Publicaciones Médicas.- Barcelona 1950.-
- PIULACHS, P.: **Pancreopatías Agudas.-** Salvat Editores, S.A.- Barcelona 1945.-
- PIZON, Pierre : **L'Oeuvre anatomique du graveur J.-F Gautier.-** La Presse Medicale, N. 58.- pp. 1468-1488, 1950.-
- PRIETO DELGADO, LUIS: **Arte, ciencia y conocimiento.-** "Anales de la Asociación Española para el progreso de las ciencias", vol. XXV, (1960), 619-634.

- PUIGVERT GORRO, A.: **Atlas de Urografia.-**  
Salvat Editores, S.A.-  
Barcelona 1933.-
- PUIGVERT GORRO, A.: **La cistoscopia en la tuberculosis renal.-**  
Revista Médica de Barcelona.-  
Febrero de 1934.-
- PUIGVERT GORRO, A.: **La Tuberculosis Urinaria y Genital Masculina.-**  
Salvat Editores, S.A.-  
Barcelona 1958.-
- PUIGVERT GORRO, A.: **Tratado de Operatoria Urológica.-**  
Editorial Labor, S.A. .-  
Barcelona.-
- PUIGVERT GORRO, A.: **Tuberculosis Renal.-**  
Monografies Mèdiques.N.103-104.-  
Llibreria Catalònia.-  
Barcelona 1936-37.-
- PUIGVERT GORRO, A. : **Diagnòstic de la tuberculosis renal.-** Comunicació a L'Institut Mèdico-Farmacèutic (Sessió 22 Maig 1933).- Publicada a "ACTES" 1932-1933.- Imprenta "La polígrafa".- Barcelona.-
- PUIGVERT GORRO, A. : **Diagnóstico precoz en un tumor de riñón.-**  
Comunicación de la Sociedad Catalana de Urología.-  
Publicado en ARS MEDICA.-  
Barcelona.-
- PUIGVERT GORRO, A. : **Endoscopia Urinaria.-**  
Editorial J.I.M.S. .-  
Barcelona de 1937.-
- PUIGVERT GORRO, A. : **La Tuberculosis Genitourinaria.-**  
Salvat Editores, S.A.-  
Manuales de Medicina Práctica.-  
Barcelona- Buenos Aires 1941.-
- PUIGVERT GORRO, A. : **Tratado de Urografia Clínica.-**  
Editorial Labor, S.A.-  
Barcelona 1944.-
- PUTSCHER, Marielene: **Geschichte der Medizinischen Abbildung von 1600 bis zur Gegenwart.-** Heinz Moos  
Verlag München.- München  
1972.-
- RACIONERO I GRAU, Luis: **Art i Ciència. La dialèctica de la creativitat.-**

- Editorial LAIA.-  
Barcelona 1987.-
- RACIONERO, Luis : **Textos de estética taoista.-**  
Barral Editores.-  
Barcelona, 1975.-
- RAFOLS, J.F.: **Diccionario de artistas de**  
**Catalunya, Valencia y Baleares.-**  
Volumen Nro. 1.-  
Ediciones Catalanas, S.A.
- REEVES, Carole: **Illustrations of medicine in**  
**ancient Egypt.-**  
Journal of Audiovisual Media in  
Medicine.-  
Número 3, 1980, pp.4-13.-
- RIBAS RIBAS, E.: **Tratamiento quirúrgico de la**  
**colecistitis.-**  
"Revista Española de Medicina y  
Cirugia".-  
Año IV, Número 31.-  
Barcelona, Enero de 1921.-
- RODRIGUEZ DIEGUEZ, J. L.: **Las funciones de la imagen en la**  
**enseñanza.-**  
Colección Comunicación Visual.-  
Editorial Gustavo Gili, S.A.-  
Barcelona 1978.-
- RODRIGUEZ DIEGUEZ, J.L.: **El comic y su utilización**  
**didáctica. Los tebeos en la**  
**enseñanza.-** Colección  
Medios de Comunicación en la  
Enseñanza.-  
Editorial Gustavo Gili, S.A.-  
Barcelona 1988.-
- RUSELL, K.F. : **The Osteographia of William**  
**Cheselden.-** Bulletin of the  
History of Medicine. N.28.-  
pp. 32-49, 1954.-
- SABOR, J.E.: **Manual de fuentes de información.**  
**Obras de referencia:**  
**Enciclopedias, diccionarios,**  
**biografías, bibliografías.-**  
2da. Edición ampliada.-  
Editorial Kapelusz, Buenos Aires,  
1967.
- SALVAT NAVARRO, A.: **La fiebre tifoidea en Barcelona.**  
**Estudio de la etiología.-**  
"Revista Española de Medicina y  
Cirugia".-

- Año V, Número 52.-  
Barcelona, Octubre de 1922.-
- SATUE, Enric: **El diseño gráfico. Desde los  
origenes hasta nuestros días.-**  
Colección Alianza Forma.-  
Alianza Editorial.-  
Madrid, 1989.-
- SATUE, Enric: **El disseny gràfic a Catalunya.-**  
Colección Coneguem Catalunya.-  
Edicions Els llibres de la  
Frontera.- Barcelona, 1987.-
- SAXL, Fritz: **La vida de las imágenes.-**  
Alianza Forma.-  
Alianza Editorial, S.A.-  
Madrid 1989.-
- SCHMIDT, S.J. : **Teoría del texto.-**  
Editorial Catedra.-  
Madrid, 1978.-
- SERES, Manuel: **Sobre cálculos del uréter.-**  
"Revista Española de Medicina y  
Cirugía".-  
Año VII, Número 76.-  
Barcelona, Octubre de 1924.-
- SERRATOSA, Felix: **Arte y ciencia.-**  
"Arbor", n. 186, (1961), 23-25.
- SHELEY, Clifford: **The development of medical  
illustration.-**  
British Journey of Urology,  
Nro.23.-  
1951, pp. 70-78.-
- SIMON, J.M.: **Glaucomas. Hipertensiones  
oculares.-** Editorial J.I.M.S. .-  
Barcelona 1973.-
- SOLER JULIA, J.: **Tratamiento de las grandes  
lesiones inflamatorias anexiales  
y de sus complicaciones.-**  
Comunicación al III Congreso de  
Médicos de Lengua Catalana.-  
Tarragona, Junio de 1919.-
- SOLER JULIA, J.: **Tumores de Krukenberg.-**  
Extracto de "Medicina Clinica".-  
Revista mensual.-  
Año I, Número 5.-  
Hospital de la Santa Cruz y de  
San Pablo.-  
Barcelona.-

- TAURE, M.: **Anatomia del desarrollo.-**  
Ed. Científico Médica.-  
Barcelona 1965.-
- THORNTON, J.: **Jan Van Rumsdyck, medical artist  
of the eighteenth century.-**  
Oleander Press.-  
Cambridge, New York 1982.-
- THORNTON, John: **Medical book illustration. A  
short history.-**  
The Oleander Press.-  
Cambridge. New York, 1983.-
- THORNTON, J. y WANT, P.: **Charles Nicholas Jentry and the  
mezzotint plates in his  
"Demonstrations of a pregnant  
uterus".- Journal  
of Audiovisual Media in  
Medicine.N.1.-  
pp. 113-115, 1978.**
- THORWALD, Jürgen: **Science and secrets of early  
medicine. Egypt, Mesopotamia,  
India, China. Mexico.-**  
London, Thames & Hudson, 1962.-
- THURGOOD, GWYNETH: **On the arts and sciencie.-**  
"Leonardo", V. 4, (1971), 117-  
124.
- TOPPER, DAVID R.;HOLLOWAY: **Interrelationships between the  
visual arts, sciencie and  
technology: a bibliography.-**  
"Leonardo", n. 1, winter, (1980),  
29-33.
- TORRES CASANOVAS, R.: **Pallida mors.-**  
"Revista Española de Medicina y  
Cirugia".-  
Año V, Número 48.-  
Barcelona, Junio de 1922.-
- TRIAS PUJOL.: **Un caso de aneurisma de la  
poplitea tratado por el método de  
Matas . ( Aneurismorrafia  
reparadora).-**  
"Revista Españolade Medicina y  
Cirugía".-  
Año I, Número 4.-  
Barcelona, Octubre 1919.-
- TSIEN, Tsuen-Hsuin: **Written on bamboo and silk. The  
beginnings of Chinese books and  
inscriptions.-**  
Chicago, University of Chicago  
Press, 1962.-



- VESAL, ANDREAS: **De humani corporis fabrica libri septem...**.-  
Basileae: ex officina Ioannis Oporoni, mense iunio 1543.-(12), 659(i.l.663),(36)p:il.;2do(39 cm). Xilografias : Jean Calcar.
- VILCHES, Lorenzo: **La lectura de la imágen. Prensa, cine, televisión.**-  
Ediciones Paidós.-  
Barcelona, Buenos Aires 1983.-
- VISEL, Curt: **La ilustración del libro entre tradición y futuro.**-  
"Humboldt", 49 (1972), 54-62.
- WELLS, Ellen B. : **Graphic techniques of medical illustration in the 18th century.**- Journal of Biocommunication, N.3.- pp. 24-27, 1976.-
- WHITTERIDGE, Gweneth : **William Harvey and the circulation of the blood.**-  
Macdonald, London.-  
American Elsevier.-  
New York, 1971.-
- ZIGROSSER, Carl: **Ars Medica, grabados del siglo XV al XX.**-  
Edita Fundación Juan March.-  
Madrid, 1977.-