

# Xantomatosis. Contribución a su estudio mediante métodos clínicos, bioquímicos, cromatográficos y ultraestructurales.

Juan Ferrando Barberá

**ADVERTIMENT.** La consulta d'aquesta tesi queda condicionada a l'acceptació de les següents condicions d'ús: La difusió d'aquesta tesi per mitjà del servei TDX ([www.tesisenxarxa.net](http://www.tesisenxarxa.net)) ha estat autoritzada pels titulars dels drets de propietat intel·lectual únicament per a usos privats emmarcats en activitats d'investigació i docència. No s'autoritza la seva reproducció amb finalitats de lucre ni la seva difusió i posada a disposició des d'un lloc aliè al servei TDX. No s'autoritza la presentació del seu contingut en una finestra o marc aliè a TDX (framing). Aquesta reserva de drets afecta tant al resum de presentació de la tesi com als seus continguts. En la utilització o cita de parts de la tesi és obligat indicar el nom de la persona autora.

**ADVERTENCIA.** La consulta de esta tesis queda condicionada a la aceptación de las siguientes condiciones de uso: La difusión de esta tesis por medio del servicio TDR ([www.tesisenred.net](http://www.tesisenred.net)) ha sido autorizada por los titulares de los derechos de propiedad intelectual únicamente para usos privados enmarcados en actividades de investigación y docencia. No se autoriza su reproducción con finalidades de lucro ni su difusión y puesta a disposición desde un sitio ajeno al servicio TDR. No se autoriza la presentación de su contenido en una ventana o marco ajeno a TDR (framing). Esta reserva de derechos afecta tanto al resumen de presentación de la tesis como a sus contenidos. En la utilización o cita de partes de la tesis es obligado indicar el nombre de la persona autora.

**WARNING.** On having consulted this thesis you're accepting the following use conditions: Spreading this thesis by the TDX ([www.tesisenxarxa.net](http://www.tesisenxarxa.net)) service has been authorized by the titular of the intellectual property rights only for private uses placed in investigation and teaching activities. Reproduction with lucrative aims is not authorized neither its spreading and availability from a site foreign to the TDX service. Introducing its content in a window or frame foreign to the TDX service is not authorized (framing). This rights affect to the presentation summary of the thesis as well as to its contents. In the using or citation of parts of the thesis it's obliged to indicate the name of the author.

UNIVERSIDAD DE BARCELONA - FACULTAD DE MEDICINA

CATEDRA Y ESCUELA PROFESIONAL DE DERMATOLOGIA  
Y VENEREOLOGIA

(Director: J. PIÑOL AGUADE)

X A N T O M A T O S I S

CONTRIBUCION A SU ESTUDIO MEDIANTE METODOS CLINIU  
COS, BIOQUIMICOS, CROMATOGRAFICOS, HISTOLOGICOS  
Y ULTRAESTRUCTURALES

Tesis presentada por JUAN FERRANDO  
BARBERA, para optar al grado de DocU  
tor en Medicina.

Septiembre de 1977

HIPERLIPOPROTEINEMIA TIPO V, SECUNDARIA A PANCREATITIS AGUDA.CASO N° 9

Historia clínica (n°42.980)

M.R.S. mujer de 40 años de edad (Noviembre 1975).

Antecedentes familiares. Sin interés.

Antecedentes personales. Hace dos años y medio presenta un cuadro de abdomen agudo que motiva su ingreso en un centro hospitalario, donde se le practicó una laparotomía urgente exploradora. se diagnosticó una pancreatitis aguda.

Enfermedad actual. Coincidiendo con este cuadro aparecen por todo el tronco pápulas eritematosas y amarillentas que producían intenso prurito, y que desaparecieron espontáneamente al ceder la sintomatología abdominal, dejando máculas pigmentarias residuales.

Hace un mes ha presentado un nuevo brote de estas lesiones.

Exploración cutánea. En el cuello, región del escote, extremidades superiores (especialmente en los codos), en caras laterales del tronco, región glútea, caras laterales de los muslos y en rodillas, se observan múltiples xantomas eruptivos y tubero-eruptivos (máculo-pápulas eritematosas y/o amarillentas diseminadas, de tamaño miliar unas y nodular otras, redondeadas y con tendencia a confluir en las regiones de los pliegues cutáneos.

Exploraciones sistémicas y complementarias. Normales.

Evolución y tratamiento. Con dieta hipocalórica (restringidas en grasas e hidratos de carbono) desaparecieron completamente las lesiones en pocos días, y a los tres meses era notable la mejoría bioquímica del cuadro.

Coincidiendo con una nueva crisis abdominal aguda se alteró de nuevo el patrón bioquímico (ver tabla).

Estudio bioquímico.

Glicemia y uricemia, normales. Amilasemia, normal.

## Control bioquímico durante el tratamiento.

	<u>Condiciones basales.</u>	<u>a los 3 m.</u>	<u>a los 6 m.</u>
L.T. (mg%)	4.250	1.270	1.075
C.T. (mg%)	670	220	203
T.G. (mg%)	3.100	640	555
F.L. (mg%)	500	-	-
Quilomicrones	6%	0%	1%
Alfa- L.P.	15%	28%	20%
Pre-beta L.P.	31%	26%	15%
Beta -L.P.	48%	45%	53%

(m = meses)

Histología (n° 17.738)

Biopsia de un xantoma eruptivo del tronco.

En dermis superior y media densos infiltrados perivasculares formados por histiocitos espumosos, linfocitos y fibroblastos, de disposición estoriforme.

No se observaron células multinucleadas de Touton.



Cromatografía de lípidos.

DIPERLIPOPROTEINEMIA TIPO V, SECUNDARIA A ETILISMO CRÓNICO.

Caso nº 9 (Ex L: 33 % del tejido seco)

CASO Nº 10

**LIPIDOS NEUTROS :**

Historia clínica (nº58.597)

B.P.M. Esc Edad 23 años. (Agosto de 1976)

Antecedentes EC padre diabético

Antecedentes persona con ingestión diaria de más de 10 cervezas y de 1 litro de vino.

Úlcus duodenal desde los trece años de edad.

EMe

Enfermedad actual. Desde hace aproximadamente un mes sufre una erupción profusa generalizada de elementos máculo-papuloso amarillentos.

Precordio TG tas esporádicas.

Parestesias frecuentes de extremidades inferiores.

Exploración AGL cutánea. Múltiples xantomas tubero-erup-

tivos, blanco-amarillentos, en todo el tronco, región glútea y en extremidades inferiores. El número de lesiones se aproxima al centenar, y las de mayor tamaño (xantomas tuberosos) se encuentran en la región glútea.

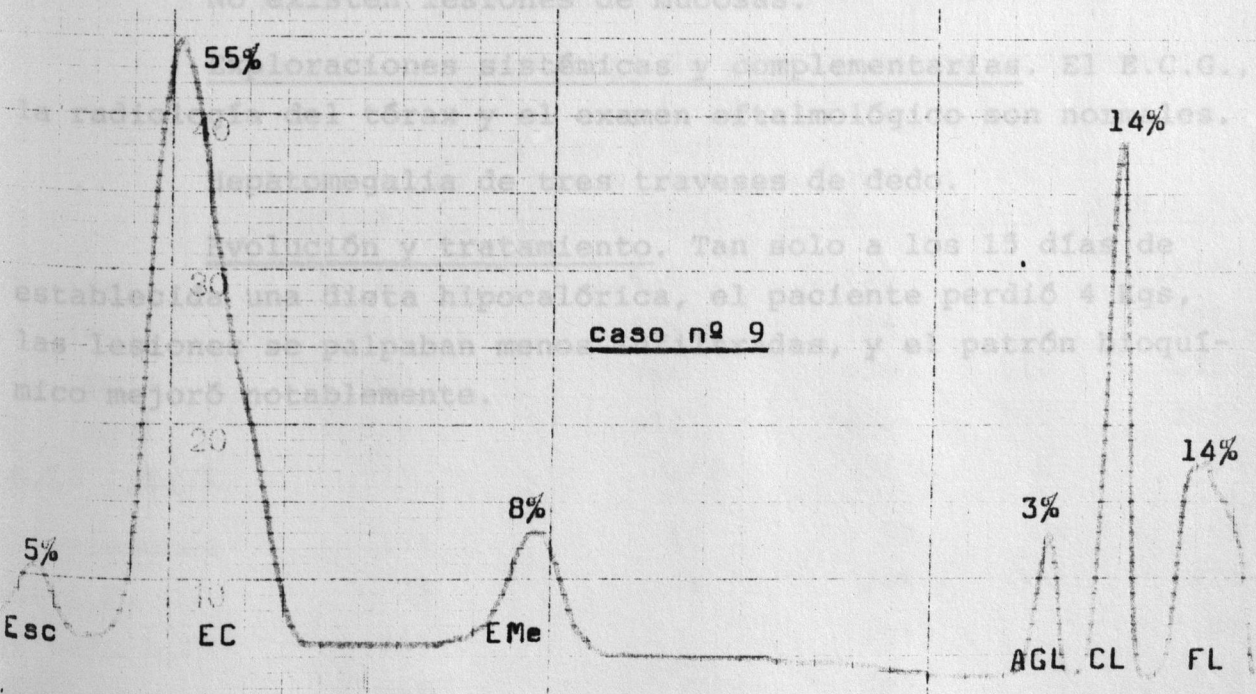
nº 9 SC

No existen lesiones de mucosas.

Exámenes laboratorios sistémicos y complementarios. El E.C.G., radiografía de tórax y examen oftalmológico son normales. Examen de manos con un es que mostró un edema de tres traveses de dedo.

Evolución y tratamiento. Tan solo a los 15 días de estable una dieta hipocalórica, el paciente perdió 4 kgs, las lesiones de palmas mejoraron notablemente, y el patrón lipídico mejoró notablemente.

caso nº 9



HIPERLIPOPROTEINEMIA TIPO V, SECUNDARIA A ETILISMO CRONICO.

CASO N° 10

Historia clínica (n°58.597)

B.P.M. varón de 23 años. (Agosto de 1976)

Antecedentes familiares. Padre diabético

Antecedentes personales. Ingestión diaria de más de 10 cervezas y de 1 litro de vino.

Úlcus duodenal desde los trece años de edad.

Enfermedad actual. Desde hace aproximadamente un mes sufre una erupción profusa generalizada de elementos máculo-papuloso amarillentos.

Precordialgias esporádicas.

Parestesias frecuentes de extremidades inferiores.

Exploración cutánea. Múltiples xantomas tubero-eruptivos, blanco-amarillentos, en todo el tronco, región glútea y en extremidades superiores. El número de lesiones se aproxima al centenar, y las de mayor tamaño (xantomas tuberosos) se encuentran en la región glútea.

No existen lesiones de mucosas.

Exploraciones sistémicas y complementarias. El E.C.G., la radiología del tórax y el examen oftalmológico son normales.

Hepatomegalia de tres traveses de dedo.

Evolución y tratamiento. Tan solo a los 15 días de establecida una dieta hipocalórica, el paciente perdió 4 Kgs, las lesiones se palpaban menos infiltradas, y el patrón bioquímico mejoró notablemente.



Histología. (n°

Biopsia de un x

En dermis super

la mayoría perivasculares

por células histiocitaria

abundante cargado de pequ

células redondas y fibrob

No se observaro

Tinción con Oil

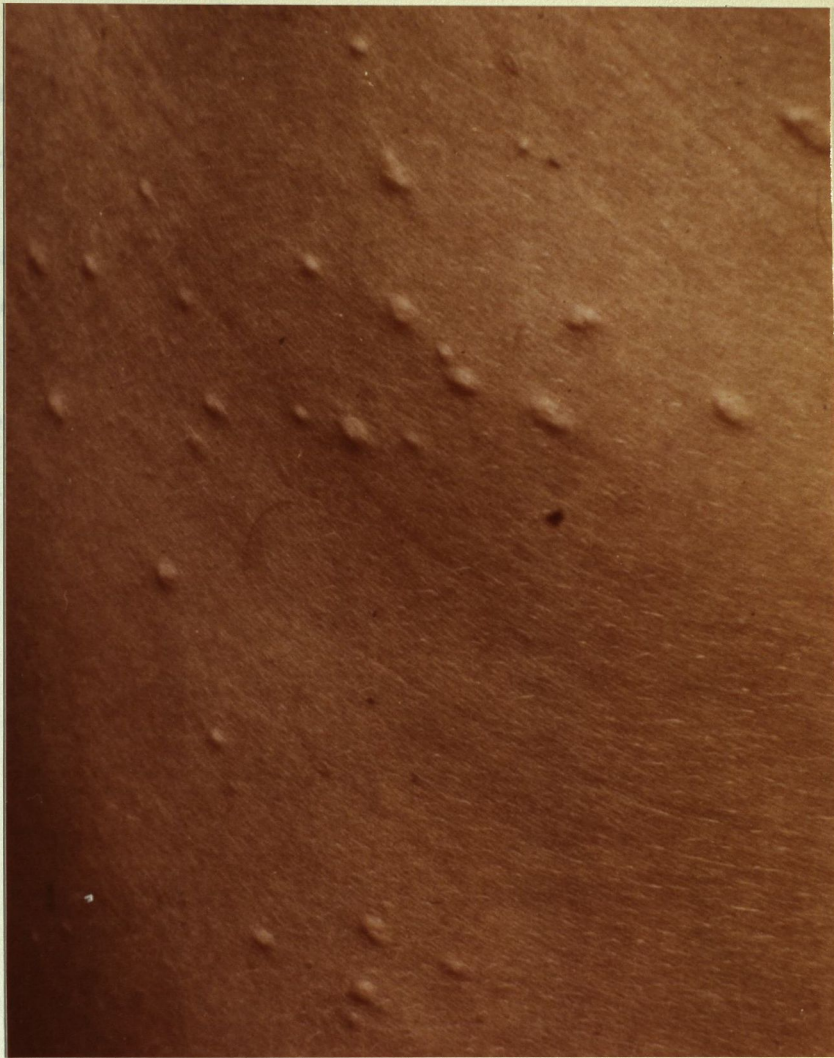


Fig. 13. Xantomas tubero-eruptivos.

#### Estudios bioquímicos.

Glicemia y amilasemia, normales. Uricemia: 8'4 mg%.

Prueba de sobrecarga de grasa y ayuno prolongado:

	<u>Condiciones basales</u>	<u>A las 2 semanas de tratamiento</u>	<u>a las 10 h.</u>	<u>a las 18 h.</u>	<u>P.H.L.A.</u>
L.T. (mg%)	5.720	1.615	1.710	1.370	1.170
C.T. (mg%)	832	404	414	362	302
T.G. (mg%)	3.000	366	520	178	135
F.L. (mg%)	1.520	432	476	369	304
A.G.L. (mEq/l)	1	2'2	1'6	1	3'4
Quilomicrones	16%	6%	5%	0%	0%
Alfa-L.P.	2%	30%	24%	34%	27%
Pre-beta-L.P.	56%	} 64%	35%	} 66%	0%
Beta-L.P.	26%		36%		73%

(h = horas)

Histología. (n° 19.506)

Biopsia de un xantoma tubero-eruptivo del tronco.

En dermis superior y media abundantes infiltrados, la mayoría perivasculares de disposición alargada, formados por células histiocitarias espumosas de citoplasma claro y abundante cargado de pequeñas gotitas lipídicas, además de células redondas y fibroblastos.

No se observaron células de Touton.

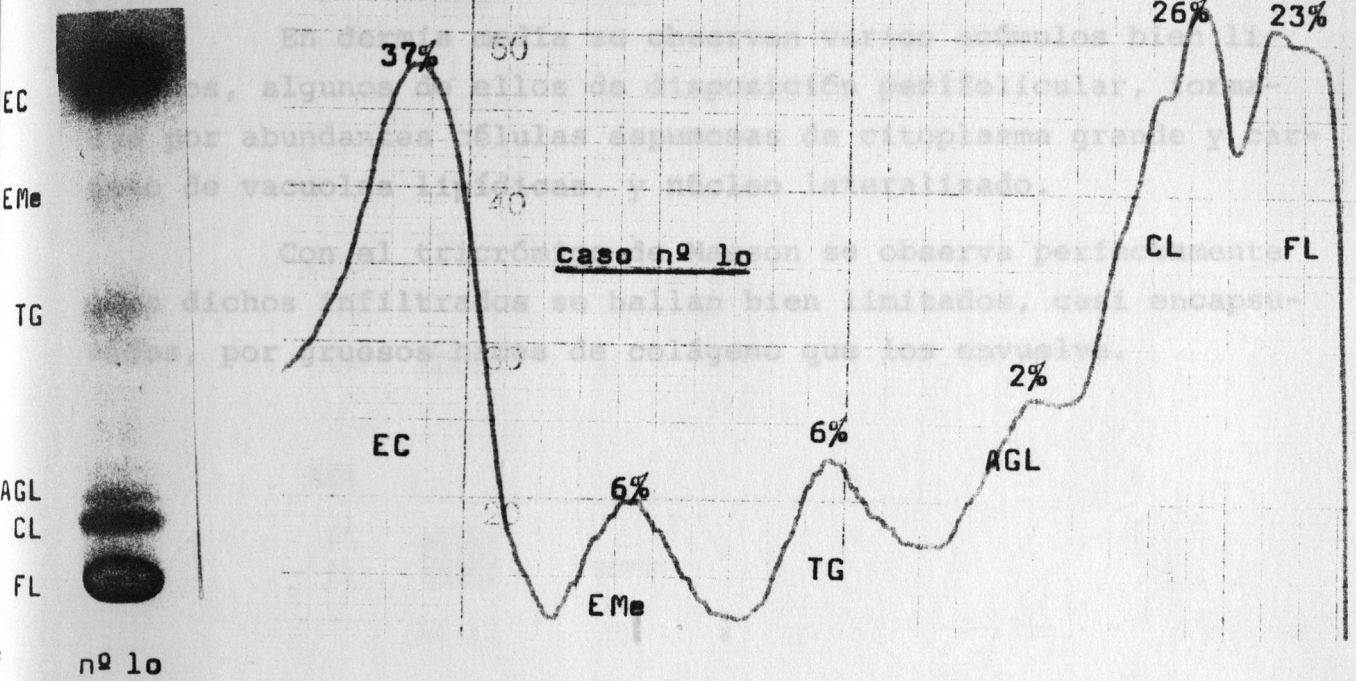
Tinción con Oil-red, positiva.



Caso nº 10

(Ex L: 53 % del peso de la pieza desecada)

LIPIDOS NEUTROS :



ESTERES DE COLESTEROL :

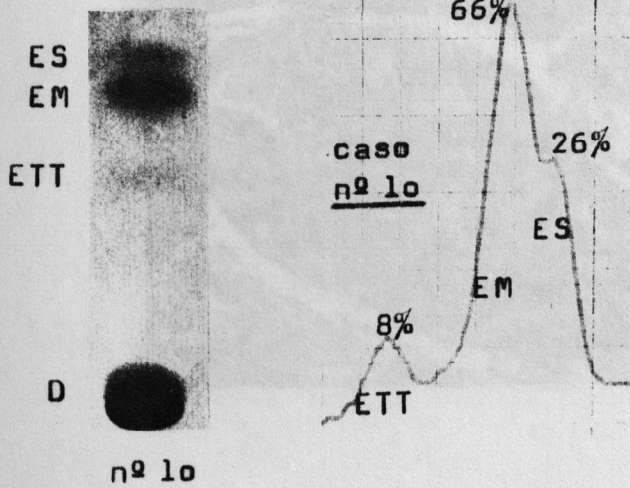


Fig. 14. Abundantes células xantósicas y manchones linfocitarios. (Hematoxilina-eritrosina-azafraán x 240).



XANTELASMA PALPEBRALCASO N° 11

LÍPIDOS NEUTROS :

Histología (n° 14.391)

En dermis media se observan varios acúmulos bien limitados, algunos de ellos de disposición perifolicular, formados por abundantes células espumosas de citoplasma grande y cargado de vacuolas lipídicas, y núcleo lateralizado.

Con el tricrómico de Masson se observa perfectamente cómo dichos infiltrados se hallan bien limitados, casi encapsulados, por gruesos haces de colágeno que los envuelve.

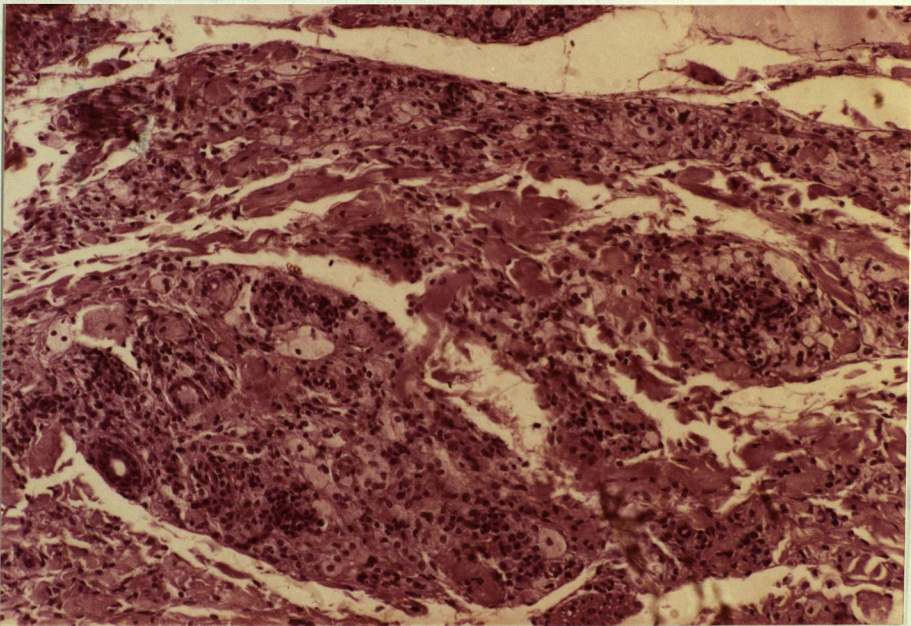


Fig. 14 Abundantes células espumosas y manchones linfocitarios.  
(Hematoxilina-eritrosina-azafrán x 240).

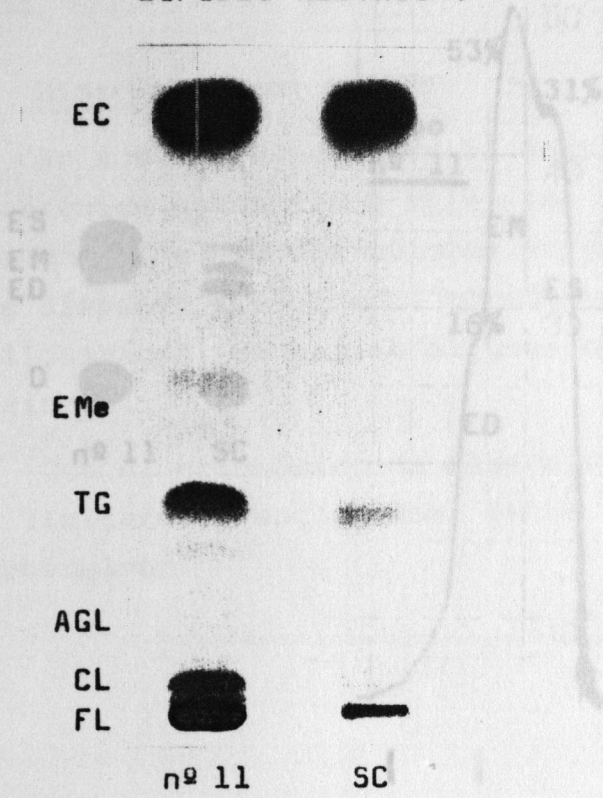


Cromatografía de lípidos

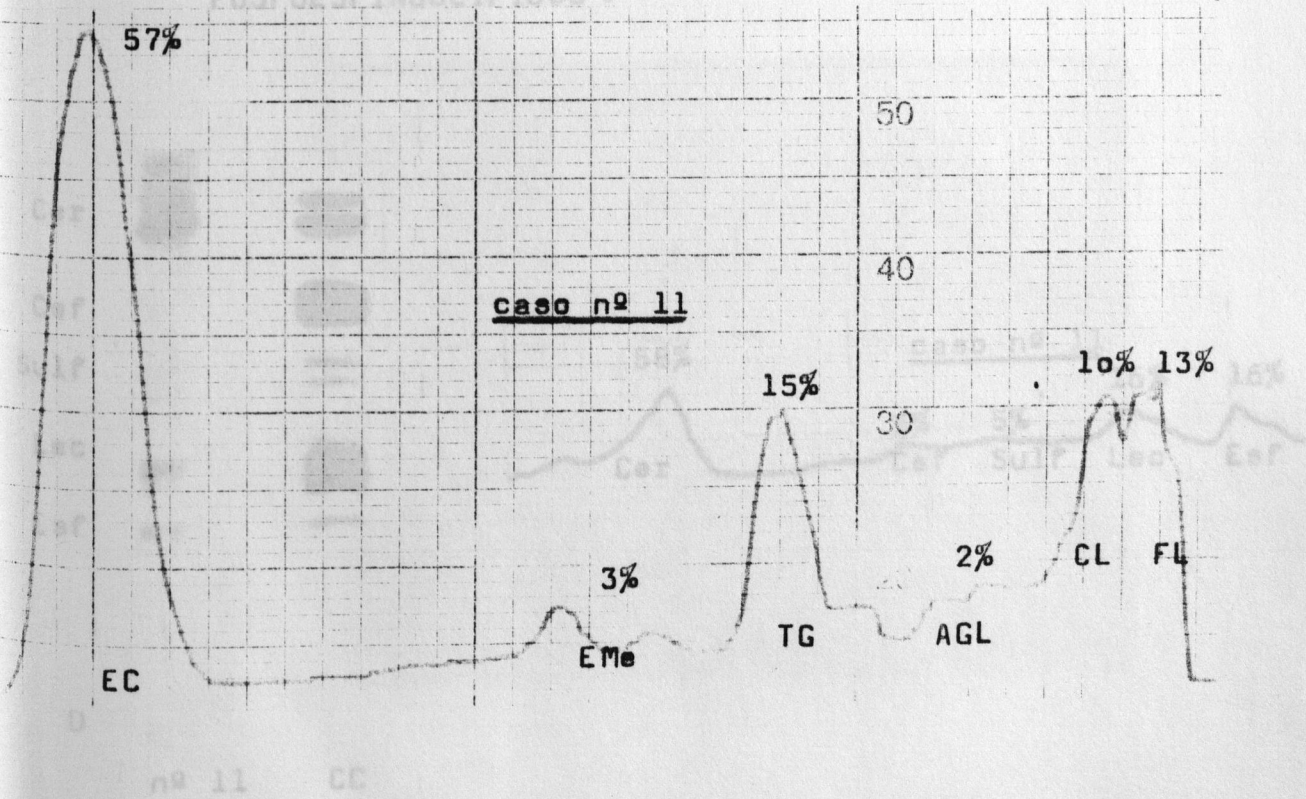
Caso nº 11 (Ex L: 27'3 % del tejido seco)

ESTERES DE COLESTEROL :

LIPIDOS NEUTROS :



FOSFOESINGOLIPIDOS :

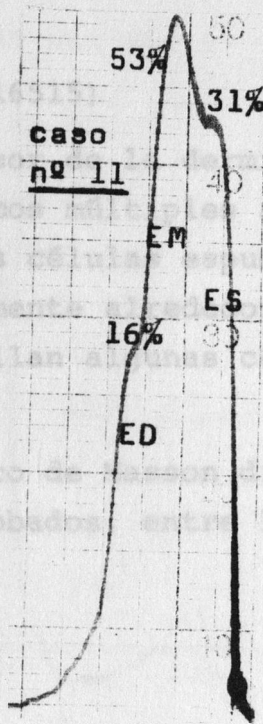
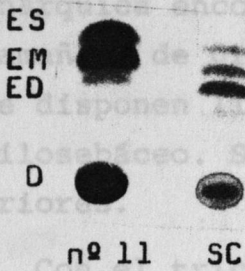


**ESTERES DE COLESTEROL :**

CASO N° 12

Histología (n° 11)

En todo el espesor se encuentran y dispuestos de una manera a... encontraron... agrupaciones, de diferentes t... de... bandas... osas, algunas de los cuales se disponen... de un vaso o de un folículo pilosebáceo. Se hallan... células redondas junto a las anteriores. Con el tricolor... manchados que quedan bien limitados y englobados... los haces de colágeno que los envuelven.



**FOSFOESFINGOLIPIDOS :**


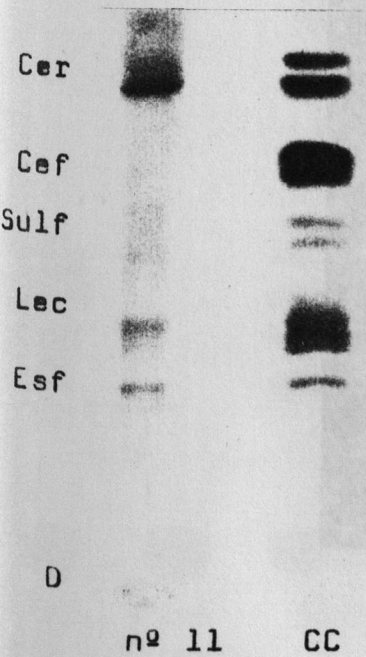


Fig. 15 Observar la gran cantidad de células... entre los haces de colágeno, junto a varios manchones linfocitarios. (Tricolor x 240).



XANTELASMA PALPEBRAL

Caso nº 12

CASO N° 12

LÍPIDOS NEUTROS :

Histología (n° 16515)

En todo el espesor de la dermis y dispuestos de una manera anárquica encontramos múltiples agrupaciones, de diferentes tamaños, de grandes células espumosas, algunas de las cuales se disponen linealmente alrededor de un vaso o de un folículo pilosebáceo. Se hallan algunas células redondas junto a las anteriores.

Con el tricrómico de Masson dichos infiltrados quedan bien limitados y englobados, entre los haces de colágeno que los envuelven.

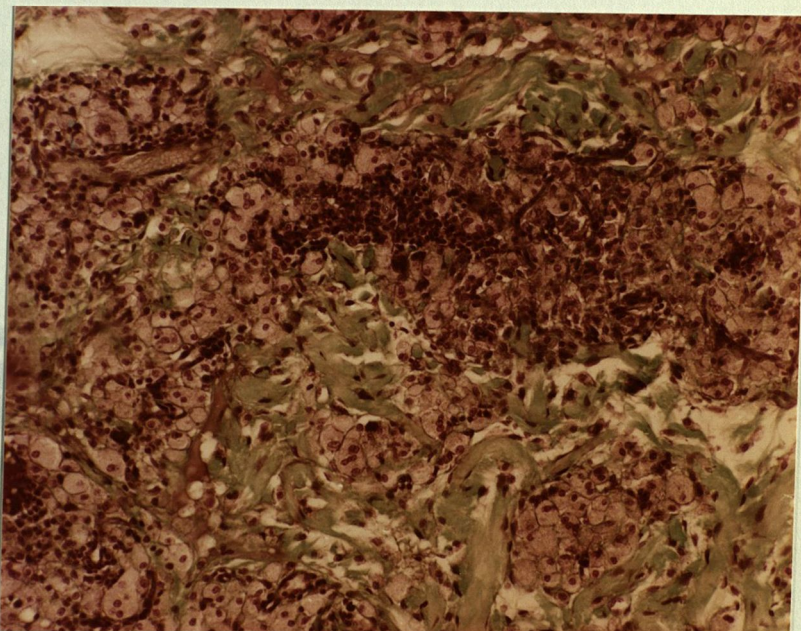


Fig. 15 Obsérvese la gran cantidad de células espumosas entre los haces de colágeno, junto a varios manchones linfocitarios. (Tricrómico x 240).



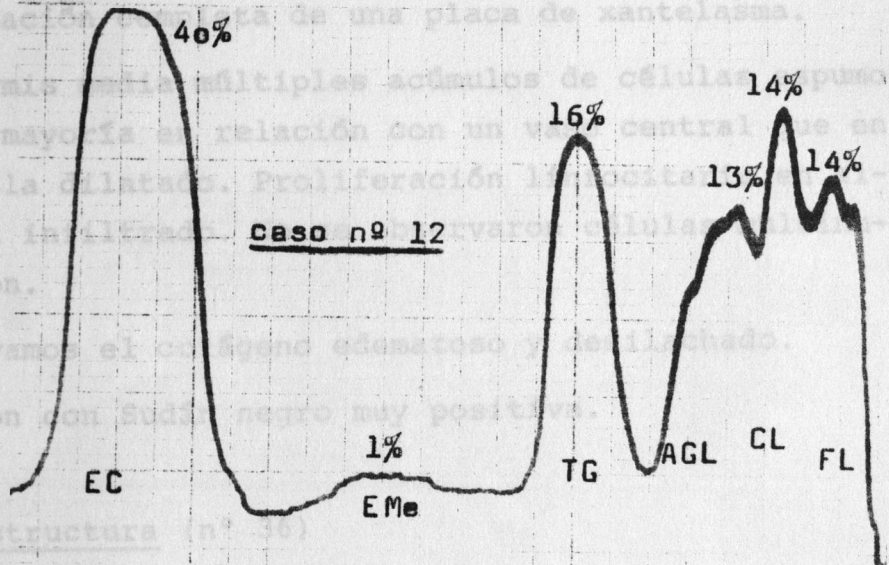

XANTELASMA PALPEBRAL

Caso nº 12

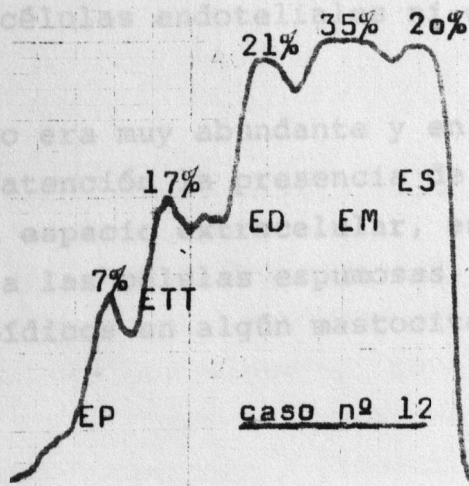
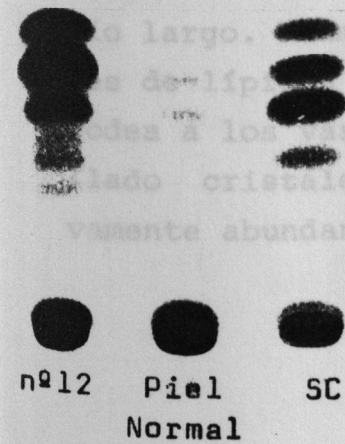
CASO Nº 13

LIPIDOS NEUTROS :

Histología (nº 18,328)



ESTERES DE COLESTEROL :



XANTELASMA PALPEBRALCASO N° 13Histología (n° 18,328)

Extirpación completa de una placa de xantelasma.

En dermis media múltiples acúmulos de células espumosas típicas, la mayoría en relación con un vaso central que en ocasiones se halla dilatado. Proliferación linfocitaria en algunos puntos del infiltrado. No se observaron células multinucleadas de Touton.

Observamos el colágeno edematoso y desilachado.

Tinción con Sudán negro muy positiva.

Ultraestructura (n° 36)

Se observan gran cantidad de células histiocitarias y fibroblásticas con vacuolas lipídicas en escaso número, excepto en algunas de ellas donde son muy abundantes. En el citoplasma de estas células se observa además gran cantidad de lisosomas, figuras de mielina y microfilamentos. La mayoría de ellas presentaban cristales lipídicos.

Se observaron vacuolas lipídicas en algún pericito, y no en cambio en las células endoteliales ni en las células de Schwann.

El colágeno era muy abundante y en ocasiones de espacio largo. Llama la atención la presencia de abundantes cristales de lípidos en el espacio extracelular, especialmente el que rodea a los vasos o a las células espumosas. También hemos hallado cristales lipídicos en algún mastocito, que son relativamente abundantes.

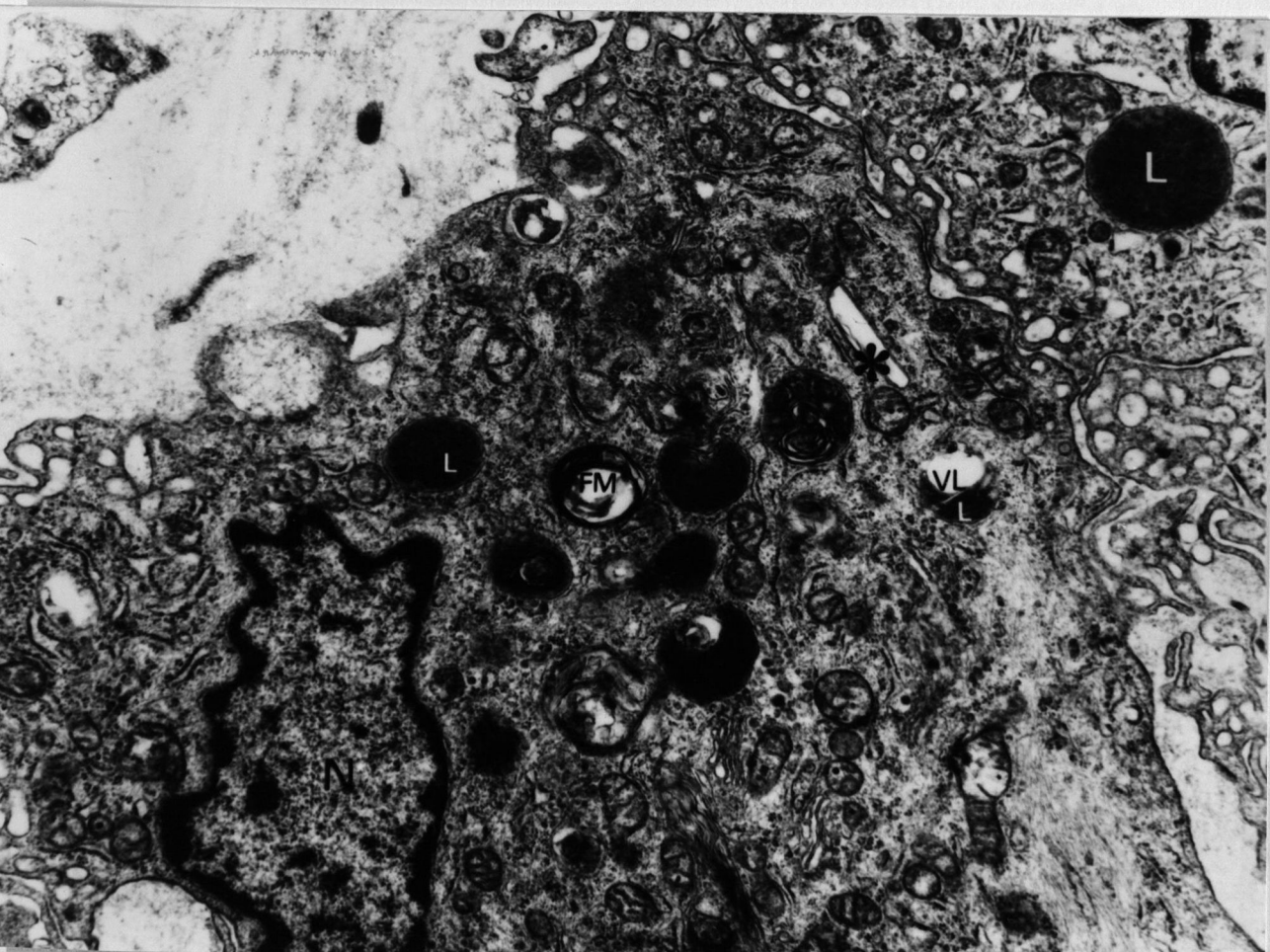


Fig. 16 Xantelasma palpebral (caso n° 13). Célula histiocitaria con citoplasma abundante y cargado de organelos. Abundantes lisosomas (L) metabolizando vacuolas lipídicas (VL), figuras de mielina (FM) y algún cristal lipídico (asterisco). (Aumentos x 25.000).