UNIVERSIDAD DE CANTABRIA

FACULTAD DE MEDICINA

DEPARTAMENTO DE CIENCIAS MÉDICAS Y QUIRÚRGICAS

APLICACIÓN CLÍNICA DE LA BIOPSIA DEL GANGLIO CENTINELA EN CÁNCER DE MAMA. EFICIENCIA DEL PROCEDIMIENTO RADIOISOTÓPICO Y EVOLUCIÓN A MEDIO PLAZO DE LOS PACIENTES.

Tesis Doctoral

M. Isabel Blanco Saiz

2012

Departamento de Ciencias Médicas y Quirúrgicas

Facultad de Medicina

UNIVERSIDAD DE CANTABRIA

Tesis doctoral

Aplicación clínica de la biopsia del ganglio centinela en cáncer de mama.

Eficiencia del procedimiento radioisotópico y evolución a medio plazo de los pacientes.

Autor: Maria Isabel Blanco Saiz

Director: Prof. Jose Manuel Carril Carril

Deseo también que plantes una semilla,
por más minúscula que sea,
y la acompañes en su crecimiento,
para que descubras de cuantas vidas está hecho un árbol.

Victor Hugo

A mi padre, que me enseñó que lo único prohibido es perder el tiempo

AGRADECIMIENTOS

En primer lugar, mi agradecimiento al Prof. Dr. Jose Manuel Carril, como Catedrático del Departamento de Ciencias Médicas y Quirúrgicas de la Universidad de Cantabria y Director de esta Tesis, por la confianza depositada en mí, y por su inestimable consejo y orientación para el desarrollo de este proyecto, y por supuesto como Jefe del Servicio de Medicina Nuclear del H.U.M. Valdecilla, gracias por haber sido un jefe severo y exigente, pero justo. Porque aquellos cuatro años de formación, entre guardias, cursos, comunicaciones, sesiones, revisiones, prisas y mucho, mucho trabajo, fueron muy útiles para aprender a solventar todo tipo de situaciones profesionales en los años posteriores. Hoy, con la perspectiva del tiempo transcurrido, reconozco y agradezco el valor de aquellos "*ponte a esto ya*", de haber aprendido a hacer las cosas "*para ayer*". Aún conservo aquel "sofisticado" puntero que era un dedo largo para señalar sobre las transparencias, que recibí como regalo después de mi primera sesión.

A todo el equipo humano del Servicio de Medicina Nuclear del H.U.M. Valdecilla, pero de modo muy especial al Dr. Ignacio Banzo, por crear aquel ambiente tan bueno, y por ser tan generoso y tan paciente en la docencia, porque como suelo decir "*todo lo que sé de esto lo aprendí de él".* Gracias por la visión clínica, por enseñarme que no hay enfermedades, sino enfermos, y por aquello de "*aprovecha ahora y aprende de todo que quizá algún día te será útil*", y efectivamente así fue. Gracias por transmitirme la inquietud de seguir aprendiendo.

Gracias a todos mis compañeros de la Clínica Géminis, por haberme permitido dedicar tanto tiempo a este trabajo, robándoselo a otras tareas, por animarme en todos los proyectos y prestarme siempre su colaboración incondicional.

A todos los profesionales que forman y formaron parte de la Unidad de Mama del Hospital de Cabueñes de Gijón, de modo especial a los cirujanos, así como al personal del quirófano de Cirugía General, gracias por su desinteresada ayuda, y por demostrar día a día qué es exactamente la multidisciplinaridad o, lo que es lo mismo, el amable trabajo en equipo. Gracias también a Melli, por el soporte bibliográfico, a Patricio Suárez, por su ayuda con el análisis estadístico, y al Dr. Domínguez por su colaboración en la iconografía de anatomía patológica.

De modo especial mi agradecimiento a la Dra Carmen Moriyón, impulsora y primera coordinadora de esta Unidad de Mama. Si no hubiera sido por su entusiasmo y dedicación desde el inicio, no solo la técnica de biopsia del ganglio centinela, sino el resto de los avances logrados en el manejo de las pacientes con cáncer de mama en el Area Sanitaria de Gijón habrían sido imposibles. Gracias por la entrega dedicada a este proyecto y a otros retos actuales que benefician a toda la sociedad.

Al Dr. Sergi Vidal-Sicart, que siempre estuvo atento a cada duda y consulta, en los comienzos y siempre; gracias por compartir tan generosamente y con tanta cercanía, todos los conocimientos sobre el ganglio centinela.

A aquellas primeras pacientes que hoy son amigas, a Eva, y a Rita, y a tantas otras que confiaron absolutamente en sus “médicas” cuando les decían que había que hacer aquella nueva técnica del “ganglio”, y sanaron, y hoy conservan además la funcionalidad del brazo y no tienen linfedema.

A todas las mujeres que enfrentaron el cáncer de mama desde entonces, a quienes debemos nuestro trabajo y por quienes hemos de avanzar en el abordaje de esta enfermedad. Y a las pocas que se quedaron en el camino.

Gracias a Luis, por el entusiasmo demostrado y por animarme a terminar este proyecto. Por último, un agradecimiento especial a mi familia, por apoyarme en esto y en todo, desde siempre.

INDICE

INDICE

1. INTRODUCCIÓN 1

1.1. EL CÁNCER DE MAMA.....3

1.1.1. Epidemiología.....3

1.1.2. Tipos histológicos.....4

1.1.3. Clínica. Diagnóstico.....5

1.1.4. Manejo terapéutico locorregional.....7

1.1.5. Estadificación. Factores pronósticos.....8

1.2. MAPA LINFÁTICO MAMARIO.....10

1.3. BIOPSIA DEL GANGLIO CENTINELA 14

1.3.1. Concepto. Recuerdo histórico.....14

1.3.2. Indicaciones.....17

1.3.3. Procedimiento de Biopsia Selectiva del Ganglio Centinela.....19

1.3.3.1. Radiotrazadores.....21

1.3.3.2. Vías de administración..... 25

1.3.3.3. Detección gammagráfica del Ganglio Centinela.....29

1.3.3.4. Detección intraoperatoria del Ganglio Centinela.....31

1.3.3.5. Análisis histopatológico del Ganglio Centinela.....33

1.3.4. Aspectos controvertidos.....38

1.3.4.1. Micrometástasis en el Ganglio Centinela.....38

1.3.4.2. Falsos negativos.....41

1.3.4.3. Número de Ganglios Centinela.....44

1.3.4.4. Ganglios Centinela extra-axilares.....46

1.3.4.5. Indicación en carcinoma in situ de mama.....49

1.3.4.6. Indicación en tumores múltiples.....51

1.3.4.7. Indicación tras cirugía mamaria previa.....52

2. JUSTIFICACION DEL ESTUDIO.....55

3. OBJETIVOS.....59

3.1. PRINCIPAL.....61

3.2. SECUNDARIOS.....61

4. MATERIAL Y METODOS.....63

4.1. DISEÑO DEL ESTUDIO.....65

4.2. PACIENTES INCLUIDOS.....65

4.2.1. Criterios selección y descripción de la muestra.....65

4.2.2. Criterios de exclusión.....68

4.3. PROCEDIMIENTO DE BIOPSIA SELECTIVA DEL GANGLIO CENTINELA.....69

4.3.1. Radiotrazador.....69

4.3.2. Inyección.....70

4.3.3. Linfogammagrafía prequirúrgica.....72

4.3.4. Localización intraoperatoria del Ganglio Centinela.....74

4.4. CIRUGÍA DE LA MAMA.....76

4.5. ANÁLISIS HISTOPATOLÓGICO DEL GANGLIO CENTINELA.....77

4.6. TRATAMIENTO POSTERIOR Y SEGUIMIENTO.....78

4.7. ANÁLISIS ESTADÍSTICO.....79

4.8. SUBGRUPOS DE ESTUDIO.....80

4.8.1. Carcinoma in situ.....80

4.8.2. Tumores múltiples.....82

4.8.3. Cirugía mamaria previa.....83

5. RESULTADOS 89

5.1. Resultados globales.....91

5.2. Resultados en función del tamaño de la partícula coloidal.....100

5.3. Resultados en función de la vía de administración.....103

5.4. Resultados en carcinoma in situ.....106

5.5. Resultados en tumores múltiples.....109

5.6. Resultados en pacientes con cirugía mamaria previa.....113

6. DISCUSION.....119

6.1. General.....121

6.1.1. Linfogammagrafía.....123

6.1.2. Ganglios Centinela extra-axilares.....124

6.1.3. Detección intraoperatoria.....126

6.1.4. Anatomía patológica.....131

6.1.5. Seguimiento. Recurrencias.....132

6.2. Micrometástasis.....137

6.3. Tamaño radiotrazador.....142

6.4. Protocolo inyección.....145

6.5. Biopsia de Ganglio Centinela en carcinoma in situ de mama.....149

6.6. Biopsia de Ganglio Centinela en carcinoma múltiple de mama.....154

6.7. Biopsia de Ganglio Centinela en pacientes con cirugía mamaria previa.....158

6.8. Perspectivas de futuro.....163

7. CONCLUSIONES.....171

7.1. Generales.....173

7.2. Micrometástasis.....174

7.3. Tamaño radiotrazador.....175

7.4. Vía de administración 175

7.5. Carcinoma in situ.....176

7.6. Tumores multifocales y multicéntricos.....177

7.7. Influencia de la cirugía previa.....178

8. BIBLIOGRAFIA.....181

9. ANEXOS.....223

I. Clasificacion histológica tumores de mama.....225

II. Clasificación pTNM cáncer de mama..... 227

III. Nanocis®.....231

IV. Surgical Probe Europrobe® System CE 0459.....243

INTRODUCCION

1. INTRODUCCION

1.1. El CANCER DE MAMA

1.1.1 Epidemiología

El cáncer de mama es la neoplasia más frecuente en la población femenina y la primera causa de muerte por cáncer de la mujer en Europa. En España la incidencia de cáncer de mama ha aumentado en los últimos años, siendo la tasa actual de 55 por 100.000 mujeres[1]. Actualmente se diagnostican alrededor de 14-16.000 nuevos casos por año. Se considera que 1 de cada 14 españolas padecerán esta enfermedad a lo largo de su vida[2].

A diferencia de la tasa de aparición de casos nuevos, la mortalidad por cáncer de mama permanece estable o incluso muestra una tendencia a disminuir; aproximadamente 6000 mujeres fallecen anualmente por neoplasias mamarias[3,4]. Probablemente esta tendencia está relacionada con los programas de detección precoz y los avances en el manejo terapeútico de la enfermedad, que han permitido incrementar la supervivencia de las pacientes, que supera el 75% a los 5 años[4], y el 90% en los casos de enfermedad local. De este modo, la prevalencia de la enfermedad es elevada: se estima en 67.000 casos nuevos fueron diagnosticados en los últimos 10 años[4].

El cáncer de mama es una enfermedad heterogénea desde todos los puntos de vista, tanto en su presentación clínica como radiológica, perfil histopatológico, factores biológicos, respuesta a terapias, etc.....

Se han estudiado múltiples factores de riesgo o predisposición al cáncer de mama, entre los que destacan el hiperestrogenismo (menarquia

precoz, menopausia tardía, ausencia de embarazos o edad tardía de la primera gestación, tratamiento hormonal sustitutivo y obesidad en la etapa postmenopaúsica, etc.), los antecedentes familiares de primer grado, o el antecedente personal de neoplasia mamaria, así como la presencia de lesión mamaria precursora de malignidad. Mediante estudios de biología molecular se ha demostrado además la fuerte asociación del cáncer de mama con los genes BRCA1 y BRCA2[5], con elevada penetrancia, así como otros de menor prevalencia (P53, PTEN, etc.)[5].

1.1.2 Tipos histológicos

Según el carácter histológico, existen dos tipos principales de tumores malignos de mama de estirpe epitelial, *el carcinoma ductal* (80% de todos los casos) y *el lobulillar* (10-15%). Existen además tumores mixtos, que asocian ambos tipos histológicos. El resto de neoplasias mamarias corresponden a tipos histológicos menos frecuentes (cistosarcoma filoides, carcinoma inflamatorio y otras modalidades de carcinoma localmente avanzado, enfermedad de Paget, sarcoma, linfoma, etc). La clasificación anatomopatológica del cáncer de mama aparece recogida en el Anexo I.

Según la extensión local, tanto los carcinomas ductales como los lobulillares, se subdividen a su vez en dos grupos que corresponden a distinto momento evolutivo del proceso: *los carcinomas in situ o no invasivos*, (proliferación maligna epitelial sin invasión de la membrana basal) y los *carcinomas invasivos o infiltrantes*, en los que las células tumorales han atravesado ya la membrana basal, extendiéndose a los tejidos vecinos. El *carcinoma lobulillar in situ* se considera realmente una lesión premaligna o predisponente al cáncer, más que una auténtica

neoplasia de mama. Actualmente se considera también el carcinoma "*microinvasivo", T1 mi*, según la última actualización de la estadificación TNM[6], entidad de pronóstico intermedio entre las dos anteriores, en la que se identifican pequeños focos, no mayores de 1 mm, de infiltración o microinvasión del estroma más allá de la membrana basal. La estadificación de los tumores mamarios, basada en el tamaño de la lesión primaria (pT) se recoge en la clasificación pTNM[6] actualmente vigente (Anexo II).

El carcinoma ductal de mama es la entidad más frecuente y, a su vez, agrupa múltiples tipos histológicos (CDI simple, tipo comedocarcinoma, tubular, medular, papilar, mucinoso, etc.) en función del agrupamiento celular, la citodiferenciación, el patrón histológico, la existencia de necrosis, etc., y que tienen ocasionalmente diferente comportamiento evolutivo.

1.1.3 Clínica. Diagnóstico

Las formas de presentación del cáncer de mama son muy variadas: desde el nódulo o la masa palpable, al hallazgo de lesiones asintomáticas de tamaño muy pequeño, que se identifican gracias a los protocolos de cribado poblacional.

Desde el punto de vista de los hallazgos en las pruebas de imagen de uso común (mamografía, ecografía, resonancia magnética), podemos agrupar las neoplasias mamarias en tres grandes grupos: los nódulos, las distorsiones u opacidades del tejido y las microcalcificaciones. Las características sospechosas de malignidad de cada una de ellas en cada procedimiento diagnóstico, son ampliamente conocidas[7]. La RNM muestra una sensibilidad óptima para el diagnóstico de las lesiones mamarias, y es

especialmente útil para la identificación de multifocalidad y para valorar la extensión local de los procesos tumorales mamarios[8].

Para obtener la confirmación de malignidad y establecer el perfil histopatológico de la neoplasia mamaria, disponemos de varios procedimientos diagnósticos intervencionistas[9]. El más usado tradicionalmente fue la punción aspiración con aguja fina (PAAF), estudio citológico empleado en lesiones palpables, de sensibilidad subóptima, que no distingue carcinoma in situ de infiltrante, y actualmente ha quedado relegado al estudio de lesiones probablemente benignas, quistes y adenopatías axilares. Las técnicas más comunmente utilizadas en la actualidad son la biopsia con aguja gruesa (BAG) y la biopsia aspirativa por vacío (BAV).

La BAG es la técnica de elección tanto para lesiones palpables como no palpables dado su elevado rendimiento diagnóstico histológico. Es útil para la extirpación radioguiada de las lesiones y presenta elevada seguridad diagnóstica sobre todo si se realiza bajo control ecográfico. No obstante tiene limitaciones en el caso de microcalcificaciones, así como riesgo de infravaloración histológica en los casos de hiperplasia atípica y carcinoma intraductal y falsos negativos por errores en la toma de muestras.

La BAV permite tomar muestras más abundantes (puede extirpar completamente la lesión), lo que reduce los falsos negativos y los errores de infravaloración de la BAG, sobre todo en las microcalcificaciones, siendo la guía estereotáxica la más frecuentemente utilizada[9]. Además disponemos de dispositivos complementarios, como la mesa prona de estereotaxia, para localizar con precisión la zona a biopsiar cuando se trata de lesiones no palpables.

1.1.4 Manejo terapéutico locorregional

El tratamiento local del cáncer de mama se basó tradicionalmente en el *"concepto mecanicista de la extensión tumoral"* que presuponía una diseminación ordenada y previsible del proceso neoplásico (crecimiento tumoral en primer lugar, posteriormente extensión linfática directa y finalmente hematógena), por lo que se indicaba un abordaje quirúrgico localmente agresivo del cáncer de mama como factor imprescindible de curación de un proceso considerado fundamentalmente locorregional es su fase inicial. En base a esta teoría, Halsted introdujo a finales del siglo XIX la mastectomía radical[10] que incluía la extirpación completa de la mama, los músculos pectorales mayor y menor y la cadena linfática axilar en bloque, ya que el sistema ganglionar se consideraba una barrera física a la progresión de la enfermedad. Esta técnica fue usada hasta bien avanzado el siglo XX, como procedimiento quirúrgico de rutina de las neoplasias mamarias[11].

Posteriormente, en las últimas décadas del siglo XX, los avances en el conocimiento del comportamiento del cáncer de mama, condujeron a tratarlo como un proceso más sistémico[12] y menos ordenado desde su inicio, de modo que comienza a considerarse la afectación ganglionar por embolización, la importancia biológica de los ganglios regionales, y la gran relevancia de la extensión sanguínea de la enfermedad. En este sentido se produjo una evolución hacia procedimientos quirúrgicos localmente menos mutilantes, y hacia la progresiva introducción de terapias multidisciplinares, inicialmente la radioterapia, posteriormente el tratamiento sistémico, en primer lugar hormonal, y más recientemente quimioterápico.

En este contexto, Madden[13] comienza a practicar la mastectomía radical modificada, menos agresiva, ya que preserva los músculos pectorales, y por tanto la movilidad del tórax y la extremidad superior correspondiente. Más recientemente se introduce el tratamiento quirúrgico conservador del cáncer de mama (tumorectomía, segmentectomía o cuadrantectomía) que junto a la coadyuvancia de la radioterapia, sustituyó rutinariamente a la mastectomía[14,15], después de que estudios randomizados demostrasen una supervivencia equivalente a la que se obtenía con la extirpación completa de la mama[15]. Actualmente el tratamiento conservador es de elección en los estadios iniciales I y II del cáncer de mama.

Finalmente en este contexto del tratamiento quirúrgico cada vez menos agresivo del cáncer de mama, la BSGC ha sustituido a la linfadenectomía axilar para el manejo regional de la enfermedad (control local del proceso neoplásico y estadificación ganglionar)[16].

1.1.5 Estadificación. Factores pronósticos

El cáncer de mama se extiende por contigüidad (piel, músculos), vía linfática (ganglios axilares y extra-axilares) y vía hematógena (hígado, pulmones, esqueleto, cerebro...).

La clasificación del estadio evolutivo tras el diagnóstico del cáncer de mama es esencial de cara a establecer el tratamiento idóneo y el pronóstico. El sistema TNM (tamaño tumor-afectación ganglionar-metástasis a distancia) es el utilizado universalmente, siendo la estadificación anatomopatológica postquirúrgica (pTNM) la que aporta información más fidedigna (Anexo II).

Los últimos avances en la valoración de la afectación ganglionar han sido determinantes en los cambios recientes introducidos en la clasificación TNM[6]. El impacto de la aplicación del procedimiento de biopsia selectiva del ganglio centinela en el proceso de estadificación del cáncer de mama precoz ha sido enorme, tanto por la identificación de drenajes linfáticos extra-axilares, como por la localización de micrometástasis, gracias a la incorporación de técnicas de inmunohistoquímica y biología molecular. Ambos aspectos han modificado sustancialmente los criterios de estadificacion ganglionar (estadio N) y el manejo terapéutico posterior de las pacientes.

El pronóstico de las pacientes con cáncer de mama depende de múltiples factores[17] como la edad, el tamaño y grado del tumor primario, la demostración histológica de infiltración estromal o invasión linfovascular, el tipo histológico, la presencia y número de ganglios linfáticos infiltrados, el estadio de la enfermedad, la expresión de oncogenes (p53, C-Erb-2) y receptores hormonales (estrógenos y progesterona), los factores de proliferación celular (Ki 67), angiogénesis, adhesión y otros muchos factores biológicos[18], cuya expresión está genéticamente determinada[19].

La extensión linfática es el factor pronóstico más importante en el momento del diagnóstico del cáncer de mama temprano, tanto para la supervivencia global como para la supervivencia libre de enfermedad, en íntima relación con otros factores, como el tamaño y grado tumoral[20,21]. La afectación ganglionar implica el uso de terapia adyuvante al tratamiento quirúrgico. Tanto el número de ganglios afectados como la extensión ganglionar extracapsular de la metástasis, ensombrecen el pronóstico y se relacionan con alta tasa de recurrencias. Así pues, en función del número

de ganglios afectados (1 a 3, 4 a 9, más de 10), la supervivencia de las pacientes a los 10 años es respectivamente 63%, 27% y 10%[22].

Para la identificación de la extensión linfática del cáncer de mama se precisa un procedimiento quirúrgico y análisis histológico ganglionar, dado que la valoración clínica y con métodos de imagen no invasivos (ecografía, mamografía, RNM, PET) no presentan la suficiente sensibilidad.

La evaluación del estado ganglionar de la paciente con cáncer de mama permite obtener la suficiente información para una correcta estadificación, una oportuna indicación del tratamiento adyuvante, y una mejora en el control locorregional de la enfermedad.

1.2. MAPA LINFÁTICO MAMARIO.

El flujo linfático en el interior de cada vaso linfático sigue una dirección única, gracias a que dispone de un eficaz sistema valvular. La mama en su conjunto, presenta una rica y extensa arborización linfática multidireccional a través de la piel y el tejido parenquimatoso. El abordaje regional del cáncer de mama se fundamenta en el tradicional modelo "mecanicista" o "Halstediano", que considera que la enfermedad se extiende al sistema ganglionar regional de una forma escalonada, predeterminada por la propia anatomía linfática mamaria. De este modo, el drenaje linfático del tumor está íntimamente relacionado con el lugar de la mama donde se localiza la neoplasia, es decir, con su área linfática de referencia[23,24].

Las vías de drenaje mamario son variadas, si bien coexisten tres grandes sistemas linfáticos[25]: el parenquimatoso, el dérmico y el subareolar. El sistema parenquimatoso o glandular, con menor densidad de linfáticos, puede desembocar en la axila, o bien en profundidad, en la

cadena mamaria interna, después de atravesar la musculatura pectoral e intercostal. Los sistemas superficiales, tanto dérmico como areolar, son más eficientes debido a que incluyen profusas redes linfáticas y drenan, casi de modo exclusivo, a la axila. El sistema dérmico lo hace directamente[24], mientras que el subareolar drena a través del plexo de Sappey[26].

En cualquier caso, la conexión real entre los sistemas linfáticos es controvertida. Por un lado, se postula que la mama es una unidad funcional, de modo que piel y parénquima comparten un mismo origen embriológico, por lo que sus drenajes linfáticos estás profusamente interconectados y se unen finalmente de una vía común que termina en la axila[26]. Ya en 1830 Sappey había descrito el drenaje centrípeto desde la profundidad de la mama hasta la piel a nivel del plexo subareolar, y desde éste finalmente a la axila. Posteriormente, en el siglo XX, se pudo demostrar mediante técnicas linfangiográficas *in vivo* (inyección en la mama tanto de colorantes como de contrates radiológicos), que el flujo linfático es fundamentalmente centrífugo desde la areola hacia la axila homolateral, donde drena finalmente salvo que exista una obstruccion linfática, como sucede, por ejemplo, cuando la mama presenta una cicatriz previa[27].

Sin embargo, aunque esta vía axilar constituye el sistema de drenaje mayoritario de la mama, en la actualidad se considera que cualquier patrón de drenaje es posible desde cualquier región de la mama[23,24]. En este sentido existirían regiones profundas del parénquima mamario que drenarían no solo a la axila, sino que dispondrían de vasos linfáticos perforantes que desembocan de modo independiente y directo en

la cadena mamaria interna en situación paraesternal[23-25] o en otros territorios linfáticos[28].

En definitiva, la linfa proveniente de la mama desemboca preferentemente en la cadena linfática axilar ipsilateral, siendo la invasión ganglionar ordenada, de modo que afecta progresivamente a los niveles anatómicos axilares I, II y III de Berg, que corresponden respectivamente a los siguientes grupos ganglionares[29]:

- Nivel I: grupo ganglionar pectoral (en el borde inferior o externo del pectoral menor), incluye los ganglios del grupo mamario externo, inferior de la vena axilar y escapular.
- Nivel II: grupo interpectoral (en la profundidad o detrás del pectoral menor): incluye los ganglios del grupo central y ganglios de Rotter, entre los músculos pectorales, mayor y menor.
- Nivel III: grupo ganglionar apical (ganglios situados desde el borde superior o interno del pectoral menor al vértice axilar); incluye el grupo subclavicular.

No obstante, son posibles, aunque mucho menos frecuentes, otros drenajes linfáticos extra-axilares: cadena mamaria interna, intramamario, supraclavicular, laterocervical, axilar contralateral, etc. Los ganglios de la cadena mamaria interna son los más prevalentes, se sitúan en localización paraesternal, sobre todo en 2º y 3º espacio intercostal, por delante de la fascia pretorácica.

Frecuentemente estos drenajes "aberrantes" se relacionan con la presencia de infiltración linfática previa de la axila, situación clínica que

implica un impacto negativo en la supervivencia de las pacientes. Además, la propia afectación de los ganglios extra-axilares tiene un alto valor pronóstico desfavorable independiente[30,31]. Más aún el hallazgo de enfermedad metastásica en las cadenas linfáticas como la laterocervical y/o axilar contralateral, se considera en la actualidad enfermedad a distancia[6].

Tradicionalmente, la evaluación del estado de los ganglios implicaba la realización de linfadenectomía axilar completa (LDNA), con la intención de estadificar el proceso, establecer el pronóstico, optimizar los tratamientos adyuvantes, y lograr el control locorregional de la enfermedad[32].

Sin embargo, la LDNA es un procedimiento quirúrgico que no está exento de complicaciones y presenta una morbilidad considerable: desde el clásico linfedema crónico de la extremidad, con una prevalencia estimada del 10-30%, hasta lesiones nerviosas como la escápula "alada" o parestesias de la extremidad afectada, patología inflmatoria como el síndrome de hombro doloroso, limitación de la funcionalidad de la extremidad, etc.[33,34].

Además, sólo en el 10-30% de los casos de cáncer de mama en estadios iniciales (enfermedad localizada) son de esperar metástasis linfáticas en el vaciamiento ganglionar axilar, por lo que a la postre en la mayoría de estas pacientes, la estadificación axilar había requerido un procedimiento quirúrgico excesivo[35]. Más aún, parece demostrado que la LDNA en los pacientes en los que no existe infiltración linfática, no aumenta la supervivencia[32].

1.3. BIOPSIA DEL GANGLIO CENTINELA

1.3.1. Concepto. Recuerdo histórico.

La primera aplicación histórica del término "ganglio centinela" (GC) se registra en 1977, cuando Cabañas describe la diseminación linfática del cáncer de pene, en base a estudios radiológicos[36]. Posteriormente se recupera el concepto de GC, describiéndose la utilización de los colorantes vitales para trazar el drenaje linfático y permitir la localización intraoperatoria del GC, inicialmente en melanoma (Morton, 1992)[37], y posteriormente en tumores de mama (Giuliano, 1994)[38].

En este contexto, Krag introduce en 1993 la Biopsia Selectiva del Ganglio Centinela (BSGC) mediante el empleo de radiotrazadores[39], como procedimiento radioguiado mínimamente invasivo para la estadificación linfática del cáncer de mama en estadios iniciales, demostrando una rentabilidad diagnóstica superior de esta técnica radioisotópica, gracias a la linfogammagrafía prequirúrgica y localización intraoperatoria del GC con gammasonda.

La técnica de BSGC consiste en la localización y análisis histopatológico de un único ganglio (o unos pocos), que constituye la primera "estación" de drenaje del tumor y es predictor del resto de los ganglios regionales. La localización del tumor en la mama, y por tanto su área linfática de referencia[23,24], y como veremos más adelante, las características específicas del procedimiento de BSGC realizado, condicionan el tipo de drenaje linfático de la mama y son muy determinantes del resultado de la técnica[40].

Conceptualmente el ganglio centinela es el primer ganglio que recibe drenaje linfático aferente de un tumor. Si asumimos que la progresión linfática tumoral no es un acontecimiento aleatorio, sino un proceso ordenado, el GC sería el afectado en primer lugar en caso de diseminación ganglionar del tumor y tendría un valor predictivo sobre el resto de la cadena linfática regional. De este modo, si el GC está libre de enfermedad, también lo estarán el resto de ganglios regionales, por lo que se puede evitar la linfadenectomía completa para la estadificación linfática axilar.

En este contexto, la validación de la seguridad del nuevo procedimiento de BSGC condujo al abandono progresivo[41] de la realización rutinaria de vaciamiento axilar convencional en las pacientes con cáncer de mama precoz (estadios I y II), aplicándose exclusivamente la LDNA a los casos en que el GC es positivo para metástasis o bien no se puede identificar. Se realiza también LDNA en aquellos pacientes en que la exploración clínica o el estudio de imagen preoperatorio (ecografía axilar, RMN) indican la existencia de adenopatías sospechosas de afectación metastásica. En estos casos la confirmación histológica de extensión ganglionar (punción o biopsia guiada por ecografía o RNM) cambia el estadio de la enfermedad, con lo que se indica directamente LDNA. Por último, la linfadenectomía total clásica sigue aplicándose en aquellos casos en los que existe alguna contraindicación para la realización de BSGC.

Además de evitar LDNA innecesarias en estadios precoces de cáncer de mama, lo que constituye su objetivo fundamental[23], la técnica de BSGC conlleva menor morbilidad[42-45], permite reducir la estancia hospitalaria postquirúrgica, y, lo que es más importante, aporta dos ventajas de vital importancia para la estadificación de la enfermedad.

Por un lado permite la identificación de metástasis de pequeño tamaño[23] (micrometástasis, células tumorales aisladas) gracias a que se realiza un análisis histopatológico más preciso y exhaustivo de un único ganglio (o unos pocos), mediante técnicas de inmunohistoquímica y biología molecular. Por otro lado, la técnica de BSGC demuestra la existencia de drenajes linfáticos no esperados, fuera del territorio axilar homolateral a la neoplasia mamaria[31].

Ambos factores, afectación metastásica subcentimétrica y extensión linfática extra-axilar de la neoplasia, hacen que la estadificación de la enfermedad sea más exacta y tienen una importancia pronóstica, que aparece de hecho recogida en la última clasificación TNM, vigente en la actualidad[6].

Aún están pendientes los resultados finales de los grandes ensayos multicéntricos que comparan la BSGC y la linfadenectomía sistemática, a efectos de control local de la enfermedad y supervivencia a largo plazo. Sin embargo, la eficacia de la técnica de BSGC parece avalada por los resultados de múltiples grupos de trabajo[46], por algunos estudios randomizados recientemente publicados[47,48], y también por el hecho de que las tasas de recurrencia axilar desde que la BSGC se aplica clínicamente, y después de un período de seguimiento ya prolongado, son por el momento inferiores a las que existían cuando se hacía vaciamiento axilar sistemático[49-56]. Lo mismo sucede con las tasas de supervivencia global y libre de enfermedad registradas desde que se introdujo el procedimiento en fase clínica, que son muy favorables[47,52,54,55]. Estos aspectos parecen sugerir incluso una mejora en el control local de la enfermedad desde que se aplica la BSGC, que en cualquier caso ha de ser al menos equiparable al que se conseguía con la linfadenectomía tradicional[57,58].

Así pues, la BSGC es el procedimiento actualmente indicado para la estadificación regional de las pacientes con cáncer de mama estadio I y II[16]. La técnica se encuentra ya implantada en casi todas las Unidades Funcionales de Patología Mamaria[59], y constituye el avance más importante en el manejo del cáncer de mama precoz, desde la introducción de la cirugía conservadora del tumor primario[14,15]. Con la intención de mantener la calidad en la aplicación del procedimiento de BSGC, se recomienda su autoevaluación contínua, en base a criterios de calidad propuestos[60,61].

1.3.2. Indicaciones

El ámbito de aplicación clínica de la técnica de la BSGC quedó establecida en el último Consenso Nacional[62], celebrado en Murcia en 2007, y recientemente actualizado[63] por la Sociedad Española de Senología y Patología Mamaria (Valencia 2010). La Tabla 1 recoge los criterios de inclusión y exclusión de pacientes que se consideran aceptables en la actualidad, así como los niveles de evidencia de las distintas indicaciones.

Desde las recomendaciones de inclusión inicialmente aceptadas por las comunidad médica internacional con diferentes niveles de evidencia, y recogidas en las Guías Clínicas[64,65], hasta el momento actual, ha existido una tendencia franca a aumentar progresivamente el abanico de circunstancias clínicas en las que ha de indicarse la estadificación linfática mediante BSGC[35], habiéndose propuesto la inclusión de pacientes en situaciones tradicionalmente consideradas excluyentes del procedimiento, como puede ser el cáncer de mama diagnosticado durante la gestación[66].

Hoy por hoy, puede decirse en este sentido, que probablemente el único escenario clínico del cáncer de mama en el que la realización de

BSGC es una contraindicación absoluta sea obviamente la demostración de la existencia de adenopatías positivas[67].

Tabla 1. Criterios de inclusión y exclusión de pacientes para BSGC. Consenso Nacional 2007; Revisión de Actualización de 2010

CRITERIOS INCLUSIÓN
Indicaciones establecidas
-Carcinoma infiltrante de mama (T1 y T2) sin afectación ganglionar axilar (clínica, ecográfica, patológica: PAAF o BAG).
-Carcinoma intraductal extenso (≥ 4 cm.) y/o de alto grado y/o con comedonecrosis y/o indicación de mastectomía.
-Carcinoma infiltrante en el varón
Indicaciones aceptables
-Carcinoma multifocal
-Biopsia escisional previa
-Antes de quimioterapia primaria en pacientes clínica y ecográficamente N0 *(nivel de evidencia III)*
-Carcinoma multicéntrico *(nivel de evidencia IV)*
Indicaciones posibles*: *(no existe evidencia para contraindicar la técnica)
-Gestación, lactancia (con las correspondientes medidas de radioprotección)
-Después de quimioterapia primaria en pacientes N0 de inicio, dentro de ensayos clínicos
-Cirugía conservadora previa con BSGC (dependiendo de valoración individual)
-Cirugía plástica previa de la mama (aumento o reducción)
CRITERIOS EXCLUSIÓN
Contraindicaciones
-Evidencia (al menos citológica) de afectación ganglionar
-Carcinoma inflamatorio
-Quimioterapia primaria con intención terapéutica en carcinoma localmente avanzado, con afectación ganglionar

1.3.3. Procedimiento de Biopsia Selectiva del Ganglio Centinela

A pesar de la amplia difusión actual del procedimiento, y las recomendaciones de las Guías Clínicas[16,64,65], la diversidad en la metodología con que se aplica la BSGC a las neoplasias mamarias es enorme. En el ámbito nacional, el último Consenso Nacional[62,63] recoge no sólo las indicaciones de BSGC, sino también un amplio abanico de procedimientos que se consideran aceptables siempre y cuando, cada equipo multidisciplinar y cada uno de los especialistas que lo integran, establezcan y validen su propio sistema de trabajo. De hecho se exige un entrenamiento tutelado de cada uno de los profesionales implicados en el procedimiento de BSGC, que es de vital importancia, dada la estrecha vinculación existente entre la experiencia del equipo médico y la efectividad de la técnica[68].

Uno de los aspectos básicos consensuados es que para la realización de BSGC es imprescindible el empleo de la técnica radioisotópica[62,63,68]. Otros métodos de localización del GC, como el uso de colorantes (azul patente "*patent blue V dye*", azul de isosulfán "*lymphazurin*", o azul de metileno), se consideran solo opcionales o complementarios, sobre todo en los casos de no identificación del GC con el radioisótopo (reinyección del colorante) o bien en las etapas de aprendizaje, en las que se recomienda la técnica mixta. La rentabilidad diagnóstica de estos procedimientos de tinción del GC es menor[69], y el riesgo de efectos secundarios no despreciable; desde los fenómenos banales de desaturación ficticia perioperatoria, tatuaje, coloracion de la orina o linfangitis, hasta reacciones alérgicas urticariformes o edema, o incluso anafilaxia, que sucede en el

0,25-0,50% de los casos[70,71]. Además, la localización del GC con colorantes requiere una disección quirúrgica más amplia para visualizar los linfáticos teñidos, y no es útil para la identificación de los ganglios extra-axilares[72].

El procedimiento de detección radioguiada del GC se basa en el empleo de partículas coloidales marcadas con ^{99m}Tc (*"radiocoloides" o "radiotrazadores"*), que simulan el desplazamiento de las células tumorales hasta el GC. La técnica incluye la inyección del radiotrazador en la mama, la identificación del GC en la gammagrafía prequirúrgica (mapeo linfático), la localización intraoperatoria del GC mediante una sonda detectora (gammasonda) y su análisis histopatológico posterior[73].

El fundamento del procedimiento es bastante sencillo. Tras la inyección en la mama, las partículas del radiotrazador migran por el sistema linfático hasta que acceden al GC, donde son atrapadas por los macrófagos de dicho ganglio. Este mecanismo fagocitario permite la visualización del GC en la gammagrafía y su posterior localización en el quirófano con la sonda detectora. El estudio anatomopatológico del GC determina la existencia o no de células tumorales, y es representativo del resto de la cadena linfática.

Cuando el ganglio centinela está funcionalmente afectado, debido a la infiltración tumoral, se invalida ese mecanismo fagocitario, dando lugar a la ausencia de captación del radiotrazador en el GC. Como analizaremos en profundidad más adelante, este hecho puede dar lugar a errores de localización del GC, por el desvío del radiotrazador a otro ganglio no centinela, que en el caso de no estar afectado, dará lugar a la identificación de un GC negativo (falso negativo) en presencia de otros ganglios afectados, lo cual representa uno de los principales indicadores de calidad de la técnica[61]. Por ello, en la actualidad el procedimiento de BSGC ha de

incluir la evaluación ecográfica axilar previa[74-77], realizando citología o biopsia de los ganglios patológicos, con la intención de descartar la indicación de BSGC en aquellos casos que presentan adenopatías metastásicas, y evitar por tanto la aparición de resultados erróneos. Entre un 8 y un 33% de los pacientes son descartados del procedimiento de BSGC con la realización sistemática de ecografía preoperatoria y punción o biopsia de adenopatías[74,78,79].

Desde el punto de vista de la medicina nuclear, y aunque muchas variantes metodológicas de la técnica se consideran aceptables[80], las que más determinan los resultados del procedimiento son el tamaño de la partícula empleada como radiotrazador y al lugar de la mama donde se realiza la inyección del mismo. Ambos aspectos condicionan el número absoluto de GC y el porcentaje de GC extra-axilares hallados en cada paciente.

Existen otras variables de la técnica, como el tiempo idóneo entre la inyección del radiotrazador y la cirugía e incluso la necesidad o no de realizar linfogammagrafía prequirúrgica.

1.3.3.1. Radiotrazadores

El agente ideal para la localización del GC ha de mostrar escasa retención en el punto de inyección, máxima captación y retención en el GC, y escaso tránsito hacia ganglios secundarios[73].

El tamaño de la partícula que se marca con 99mTc es un factor de gran repercusión en el procedimiento[81,82]. Se considera que una molécula de alrededor de 100nm presenta el tamaño óptimo para cumplir esos objetivos. Las implicaciones que supone la utilización de radiotrazadores de tamaño superior o inferior, aparecen recogidas en la Tabla 2.

Tabla 2. Diferencias en función del tamaño del coloide empleado en la BSGC

	"PARTICULA PEQUEÑA"	**"PARTICULA GRANDE"**
Migración	Rápida	Lenta
Tasa detección GC	Elevada	Menor
Retención en GC	Escasa	Elevada
Tránsito a ganglios 2º	Si	No
Estimación nº GC	Elevada	Escasa
Adquisición imágenes	Secuencial	Única, tardía
Inyección preferente	Profunda	Superficial
Protocolo de elección	Un día	Dos días

En líneas generales puede decirse que las partículas coloidales de "tamaño pequeño" muestran mayor eficiencia en la detección del GC[83-87], si bien pueden sobreestimar el número real de GC debido al riesgo de tránsito a estaciones secundarias con el tiempo. Son una opción apropiada cuando se realiza inyección profunda en la mama, para contrarrestar la dificultad que supone la escasez de linfáticos en estos territorios[85]. Probablemente también en el caso de mujeres ancianas[88] y/o obesas[89,90], en las que el tránsito linfático puede ser más lento y el GC de más difícil visualización respectivamente[91].

En lado contrario, los radiotrazadores de "tamaño grande" suelen ser menos eficaces en la detección del GC[81,92]; su migración es más lenta, identifican menor número de ganglios por paciente y además pueden infraestimar el número real de GC[93]. Esta desventaja se compensa cuando se administran en tejidos superficiales[94,95], ricos en linfáticos, y en el caso de pacientes jóvenes y con índice de masa corporal normal, que

teóricamente han de tener una función linfática óptima. Además, presentan la ventaja de quedar retenidos en el GC, sin tránsito a ganglios secundarios.

Por otra parte se ha sugerido también la existencia de una posible relación inversa entre el tamaño del radiotrazador y la aparición de GC en localización extra-axilar[96], aunque el porcentaje de migración fuera de la axila es más dependiente del lugar de la mama en el que se realiza la inyección, como veremos más adelante.

Se han probado múltiples elementos coloidales para la localización radioisotópica del GC[81,82,97,98], desde las partículas más pequeñas, como el sulfuro de antimonio (3-30 nm), hasta las más grandes como el sulfuro coloidal no filtrado (100-600), fitato de estaño o incluso microcoloides de albúmina (200-2000 nm de tamaño medio de las partículas). La mayoría de estos radiotrazadores aparecen recogidos en la Tabla 3, junto con su tamaño medio aproximado.

Tabla 3. Radiotrazadores

RADIOTRAZADOR	TAMAÑO (nm)
Albúmina humana	2-3
Dextrano	2-3
Sulfuro de Antimonio	3-30
Nanocoloide de albúmina	5-80
Sulfuro coloidal filtrado	15-50
Sulfuro de renio	100
Fluoruro de estaño	50-600
Sulfuro coloidal no filtrado	100-600
Fitato de estaño	200-1000
Microcoloide de albúmina	200-2000

Sin embargo los tres únicos radiotrazadores aceptados por Consenso para la realización de BSGC[63] son los que aparecen recogidos a continuación, junto con el tamaño promedio respectivo de la partícula coloidal en cada preparación. Solo los dos primeros presentan disponibilidad en España e indicación específica para BSGC.

- ***Nanocoloide de albúmina humana* (5-80nm)**
- ***Sulfuro de renio coloidal* (100nm)**
- ***Fluoruro de estaño coloidal* (50-600nm)**

La dosis de ^{99m}Tc que ha de emplearse para marcar el coloide elegido, se establece en función del tiempo que va a transcurrir entre la inyección del radiotrazador y la cirugía, generalmente entre 18 y 148 MBq.

Parece demostrado que las preparaciones obtenidas con un volumen de dilucción pequeño, es decir, con alta concentración específica del coloide, se relacionan con un incremento de la eficacia técnica[99], probablemente debido a que se consigue que el tamaño medio de la partícula coloidal en el preparado sea menor, como demuestra, al menos para el radiotrazador de mayor tamaño, el interesante trabajo de Jiménez et al[82]. Asimismo el aumento de la dosis de radiocoloide se asocia con una mejora en la sensibilidad para la localización gammagráfica del GC[100].

El volumen a inyectar depende fundamental de la vía de administración: desde 0,2-1 cc para inyecciones intratumorales o superficiales, a 2-4 cc para las peritumorales[73].

En cuanto a la dosimetría de la radiación, la dosis absorbida por un paciente (individuo de 70kg.) después de la administración subdérmica de sulfuro de renio coloidal-^{99m}Tc, aparecen recogidas en el Anexo III, junto a

las propiedades farmacocinéticas, y otros datos de la ficha técnica del radiofármaco, destacando:

- dosis máxima en el sitio de inyección (para 37 MBq en 10 ml de tejido): 0,35 Gy
- dosis eficaz equivalente en los ganglios linfáticos (para 185 MBq): 2 msv.

Después de la inyección, se considera que un 95% de la actividad queda retenida en la zona mamaria donde se ha administrado. Waddington et al.[101], registran una dosis efectiva en el paciente de 2.1×10^{-2} mSv/MBq y una dosis mamaria de 7.2×10^{-1} mGy/MBq. La dosis total recibida por el personal expuesto en cada procedimiento fue de 0.34 μSv (0.09 en los dedos). Por otro lado, se ha demostrado que los niveles de radiación para los profesionales expuestos que realizan 100 procedimientos en un año son inferiores a los límites de dosis permitidos[102].

De estos trabajos se deduce que la tanto la exposición del paciente como de los profesionales durante la realización de BSGC es relativamente baja, y no requiere medidas especiales de protección radiológica.

1.3.3.2. Vías de administración

El lugar de la mama en el que se administra el radiotrazador es probablemente el factor técnico más determinante del procedimiento[72]. Aunque desde el comienzo de la aplicación de la BSGC, se han propuesto, empleado y comparado múltiples protocolos de inyección mamaria[103-113], todos se pueden reunir en dos grandes grupos que son funcionalmente bastante similares (**Figura 1**):

- ***Vías de Inyección Superficial***: subdérmica en la región del tumor[95,114], subareolar[109,115-117], periareolar[118-120], intradérmica[86].

- ***Vías de Inyeccion Profunda o Parenquimatosa***: intratumoral[85,100,121], peritumoral[103,105,106,122], subtumoral[96].

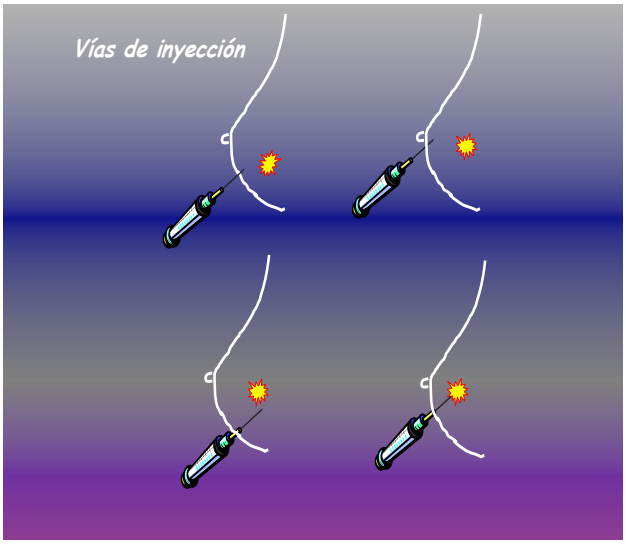

Figura 1. Esquema de las distintas vías de administración del radio coloide (de arriba abajo y de izquierda a derecha): subdérmica, areolar, peritumoral e intraumoral

La propia anatomía de la mama (recogida en el apartado 1.2), con una red linfática profusa en los territorios superficiales, y escasa en los profundos, determina las principales diferencias entre ambos procedimientos de administración del radiotrazador[73], como se resume de modo esquematizado en la Tabla 4 que aparece a continuación.

Tabla 4. Diferencias entre los protocolos de inyección superficial y profunda

INYECCION SUPERFICIAL	INYECCION PROFUNDA
más sencilla	más difícil
muy útil en tumores no palpables	depende del radiólogo (ecografia)
drenaje de toda la mama o región	drenaje exacto del tumor
independiente de localización tumor	fenómeno "*shine through*", CSE
drenaje rápido (imagen secuencial)	retraso drenaje (imágenes tardías)
localización GC axilar (95-99%)	detección GC axilar (90-92%)
mayor número y contaje GCs axila	menor número y contaje GC axilar
migración extra-axilar (1-5%)	migración extra-axilar(hasta 35%)
estadificación SOLO axilar	estadificación precisa (TNM)
reproducibilidad cuestionada	reproducibilidad garantizada

En líneas generales puede decirse que la administración en territorios superficiales se traduce en una eficiente migración del radiotrazador[83,109,115,119,120], lo que implica alta tasa de detección de los GC axilares (85-100%), siendo la aportación fundamental de estos métodos la valoración del estado de los ganglios axilares, evitando LDNA innecesarias. Estos procedimientos de administración se fundamentan en la teoría clásica de que la mama funciona como una unidad biológica y funcional, a efectos de drenaje linfático, de modo que piel y parénquima comparten el mismo drenaje que termina en la axila[26,118], y tienen vías linfáticas profusamente intercomunicadas. Realmente este tipo de inyecciones representan el drenaje del área de referencia del tumor (inyección dérmica)[86,95,114] o bien de toda la mama (inyección areolar)[109,115-120].

El principal inconveniente de los métodos de inyección superficial es que subestiman los drenajes extra-axilares profundos (a cadena mamaria interna), con los que no suele estar anatómicamente conectados[106]; este aspecto puede provocar la infra-estadificación de los pacientes. Sin embargo, presentan la ventaja de la accesibilidad, ya que no dependen de otras técnicas (ecografía) para la localización de la lesión, lo cual hace este tipo de inyección recomendable en el caso de tumores no palpables o multicéntricos o cuando se trata de pacientes con cirugía previa de la misma mama. Aprovechando la elevada rapidez de migración del radiocoloide desde los territorios superficiales de la mama, se han propuesto incluso protocolos ultra-rápidos de BSGC, con inyección intraoperatoria del radiotrazador[123-125].

Por el contrario, las vías profundas de inyección, aunque implican tasas inferiores de detección a nivel axilar (51-98%)[87,99,100,126] permiten sin embargo la identificación de los ganglios extra-axilares, lo cual es necesario para la correcta estadificación de las pacientes[31,106]. Estos métodos de inyección pretenden identificar la existencia de trayectos linfáticos retromamarios, no siempre comunicados con las vías de drenaje superficiales[96]. Por tanto reflejan el drenaje exacto de la lesión, siendo muy elevada su precisión y reproducibilidad[85]. En el caso de tumores profundas y/o no palpables, estas técnicas de inyección requieren de la localización radiológica o ecográfica de las lesiones. Otro inconveniente que pueden presentar, en el caso de tumores situados en el cuadrante supero-externo de la mama, es la posible interferencia en el proceso de detección o contaje axilar, de la actividad inyectada que permanece remanente en la lesión.

La exéresis radioguiada del tumor primario (técnica "ROLL": *radioguided occult lesion localization*), que puede realizarse con detección simultánea del GC (técnica "SNOLL")[121,127-129], requiere de la administración intratumoral del radiocoloide para el marcaje radiactivo de la lesión mamaria.

Dentro de estas distintas opciones de inyección, se proponen también protocolos de inyección doble o combinada[96,130-132], superficial y profunda, de modo sincrónico, para aprovechar las ventajas técnicas de ambos métodos, e incluso la posibilidad de realizar una reinyección en territorios superficiales en los casos en los que la administración profunda del radiotrazador no consiga identificar el GC[62,133], como sucede con relativa frecuencia.

1.3.3.3. Detección gammagráfica del Ganglio Centinela

Tras la inyección del radiotrazador, la realización de linfogammagrafía o "mapeo linfático" se considera necesaria[62], dado que ofrece múltiples ventajas[73]:

- Define las regiones de drenaje, identificando las vías de migración menos frecuentes, lo cual permite planificar el acto quirúrgico, por ejemplo en los casos en que ha de realizarse cirugía de la cadena mamaria interna o incluso establecer la indicación posterior de tratamiento radioterápico de territorios linfáticos extra-axilares.[92,134,135]
- Establece el número y localización de los GC, y permite marcarlos sobre la piel, así como discriminar entre GC y estaciones ganglionares secundarias[73]. Esta información es muy útil durante el

procedimiento quirúrgico, permitiendo que tanto la incisión como el tiempo de intervención sean menores.

- En los casos en los que no existe visualización del GC, la linfogammagrafía alerta sobre la probable necesidad de LDNA, ya que la ausencia de visualización gammagráfica del GC, frecuentemente es un predictor de fallo en la localización quirúrgica del mismo[136,137]. La causa más habitual de esta situación es la infiltración metastásica del GC. De hecho la escasa captación gammagráfica del GC es un factor predictor de su afectación tumoral[138].
- La imagen gammagráfica prequirúrgica permite evitar errores en la identificación del GC, debidos a contaminación durante de la inyección o más frecuentemente a la interferencia en el proceso de detección quirúrgica del GC, de la actividad remanente en el punto de inyección, cuando éste se sitúa próximo a la axila, como se observa en la **Figura 2**.

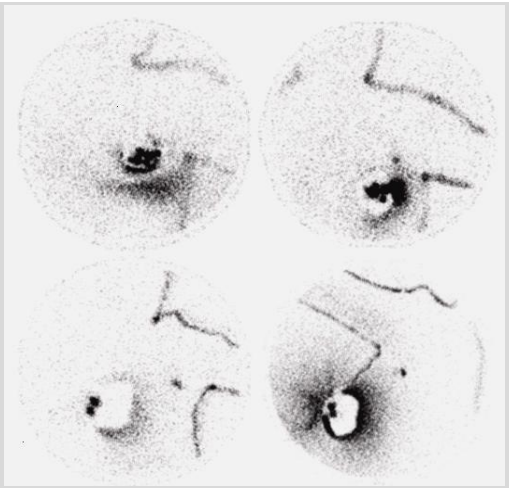

Figura 2: Cáncer mama izquierda, inyección CSE. Proyecciones gammagráficas (anterior en decúbito, anterior en bipedestación, oblícua anterior izquierda, lateral izquierda). Solo las dos últimas permiten identificar con nitidez el GC que quedaba oculto por la actividad remanente de la inyección

1.3.3.4. Detección intraoperatoria del Ganglio Centinela

El empleo de una sonda de detección de radiación gamma (gammasonda), permite la identificación intraoperatoria del GC previamente marcado. Se recomienda que este procedimiento sea realizado con la participación activa del médico nuclear que se encargó de la localización gammagráfica del GC[73].

Existen muchos modelos de sondas detectoras, que difieren discretamente en sus parámetros de medida, siendo los más importantes la sensibilidad (eficiencia de detección), y la resolución espacial (capacidad de identificar dos puntos próximos). Las características específicas de cada sonda (tamaño del cristal, colimación, etc.) definen ambos parámetros, que son inversamente proporcionales. Existen básicamente dos tipos de sondas, que agrupamos por su funcionamiento similar:

- detector de cristal de centelleo: NaI (Tl), CsI (Tl), LSO (Sm)
- detectores de ionización (semiconductores) : CdTe, CdZnTe

En líneas generales puede decirse que las sondas semiconductoras presentan menor eficiencia de contaje, pero una mayor capacidad de colimación y por tanto menor influencia de la actividad de fondo.

En el proceso de detección intraoperatoria del GC, en primer lugar se realiza un rastreo externo, para definir el punto de mayor contaje, que indica el lugar óptimo de acceso al campo quirúrgico. Posteriormente el registro de actividad de la sonda va guiando la disección, hasta localizar el ganglio-s de mayor contaje (**Figura 3**). Durante este proceso, la sonda debe estar correctamente direccionada, para evitar el registro erróneo de cuentas provenientes del punto de inyección en la mama ("*fenómeno*

shine-through")[73]. Tras la exéresis del GC se confirma "ex vivo" su contaje, y se procede a una comprobación de la ausencia de actividad residual en el lecho quirúrgico.

Los criterios más habitualmente empleados, para considerar a un ganglio como GC, son los siguientes[73]:

- aquel ganglio que coincide con las marcas cutáneas señaladas en la imagen gammagráfica previa y que presenta el mayor contaje radiactivo.
- cualquier otro ganglio con un registro de actividad superior al 10% del GC de mayor contaje *(regla del 10%).*

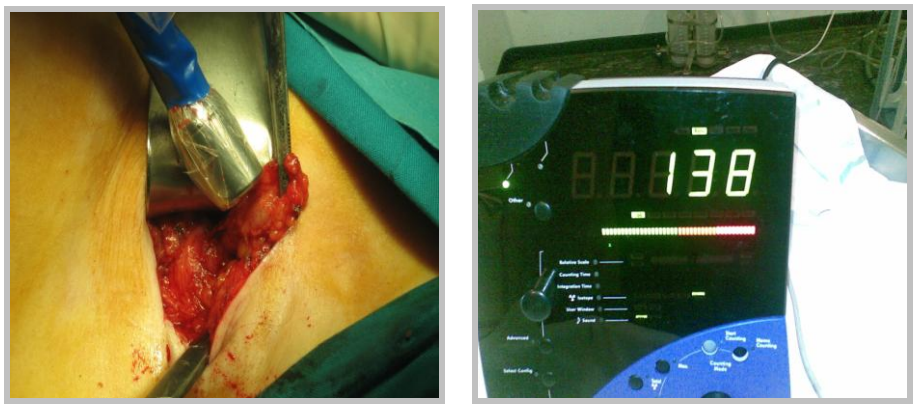

Figura 3. Disección radioguiada del GC, comprobación con la sonda previa a la exéresis

El procedimiento de detección intraoperatoria del GC axilar ha de terminar con una palpación exhaustiva del lecho quirúrgico abierto. Actualmente se recomienda la exéresis de cualquier ganglio palpable, sospechoso de afectación metastásica, independientemente de su

contaje[139,140]. Junto con la ecografía prequirúrgica[74,75], anteriormente mencionada, esta comprobación es un arma fundamental para evitar resultados falsamente negativos, como veremos más adelante. No obstante, las implicaciones pronósticas reales de la extirpación de ganglios no centinela es una cuestión aún controvertida[141].

Dentro de todo el procedimiento quirúrgico del cáncer de mama, el proceso de localización, exéresis y biopsia intraoperatoria del GC puede realizarse antes o después del abordaje de la lesión primaria. La extirpación del tumor en primer lugar puede estar más indicada en los casos en que la lesión mamaria se encuentra próxima a la axila y la inyección del radiotrazador fue intra o peritumoral, para evitar su interferencia en el contaje axilar. Sin embargo, en la mayoría de las ocasiones se opta por abordar en primer lugar la axila, con la intención de optimizar el tiempo quirúrgico, ya que se realiza la cirugía del tumor mientras se lleva a cabo la biopsia intraoperatoria del GC. Además, cuando se emplea la técnica molecular intraoperatoria, ha de iniciarse el procedimiento quirúrgico con la cirugía axilar, con el fin de evitar contaminaciones del tejido mamario[62].

1.3.3.5. Análisis histopatológico del Ganglio Centinela

Se ha de intentar en la medida de lo posible, que el análisis intraoperatorio del GC axilar sea preciso y concluyente, con la intención prioritaria de evitar reintervenciones, ya que un resultado positivo del GC determinará la indicación de vaciamiento axilar inmediato. En los casos negativos se realizará posteriormente la biopsia diferida, que en el caso de hallar metástasis de tamaño significativo, indicará la LDNA en un segundo tiempo quirúrgico.

En los GC extraídos de la cadena mamaria interna no es necesaria la biopsia intraoperatoria, ya que la positividad de estos ganglios no implica ningún acto quirúrgico adicional[62].

El protocolo de manejo de los especímenes y los criterios diagnósticos no son uniformes, si bien se recomiendan unos procedimientos universalmente aceptados[142].

Para el estudio histológico microscópico intraoperatorio suelen emplearse las siguientes técnicas:

- cortes por congelación
- extensión citológica, mediante improntas o raspado.

El primer método permite un diagnóstico tisular, es específico y capaz de diferenciar macro y micrometástasis. En contrapartida, es un procedimiento más lento, no exento de artefactos de congelación y que implica pérdida de tejido y daño tisular. El método de extensión citológica es más sencillo, rápido y barato, y no supone pérdida de tejido, pero es menos preciso, por lo que se dan más casos diferidos[143].

En cualquier caso el objetivo de estos métodos convencionales de estudio del GC es la detección de metástasis de tamaño superior a 2 mm (macrometástasis)[143], para lo cual muestran elevada sensibilidad. Además ocasionalmente permiten la identificación de micrometástasis, aunque con una eficacia de detección sensiblemente inferior (**Figura 4**). En este contexto se ha descrito por ejemplo que la tasa de identificación de una infiltración inferior a 0,5 mm en el GC, mediante citología, es solo del orden del 20% de los pacientes[144].

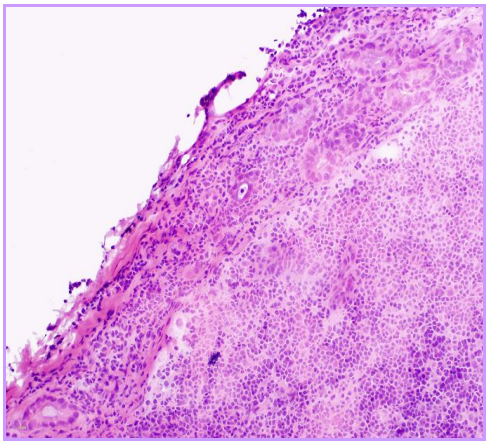

Figura 4. GC, tinción H-E (corte por congelación, estudio intraoperatorio): células tumorales en distribución ductal. Micrometástasis de carcinoma invasivo de mama de 0.8 mm. (H-E x100).

Las técnicas de inmunohistoquímica están ampliamente extendidas para el estudio del GC[145], empleando anticuerpos anticitoqueratina, generalmente de amplio espectro, como AE1/AE3, o específicos, como CK 19, o bien anticuerpos contra el antígeno de membrana epitelial (EMA). Estos procedimientos permiten detectar depósitos tumorales de tamaño muy pequeño (micrometástasis o células tumorales aisladas), así como metástasis de identificación más difícil en el estudio convencional (por ejemplo en los casos de carcinoma lobulillar)[143].

Existen otros procedimientos de examen exhaustivo del GC, como las técnicas de biología molecular. El método "OSNA" (*one-step nucleic acid amplification)*[146,147,148], procedimiento de transcripción inversa del RNA, que está alcanzando gran difusión, y evalúa el grado de expresión de la citoqueratina 19 en las células del GC. Es un procedimiento cuantitativo que hace posible la estandarización del análisis del GC, muestra elevada sensibilidad en la identificación de metástasis, incluso aquellas de tamaño milimétrico, en función del número de amplificaciones de la copia del mRNA de la citoqueratina CK 19, y permite además el estudio intraoperatorio de todo el ganglio.

Cuando estas técnicas de examen intraoperatorio no demuestran la existencia de metástasis en el GC, se da por finalizado el acto quirúrgico, a la espera del análisis histopatológico definitivo.

Por su parte, el estudio histológico microscópico definitivo o diferido se orienta fundamentalmente al hallazgo de micrometástasis (**Figura 5**), en cuyo caso la indicación tradicional era la disección ganglionar axilar completa, si bien en la actualidad no parece justificada en la mayor parte de los pacientes, como analizaremos más adelante en profundidad en el apartado correspondiente.

Aunque existe bastante controversia sobre la metodología más apropiada para el análisis histopatológico definitivo del GC, que es muy diversa[145], sobre todo respecto al número e intervalo de las secciones a realizar, parece claro que es necesaria la inclusión completa del ganglio centinela, y una distribución homogénea de los cortes histológicos practicados.

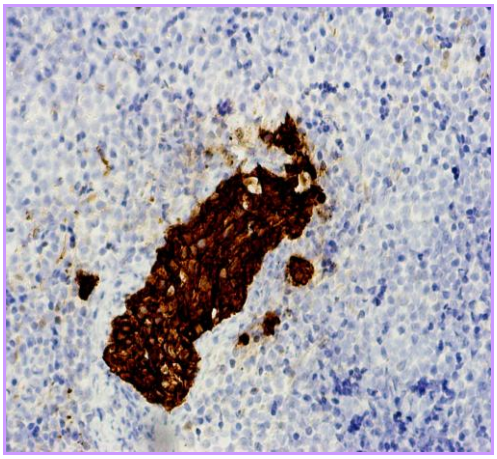

Figura 5. GC, tinción inmunohistoquímica (AE1-AE3): conglomerado de células metastásicas teñidas (IHQ x 200).

Se recomienda realizar secciones cada 200 micras hasta agotar el tejido, realizando inmunohistoquímica para citoqueratinas, en los casos en que la H-E sea negativa.

El tamaño de 2 mm. es el límite que separa macro y micrometástasis[142,143]. La importancia pronóstica de las metástasis (***pN1***), superiores a 2 mm. (o ≥ 5.000 copias de mRNA-CK 19) es bien conocida.

Sin embargo, las "micrometástasis", es decir los infiltrados tumorales de tamaño inferior a 2 mm. pero superior a 0,2 mm. (y/o más de 200 células tumorales y/o 250-5000 copias mRNA-CK 19), tienen un valor pronóstico bastante mas controvertido (se consideran estadio ***pN1mi***, según la última clasificación TNM[6]). De ahí que la indicación de LDNA en estos casos se haya cuestionado en los últimos tiempos[149], siendo actualmente más dependiente de otros factores pronósticos del tumor primario.

Los grupos celulares metastáticos inferiores a 0,2 mm. o a 200 células tumorales detectados mediante técnicas morfológicas, H/E o inmunohistoquímica ***(pN0(i+)*** o bien la demostración mediante técnicas moleculares de 100-250 copias de mRNA-CK 19 ***(pN0 (mol+):*** es decir "submicrometástasis o células tumorales aisladas" tienen un significado pronóstico aún más incierto[150].

Gracias a la inmunohistoquímica y las técnicas moleculares, se consigue la reestadificación de los pacientes de N0 a N1 por micrometástasis ***(N1 mi),*** hasta en el 10-15% de los casos[143,151]. Esta es una de las ventajas fundamentales de la BSGC, en aras de lograr la estadificación exacta de las pacientes, ya que estos depósitos tan pequeños pasarían desapercibidos en un estudio histológico convencional de los ganglios axilares.

1.3.4. Aspectos controvertidos

Además del procedimiento técnico especifico de BSGC, sobre todo en lo referente al tamaño de partícula coloidal empleada y la vía de inyección (cuyas implicaciones se han recogido en los apartados anteriores), existen algunas indicaciones y contraindicaciones que siguen siendo objeto de discusión, como la inclusión de pacientes con carcinoma intraductal, con lesiones mamarias múltiples, cirugía previa de la mama, tumores mayores de 5 cm[152,153,154,155], quimioterapia neoadyuvante previa[156,157], etc. Existen también otros aspectos controvertidos de la técnica de BSGC, como la indicación de intervención quirúrgica de la cadena mamaria interna[158,159], la relevancia de las micrometástasis, el número recomendable de GC a extraer y la cuestión de los resultados falsamente negativos. A continuación se describen algunos de los motivos de estas controversias.

1.3.4.1. Micrometástasis en el Ganglio Centinela

El procedimiento de BSGC permite que el estudio del ganglio linfático sea muy extenso y minucioso, de modo que se identifican con frecuencia metástasis de tamaño muy pequeño, siendo esta capacidad de lograr una estadificación linfática muy precisa una de las principales ventajas de la técnica.

El hallazgo de micrometástasis en el GC supone un cambio de estadio (*pN1mi*), recogido actualmente en la clasificación TNM[6]. Aunque la recomendación terapéutica tradicional en estos casos fue la realización de LDNA[64,65], en los últimos tiempos se ha propuesto que en aquellas

pacientes con afectación micrometastásica de un único GC, tratadas con cirugía conservadora, y que presentan indicación de radioterapia tangencial de la mama y tratamiento adyuvante sistémico en base a las características del tumor primario, se puede obviar con seguridad el vaciamiento axilar (Consenso Internacional St Gallen 2011)[160]. No obstante, la relevancia pronóstica real de estas situaciones permanece controvertida.

En la gran mayoría de las ocasiones en las que el GC presenta micrometástasis, el resto de los ganglios de la LDNA se encuentran libres de enfermedad[151], lo que apunta hacia la escasa carga tumoral de estos procesos. Además algunos estudios muestran que la supervivencia de las pacientes con micrometástasis en el GC, a las que se realiza LDNA, es similar a la de aquellas con GC benigno[161], e incluso se sugiere que estas pacientes probablemente no se benefician de modo significativo de la realización de LDNA[162]. Se ha observado de hecho, buena evolución clínica, con ausencia de recaídas ganglionares, en series de pacientes con micrometástasis en el GC, en las que no se completó el vaciamiento axilar[149].

Más aún, los resultados del ensayo randomizado "ACOSOG", no encuentra diferencias significativas en recurrencias locorregionales[163] ni en supervivencia[164] entre los pacientes con GC positivo (independientemente del tamaño de la metástasis) que se sometieron a LDNA y aquellos en los que no se completó el vaciamiento axilar. En base a estos ensayos, en los últimos tiempos en muchos centros se ha optado efectivamente por modificar la actitud terapéutica rutinaria en las pacientes con GC metastásico, evitando la LDNA, sobre todo si existe indicación de tratamiento radioterápico adyuvante[165].

En definitiva estos estudios sugieren que el riesgo de extensión metastásica regional o progresión tumoral ganglionar en los pacientes con micrometástasis en el GC es escaso.

Sin embargo, el hallazgo de infiltración en otros ganglios axilares cuando el centinela presenta micrometástasis, no es excepcional: sucede hasta en el 18% de las pacientes, como se observa en el ensayo AMAROS[166] (que ha randomizado a los pacientes con GC positivo en dos grupos: LDNA o radioterapia). En este sentido otros ensayos concluyen que la afectación subcentimétrica del GC ensombrece el pronóstico, y tiene un impacto significativo en la evolución clínica de estas pacientes, que han de beneficiarse por tanto, de la terapia sistémica (estudio "MIRROR")[167]. De hecho, la presencia de metástasis de tamaño inferior a 2 mm. en los ganglios axilares se ha relacionado en ocasiones con menor supervivencia global y libre de enfermedad[168] y con mayor riesgo de recurrencias regionales[169].

En definitiva, en este controvertido contexto, la indicación sistemática de LDNA para completar el tratamiento de la axila, basada exclusivamente en la existencia de afectación tumoral microscópica del GC, se está descartando en efecto en la mayoría de los pacientes[170], a falta de los resultados finales de los ensayos randomizados, como "AMAROS"[166] (*EORTC: European organization for research and treatment of cancer*) e "IBCSG 23-01"[170] (*International breast cancer study Group*). Este último ha aleatorizado a las pacientes con micrometástasis en dos grupos: LDNA u observación.

Posiblemente la aportación a la supervivencia y control locorregional de la terapia adyuvante posterior a la cirugía[165,166], sea suficiente para el manejo terapéutico de la mayoría de las pacientes que presentan GC

positivo pero afectado solo por micrometástasis, lo que ha llevado ya a modificar la actitud terapéutica rutinaria en muchos de estos pacientes[160,165].

Las líneas actuales de investigación intentan establecer el perfil de pacientes con GC microscópicamente afectado, que por sus características clínicas, pero sobre todo biológicas y del tumor primario (indicadores pronósticos como tamaño y grado tumoral, perfil histopatológico, invasión linfovascular, etc), así como por otros factores (número de ganglios centinela positivos, tamaño de la metástasis en el GC, invasión extra-capsular, etc.), podrían excluirse de modo rutinario de la indicación de realizar de modo sistemátio LDNA[171].

1.3.4.2. Falsos Negativos

La posible existencia de resultados falsos negativos en el procedimiento de BSGC es el aspecto de mayor importancia en cuanto a la seguridad de la técnica[61,172] . Por definición un falso negativo (FN) equivale a la existencia de un GC benigno en presencia de otros ganglios afectados, lo que implica la infra-estadificación del proceso tumoral y por tanto un tratamiento insuficiente y un control regional inadecuado de la enfermedad.

En la etapa en que se realizaba LDNA de modo rutinario para el tratamiento del cáncer de mama, la aparición de recaídas axilares sucedía en el 1-3% de los casos[172-176]. Posteriormente la tasa máxima de FN que se consideraba aceptable en la época de validación de la técnica de BSGC era ≤5%[113,122,177]. En la actualidad, en fase de aplicación clínica, cabría esperar un porcentaje similar de FN, que podría dar lugar a un número equivalente

de recaídas clínicas. Sin embargo la aparición de recurrencias axilares tras BSGC es mucho más rara (0,3-0,9%)[49-52], por lo que parece que un resultado FN de la técnica de localización del GC no siempre da lugar a una recaída clínica o metástasis axilar, probablemente debido a uno o varios de los siguientes factores:

- Dado que sólo se extrae un ganglio, la inmunidad del sistema linfático axilar permanece prácticamente conservada.
- Los tratamientos adyuvantes han sido efectivos.
- El GC real no se ha localizado, pero todos los ganglios axilares son sanos, teniendo en cuenta que se trata de estadios precoces del cáncer de mama.
- La experiencia acumulada en los años ha permitido disminuir los errores.
- Existe enfermedad metastásica subclínica, si bien aún no manifiesta, porque el período de seguimiento de las pacientes intervenidas es todavía corto.

Se han descrito diversas circunstancias técnicas relacionadas con la aparición de falsos negativos[122], entre ellas las relacionadas con el lugar de inyección. Por ejemplo en los casos de tumores en localización medial y/o profunda, que pueden drenar a la axila a través de los plexos retromamarios en lugar de los superficiales. En estos casos, la inyección superficial del radiocoloide puede identificar un GC axilar, que quizá no sea el ganglio auténtico o específico del tumor[96]. También se han relacionado los FN con la inexperiencia del cirujano, y con la exéresis de un número muy reducido de GC[122].

Sin embargo, la causa más frecuente de un resultado FN es la infiltración metastásica del auténtico GC, lo que provoca el desvío del radiotrazador hacia otro ganglio, que es benigno, y es erróneamente considerado como GC, como se esquematiza en la **Figura 6**. Esta cuestión da lugar a la identificación de un GC benigno a pesar de la existencia de ganglios más apicales positivos, situación para la que se ha recuperado el término de "skip metastasis", o metástasis en "salto" o discontínuas[178,179], que había sido introducido en la etapa en la que se realizaba LDNA para

(II o

do en

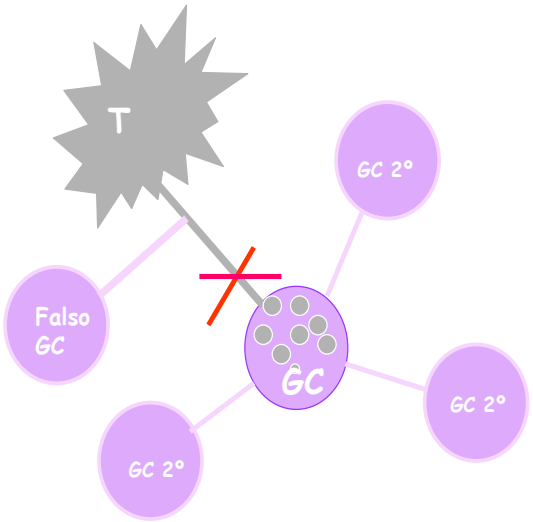

Figura 6: Falso GC, infiltración del auténtico GC por células metastásicas.

Para reducir en lo posible los FN, disponemos de varias estrategias que pretenden excluir del procedimiento a aquellos pacientes con afectación metastásica ganglionar:

- Ecografía axilar preoperatoria y punción o biopsia de cualquier ganglio con alguna característica de malignidad[74-79]. Estos métodos diagnósticos tienen un valor predictivo positivo próximo al 100%[180] y permiten descartar del procedimiento de BSGC hasta un 30% de casos positivos, clínicamente N0.
- Palpación exhaustiva del lecho quirúrgico durante el procedimiento quirúrgico y exéresis de cualquier ganglio sospechoso de malignidad[139-141,166].
- Extirpación rutinaria de mayor número de ganglios[181-184.]

1.3.4.3. Número de Ganglios Centinela

Cuanto más se relajan los criterios para considerar un ganglio como GC (desde el modelo restrictivo que admite solo como GC al de mayor contaje, hasta aceptar como tal cualquier ganglio "radiactivo"), mayor es la sensibilidad en la detección del GC auténtico y menor el riesgo de falsos negativos[181]. Aunque los criterios anteriormente descritos (visualización gammagráfica, regla del 10%), son los más habitualmente empleados para determinar qué ganglios son centinela y cuales no[84,181,182], el número óptimo de GC que se deben extirpar sigue siendo un aspecto controvertido[185].

En la práctica, no es raro observar que múltiples ganglios cumplen dichos requisitos[87], como se observa en la **Figura 7**, sobre todo cuando se emplean radiotrazadores "pequeños"[84] inyectados en territorios de alta densidad linfática (dérmicos), y más aún cuando se trata de pacientes jóvenes, en las que la funcionalidad del sistema linfático es mayor[87,186,187]. Además, aunque se ha propuesto que el GC más "caliente" tiene una

probabilidad de albergar la metástasis del 77-86%[122,188], incluso superior al 90% si presenta un canal de acceso visible en la gammagrafía[189], la experiencia nos advierte de que no siempre el ganglio que presenta una captación gammagráfica más intensa o un contaje más elevado durante la detección intraoperatoria es el GC. En este sentido, se ha descrito que hasta el 23% de los GC positivos habrían "escapado" al diagnóstico, si solo el GC más "caliente" hubiera sido considerado como tal[122].

Por estas razones, la tendencia actual es considerar que la extirpación rutinaria de los tres o cuatro ganglios de mayor actividad garantiza la seguridad del procedimiento de BSGC ya que incluye al auténtico GC en casi el 100% de los casos[181-183,188,190], evitando resultados erróneos o falsamente negativos. En otras ocasiones se considera suficiente la extirpación sistemática de los dos ganglios más "calientes" junto a cualquier otro sospechoso, garantizando una sensibilidad superior al 95% en la localización del GC[184].

No obstante, hay quienes opinan que estas propuestas invalidan la esencia del procedimiento.

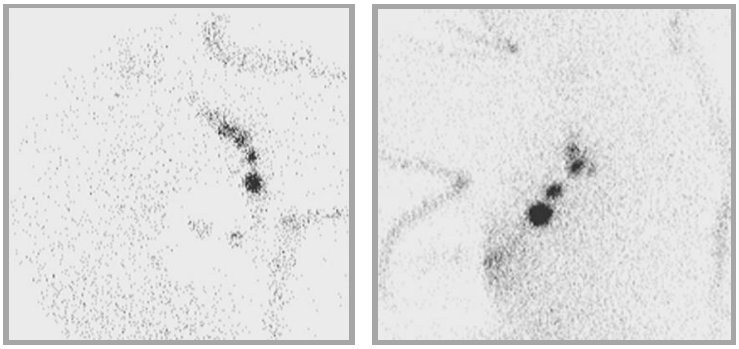

Figura 7: Mujer de 45 años con cáncer de mama izquierda no palpable. En la imagen adquirida a los 45 min. de la inyección PA, se observan al menos 4 ganglios axilares sugestivos de GC.

1.3.4.4. Ganglios Centinela extra-axilares

Como hemos visto, el hallazgo de GC en territorios linfáticos ajenos a la axila ipsilateral, (la cadena mamaria interna es la más frecuente, sobre todo 2º y 3º espacios intercostales, **Figura 8**) se relaciona fundamentalmente con la administración del radiocoloide dentro del tumor o próximo a él (intratumoral o subtumoral)[96,106], alcanzando una incidencia de hasta 15-35%[55,158,191] cuando se emplean dichos protocolos de inyección en los planos profundos de la mama. Existe además una mayor incidencia de ganglios en localización para-esternal cuando la lesión tumoral se localiza en los cuadrantes internos de la mama[40,55,135,192,193]. La aparición de GC fuera de la axila se ha relacionado también con el tamaño del radiocoloide empleado, apareciendo hasta en un 35% de los casos realizados con radiotrazadores muy pequeños, como los de antimonio[194], pero en porcentajes sensiblemente menores cuando se utilizan moléculas de mayor tamaño como el sulfuro coloidal no filtrado[92].

La identificación gammagráfica de GC en la cadena mamaria interna ofrece una información muy valiosa, ya que permite la biopsia selectiva de dicho GC y garantiza de este modo la exactitud en la estadificación, así como la indicación de radioterapia adyuvante de esta región en los casos de afectación tumoral[135,193,195,196].

La observación de drenajes extra-axilares y la extensión del proceso neoplásico a estos ganglios linfáticos extra-axilares (se hallan GC paraesternales positivos hasta en un 8-26% de los pacientes con migración a esta cadena mamaria interna[135,158,193,196]), se asocian frecuentemente con la infiltración tumoral previa de la axila[96,192], pero esta circunstancia tiene

además una reconocida relevancia pronóstica por sí misma[6,31] e implica un cambio de estadio del proceso tumoral. De hecho la demostración de malignidad en los GC en la cadena mamaria interna obliga a una estadificacion al alza (N3) y cambio del manejo terapeútico, hasta en el 18% de los pacientes en los que se consigue la extirpación de GC paraesternal[158,193,197,198,] si bien representan sólo el 0-2% de todas las pacientes sometidas a BSGC[159].

La afectación tumoral de un GC en la axila contralateral a la mama en la que asienta el tumor, se considera actualmente extensión a distancia de la enfermedad[6,199].

No obstante la intervención quirúrgica para la exéresis de GC identificados en la cadena mamaria interna no siempre se realiza de rutina, ya que tanto el impacto clínico de su afectación como la rentabilidad diagnóstica de esta cirugía se cuestionan aún[159,200], y en este sentido hay que considerar los siguientes aspectos:

- La cirugía de la cadena mamaria interna es una técnica quirúrgica no exenta de complicaciones: la más frecuente la lesión pleural, con una incidencia de hasta el 2%[193].
- La eficacia de detección quirúrgica del GC en cadenas linfáticas para-esternales es menor a la axilar, lográndose solo en el 45-88% de los casos con drenaje gammagráfico a cadena mamaria interna[55,158,193,198,200,201].
- La probabilidad de hallar un GC extra-axilar afectado, con GC axilar benigno es bastante escasa (0,4-0,8% de todos los procedimientos de BSGC)[196,197,203].

Recientemente Veronesi et al.[135]., han mostrado en una amplia serie, la excelente supervivencia (95% a los 5 años) de las pacientes con afectación metastásica de la cadena mamaria interna, que fueron tratadas con radioterapia regional y terapia sistémica, lo que apoya el interés de identificar estas metástasis. Como previamente demostraron amplios ensayos randomizados, la disección quirúrgica de la mamaria interna no mejora el pronóstico de las pacientes[204].

En cualquier caso, se recomienda una consideración individualizada de cada paciente, siendo inexcusable la biopsia de los ganglios extra-axilares cuando su afectación sería determinante a la hora de establecer o modificar el tratamiento adyuvante posterior a la cirugía[135,159].

Otra cuestión ciertamente controvertida es la actitud a tomar respecto a la axila cuando solo se observa migración linfática extra-axilar, situación que sucede aproximadamente en el 0,4-4% de los procedimientos de BSGC[31,201,202,205], habiéndose propuesto desde una actitud expectante[201,202] (seguimiento clínico y con técnicas de imagen), hasta "forzar" la aparición de drenaje axilar[62] (mediante reinyección del radiocoloide o inyección de colorante[201]), o bien realizar "muestreo" axilar (extirpación aleatoria de varios ganglios, los más accesibles)[202] o incluso vaciamiento directo.

Cuando se confirma la positividad del GC de la mamaria interna, sin afectación axilar (BSGC en ambas cadenas linfáticas), se recomienda radioterapia adyuvante de este territorio linfático para-esternal, sin completar la LDNA[135]. En los casos con GC positivo en mamaria interna sin que se haya demostrado drenaje axilar, se recomienda únicamente seguimiento clínico[63].

La relevancia clínica de los GC en otras localizaciones extra-axilares, está aún menos definida. Por ejemplo los ganglios intramamarios, que aparecen con relativa frecuencia (hasta un 0,2%)[205], y cuya localización intraoperatoria es a veces bastante complicada. Se ha propuesto incluso que representan vías accesorias o independientes del GC auténtico[206], si bien su afectación parece tener implicaciones terapeúticas y pronósticas.

Figura 8: Linfogammagrafía en proyección anterior tras inyección PA e IT (CSE) en mama izquierda. Se observa migración a la axila y la cadena mamaria interna homolaterales.

1.3.4.5. Indicación en carcinoma in situ de mama

En cuanto a las indicaciones de la BSGC, hay que considerar de modo especial el carcinoma ductal in situ de mama o carcinoma intraductal (*DCIS*). Esta entidad representa el 20-40% de los casos de cáncer de mama diagnosticados por mamografía[207], con una incidencia cada vez mayor, íntimamente relacionada con los avances de los métodos de diagnóstico (mamografía digital, resonancia magnética)[207,208]. Su presentación clínica suele ser asintomática, por lo que en la mayoría de las ocasiones se trata de un hallazgo de los programas de cribado

poblacional[207], siendo la presentación mamográfica más frecuente en forma de microcalcificaciones.

El tratamiento es quirúrgico[209], y la extensión de la exéresis depende factores pronósticos (*índice de van Nuys*) y del riesgo de recurrencia local: desde tumorectomía junto a radioterapia adyuvante, hasta mastectomía, que se indica con relativa frecuencia, ya que muchas veces se trata de lesiones extensas o multicéntricas[207], o con riesgo elevado de recaída local (índice van Nuys ≥ a 10)[209]. En cualquier caso el pronóstico es muy favorable, y la escisión completa, con márgenes quirúrgicos libres, es el factor más importante para evitar recaídas locales.

Estas lesiones intraductales son preinvasivas por definición, es decir, no presentan invasión estromal y no tienen capacidad de metastatizar, ya que no proliferan más allá de la membrana basal[208], de modo que no muestran invasión vascular ni linfática.

Sin embargo, la realidad es que existe un riesgo de metastatización ganglionar bajo (se estima en el 1%-7%)[210-213], que se debe a que un porcentaje significativo de procesos con el diagnóstico histológico prequirúrgico de lesión in situ, muestran focos de microinvasión en el estudio histológico definitivo (hasta 30-42%)[213-215]. Normalmente la afectación linfática que se identifica en estos casos corresponde a micrometástasis, cuyo valor pronóstico está aún por determinar.

En cualquier caso este dato justifica la indicación de estadificación linfática mediante BSGC en aquellos pacientes que tienen mayor riesgo de presentar microinvasión[207,215] por sus características histopatológicas:

- DCIS alto grado (comedonecrosis)
- DCIS extenso (masa palpable, ≥4 cm.)

También ha de realizarse BSGC en los casos programados para mastectomía ya que obviamente si aparece microinvasión en la pieza quirúrgica, no sería técnicamente posible la realización de BSGC posteriormente.

Respecto al carcinoma *in situ* lobulillar, hoy en día se considera más un marcador histológico de riesgo que una proliferación maligna preinvasiva[208], por lo que no existe indicación de BSGC.

1.3.4.6. Indicación en tumores múltiples

El hallazgo de cáncer de mama múltiple unilateral es cada vez más frecuente desde que se introdujo la RNM en el protocolo rutinario de exloraciones que se indican para el diagnóstico prequirúrgico, y se asocia con un deterioro pronóstico[216].

La existencia de más de una lesión mamaria sincrónica no contraindica, per sé, la realización de BSGC, y se considera una indicación aceptable, si bien presenta mejor nivel de evidencia en el caso de multifocalidad (varios tumores en el mismo cuadrante), que en el de multicentricidad (varios tumores en distintos cuadrantes)[62].

En teoría, la existencia de varias lesiones mamarias concomitantes puede implicar también la aparición varias vías de drenaje linfático, más aún si dichos tumores se encuentran muy separados en la mama. Además, el porcentaje de GC positivos es mayor en estas pacientes (se ha descrito hasta un 63%)[217,218], y la aparición de resultados falsamente negativos es bastante elevada (alcanzando incluso el 33% en algunas series)[217,219,220], mientras que el porcentaje de recurrencias axilares demostradas se sitúa entre 1,6-2,2%[221,222]. De ahí que algunos grupos no recomienden la

aplicación de la técnica a estas pacientes con cáncer de mama múltiple sincrónico unilateral[220].

En cualquier caso, ante la ausencia de ensayos randomizados al respecto, la realización de BSGC en las pacientes con más de una lesión mamaria deba ser cautelosa, tanto en cuanto a la vía de administración del radiotrazador (se han propuesto protocolos de inyección múltiple en el área de cada tumor[223-225] o bien inyección única areolar[117,221]), como a la propia seguridad de la aplicación del procedimiento.

1.3.4.7. Indicación tras cirugía mamaria previa

La indicacion de BSGC en las pacientes con cáncer de mama que presentan algún antecedente quirúrgico mamario es una cuestión controvertida. La cirugía mamaria previa puede representar un inconveniente teórico para la realización de BSGC, en función de la extensión del procedimiento quirúrgico anterior y del tiempo transcurrido desde la intervención[226]. En los casos en que el acto quirúrgico precedente es una biopsia quirúrgica realizada recientemente, la indicación de BSGC parece incuestionable[227-230]. Sin embargo en aquellas pacientes previamente sometidas a una intervención mamaria más amplia, por ejemplo cirugía conservadora (tumorectomía o cuadrantectomía), tradicionalmente se desaconsejó la realización de BSGC, si bien en la actualidad se considera que no existe evidencia suficiente para contraindicar dicho procedimiento de estadificación[62,63], aunque ha de hacerse una estricta valoración individual de cada paciente[226,231]. La existencia de algún antecedente quirúrgico axilar más extenso (cirugía plástica o estética) se ha considerado tradicionalmente una contraindicación, al menos relativa.

La manipulación quirúrgica de la mama y/o la axila en el pasado implica una posible disrupción de los tractos linfáticos y el consecuente desvío del radiotrazador hacia ganglios distintos del GC originalmente tributario de la lesión, circunstancia que se ha confirmado hasta en el 68% de los pacientes a los que se realiza inyección intratumoral antes y después de una biopsia escisional[232]. Como consecuencia, las tasas de detección del GC suelen ser bajas (en ocasiones solo alcanzan el 80%)[226,232,233], y el porcentaje de GC en localización extra-axilar, elevado (15-51%)[226,231]. No obstante, estas dificultades características del drenaje linfático de las mamas previamente intervenidas no parece que provoquen un número elevado de FN o recaídas axilares[226-231].

Algunos estudios demuestran la posibilidad de realizar la técnica en las pacientes previamente operadas, independientemente de la extensión de la cirugía mamaria anterior[233]. No obstante, parece imprescindible la adecuación a cada caso del procedimiento de administración del radiocoloide, para obviar las inconveniencias técnicas existentes en estas pacientes. Al menos cuando ha existido una biopsia escisional reciente, se admite la realización de BSGC mediante inyección areolar[226,234] o subdérmica proximal a la cicatriz[226,227]. La utilidad de este método de inyección, y en general la seguridad y eficacia de la BSGC en las pacientes con un antecedente quirúrgico extenso están pendientes de definir.

En lo referente al momento óptimo para realizar BSGC se recomienda que sea antes de que haya transcurrido un mes desde la cirugía[62]. Se estima que posteriormente pueden desarrollarse nuevos trayectos linfáticos, que no representarían fidedignamente al tumor previamente extirpado[232]. Sin embargo la inyección del radiocoloide en un tejido intervenido muy recientemente, podría impedir su migración debido

a los cambios tisulares postquirúrgicos (inflamación, hematoma o edema)[235]. Por tanto estos aspectos permanecen controvertidos.

JUSTIFICACION

2. JUSTIFICACIÓN DEL ESTUDIO

Después de la presentación en la comunidad médica internacional[39,236-238] del procedimiento de BSGC aplicado al cáncer de mama, decidimos introducirla en nuestro medio desarrollando una fase inicial de validación de la técnica que comenzó en octubre de 2000 y finalizó enero de 2003, y en la que se incluyeron 60 pacientes con cáncer de mama en estadio I y II, a los que se realizó BSGC y LDNA. Los resultados fueron publicados en la Revista Española de Medicina Nuclear en 2004[239].

En base a esta experiencia preliminar de validación y a nuestra participación como grupo en la Reunión Nacional de Consenso[62], desde Febrero de 2003 se decidió la incorporación de la técnica de BSGC a la práctica clínica rutinaria, lo cual ha supuesto una revolución en el manejo terapéutico inicial del cáncer de mama, similar a la que se consiguió con la introducción de la cirugía conservadora del tumor primario[14,15]. La evaluación inicial de la aplicación del procedimiento en fase clínica se realizó en 2007, siendo aquellos resultados sobre los primeros 168 pacientes, publicados en Cirugía Española[240].

El trabajo actual se justifica en la necesidad de evaluar la eficiencia de la técnica de BSGC desde su implantación como procedimiento de rutina en el Area Sanitaria V de Gijón (Asturias), en su objetivo primordial, la estadificación axilar, así como estudiar el impacto que ha supuesto este procedimiento en la evolución clínica a medio plazo de un número ya elevado de pacientes a los que se ha realizado (600 procedimientos), después de un período prolongado de aplicación clínica (8 años).

Es también oportuno intentar esclarecer aquellos aspectos técnicos y de inclusión de pacientes que son aún objeto de debate, así como demostrar la seguridad de nuestro propio procedimiento metodológico de realización de BSGC en las pacientes con cáncer de mama precoz.

OBJETIVOS

3. OBJETIVOS

3.1. PRINCIPAL

Evaluar la eficiencia y seguridad de la aplicación clínica de la técnica de BSGC en las pacientes con cáncer de mama, perfilando la metodología óptima en cuanto al radiotrazador y la vía de administración, y analizando la indicación del procedimiento en situaciones clínicas especiales.

3.2 SECUNDARIOS

3.2.1 Evaluar la eficiencia de detección gammagráfica e intraoperatoria del GC en los primeros 600 procedimientos de BSGC realizados en fase clínica.

3.2.2 Evaluar el seguimiento a los 8 años de las pacientes a las que se ha aplicado la BSGC, verificando el porcentaje de recurrencias axilares, así como comprobar que esta técnica permite una estadificación más exacta que la LDNA tradicional y contribuye al control locorregional de la enfermedad.

3.2.3 Demostrar la repercusión de la exéresis sistemática de otros ganglios "sospechosos", además del GC, en la evolución clínica de las pacientes, y su relación con la aparición de recaídas axilares.

3.2.4 Evaluar la frecuencia de identificación de micrometástasis en el GC, su relevancia pronóstica y la posibilidad de evitar la LDNA sistemática en estos pacientes.

3.2.5 Estudiar las implicaciones derivadas del tamaño de partícula radiocoloidal empleada, evaluando la eficacia de la técnica de BSGC con los distintos radiocoloides, y demostrar si existe una relación inversa entre el tamaño del radiocoloide y el porcentaje de drenajes extra-axilares.

3.2.6 Verificar la eficiencia y fiabilidad del procedimiento de inyección periareolar del radiotrazador, así como la utilidad del empleo simultáneo de doble vía de administración del radiotrazador, superficial y profunda.

3.2.7 Establecer la indicación de BSGC en las pacientes con cáncer in situ de mama, en función del riesgo real de extensión linfática de estos procesos debido a microinfiltración.

3.2.8 Establecer la indicación de BSGC en pacientes con lesiones mamarias múltiples, sobre todo en los casos multicéntricos, así como definir la metodología más apropiada en estos pacientes.

3.2.9 Evaluar la indicación de BSGC en las pacientes con cirugía mamaria previa, en función de la extensión del antecedente quirúrgico, y verificar la idoneidad de la vía de administración periareolar en estos casos.

MATERIAL Y METODOS

4. MATERIAL Y METODOS

4.1. DISEÑO DEL ESTUDIO

Se realiza un estudio descriptivo de carácter prospectivo todas las pacientes con cáncer de mama a las que se realiza BSGC desde el comienzo de la aplicación clínica del procedimiento.

4.2. PACIENTES INCLUIDOS

4.2.1. Criterios de selección y descripción de la muestra

La población a estudio incluye a todos los pacientes con cáncer de mama en estadio I o II, a los que se ha realizado Biopsia de Ganglio Centinela en el Hospital de Cabueñes (Área Sanitaria V de Gijón, que incluye los municipios de Gijon y Carreño, con una población estimada de 301.171 habitantes) desde que comenzó la aplicación de la técnica en fase clínica (Febrero 2003) y que han pasado al menos las dos primeras revisiones clínicas postquirúrgicas (12 meses desde la intervención) a fecha de cierre del estudio (31 Diciembre 2011). La última paciente incluida había sido por tanto intervenida en Diciembre de 2010.

Así pues se incluyen 600 procedimientos de BSGC llevados a cabo en 591 pacientes con el diagnóstico de neoplasia de mama T1 y T2, clínica y ecográficamente N0. Nueve pacientes presentaban cáncer bilateral y se sometieron a BSGC de ambas mamas; en 7 de modo concomitante, en 2 apareció con el tiempo una segunda neoplasia en la mama contralateral.

Todas las pacientes habían sido remitidas a la Unidad de Patología Mamaria "Bruno Salvadori" del Hospital de Cabueñes desde la Unidad de Cribado Poblacional, de las consultas generales (Cirugía, Ginecología, o

Atención primaria), o bien de otros centros sanitarios. La indicación de BSGC se estableció por consenso en el Comité de Mama.

Se trata de 590 mujeres y 1 varón. La edad media de los pacientes incluidos es de 59,5 años (rango 29-88).

El diagnóstico de sospecha de carcinoma de mama se realizó siempre mediante mamografía y ecografía; además se realizó RNM sistemáticamente en las pacientes incluidas a partir de 2005, por recomendación de las Guías Clínicas actualmente vigentes en la Comunidad[241]. El examen ecográfico incluyó también la exploración axilar, realizando punción-aspiración o biopsia con aguja gruesa (en la etapa más reciente) de las adenopatías sospechosas de infiltración.

La mayor parte de las lesiones correspondieron a nódulos (490; 81,7%), siendo otras formas de presentación las microcalcificaciones (62; 10,3%) y por último zonas mamarias de distorsión o incremento de densidad radiológica (48; 8%). (Ver tabla 9).

En casi todos los casos existía confirmación prequirúrgica de malignidad. En las primeras 159 pacientes incluidas (hasta Julio 2006), para obtener el diagnóstico histológico se realizó estudio citológico mediante punción-aspiración con aguja fina ("PAAF"), que dio como resultado malignidad en 96.

Posteriormente el diagnóstico se obtuvo mediante las siguientes técnicas:

- biopsia con aguja gruesa ("bag", guiada por ecografía, preferentemente): en 379 casos que se presentaron en su mayor parte como nódulo, distorsión, o región de aumento focal de la densidad radiológica.

- biopsia aspirativa con sistema de vacío ("bav", en mesa de estereotaxia): en 27 casos que se presentaron como microcalcificaciones en la mamografía.

En 98 pacientes (63 en la primera fase de PAAF; 35 posteriormente) no se pudo confirmar la malignidad de la lesión antes de la intervención quirúrgica, si bien se realizó BSGC con el consentimiento de la paciente, dada la alta sospecha radiológica.

El tumor se localizaba en la mama derecha en el 46,5% de los casos (279) y en la izquierda en el 53,5% (321), siendo palpable en 329 (54,8%), y no palpable en 271 (45,2%). La distribución por cuadrantes de las lesiones aparece representada sobre la mama derecha en la **Figura 9**. En los casos multicéntricos se considera la ubicación del tumor de mayor tamaño. Considerando en conjunto ambas mamas, la localización de los tumores fue en la areola en 54 pacientes, cuadrante superoexterno (CSE) 210, cuadrante inferointerno (CII) 44, cuadrante superointerno (CSI) 58, cuadrante inferoexterno (CIE) 41, intercuadrantes externos (ICE) 47, intercuadrantes superiores (ICS) 85, intercuadrantes internos 31, intercuadrantes inferiores 30.

La BSGC se realizó como procedimiento de estadificación previo a la administración de quimioterapia primaria de rescate en 4 pacientes, que habían debutado con un nódulo de gran tamaño, clínica y ecográficamente N0.

Todas las pacientes incluidas fueron exhaustivamente informadas del procedimiento de BSGC y firmaron el correspondiente consentimiento.

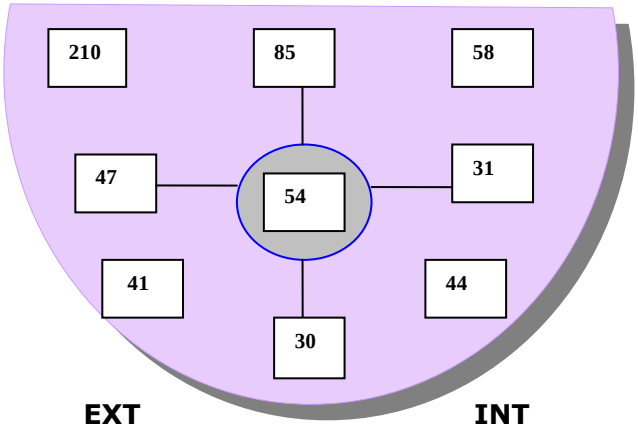

Figura 9. Localización por cuadrantes, de los procesos tumorales mamarios incluidos, representados sobre la mama derecha

4.2.2. Criterios de exclusión

Se excluyeron del procedimiento de BSGC aquellas pacientes con cáncer de mama que presentaban:

- Axila clínica o ecográficamente positiva (confirmada mediante PAAF/BAG)
- Tratamiento quimioterápico previo en carcinoma localmente avanzado (N1 prequirúrgico)
- Tumor de tamaño superior a 5 cm.
- Radioterapia o cirugía axilar extensa previa
- Carcinoma inflamatorio

4.3. PROCEDIMIENTO DE BIOPSIA SELECTIVA DEL GANGLIO CENTINELA

4.3.1. Radiotrazador

La administración del radiotrazador se realizó entre 16 y 24 horas antes de la intervención quirúrgica. Se empleó una partícula coloidal marcada con 37-74 MBq de ^{99m}Tc, siendo la preparación de alta concentración específica (volumen de dilución 4cc).

Por cuestiones de disponibilidad se utilizaron dos tipos distintos de partícula coloidal. Se considerarán las diferencias entre ambos grupos de modo independiente:

- 351 procedimientos iniciales (hasta IX-2008): **fluoruro de estaño**, tamaño 50-600 nm. (*Amerscan® Hepatate II Agent*, GE Healthcare).

- 249 procedimientos más recientes (desde X-2008): **sulfuro de renio,** tamaño 100 nm. (*Nanocis®,* Iba Molecular). La ficha técnica y características farmacocinéticas más relevantes, se adjuntan en el Anexo III.

La utilización del coloide de estaño se citó específicamente en el correspondiente consentimiento informado, dada la ausencia de autorización específica de este radiotrazador para esta indicación clínica.

El volumen administrado osciló entre 0,5-1 cc en los casos en que se practicó inyección intratumoral y 1-2 cc cuando se realizó inyección subdérmica, periareolar o en otro territorio mamario.

4.3.2. Inyección

Se establecerán tres grupos de estudio, seleccionados en función del procedimiento empleado para la inyección del radiotrazador en la mama:

- Subdérmica Periareolar (Grupo **PA**): 465 casos (77,5%)
    - ❖ este grupo incluye 11 pacientes con cirugía mamaria previa en el CSE en las que se realizó además inyección subdérmica pericicatricial.
- Profunda, Intratumoral o Peritumoral (Grupo **IT**): 57 casos (9,5%)
- Combinada o Doble, Subdérmica Periareolar e Intratumoral o Peritumoral (Grupo **PA+IT**): 78 pacientes (13%)
    - ❖ incluye 5 pacientes con detección radioguiada de una lesión primaria no palpable en el mismo acto quirúrgico (técnica "SNOLL"): se realizó doble inyección, superficial e IT (bajo control mamográfico en 3 y ecográfico en 2), así como reinyección PA en 2 de ellas.

Se realizó siempre masaje posterior en la zona de administración, para facilitar la migración del radiotrazador.

En la fase inicial del estudio, el protocolo de administración periareolar se empleó de modo rutinario. Posteriormente fue la opción elegida de entrada para la inyección de las pacientes con lesiones no palpables o de difícil acceso (mamas voluminosas, lesiones pequeñas, muy profundas o pegadas a la pared torácica), así como en mujeres de edad

muy avanzada o muy obesas, con más de una lesión concomitante o a con algún antecedente quirúrgico en la propia mama.

En tres ocasiones se realizó reinyección PA, ante la ausencia de identificación del GC tras la primera administración PA.

El protocolo de inyección profunda fue introducido posteriormente (Diciembre de 2004) seleccionando a las pacientes en función de la accesibilidad y el tamaño de la lesión mamaria, a criterio del médico nuclear encargado de la inyección, dada la no disponibilidad de apoyo ecográfico.

Más recientemente comenzó a aplicarse la administración doble o combinada, superficial y profunda, con la intención de desarrollar este estudio comparativo, incluyendo también en este grupo tres casos de reinyección PA después de que la primera administración doble no identificase ningún GC.

A su vez, el tipo de inyección utilizado en los distintos subgrupos de estudio aparece recogido en la Tabla 9. Como se observa, tanto en el grupo etiquetado como "Carcinoma in situ", que incluyó en su mayor parte lesiones no palpables, como el grupo de "Lesiones Múltiples", se realizó administración PA en un porcentaje más elevado de casos (93,5% y 83,1% respectivamente).

En todas las pacientes con algún antecedente quirúrgico mamario se eligió también este protocolo de inyección PA, añadiendo de entrada una segunda inyección subdérmica pericicatricial en las 11 pacientes que presentaban cirugía previa en el cuadrante supero-externo de la mama afetcada por el tumor.

4.3.3. Linfogammagrafía prequirúrgica

Se realizó siempre linfogammagrafía entre 12 y 24 horas antes de la intervención quirúrgica, empleando una gammacámara Elscint Apex SPX-4, equipada con un colimador de baja energía y alta resolución.

Se adquirieron imágenes planares en matriz 256x256. La primera adquisición se realizó entre 30-60 minutos post-inyección, en función de la menor o mayor edad de la paciente. En caso de ser necesario se tomaron imágenes más tardías, a los 120 min., y en su caso 180 min., tras la inyección mamaria del radiotrazador. Se ocultaron los puntos de inyección con un dispositivo plomado cuando fue necesario, para facilitar el proceso de detección gammgaráfica del GC.

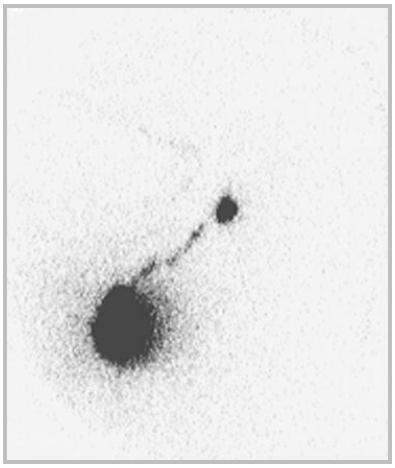

Figura 10. Linfogammagrafía en proyección lateral izquierda, observándose el canal linfático aferente de un GC axilar.

Se consideró GC cualquiera que presentase un canal linfático visible (**Figura 10**), o en su defecto el primer ganglio en aparecer en cualquier territorio linfático (o todos los que se identificasen simultáneamente con una intensidad similar). Se consideró ganglio secundario, cualquiera que

apareciese posteriormente y con captación significativamente inferior, en la misma línea de progresión linfática del ganglio identificado como centinela o tributario del tumor.

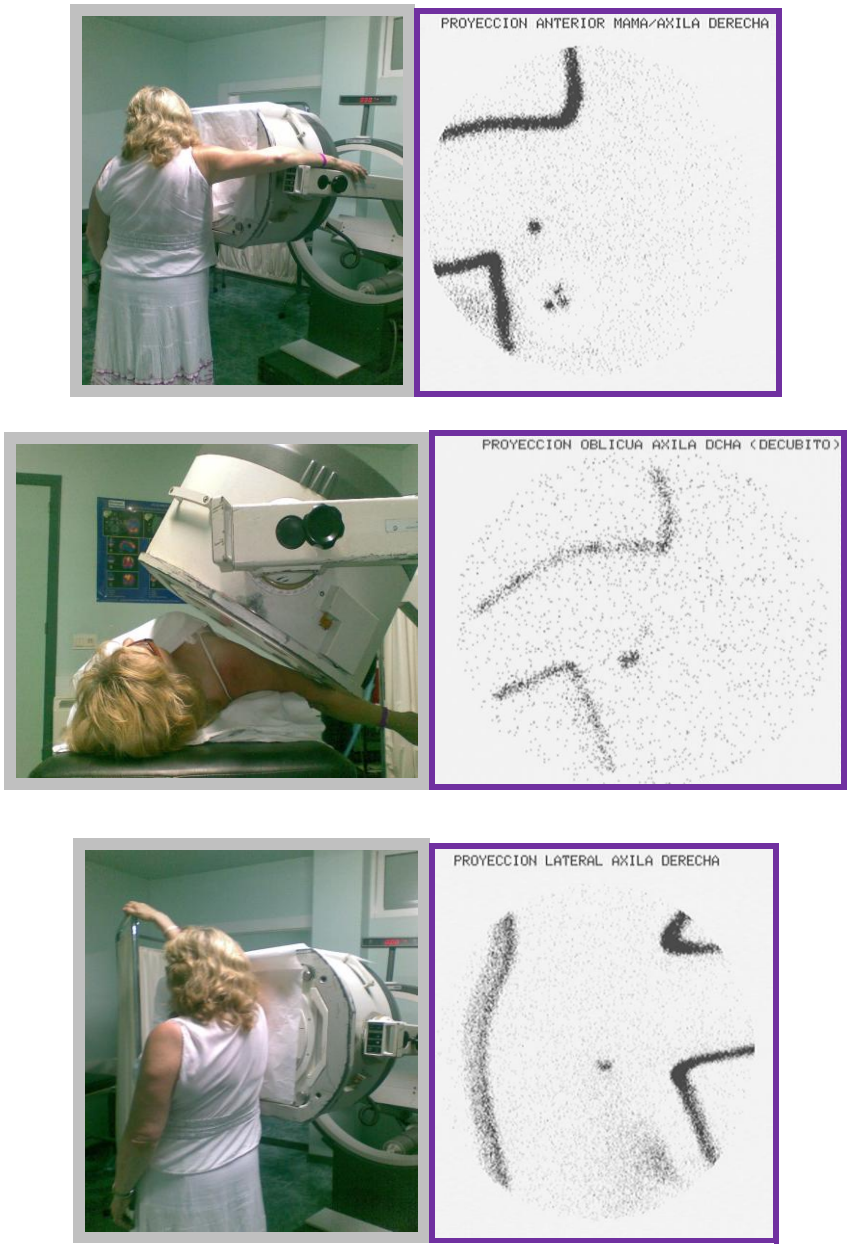

Figura 11. Proyecciones gammagráficas realizadas tras inyección areolar izquierda, de arriba a abajo: anterior (bipedestación), oblícua anterior (decúbito) y lateral (bipedestación).

Las imágenes se registraron al menos en dos proyecciones gammagráficas, anterior u oblícua anterior y lateral de la mama-axila de interés (**Figura 11**), con la paciente en bipedestación y/o en decúbito supino, siendo siempre esta última la proyección en la que se realizaron las marcas cutáneas, con el objeto de reproducir lo más fielmente la posición de la paciente en la mesa quirúrgica.

Se realizaron al menos dos marcas sobre la piel con tinta indeleble, las correspondientes a la proyección anterior u oblícua anterior y lateral del GC, con la intención de servir de guía para la elección del punto de aceso quirúrgico.

4.3.4. Localización intraoperatoria del Ganglio Centinela

Durante la intervención quirúrgica se empleó la gammasonda *Europrobe*® (EURORAD, Strasbourg. France) para la localización y extirpación del GC. Las características técnicas específicas de este dispositivo de detección aparecen recogidas en el Anexo IV.

En primer lugar se realizó un rastreo externo con la gammasonda, para identificar el punto de mayor contaje, en el que se practicó la incisión. A continuación se llevó a cabo la disección radioguiada **(Figura 12)**, considerando GC aquél o aquéllos con visualización en la imagen gammagráfica previa y contaje intraoperatorio significativo y superior al menos 10:1 al resto de ganglios axilares.

Tras la exéresis del GC y su comprobación *ex vivo*, se procedió al rastreo residual del lecho quirúrgico, que fue también palpado con detenimiento.

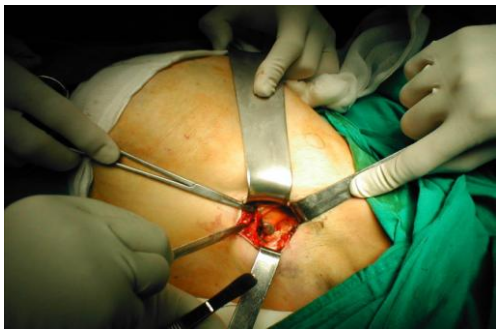

Figura 12. Localizacion del GC en el lecho quirúrgico.

En 107 procedimientos, que correspondieron al 19,7% de las intervenciones, además del GC se extirpó alguna otra adenopatía que se consideró sospechosa, bien por presentar un tamaño incrementado, bien por un contaje moderadamente elevado; en todos los ocasiones se registró el resultado de la biopsia diferida de estos "ganglios no centinela" y su correlación con la del propio GC.

Se realizó biopsia intraoperatoria de los GC extirpados. En todos los casos en que el GC resultó benigno, se dio por terminado el procedimiento quirúrgico, a la espera del estudio histopatológico definitivo. Las pacientes con GC positivo en el análisis intraoperatorio y aquellas en las que el GC no pudo ser localizado fueron sometidas a linfadenectomía axilar en el mismo acto quirúrgico, salvo contadas ocasiones. Cuando aparecieron metástasis linfáticas en el estudio histopatológico diferido, se realizó LDNA en una segunda intervención, excepto en 6 pacientes con micrometástasis o células tumorales aisladas.

Sólo se practicó cirugía de la cadena mamaria interna en la única paciente que presentó migración exclusiva a dicho territorio en la linfogammagrafía. En el resto de pacientes, que presentaron drenaje axilar y extra-axilar, no se realizó exploración quirúrgica de los otros sistemas linfáticos, por consenso del comité de mama.

En ningún caso se emplearon colorantes para la detección quirúrgica.

En cinco pacientes se realizó en el mismo procedimiento BSGC y exéresis radioguiada del tumor primario no palpable, técnica SNOLL.

4.4. CIRUGÍA DE LA MAMA

La extirpación del tumor primario se llevó a cabo mediante cirugía conservadora en 465 ocasiones (77,5% de los procedimientos de BSGC), correspondiendo cinco a exéresis tumoral radioguiada. Se realizó mastectomía simple en las 135 restantes (22,5%), debido a que presentaron tumores multicéntricos o márgenes escasos en la tumorectomía, o porque se trataba de una mama de pequeño tamaño o bien porque existía alguna contraindicación para el tratamiento radioterápico posterior, o por elección voluntaria de la paciente.

El diámetro mayor de la lesión primaria estaba comprendido entre 0,2 y 5 cm (media: 1,61 cm). El diagnóstico final del tumor fue:

-carcinoma ductal invasivo puro: 412 casos

-carcinoma ductal invasivo con componente intraductal*: 83

-carcinoma intraductal (extenso, de alto grado o microinvasivo): 46

-carcinoma lobulillar infiltrante (con o sin componente in situ): 54

-carcinoma mixto (componente ductal y lobulillar): 1

-tumor adenoide quístico: 1

-linfoma primario de mama: 2

-carcinoma metaplásico (epitelial-mesenquimal): 1

**se consideró el componente intraductal añadido cuando era de alto grado y/o ocupaba más del 25% de la extensión del tumor invasivo.*

4.5. ANÁLISIS HISTOPATOLÓGICO DEL GANGLIO CENTINELA

El estudio anatomopatológico del GC se realizó intraoperatoriamente y de manera diferida.

Para el examen intraoperatorio se remitió el ganglio centinela en fresco al laboratorio de Anatomía Patológica. Se realizó un estudio macroscópico por parte del patólogo, quien procedió a la sección del ganglio siguiendo el eje longitudinal del mismo, en secciones de 2 mm de espesor. En este momento se tomaron muestras citológicas de raspado de cada una de las caras de sección del ganglio centinela, que fueron teñidas con Hematoxilina-Eosina (HE). Las secciones obtenidas fueron congeladas a una temperatura de -20º y se practicaron los cortes histológicos en un criostato según el siguiente protocolo.

Se realizaron secciones de 5-10 micras por niveles. En cada nivel se estudiaron 3 cortes teñidos con HE **(Figuras 13 y 14**) y se reservó uno adicional para tinción inmunohistoquímica con CK AE1/AE3 (**Figura 15**), que se realizó en todos los casos en que las tinciones de rutina no detectaron metástasis. A continuación se desechaban 100 micras de tejido y se realizaban nuevas secciones. Cada paso se repetía hasta agotar el tejido o bien cuando era detectado tejido tumoral en cualquiera de las secciones teñidas.

En los casos en que no se agotaba todo el tejido en el estudio intraoperatorio, el resto era fijado en formol, procesado de manera rutinaria y se realizaban secciones de tejido parafinado siguiendo el mismo protocolo.

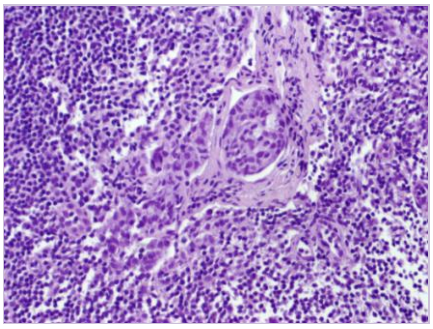

Figura 13. Grupo de células metastásicas, que forman un conglomerado sólido en el interior de un GC axilar. (H-E x 200)

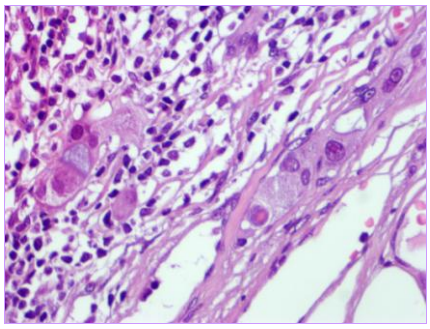

Figura 14. Grupo de células tumorales aisladas que corresponden a metástasis de un carcinoma lobulillar pleomórfico. (H-E x 400)

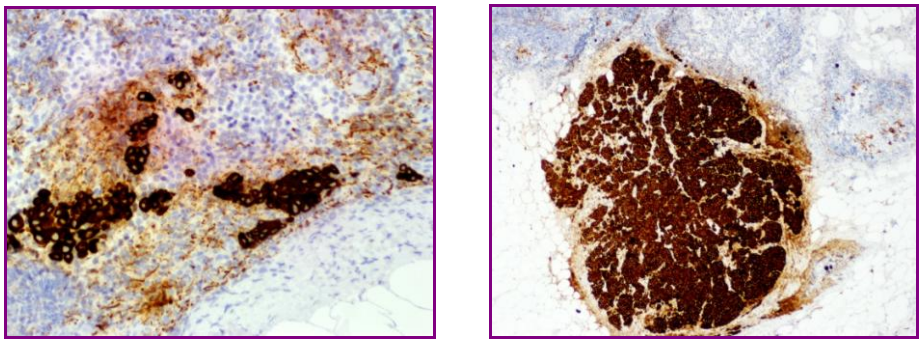

Figura 15. Tinción inmunohistoquímica con pancitoqueratinas AE1-AE3 (IHQ x200): a la izquierda células tumorales aisladas, a la derecha micrometástasis.

4.6. TRATAMIENTO POSTERIOR Y SEGUIMIENTO

Una vez finalizado el procedimiento quirúrgico, y con los resultados definitivos de Anatomía Patológica, el tratamiento adyuvante fue decidido por el comité de mama en sesión clínica. Se indicó radioterapia externa de la mama en los casos de cirugía conservadora; de la axila en función de la existencia de ganglios positivos. Se estableció el tratamiento con quimioterapia, u hormonoterapia en base a criterios convencionales

(tamaño y grado tumoral, características histológicas, receptores hormonales, Her-2, afectación ganglionar, etc).

El seguimiento de todas las pacientes incluidas en este estudio, se continúa realizando en la Unidad de Mama e incluye examen clínico (palpación axilar) cada 6 meses durante los tres primeros años y anual posteriormente, así como mamografía cada 12 meses.

4.7. ANALISIS ESTADÍSTICO

Se realiza un análisis descriptivo de los resultados, expresando las variables cuantitativas como media, máximo y mínimo. En el caso de las variables cualitativas se refiere su frecuencia y el porcentaje que representan respecto al resto de la población.

Para el análisis de las variables dicotómicas o categóricas se aplica la Prueba exacta de Fisher bilateral (dos colas) para el estudio de tablas de contingencia o bien el Test de Ji-cuadrado de Pearson (x^2) con corrección de Yates (cuando se comparan tres muestras).

El análisis de diferencias entre los valores medios de las variables continuas se realiza mediante la aplicación de la T de Student para dos muestras independientes, ANOVA cuando se comparan tres muestras no dependientes.

Se considera significativa una $p<0,05$. Se expresa el Intervalo de Confianza (95%) de la diferencia entre las proporciones de las variables categóricas y de la diferencia de las medias en el caso de las variables contínuas.

Se empleó el programa E.P.I.D.A.T. versión 3.0.

4.8. SUBGRUPOS DE ESTUDIO

Se consideraron, como subgrupos de estudio independientes, los pacientes con carcinoma intraductal, carcinoma múltiple, o cáncer de mama después de cirugía mamaria. Las características fundamentales de estos grupos, en comparación con el resto de la población, aparecen recogidos a modo de resumen en la Tabla 9.

4.8.1. Carcinoma in situ

Este grupo incluyó 46 pacientes con el diagnóstico histológico prequirúrgico de carcinoma in situ o intraductal, que representan el 7,6% de los procedimientos de BSGC incluidos en este estudio.

Las características más relevantes de las pacientes con carcinoma intraductal aparecen recogidas en la Tabla 5, comparadas con las que presentaron neoplasia infiltrante o invasiva. La edad media de las pacientes correspondientes al grupo "Ca in situ" fue 54,2 años; la del resto de la población 59,9. Las lesiones intraductales no eran clínicamente palpables en el 76,1% de los casos, mientras que el 42,6% de los procesos invasivos no eran palpables. El tamaño medio de los carcinomas intraductales fue 1,51 cm.; el de los carcinomas infiltrantes 1,62 cm.

La forma de presentación más frecuente del carcinoma in situ en las pruebas de imagen fue en modo de microcalcificaciones radiológicas (67,4% de los casos frente al 5,6% de las carcinomas infiltrantes). Correspondieron a lesiones múltiples un 39,1% de los carcinomas in situ, 12,8% de los procesos invasivos.

Tabla 5. Pacientes con carcinoma in situ de mama

	Ca in situ **46 (7,6%)**	***Ca infiltrante*** **554 (92,4%)**	***P*** ***(IC 95%)***
Edad (años)	54,2	59,9	*0,0035* *(1,877 9,487)*
Tamaño tumor (cm)	1,51	1,62	*0,3576* *(-0,131 0,363)*
Microcalcificacions	31 (67,4%)	31 (5,6%)	*‹0,0001* *(0,469 0,767)*
No Palpable	35 (76,1%)	236 (42,6%)	*‹0,0001* *(0,193 0,477)*
Múltiples	18 (39,1%)	71 (12,8%)	*‹0,0001* *(0,108 0,419)*
Mastectomía	28 (60,9%)	107 (19,3%)	*‹0,0001* *(0,259 0,572)*
Inyección PA	43 (93,5%)	422 (76,2%)	*0,0052* *(0,082 0,265)*

Ca: carcinoma; PA: inyección periareolar
Análisis estadístico (p significativa ‹0,05). Variables categóricas:Test Fisher; variables contínua: T Student

Estos procesos intraductales se incluyeron en el protocolo de BSGC por tratarse de lesiones extensas y/o de alto grado histológico (componente de comedonecrosis) y/o porque tenían indicación de mastectomía (60,9%).

Dadas estas características, en todos los casos se optó por realizar administración areolar del radiotrazador (PA), bien de modo exclusivo (93,5%), bien combinado con inyección profunda (6,5%).

4.8.2. Tumores múltiples

Se recogieron de manera separada los datos correspondientes a las 89 pacientes que presentaron al diagnóstico más de una lesión mamaria sincrónica unilateral (14,8% de la población incluida). Estas neoplasias múltiples de mama se consideraron multicéntricas cuando estaban ubicadas en distintos cuadrantes; multifocales cuando se localizaban en el mismo cuadrante mamario.

Las características más significativas de las pacientes que presentaban más de una lesión tumoral mamaria, se muestran en la Tabla 6, así como su equivalencia con el resto de pacientes, que presentaron procesos tumorales unifocales. La edad media de las pacientes con cáncer multicéntrico o multifocal fue 56,5 años, la del resto de la población 60,1 años. El tamaño promedio de las lesiones múltiples, considerando solo el del tumor de mayor diámetro, fue 1,81 cm., mientras que el tamaño medio de las lesiones únicas fue 1,56 cm. La forma de presentación radiológica fue la multinodularidad en el 69,7% de los casos, las microcalcificaciones múltiples en el 27% (Ver Tabla 9-Resumen). En el 50,6% de las pacientes ninguno de los tumores era palpable, mientras que el 44,2% de las lesiones unifocales no se palpaban. Obviamente, dado que coexistía más de una lesión, el tratamiento quirúrgico de la mama implicó la realización de mastectomía en un elevado porcentaje de pacientes (75,3%), mientras que esta fue la opción terapeútica en el 13,3% de los procesos neoplásicos que presentaron un único tumor mamario.

Teniendo en cuenta las características de estas pacientes, la vía administración periareolar del radiotrazador fue la elegida en la mayor parte de los procedimientos de BSGC realizados (83,1%).

Tabla 6. Pacientes con lesiones mamarias múltiples

	Lesiones Múltiples **89 (14,8%)**	***Lesión Única*** **511 (85,2%)**	***P*** ***(IC 95%)***
Edad (años)	56,5	60,1	***0,0153*** ***(0,675 6,3439***
Tamaño tumor (cm)	1,81	1,56	***0,0382*** ***(0,014 0,474)***
Nódulos	62 (69,7%)	428 (83,8%)	***‹0,0001*** ***(-0,248 -0,034)***
No Palpables	45 (50,6%)	226 (44,2%)	*0,2994* *(-0,182 0,056)*
Mastectomía	67 (75,3%)	68 (13,3%)	***‹0,0001*** ***(0,519 0,721)***
Inyección PA	74 (83,1%)	391 (76,5%)	*0,2151* *(-0,026 0,159)*

PA: inyección periareolar
Análisis estadístico (p significativa ‹0,05): variables categóricas:Test Fisher,; variables contínua: T Student

4.8.3. Cirugía mamaria previa

Se incluyeron, como grupo de estudio independiente, 39 pacientes con cáncer de mama a las que se realizó BSGC a pesar de que habían sido sometidas a algún tratamiento quirúrgico previo de la mama. Representan el 6,5% de toda la población estudiada.

Como se puede ver en la Tabla 7, el tamaño promedio de los procesos tumorales diagnosticados en las pacientes con cirugía previa fue 1,24 cm, mientras que el tamaño medio de la lesión en las pacientes que no presentaban ningún antecedente quirúrgico mamario fue 1,63 cm. La edad media de la población con cirugía previa de la mama fue 58,3 años; la del resto de pacientes 59,6 años. La forma de presentación tumoral

predominante en las pacientes con cirugía mamaria anterior fue el nódulo mamario, observándose en el 66,7% de las ocasiones. El 69,2% de las lesiones no eran palpables. Los porcentajes respectivos en el grupo de pacientes que no presentaban antecedentes quirúrgicos fueron 82,7% y 43,5%.

Además de la exéresis del GC se completó el tratamiento quirúrgico de la mama cuando fue necesario. Así pues se realizó mastectomía en 12 de las 39 pacientes (30,8%), tumorectomía o cuadrantectomía en 10 (25,6%), y ampliación de márgenes de la resección quirúrgica anterior en 6 (15,4%). En las 11 restantes (28,2%) se consideró suficiente o definitiva la cirugía previa, por lo que el procedimiento quirúrgico se limitó a la exéresis del GC.

Tabla 7. Pacientes con cirugía mamaria previa

	Cirugía previa **39 (6,5%)**	***No cirugía previa*** **561 (93,5%)**	***P*** ***(IC 95%)***
Edad (años)	58,3	59,6	*0,5157* *(-2,747 5,467)*
Tamaño tumoral (cm)	1,24	1,63	***0,0033*** ***(0,132 0,658)***
Nódulo	26 (66,7%)	464 (82,7%)	***0,0179*** *(-0,325 0,005)*
No Palpable	27 (69,2%)	244 (43,5%)	***0,0024*** ***(0,093 0,422)***
Mastectomía	12 (30,8%)	123 (21,9%)	*0,2328* *(-0,074 0,251)*
Inyección PA	39 (100%)	426 (75,9%)	***‹0,0001*** ***(0,192 0,290)***

PA: inyección periareolar
Análisis estadístico (p significativa ‹0,05): variables categóricas:Test Fisher,; variables contínuas: T Student

Se considerarán a su vez dos subgrupos de estudio independiente (Tabla 8), según la extensión de la cirugía y el tiempo desde la intervención quirúrgica previa:

- Biopsia escisional reciente (menos de 2 meses antes de la BSGC): Este primer grupo correspondió a 22 pacientes que habían sido sometidas a una biopsia quirúrgica reciente, bien con intención terapéutica (lesiones etiquetadas como benignas en el estudio preoperatorio, pero con el resultado final inesperado de carcinoma de mama), o bien con intención diagnóstica (lesiones imposibles de filiar preoperatoriamente mediante técnicas de biopsia no quirúrgica, bag o bav, en las que la biopsia quirúrgica demostró malignidad).

- Cirugía conservadora antigua (más de un año): este grupo incluyó 17 pacientes subdivididos a su vez según el procedimiento quirúrgico anterior:

    - ❖ Tumorectomía: 14 pacientes, de las que 13 presentaban el antecedente de exéresis quirúrgica de una lesión benigna (1 quiste complicado, 3 papilomas, 9 fibroadenomas); y una había sido sometida a una cirugía conservadora por cáncer de mama, con BSGC previa (única paciente con intervención quirúrgica anterior de la axila).

    - ❖ Mamoplastia de reducción: 3 pacientes con el antecedente de cirugía de reducción mamaria, realizada a través del surco inframamario.

Se estudiaron también las diferencias dependientes de la localización por cuadrantes mamarios de la cirugía previa. La incisión mamaria residual se localizaba en el cuadrante supero-externo de la mama en 11 pacientes (28,2%), en otros cuadrantes en las 28 restantes (71,8%).

Para la realización de la BSGC en las pacientes con cirugía mamaria previa, se administró el radiocoloide en región areolar en todos los casos y además, cuando el antecedente quirúrgico se ubicaba en el CSE, se añadió de entrada una segunda inyección subdérmica alrededor de la cicatriz quirúrgica previa.

Tabla 8. Pacientes con cirugía mamaria previa: subgrupos.

Tipo intervención previa	**N (%)**
• Grupo I: Biopsia escisional reciente (< 2meses)	22 (56,4%)
• Grupo II: Cirugía mamaria antigua (1-30 años)	17 (43,6%)
❖ Tumorectomía o cuadrantectomía*	14 (82,3%)
❖ Mamoplastia	3 (17,7%)
Localización intervención previa	**N (%)**
• Cuadrante supero-externo	11 (28,2%)
• Otros cuadrantes	28 (71,8%)

**incluye 13 lesiones benignas (1 quiste complicado, 3 papilomas, 9 fibroadenomas) y 1 cáncer de mama con tumorectomía y BSGC previas*

Tabla 9. Resumen Pacientes Incluidos por Grupos de Estudio

	Total	***Carcinoma in situ***	***Lesiones múltiples***	***Cirugía previa***
	600	46	89	39
***Edad* (años)**	59,5	54,2	56,5	58,3
***Tamaño tumor* (cm)**	1,61	1,51	1,81	1,24
Forma presentación				
Nódulo/masa	490 (81,7%)	12 (26,1%)	62 (69,7%)	26 (66,7%)*
Microcalcficaciones	62 (10,3%)	31 (67, 4%)	24 (27%)	9 (23,1%)
Distorsión, opacidad	48 (8%)	3 (6,5%)	3 (3,3%)	4 (10,2%)
Palpable				
Si	329 (54,8%)	11 (23,9%)	44 (49,4%)	12 (30,8%)
No	271 (45,2%)	35 (76,1%)	45 (50,6%)	27 (69,2%)
Tratamiento Q tumor				
Mastectomía	135 (22,5%)	28 (60,9%)	67 (75,3%)	12 (30,8%)
C. conservadora	465 (77,5%)	18 (39,1%)	22 (24,7%)	27 (69,2%)**
Inyección coloide				
PA	465 (77,5%)	43 (93,5%)	74 (83,1%)	39 (100%)***
PA+IT	78 (13%)	3 (6,5%)	11 (12,4%)	0
IT	57 (9,5%)	0	4 (4,5%)	0

**incluye un quiste complejo*
*** 11 casos, sólo exéresis GC*
**** 11 casos inyección PA y SD proximal a la cicatriz, en CSE.*
PA: inyección periareolar; PA+IT: inyección periareolar y profunda; IT: inyección profunda

RESULTADOS

5. RESULTADOS

5.1. Resultados Globales

En la gammagrafía realizada antes de la intervención quirúrgica (Tabla 10), se localizó al menos un GC en 567 de los 600 procedimientos de BSGC realizados (94.5%). El GC identificado se ubicaba en la axila homolateral al tumor mamario en 565 ocasiones (99,6% de los casos localizados), mientras que en 36 (6,3%) se identificó un GC en otra localización: en 34 se halló al menos un GC extra-axilar, adicional al GC axilar, y en 2 se observó migración extra-axilar exclusivamente (una en cadena mamaria interna, uno intramamario).

Tabla 10. Resultados Globales

	N(600)	***%***
Localización G. GC	567	94,5%
GC extra-axilar	36	6,3%
Localización Q. GC	543	90,5%
• ***Mts ax. No loc.***	25/55*	45,4%
GC benigno	416	76,6%
GC maligno	127	23,4%
• ***Metástasis única***	69/121**	57%
• ***Micrometástasis***	37/127	29,1%
G no C extirpados	107/543	19,7%
• ***G no C Maligno***	9/107	8,4%
• ***GC B***	4/416	**0,96 %**

**2 pacientes sin localización intraoperatoria del GC: no linfadenectomía*
***6 con GC maligno, no linfadenectomía*

La ubicación más frecuente de los GC hallados fuera de la axila fue la cadena mamaria interna (21), seguida de ganglios intramamarios (9), en localización supraclavicular (4), en la axila contralateral (1) y drenaje mixto a m. interna y supraclavicular (1).

Se localizaron un promedio de 1,43 GC por paciente, con un rango de entre 1 y 7.

La detección y exéresis del GC en la intervención quirúrgica (Tabla 10), se consiguió en 543 procedimientos, lo que representa una eficacia del 90,5%, correspondiendo todos los casos a cirugía axilar, excepto una intervención de la cadena mamaria interna.

En 57 pacientes (9,5%) no se pudo identificar ningún GC ni a nivel axilar ni extra-axilar. Se realizó linfadenectomía axilar reglada en 55 de ellas, demostrando la existencia de otros ganglios axilares infiltrados en 25 (45,4%). En el 96% de estos casos (24 pacientes) se extrajeron múltiples adenopatías axilares infiltradas (Tabla 11).

En cambio, si consideramos a las pacientes en las que se localizó el GC y fue positivo, el hallazgo de otras adenopatías axilares afectadas se observó en el 42,9% de los vaciamientos axilares, como veremos a continuación.

La edad media de las pacientes en las que no consiguió extirpar el GC fue 67 años, la de los pacientes en las que sí se localizó el GC, 58,7 años.

El tamaño medio de la lesión primaria en el grupo de pacientes sin localización del GC y en el grupo con identificación del GC fueron respectivamente 1,89 y 1,58 cm.

Tabla 11. Factores relacionados con la localización quirúrgica GC

	GC NO localizado ***(N=57)***	***GC localizado*** ***(N=543)***	***P**** ***(IC 95%)***
Edad	**67,05**	**58,7**	***<0,0001*** ***(4,917 11,693)***
Tamaño tumoral	**1,89**	**1,58**	***0,0319*** ***(0,028 0,596)***
Metástasis**(axila/GC)	**25/55 (45,4%)**	**127/543 (23,4%)**	***0,0013*** ***(0,061 0,348)***
> 1 G axilar (+)	**24/25 (96%)**	**52/121 (42,9%)**	***<0,0001*** ***(0,150 0,240)***
Multiplicidad tumoral	7 (12,2%)	82 (15,1%)	*0,6968* *(-0,128 0,072)*
Cirugía previa	7 (12,2%)	32 (5,9%)	*0,0832* *(-0,033 0,161)*
Radiotrazador			
grande	36 (63,1%)	315 (58,1%)	*0,4830*
pequeño	21 (36,9%)	228 (41,9%)	*(-0,090 0,193)*
Inyección*			
PA (+/-IT)	52 (91,2%)	491 (90,4%)	*1,0000*
IT	5 (8,8%)	52 (9,6%)	*(-0,079 0,095)*

** p: significativa <0.05: variables categóricas:Test Fisher,; variables contínua: T Student*
*** se realizó LDNA en 55 pac. sin localización GC, hallando metástasis axilares en 25(45,4%);en 24 más de un ganglio axilar afectado. El GC fue positivo en 127/543 GC localizados, existiendo más ganglios axilares afectados en 52 de las 121 en las que se realizó vaciamiento axilar.*
****PA (inyección periareolar); IT: inyección profunda*

Las diferencias respecto a otros factores estudiados: multiplicidad tumoral, existencia de cirugía previa, tipo de radiotrazador o vía de administración aparecen también recogidas en la Tabla 11.

En 26 pacientes no pudo identificarse en la intervención quirúrgica un GC previamente marcado en la imagen, correspondiendo 16 (61,5%) a ganglios de escasa intensidad de captación gammagráfica y/o visualización exclusiva en la adquisición tardía. Solo en un caso se había realizado inyección intratumoral en el CSE; el resto correspondió a inyecciones en otras localizaciones. En ocho pacientes (30,7%) el vaciamiento axilar demostró ganglios metastáticos.

Por otro lado, en 2 pacientes en los que no se había podido identificar migración linfática axilar en la gammagrafía previa, se logró finalmente la detección intraoperatoria y extirpación quirúrgica de un GC axilar.

En tres pacientes no se realizó LDNA a pesar de no haber localizado ningún GC a nivel axilar homolateral. En el primer caso se trataba de una paciente con una lesión mamaria compatible con carcinoma in situ, que presentaba el antecedente de una tumorectomía anterior por otro carcinoma intraductal, con identificación en aquella ocasión previa de un GC que resultó negativo. En este segundo proceso se objetivó solo un GC intramamario en la linfogammagrafía; durante la intervención tampoco se identificó ningún GC axilar. Se realizó mastectomía, pero no LDNA, por consenso del comité de mama, teniendo en cuenta el carácter no infiltrante de la lesión. El segundo caso correspondió a una paciente que presentó una tumoración mamaria de gran tamaño, con biopsia (aguja gruesa) negativa de una adenopatía axilar, en la que se no se pudo identificar ningún GC en la gammagrafía; esta paciente fue tratada con quimioterapia

neoadyuvante, que consiguió la remisión completa del tumor primario, realizándose posteriormente resección quirúrgica del lecho tumoral mamario (previamente marcado), sin vaciamiento axilar. El tercer y último caso correspondió a la única paciente en la que se intervino la cadena ganglionar para-esternal, lográndose la exéresis de un GC en el 2º espacio intercostal. La imagen gammagráfica previa sólo había identificado dicho ganglio en la cadena mamaria interna, por lo que no se realizó ninguna intervención quirúrgica de la axila. Las tres pacientes permanecen asintomáticas en la actualidad.

En cuanto al resultado del estudio anatomopatológico definitivo de los GC extraídos (Tabla 10), éstos fueron negativos en el 76,6% de los procedimientos (416/543), que correspondieron a 407 pacientes y positivos en el 23,4% restante (127/543), en 127 pacientes.

Respecto a este último grupo, el GC albergaba la única metástasis en 69 de las 121 pacientes en las que se realizó a continuación LDNA (57%). En seis pacientes con GC positivo no se practicó LDNA; cuatro correspondieron a micrometástasis, dos a grupos celulares tumorales aislados.

Considerando la extensión de la afectación en los 127 GC positivos, correspondieron a células tumorales aisladas 2 casos (1,5%), a micrometástasis 37 (29,2%) y a macrometástasis 88 (69,3%). El hallazgo de micrometástasis supuso la re-estadificación al alza del 8,3% de los pacientes incluidos (37/446) y será analizado a continuación con mayor profundidad.

Además del GC, se realizó exéresis de otros ganglios linfáticos que se consideraron sospechosas (por su morfología, consistencia, tamaño y/o contaje subóptimo o límite) en 107 de los 543 procedimientos en los que

se identificó el GC (19,7%) (Tabla 10). El estudio anatomopatológico reveló que 98 de estos ganglios no-centinela eran benignos (91,6%), mientras que 9 estaban afectados por el tumor (8,4%). Si consideramos estos 9 procedimientos quirúrgicos en los que se extirparon ganglios no centinela positivos, 4 correspondieron a pacientes con GC negativo, representando un 0,96% de todos los casos de benignidad del GC (4/416).

A fecha de cierre del estudio (Diciembre 2011), el seguimiento promedio de los pacientes es de 47,4 meses (12-106), habiendo transcurrido por lo tanto un año desde la intervención de la última paciente incluida, lo que representa dos revisiones en consulta. Como aparece recogido en la Tabla 12, se ha demostrado la aparición de patología relacionada con el cáncer de mama en 30 pacientes (tasa enfermedad 5%), incluyendo recaída local y/o regional (mamaria, pectoral, cutánea en la cicatriz y/o ganglionar) en 8 (1,3%) y/o metástasis a distancia (óseas, pulmonares, cerebrales, medulares, hepáticas, y/o ganglionares) en 27 (4,5%). Hasta la fecha, el número de fallecimientos atribuidos al cáncer de mama es de 14 (tasa mortalidad 2,3%).

Si consideramos de modo independiente a las 407 pacientes con GC benigno, a las que por tanto no se realizó ningún otro procedimiento quirúrgico axilar (68,9% de las 591 pacientes de la serie), han presentado enfermedad relacionada con el cáncer de mama 14 (3,4%), demostrándose afectación locorregional en 4 (0,9%) y metástasis a distancia en 13 (3,1%). En este grupo se han constatado, por el momento, tres recaídas locales (dos en la mama, ambas con extensión ósea simultánea y una en la cicatriz) y una recurrencia axilar (tasa 0,24%). La única paciente con GC benigno y recaída axilar demostrada, desarrolló además extensión ósea sincrónica, a los 2 años de la extirpación mediante cirugía conservadora de

un CDI de 2 cm. (grado nuclear III), habiendo recibido radioterapia externa inmediatamente después de la intervención, y en tratamiento hormonal en el momento de la recaída de la enfermedad.

La tasa de mortalidad registrada actualmente en el grupo de pacientes con GC benigno es el 0,49% (2/407).

Tabla 12. Seguimiento 47, 4 meses (12-106 meses)

	N	***%***
Tasa enfermedad global	30/591	5%
• *local y/o regional*	8/591	1,3%
• *a distancia*	27/591	4,5%
Tasa mortalidad global	14/591	2,3%
Tasa enfermedad GC Benigno	14/407	3,4%
Recaidas axilares GC Benigno	1/407	**0,24%**

Se hallaron micrometástasis en 37 de los 543 GC localizados (6,8%). El vaciamiento axilar realizado en 33 de estas pacientes demostró que el GC era el único afectado en 29 (87,9%), encontrándose otros ganglios positivos en las 4 restantes (12,1%); incluso en una de ellas se objetivaron múltiples adenopatías de gran tamaño. Si consideramos la LDNA realizada en los 88 pacientes en que el GC presentaba macrometástasis, el hallazgo de otros ganglios afectados se observó en 48 casos (54,5%).

Después de un seguimiento medio de estas pacientes con micrometástasis de 47,8 meses, ha aparecido patología relacionada con el

cáncer de mama en tres, lo que representa una tasa de enfermedad del 8,1% (Tabla 13), mientras que la del grupo de pacientes con macrometástasis es del 9,1% (seguimiento medio 52,1 meses).

En ninguna de estas tres pacientes con micrometástasis en el GC, que evolucionaron con progresión de la enfermedad, la LDNA había mostrado otros ganglios positivos aparte del centinela. Dos pacientes desarrollaron metástasis a distancia (una con recidiva cutánea local concomitante), falleciendo ambas posteriormente; la tercera presenta actualmente una metástasis axilar contralateral.

Por tanto, en ninguna de las cuatro pacientes con mayor carga tumoral (otros ganglios positivos axilares), se ha registrado por el momento enfermedad relacionada con el cáncer de mama, ni local ni a distancia.

Tabla 13. Análisis de los casos con micrometástasis en el GC.

	Micrometástasis 37 (6,8%)	***Macrometástasis*** 88 (16,2%)	***GC Benigno*** 416 (76,6%)	***P****
Edad (años)	**53,9**	56,4	**59,7**	***0,003*** *F=5,85*
Tamaño (cm.)	**1,76**	**1,81**	**1,49**	***0,00024*** *F=8,48*
G no C Maligno	**4/33* (12,1%)**	**48/88 (54,5%)**	**5/416** (1,2%)**	***‹0,0001*** *ji2=217,92*
Tasa Enfermedad	**3/37 (8,1%)**	**8/88 (9,1%)**	**14/407 (3,4%)**	***0,0356*** *ji2=6,6692*
Seguimiento (rango meses)	47,8 (13-98)	52,1 (12-103)	46,1 (12-106)	

**4 no linfadenectomia*
*** incluye 4 pacientes con GC benigno en los que se extirparon ganglios no centinela malignos, así como 1 recaída axilar tras GC benigno: Estimación de casos con metástasis axilares y GC benigno.*
**** Análisis estadístico: testJ i-cuadrado de Pearson (2 gl) para variables categóricas (significación estadística ‹0,05); test HSD de Tukey para las contínuas (significación estadística entre la edad del grupo micrometástasis y GC benigno, y entre los tamaños de los tres grupos)*

En cuatro casos con micrometástasis en el GC no se completó la linfadenectomía. A una se le administró posteriormente quimioterapia neoadyuvante, logrando la remisión completa del tumor primario, que permitió realizar cirugía conservadora de la mama, sin más intervención de la axila. En las otras tres se indicó tratamiento hormonal en base a sus características (bajo grado y tamaño tumoral, receptores estrogénicos positivos, Her2 negativo) así como radioterapia en las dos en las que se hizo únicamente tumorectomía. A fecha de hoy las cuatro pacientes permanecen también sin enfermedad.

El promedio de edad de las pacientes con micrometástasis en el GC fue 53,9 años y el tamaño tumoral medio de la lesión primaria fue 1,76 cm. Todos estos datos aparecen también en la Tabla 13, y su comparación con los resultados promedio de los pacientes con GC negativo (59,7 años; 1,49 cm) o con macrometástasis (56,4 años; 1,81 cm).

Por otro lado, las dos pacientes en las que se identificaron células tumorales aisladas en el GC permanecen asintomáticas actualmente. En ninguna se completó la LDNA. La única paciente a la que se extirpó solo un GC en la cadena mamaria interna, que fue negativo para metástasis, se encuentra también sin enfermedad hasta el momento.

Si consideramos las cuatro pacientes en los que se realizó BSGC previa a quimioterapia neoadyuvante (todas correspondieron a tumores de gran tamaño, clínica y ecográficamente N0), el GC se identificó correctamente en 3, siendo maligno en 2 (uno por micrometástasis). La administración del coloide había sido intratumoral en la paciente con GC positivo, PA en el caso no localizado, combinada en las dos restantes. Después del tratamiento quimioterápico, se pudo ya practicar cirugía conservadora de la lesión mamaria en las cuatro, realizando LDNA

únicamente en la paciente con GC maligno por macrometásis. Tanto en la paciente en que no se identificó el GC, como en aquella en la que el GC presentó micrometástasis, se consideró la remisión completa del tumor primario para asumir un comportamiento similar ganglionar, evitando la LDNA. Las cuatro pacientes permanecen asintomáticas a fecha actual.

Por último, en las 5 pacientes en las que se realizó SNOLL, se logró la exéresis del tumor primario con márgenes correctos así como la del GC, que resultó maligno en 2; una de ellas desarrolló posteriormente metástasis a distancia y falleció. Las otras 4 están asintomáticas actualmente (seguimiento promedio 5,8 años).

5.2. Resultados en función del tamaño de la partícula coloidal.

La detección gammagráfica del GC se logró en 332 de los 351 procedimientos de BSGC (94,5%) correspondientes a la fase inicial del estudio (Febrero 2003 a Setiembre 2008), en la que se utilizó el radiocoloide de estaño, de mayor tamaño (Grupo I), así como en 235 de las 249 BSGC (94,3%) en las que la partícula coloidal empleada fue más pequeña, el sulfuro de renio (Grupo II), que correspondió a la segunda mitad del estudio (Octubre 2008 a Diciembre 2010) (Tabla 14). La detección intraoperatoria del GC se consiguió en 315 y 228 casos respectivamente, que suponen una eficacia de identificación quirúrgica del GC de 89,7% y 91,6%.

El número promedio de GC identificados fue 1,18 en el Grupo I correspondiente al coloide de mayor tamaño, 1,74 en el Grupo II.

El hallazgo de GC en situación extra-axilar se observó en 18 pacientes en cada Grupo, que representan el 5,4% de los procedimientos

realizados con una molécula coloidal más grande y el 7,6% de aquellos en los que se empleó la partícula pequeña.

Tabla 14. Resultados en función del radiotrazador empleado para la BSGC

	***F. Estaño* (N=351)** **(V/03-IX/08)**	***S. Renio* (N=249)** **(X/08-XII/10)**	***P*** ***IC 95%***
Edad	58,8	60,7	*0,0789* *-0,220 4,008*
Tamaño tumoral	**1,51**	**1,71**	***0,0033*** ***0,066 0,328***
Localización G. GC	332 (94,5%)	235 (94,3%)	*1,0000* *-0,038 0,043*
Localización Q. GC	315 (89,7%)	228 (91,6%)	*0,4830* *-0,069 0,032*
GC/pac.	**1,18**	**1,74**	***<0,0001*** ***0,423 0,695***
GC extra-axilar	18 (5,4%)	18 (7,6%)	*0,2981* *-0,068 0,023*
GC (+)	83/315 (26,3%)	44/228 (19,3%)	*0,0644* *-0,004 0,145*
Axila (+)*	99/351 (28,2%)	57/247** (23%)	*0,2230* *-0,029 0,119*
Inyección*			
• ***PA***	**287 (81,8%)**	**178 (71,5%)**	***0,0039*** ***0,030 0,175***
• ***IT***	24 (6,8%)	33 (13,2%)	
• ***PA+IT***	40 (11,4%)	38 (15,3%)	

** Axila (+): incluye GC positivos, casos con GC no localizado y LDNA positiva, y aquellos con GC negativo, pero otros ganglios no centinela extirpados positivos.*
*** 2 no localización GC, no linfadenectomía*
**** PA: inyección periareolar; PA+IT: inyección doble, periarolar y profunda; IT: inyección profunda*

La Tabla 14 recoge además otros factores potencialmente determinantes de las diferencias en los resultados entre ambos grupos,

como puede ser el tamaño tumoral promedio, la edad media de las pacientes, el protocolo de inyección usado de forma predominante o el porcentaje de GC positivos o el de axilas positivas (este último incluye además los casos con GC no localizado y LDNA metastásica, y aquellos en los que el GC fue negativo, pero se extrajeron otros ganglios- no-centinela, que resultaron afectados).

La edad media de las pacientes del Grupo I fue 58,8 años, mientras que la del Grupo II fue 60,7. Por otro lado, el tamaño medio de los tumores incluidos fue 1,51 en el primer grupo; 1,71 en el segundo. Sin embargo, el porcentaje de GC malignos y el porcentaje global de axilas positivas, fueron superiores en el grupo inicial de pacientes, explorados con el coloide de mayor tamaño (26,3% y 28,2% frente a 19,3% y 23% respectivamente).

Por último, como se puede observar, la inyección periareolar fue la más frecuentemente empleada para la realización de BSGC al comienzo del período de aplicación de la técnica, coincidiendo con el grupo de pacientes a los que se administró un coloide de mayor tamaño, en comparación con el grupo más reciente, correspondiente al radiocoloide más pequeño, sulfuro de renio (81,8% frente a 71,5%). Por el contrario, el protocolo de administración profunda del radiocoloide fue introducido más recientemente, de modo que solo o en combinación con la inyección superficial, ha sido empleado en una proporción mayor en la última fase, en la que se usó el radiocoloide de menor tamaño (inyección profunda: 6,8% en Grupo I frente a 13,2% en el Grupo II; inyección combinada 11,4% frente a 15,3% respectivamente).

5.3. Resultados en función de la vía de administración

La inyección periareolar del radiocoloide fue la vía de administración utilizada en 465 procedimientos de BSGC (Grupo "PA": 77,5%). En 57 se realizó solo inyección profunda, intra o peritumoral (Grupo "IT": 9,5%), y en 78 administración doble del radiocoloide, superficial y profunda (Grupo "PA+IT": 13%).

La edad promedio de las pacientes incluidas fue 59,8 años en el grupo PA, 56,7 años en el de inyección profunda y 59,7 en el de administración combinada del radiotrazador.

Los datos sobre los porcentajes de detección gammagráfica e intraoperatoria del GC en los tres grupos aparecen recogidos en la Tabla 15. La identificación linfogammagráfica y quirúrgica del GC en el Grupo en que se realizó administración PA se consiguió en 442 y 422 casos respectivamente (eficacia 95% y 90,7%), mientras que en el Grupo de administración profunda del radiocoloide se localizó el GC en 55 y 52 casos (eficacia de detección gammagráfica y quirúrgica 96,5% y 91,2% respectivamente). En los procedimientos en los que la administración del radiocoloide fue doble, superficial y profunda, la eficacia de localización del GC fue menor, tanto en la linfogammagrafía (70 pacientes, tasa detección 89,7%) como durante la intervención quirúrgica (69 pacientes, tasa 88,4%).

El promedio de GC por paciente fue 1,41 en el grupo de administración periareolar, 1,52 en el de inyección profunda, y 1,45 en el grupo en que se combinaron ambos procedimientos.

Tabla 15. Resultados en función de la vía de administración del radiocoloide

	PA 465 (77,5%)	***IT*** 57 (9,5%)	***PA+IT*** 78 (13%)	***F/ji²*** ***p***
Edad	59,8	56,7	59,7	*1,482* *0,228*
Tamaño tumoral	**1,52**	**1,99**	**1,86**	***13,48*** ***<0,001****
Localización G.	442 (95%)	55 (96,5%)	70 (89,7%)	*4,1043* *0,1285*
Localización Q.	422 (90,7%)	52 (91,2%)	69 (88,4%)	*0,4467* *0,7998*
GC/pac.	1,41	1,52	1,45	*0,505* *0,604*
GC extra-axilar	30/442 (6,7%)	2/55 (3,6%)	4/70 (5,7%)	*0,8709* *0,6470*
GC +	89/422 (21,1%)	19/52 (36,5%)	19/69 (27,5%)	***6,9249*** ***0,0314***
Axilas (+)*	106/463*** (22,8%)	25/57 (43,8%)	25/78 (32%)	***10,4584*** ***0,0054***
Radiocoloide				
C. estaño	287 (61,7%)	24 (42,1%)	40 (51,3%)	***9,9710***
S. renio	178 (38,3%)	33 (57,9%)	38 (48,7%)	***0,0068***

PA: inyección periareolar; PA+IT: inyección doble, periareolar y profunda; IT: inyección profunda;
Se aplica Prueba Ji-cuadrado de Pearson, 2 gl (variables categóricas) y ANOVA (variables contínuas); p significativa <0,05.
** diferencia significativa entre el grupo PA y los otros dos (Prueba HSD de Tukey)*
*** Axilas (+): incluye GC positivos, casos con GC no localizado y LDNA positiva, y aquellos con GC negativo, pero otros ganglios no centinela extirpados positivos.*
**** 2 no localización GC, no LDNA*

La aparición de GC fuera de la axila se observó en 30 pacientes del grupo PA, en 2 del grupo de administración profunda y en 4 del grupo de inyección combinada. Así pues, los porcentajes de drenajes hacia GC extra-axilares fueron 6,7%, 3,6 y 5,7% respectivamente.

La Tabla 15 recoge también algunos factores que pueden estar relacionados con las diferencias observadas entre los tres grupos. La administración PA del radiocoloide se realizó con mayor asiduidad en la etapa inicial de aplicación de la BSGC, en la que empleábamos sistemáticamente la partícula coloidal de mayor tamaño (coloide de estaño), de modo que el porcentaje de procedimientos de inyección PA llevados a cabo empleando esta molécula fue 61,7%, mientras que el porcentaje relativo en los casos de inyección combinada fue 51,3% y en el de inyección IT 42,1%, dado que el protocolo de administración profunda fue introducido en la época más reciente del estudio. De modo correlativo, en el grupo PA se empleó con menor frecuencia el coloide de menor tamaño, en comparación con el grupo combinado y sobre todo con el IT (38,3%, 48,7%, y 57,9% respectivamente).

Por otro lado, el tamaño promedio de los tumores en el grupo de procedimientos de BSGC realizados mediante inyección PA fue 1,52 cm, mientras que en los grupos de administración profunda y doble del radiocoloide, fue respectivamente 1,99 y 1,86. El GC fue positivo en el 21,1% de los pacientes en los que se optó por la vía de administración PA, existiendo en total 22,8% de axilas afectadas en este Grupo. Los casos de afectación del GC y el porcentaje total de axilas metastásicas fueron respectivamente 27,5% y 32% en el grupo de pacientes a los que se realizó inyección doble, y 36,5% y 43,4% en el grupo de administración exclusivamente profunda del radiocoloide.

5.4. Resultados en carcinoma in situ

En 46 procedimientos de BSGC incluidos en este estudio (7,6% del total), el diagnóstico prequirúrgico de la lesión mamaria había sido de proceso intraductal (carcinoma in situ de mama). Se registran los resultados de estas pacientes y su comparación con el resto de la población, 554 procedimientos de BSGC realizados en 545 pacientes que presentaron carcinoma invasivo de mama en el momento del diagnóstico.

Debido a las características clínico-radiológicas de las pacientes con carcinoma in situ (Tabla 5), que presentaron frecuentemente lesiones múltiples y no palpables, se optó por realizar administración areolar del radiocoloide en el 93,5% de los casos, mientras que este porcentaje en el resto de la población incluida fue 76,2%.

En la gammagrafía se identificó el GC en todas las pacientes con carcinoma in situ excepto una (eficacia de detección: 97,8%), localizándose drenaje en cadenas linfáticas diferentes a la axila homolateral en 6 (13,3%). Se obtuvo un promedio de 1,55 GC por paciente. En las pacientes que presentaron carcinoma infiltrante, la eficacia de detección gammagráfica del GC fue 94,2%, identificándose 1,41 GC por paciente de media. El 5,4% de los GC estaban situados en cadenas linfáticas distintas a la axilar homolateral (Tabla 16).

Durante la intervención, se consiguió la exéresis del GC en 43 de las 46 pacientes con carcinoma intraductal incluidas (93,5%), mientras que el porcentaje de detección intraoperatoria del GC en las pacientes con carcinoma invasivo fue 90,2%.

El diagnóstico histopatológico definitivo de la lesión primaria de la mama fue:

- Carcinoma in situ puro: 25 (54,3%)
- Carcinoma ductal infiltrante: 10 (21,7%)
- Carcinoma in situ con microinfiltración "*Microinvasivo*": 11 (23,9%)

En tres pacientes se demostró la existencia de afectación metastásica del GC localizado, lo que supone una tasa del 6,9%, mientras que el porcentaje de afectación del GC en las neoplasias invasivas fue 24,8%.

Tabla 16. Resultados en carcinoma intraductal o in situ de mama

	Ca in situ *46 (7,6%)*	***Ca infiltrante*** *554 (92,4%)*	***P** (IC 95%)***
Localización G. GC	45 (97,8%)	522 (94,2%)	*0,5016 (-0,022 0,094)*
GC/paciente	1,55	1,41	*0,2503 (-0,098 0,376)*
GC extra-axilar	6 (13,3%)	30 (5,4%)	*0,0559 (-0,038 0,189)*
Localización Q. GC	43 (93,5%)	500 (90,2%)	*0,6075 (-0,055 0,120)*
GC +	**3 (6,9%)**	**124 (24,8%)**	***0,0075 (-0,276 -0,081)***
Tasa enfermedad	1 (2,2%)	29* (5,3%)	*0,7174 (-0,089 0,026)*

** 29/ 545 pacientes con carcinoma infiltrante.*
*** Análisis estadístico: prueba exacta Fisher (variables categóricas) T Student (variables contínuas)*

Los tres GC positivos hallados en estas pacientes con carcinoma intraductal de mama, correspondieron a micrometástasis; el vaciamiento

axilar realizado a continuación no mostró otros ganglios afectados. El resultado anatomopatológico final de la lesión mamaria demostró carcinoma microinvasivo en dos pacientes, carcinoma ductal infiltrante en el tercero.

En dos de las tres pacientes con carcinoma intraductal en las que no fue posible localizar el GC se llevó a cabo LDNA diferida, ya que el estudio histopatológico definitivo del tumor primario objetivó microinfiltración; no se hallaron ganglios axilares afectados en ninguna de las dos. La tercera paciente presentaba como antecedente una tumorectomía por carcinoma intraductal (con GC benigno); la recurrencia actual del proceso primario tenía un perfil histopatológico de tumor *in situ* puro, por lo que en este caso se descartó completar la LDNA ante la ausencia de identificación de GC axilar.

Hasta el momento ha aparecido patología relacionada con el cáncer de mama únicamente en una paciente, la primera de la serie, intervenida en 2003, que presentó un carcinoma in situ con microinfiltración y GC benigno, desarrollando cuatro años después metástasis a distancia (óseas y cerebrales) y falleciendo posteriormente.

Por tanto la tasa actual de eventos relacionados con la enfermedad en este grupo de pacientes con carcinoma in situ de mama es del 2,2%, sin recurrencias axilares demostradas.

El porcentaje de enfermedad relacionada con el cáncer de mama observada hasta el momento en las 545 pacientes con carcinoma infiltrante es el 5,3% (29 casos).

5.5. Resultados en tumores múltiples

Las características de las 89 pacientes que presentaban al diagnóstico más de una lesión tumoral mamaria concomitante, se mostraron en la Tabla 6. Dada la existencia de más de un foco tumoral sincrónico, para la realización de BSGC se empleó la inyección periareolar del radiocoloide en el 83,1% de los casos, mientras que éste fue el protocolo de administración elegido en el 76,5% de las pacientes con cáncer unifocal. Los otros procedimientos de inyección se emplearon en menor proporción en las pacientes con cáncer múltiple que en el resto de la serie (Tabla 17).

Tabla 17. Localización gammagráfica del GC en tumores múltiples, en función de la inyeccion.

	Tumores múltiples		***Total***	
	N (%)	***Detección G. GC***	***N (%)***	***Detección G. GC***
PA	74 (83,1%)	71 (95,9%)	465 (77,5%)	442 (95%)
PA+IT	11 (12,4%)	10 (90,9%)	78 (13%)	70 (89.7%)
IT	4 (4,5%)	4 (100%)	57 (9,5%)	55 (96,5%)
TOTAL	**89**	**85 (95,5%)**	600	567 (94,5%)

PA: inyección periareolar; PA+IT: inyección doble, periareolar y profunda; IT: inyección profunda

La localización gammagráfica del GC se consiguió globalmente en 85 de las 89 pacientes incluidas en este grupo (95,5%). La eficacia de detección gammagráfica en función del protocolo de inyección empleado en

estas pacientes aparece también recogida en la Tabla 17, así como su comparación con la de toda la población.

Como se observa, la tasa de detección del GC tras inyección combinada del radiocoloide fue 90,9%, mientras que la obtenida con el procedimiento de inyección periareolar fue 95,9% y con la administración profunda 100%.

Se identificaron GC en territorio extra-axilar en 10 de los 85 casos localizados, lo que supone el 11,7% del total de procedimientos de BSGC realizados en carcinoma múltiple. Por otra parte, el promedio de GC por paciente fue 1,70 (Tabla 18).

En las pacientes con lesion tumoral única, la tasa de detección gammagráfica del GC fue 94,3%, identificándose 1,38 GC, con un porcentaje de drenajes extra-axilares del 5,4%.

Tabla 18. Resultados en pacientes con tumores múltiples

	Lesiones Múltiples 89 (14,8%)	***Lesión única*** 511 (85,2%)	***P* (IC 95%)***
Localización G. GC	85 (95,5%)	482 (94,3%)	*0,8043 (-0,042 0,066)*
GC/paciente	**1,70**	**1,38**	***0,0005 (0,140 0,499)***
GC extra-axilar	10 (11,7%)	26 (5,4%)	***0,0487*** *(-0,015 0,142)*
Localización Q. GC	82 (92,1%)	461 (90,2%)	*0,6968 (-0,049 0,087)*
GC (+)	22 (26,8%)	105 (22,7%)	*0,4788 (-0,070 0,151)*
Tasa enfermedad	4 (4,5%)	26 (5,1%)	*1,0000 (-0,061 0,047)*

** Análisis estadístico: prueba exacta de Fisher (variables categóricas); T Student (variables contínuas)*

Durante la intervención, se extirpó con éxito el GC en 82 pacientes con lesiones mamarias múltiples, lo que representa una eficacia de la detección intraoperatoria del 92,1%. El análisis anatomopatológico demostró la existencia de metástasis en el GC en 22 pacientes (26,8%), siendo estas metástasis de tamaño subcentimétrico en 5 casos (22,7%). Se realizó LDNA en 21 pacientes con GC positivo sin que se hallasen otras adenopatías malignas en 12 (57,1%). En una paciente, en la que el GC albergaba únicamente una micrometástasis, no se completó el vaciamiento axilar.

Por otro lado, el GC resultó benigno en 60 pacientes (73,2%); en una de ellas, se extirpó otra adenopatía de tamaño significativo, en la que la biopsia demostró malignidad (ganglio no centinela positivo).

En las pacientes que presentaron un único tumor, la eficacia de la detección intraoperatoria del GC fue 90,2%, hallándose metástasis en el 22,7% de estos ganglios.

Si estudiamos de manera independiente los procesos tumorales multicéntricos (MC: 16) y multifocales (MF: 73), observamos que la tasas de detección gammagráfica e intraoperatoria fueron respectivamente 93,7% y 87,5% en los primeros, 95,8% y 93,1% en los segundos (Tabla 19).

El número medio de GC por paciente fue 2,33 en los procesos multicéntricos, 1,57 en los multifocales.

El hallazgo de drenajes fuera de la axila se observó en el 20% de los pacientes con tumores multicéntricos y en el 10% de los casos multifocales; el porcentaje de ganglios afectados fueron 35,7% y 25% respectivamente.

Tabla 19. Resultados en tumores multifocales y multicéntricos

	MC 16	***MF*** 73	***P****	***(IC 95%)***
Localización G. GC	**15 (93,7%)**	**70 (95,8%)**	*0,5542*	*(-0,187 0,144)*
GC/paciente	**2,33**	**1,57**	***0,0077***	***(0,206 1,317)***
GC extra-axilar	**3 (20%)**	**7 (10%)**	*0,3715*	*(-0,155 0,355)*
Localización Q. GC	**14 (87,5%)**	**68 (93,1%)**	*0,6047*	*(-0,267 0,154)*
GC (+)	**5 (35,7%)**	**17 (25%)**	*0,5091*	*(-0,207 0,421)*
Tasa enfermedad	1 (6,2%)	3 (4,1%)	*0,5542*	*(-0,144 0,187)*

MC: multicéntrico; MF: multifocal.
** Análisis estadístico: prueba exacta de Fisher (variables categóricas); T Student (variables contínuas)*

La aparición de patología relacionada con la enfermedad se ha registrado hasta el momento en 4 de las 89 pacientes con lesiones mamarias múltiples (tres corresponden a cáncer multifocal, uno a cáncer multicéntrico), lo que representa una tasa enfermedad del 4,5%, sin que se hayan objetivado recurrencias axilares (Tabla 18). Las cuatro presentaron extensión metástasica a distancia de la enfermedad (una de ellas con recidiva local coincidente); tres han fallecido hasta la fecha actual.

En lo que respecta a las restantes 502 pacientes, que presentaban carcinoma único en el momento de la realización de la BSGC, se ha registrado hasta el momento enfermedad relacionada con la neoplasia mamaria en 26, lo que representa una tasa del 5,1%.

5.6. Resultados en pacientes con cirugía mamaria previa

Se realizó BSGC para la estadificación ganglionar a 39 pacientes que presentaban como antecedente algún procedimiento quirúrgico mamario. Las características de las pacientes incluidas fueron recogidas en la Tabla 7. Para la BSGC se realizó administración periareolar del radiocoloide en todas, añadiendo de entrada una segunda inyección en las 11 pacientes en que la incisión quirúrgica previa estaba localizada en el cuadrante supero-externo de la mama. Esta segunda administración fue subdérmica, proximal a la cicatriz, entre ésta y la axila.

Como muestra la Tabla 20, se logró la localización gammagráfica del GC en 36 de las 39 pacientes con cirugía previa de la mama (92,3%), mientras que la identificación intraoperatoria y exéresis quirúrgica del GC fue posible en 32 procedimientos (82%). El número promedio de GC por paciente fue 1,74.

Tabla 20. Resultados en pacientes con cirugía mamaria previa

	Cirugía previa 39	***No cirugía previa*** 561	***P*****	***(IC 95%)***
Localización G. GC	36 (92,3%)	531 (94,6%)	*0,4665*	*(-0,123 0,076)*
GC/paciente	1,74	1,41	***0,0128***	***(0,071 0,591)***
GC extra-axilar	6 (16,7%)	30 (5,6%)	***0,0205***	*(-0,028 0,248)*
Localización Q. GC	32 (82%)	511 (91,1%)	*0,0832*	*(-0,027 0,046)*
GC (+)	7 (21,8%)	120 (23,5%)	*1,0000*	*(-0,173 0,104)*
Tasa enfermedad	2 (5,1%)	28* (5%)	*0,7130*	*(-0,084 0,087)*

** 28/552 pacientes no intervenidas*
*** Análisis estadístico: prueba exacta de Fisher (variables categóricas); T Student (contínuas)*

Los porcentajes de detección gammagráfica e intraoperatoria en las 552 pacientes que no presentaban antecedentes quirúrgicos mamarios, fueron respectivamente 94,6% y 91,1%, identificándose un promedio de 1,41 GC por paciente.

El grupo de estudio de cirugía mamaria previa, fue a su vez dividido en dos (Tabla 21): 22 pacientes que presentaban el antecedente quirúrgico reciente (menos de 2 meses) de biopsia escisional y 17 que habían sido sufrido cirugía mamaria más extensa en el pasado (más de un año antes de la BSGC).

Las tasas de detección gammagráfica y quirúrgica del GC en el subgrupo con biopsia quirúrgica reciente fueron respectivamente 90,9% (20/22) y 81,8% (18/22), localizándose un promedio de 1,52 GC por paciente.

El grupo de pacientes que presentaban el antecedente remoto de cirugía mamaria más extensa incluía a su vez 14 casos de tumorectomía o cuadrantectomía (todas por lesiones mamarias benignas, excepto una paciente con cáncer de mama previo) y tres casos de mamoplastia (cirugía reductora).

El porcentaje de localización gammagráfica del GC en las pacientes con algún episodio quirúrgico antiguo y extenso fue del 94,1% (16/17), con un promedio de 2 GC por paciente (Tabla 21), mientras que la tasa de detección quirúrgica en estas pacientes fue del 82,3% (14/17), correspondiendo al subgrupo con tumorectomía o cuadrantectomía previa un 85,7% (12/14) y al grupo de cirugía estética (reductora) anterior un 66,6% (2/3).

Tabla 21. Resultados en función de la extensión del antecedente quirúrgico

	Biopsia reciente 22	***CC antigua*** 17	***P****	***(IC 95%)***
Localización G. GC	20 (90,9%)	16 (94,1%)	*1,000*	*(-0,248 0,184)*
GC/paciente	1,52	2	*0,1213*	*(-0,132 0,080)*
GC extra-axilar	2 (10%)	4 (25%)	*0,3738*	*(-0,456 0,156)*
Localización Q. GC	18 (81,8%)	14 (82,3%)	*1,0000*	*(-0,300 0,289)*

CC: cirugía conservadora
** Análisis estadístico: prueba exacta de Fisher (variables categóricas); T Student (v. contínuas)*

Como se ha descrito anteriormente, en la única paciente con el antecedente de cirugía de la axila (tumorectomía retroareolar por carcinoma in situ y GC negativo), no se pudo localizar ningún GC axilar en este segundo procedimiento de BSGC realizado dos años después al presentar una recurrencia tumoral (nuevo carcinoma intraductal). La gammagrafía solo había identificado un ganglio intramamario que tampoco pudo ser localizado en el acto quirúrgico.

Se tomó también en consideración la ubicación en la mama del procedimiento quirúrgico anterior (Tabla 22), estableciendo dos subgrupos en función de que el antecedente quirúrgico se localizara en el cuadrante supero-externo (CSE, 11 pacientes) o en otros cuadrantes (28 pacientes). Se observó una eficacia gammagráfica de detección del GC del 90,9% cuando existía cirugía previa en el CSE, y del 92,8% en otros cuadrantes, identificándose 2 GC por paciente en el primer grupo y 1,65 en el segundo. La detección intraoperatoria se consiguió en el 81,8% y el 82,1% respectivamente.

Tabla 22. Resultados en función de la localización del antecedente quirúrgico

	CSE 11	***Otros cuadrantes*** 28	***P****	***(IC 95%)***
Localización G. GC	10 (90,9%)	26 (92,8%)	*1,0000*	*(-0,278 0,239)*
GC/paciente	2	1,65	*0,3152*	*(-0,343 1,037)*
GC extra-axilar	3 (30%)	3 (11,5%)	*0,3169*	*(-0,194 0,593)*
Localización Q. GC	9 (81,8%)	23 (82,1%)	*1,0000*	*(-0,335 0,329)*

CSE: cuadrante supero-externo
** Análisis estadístico: prueba exacta de Fisher (variables categóricas); T Student (v. contínuas)*

La identificación del GC en territorios externos a la axila homolateral se observó en 6 pacientes con algún antecedente quirúrgico, lo que representa una tasa del 16,7% (Tabla 20). En cuanto a subgrupos de estudio, dos de estos drenajes extra-axilares se identificaron en pacientes sometidos a biopsia quirúrgica (tasa 10%), cuatro en pacientes con cirugía previa extensa, tumorectomía o cirugía conservadora antigua (tasa 25%). En tres pacientes con drenaje extra-axilar, el procedimiento quirúrgico anterior se había localizado en el CSE (tasa 30%); en el resto en otros cuadrantes mamarios (tasa 11,5%). No se observó ningún GC extra-axilar en las pacientes con el antecedente de cirugía amplia de reducción mamaria. Si consideramos a las pacientes sin antecedentes quirúrgicos mamarios, el hallazgo de GC fuera de la axila se observó en 30 pacientes lo que representa una tasa del 5,6%.

El GC fue positivo en 7 pacientes con algún antecedente quirúrgico mamario, lo que representa una tasa del 21,8%, frente al 23,5% registrado en el resto de pacientes (Tabla 20). La metástasis en el GC era

microscópica en un solo caso (14,2%), y el GC era el único afectado del vaciamiento axilar posteriormente realizado en 6 las 7 pacientes con GC positivo (85,7%). Por otro lado se hallaron metástasis axilares en 2 de las 6 pacientes en las que realizó LDNA debido a que no se había podido identificar el GC (33,3%). En una no se completó el vaciamiento axilar, a pesar de no haber localizado el GC, ya que correspondía a la paciente anteriormente descrita, que presentaba un carcinoma in situ recurrente puro, por tanto sin capacidad de metastatizar.

Hasta el momento se ha demostrado patología vinculada al cáncer de mama en dos pacientes con cirugía mamaria previa a la BSGC (tasa de enfermedad 5,1%, frente al 5% registrado en las pacientes sin procedimientos quirúrgicos mmarios previos). Una paciente, perteneciente al primer grupo, en la que una biopsia quirúrgica reciente había demostrado un carcinoma de mama, se sometió a BSGC hallando sin dificultad un GC que resultó benigno; tres años después desarrolló metástasis a distancia, óseas y cerebrales, y falleció posteriormente. La segunda paciente acaba de debutar con una metástasis axilar contralateral, a los 4 años de una cirugía conservadora con GC axilar homolateral maligno y contralateral benigno; presentaba el antecedente de tumorectomía de un fibroadenoma dos años antes (grupo de antecedente quirúrgico extenso). Hasta este momento no se ha constatado la aparición de recurrencias axilares ipsilaterales entre las pacientes con cirugía previa.

DISCUSION

6. DISCUSIÓN

6.1. General

La BSGC se ha demostrado que es una técnica eficaz y fiable en la valoración ganglionar de las pacientes con cáncer de mama en etapas iniciales, por lo que actualmente es el procedimiento de elección cuando no existe evidencia clínico-ecográfica de afectación axilar[16,62-65,241]. No obstante, a pesar de que la difusión de la técnica ha sido muy rápida y su implantación actual es prácticamente global, persisten múltiples variantes metodológicas y cuestiones controvertidas[242].

La BSGC permite una estadificación más exacta que la LDNA tradicional, lo que implica que el manejo terapéutico posterior sea más acertado. De ahí que la evolución clínica de las pacientes con cáncer de mama y BSGC, en cuanto al porcentaje de aparición de recurrencias axilares y por tanto, el control locorregional de la enfermedad, ha de ser al menos equiparable a los estándares globalmente aceptados[57,58], y más favorable que la registrada en la etapa previa, en la que se realizaba LDNA sistemáticamente.

Después de una fase inicial de validación del procedimiento de BSGC, que dimos por concluida con la publicación de los resultados en la Revista Española de Medicina Nuclear en 2004, se consideró correctamente validada la técnica e iniciamos su aplicación en fase clínica[239]. En aquella etapa preliminar se habían incluido 60 mujeres con cáncer de mama en estadio I y II, a las que se realizó BSGC tras inyección periareolar de partícula coloidal radiomarcada ("*hepatate"*) y peritumoral de colorante ("*azul patente*"), completando posteriormente la LDNA reglada. Se pudo localizar el GC en el 78% de las gammagrafías y en el 90% de las

intervenciones quirúrgicas. En ningún caso apareció afectación tumoral ganglionar en la LDNA tras GC negativo, es decir no existió ningún resultado falso negativo, lo que se consideró suficiente demostración de la fiabilidad del procedimiento de BSGC como predictor del estado axilar.

Posteriormente fueron publicados nuestros resultados preliminares tras el comienzo de la aplicación clínica de la BSGC (Cirugía Española, 2007)[240]. Incluyeron las primeras 168 pacientes a las que se realizó la BSGC en fase terapéutica, empleando ya exclusivamente la detección radioguiada, siendo evaluadas después de 20 meses de seguimiento promedio. La elevada eficacia de localización gammagráfica y quirúrgica del GC (95,3% y 90,5% respectivamente) y la ausencia de recaídas axilares precoces avalaron la eficacia, precisión y seguridad del procedimiento, ya en su etapa de aplicación clínica.

En esta línea de trabajo, en el momento actual, este estudio pretende analizar en profundidad la eficacia de la técnica de BSGC y la evolución a medio plazo de las pacientes a las que se ha aplicado, desde su implantación en el Área Sanitaria V de Gijón, como procedimiento rutinario de estadificación linfática del cáncer de mama (Febrero 2003). Con este propósito se realiza un estudio prospectivo de los 600 primeros procedimientos de BSGC en fase terapéutica, realizados a 591 pacientes con cáncer de mama en estadio I o II, que fueron incluidas hasta Diciembre de 2010. Se han registrado las características específicas de cada una de ellas y del procedimiento técnico empleado en cada caso, se ha evaluado la efectividad del proceso de detección y se ha realizado un seguimiento prolongado, de casi cuatro años de media, registrando la aparición de enfermedad relacionada con el cáncer de mama, tanto a nivel locorregional como a distancia.

6.1.1. Linfogammagrafia

Se considera en primer lugar la eficacia técnica del procedimiento radioisotópico de detección. En líneas generales puede decirse que inyecciones superficiales de partículas radiocoloidales pequeñas se relacionan con elevado número de GC, mientras que administraciones profundas de radiocoloides grandes implican menor eficacia de detección gammagráfica y menor número de GC localizados[85,94,95,126].

En nuestro caso la identificación del GC en la gammagrafía prequirúrgica se ha conseguido en 567 de los 600 procedimientos de BSGC incluidos, lo que representa una tasa global de detección del 94,5%, similar a la de otros grupos que se sitúa entre 72-100%, con amplia variabilidad dependiente del protocolo empleado[26,92,176,187]. Este porcentaje es aceptable[118,120] si tenemos en cuenta que se ha utilizado en la mayor parte de las ocasiones un radiocoloide de tamaño grande[243], lo cual es un factor clásicamente relacionado con menores tasas de detección gammagráfica del GC[81,92,93]. No obstante, este inconveniente probablemente haya sido compensado con la elección en la mayoría de las pacientes de la vía de inyección periareolar, que favorece la migración linfática y garantiza elevada rentabilidad diagnóstica[94,96,109,115,119,120]. La relevancia de estas cuestiones metodológicas es bien conocida y será analizada en profundidad más adelante. Además, la optimización del preparado radioisotópico (elevada concentración específica del radiotrazador)[82,99,100] y la adquisición de imágenes gammagráficas tardías y proyecciones adicionales de alta eficiencia de detección, como la proyección oblícua anterior[244], que disminuye la distancia entre la mama y el colimador, aumentando la calidad de la imagen, son cuestiones técnicas que probablemente han

contribuido favorablemente en la tasa de localización gammagráfica del GC alcanzada.

En consonancia también con el empleo de un radiocoloide relativamente grande[54,93], el número promedio de ganglios centinela por paciente registrado en toda la serie ha sido relativamente bajo (1,43).

6.1.2. Ganglios Centinela extra-axilares

El hallazgo de GC fuera del territorio linfático axilar homolateral ha sido poco frecuente, apareciendo sólo en 36 pacientes, es decir el 6,3% de los procedimientos incluidos en este trabajo, porcentaje muy inferior a los descritos habitualmente[26,96,135,196] con otros enfoques metodológicos. Esta baja tasa de drenajes extra-axilares puede estar relacionada con la administración periareolar del radiotrazador utilizada en la mayoría de las ocasiones, método de inyección tradicionalmente asociado a una subestimación de la migración "aberrante" [31,106,245], a pesar de que en este estudio no pudimos demostrar mayor porcentaje de drenajes fuera de la axila con otras vías de inyección, como veremos más adelante. Como desarrollaremos más adelante, tampoco encontramos asociación significativa entre esta baja frecuencia de los drenajes extra-axilares y el empleo del radiotrazador de mayor tamaño, a diferencia de lo comunmente considerado[92,96].

En nuestro caso solo se practicó intervención quirúrgica de la cadena mamaria interna en una paciente, la única en la que la gammagrafía había identificado exclusivamente un GC en localización para-esternal, sin migración axilar. Se logró sin dificultad la exéresis de dicho ganglio, que resultó benigno.

En cualquier caso, la relevancia de los GC fuera de la axila es aún objeto de controversia, y la indicación de cirugía de la cadena mamaria interna no siempre está bien establecida, debido a varios factores. En primer lugar hay que tener en cuenta que la cirugía paraesternal entraña más riesgo quirúrgico[193], y además la eficacia de detección de los GC en localización paraesternal es significativamente inferior a la axilar (alrededor del 80%)[193,198,200,203]. Por otro lado el valor clínico y las implicaciones terapéuticas de la cadena mamaria interna son limitadas[106], ya que la positividad de estos ganglios, aunque no es rara (se observa hasta en el 25% de los ganglios para-esternales localizados[135,158,193,196]) supone finalmente una modificacion al alza del estadio clínico en menos del 2% de todas las pacientes a las que se realiza BSGC[159,203]. De hecho, el hallazgo de infiltración metastásica paraesternal, con axila libre de enfermedad es práticamente excepcional: 0,4-0,8%[196,197,203]. En este sentido, Psotma et al.[198], exponen recientemente que la exéresis de GC en cadena mamaria interna realizada en 107 pacientes no implicó cambio del tratamiento sistémico en ninguna de ellas, mientras que el radioterápico se modificó solo en 13.

Seguramente se deben concentrar los esfuerzos en la extirpación de los GC de ubicación extra-axilar en los casos en que la afectación tumoral de dichos ganglios implicaría un cambio en el estadio, pronóstico y manejo terapeútico posterior de la paciente[135], aquellos con GC axilar benigno o no localizado, o con migración exclusiva extra-axilar, sin ninguna otra indicación de tratamiento adyuvante por parte del tumor primario. Este grupo representa finalmente un porcentaje realmente escaso de todas las pacientes con cáncer de mama, como sugerimos en una editorial publicada en la Revista de Senología[159].

En cualquier caso es incuestionable la relevancia de la técnica radioisotópica de BSGC como único procedimiento capaz de identificar la migración extra-axilar, que permite seleccionar a las pacientes que van a beneficiarse de la radioterapia de la región para-esternal[193,195,196], lo cual tiene implicaciones pronósticas favorables sobre la supervivencia de las pacientes cuando existen metástasis en la cadena mamaria interna, como han demostrado Veronesi et al. en el seguimiento de una amplia serie de 663 pacientes con biopsia de ganglios de este territorio linfático[135.]

6.1.3. Detección intraoperatoria

En la intervención quirúrgica, se logró la exéresis del GC en 543 procedimientos de BSGC, lo que representa una eficacia de identificación intraoperatoria del 90,5%, ligeramente inferior por tanto a la gammagráfica, y en el rango de las tasas de detección obtenidas en otras series, que sitúan en torno al 85-97%[26,49-56,122,166,175-177].

La ausencia de localización gammagráfica y quirúrgica del GC se relaciona frecuentemente con la existencis de infiltración tumoral ganglionar[122,126,137,246,247], que provoca la obturación del linfático de acceso al GC, impidiendo la progresión por el canal del coloide radiomarcado. En este sentido, la "carga tumoral" depende del número de ganglios positivos y del tamaño de las metástasis. A su vez esta carga tumoral está directamente relacionada con el tamaño de la lesión primaria[153]. En esta revisión se confirmó efectivamente la existencia de metástasis axilares en 25 de las 55 pacientes en las que se realizó LDNA ante el fallo en la identificación del GC en la intervención quirúrgica, lo que representa un porcentaje del 45,4%, muy próximo al descrito en otras series[92], y significativamente más elevado que la tasa de positividad axilar de las

pacientes en las que el GC sí fue localizado (23,4%), como veremos más adelante. Además casi en la totalidad de las pacientes en las que no se pudo detectar el GC, se halló más de un ganglio axilar afectado en la LDNA, siendo muy relevante la diferencia respecto al grupo de pacientes en que se localizó el GC (96% frente a 42,9%; *p≤0,0001*).

Es decir se constató efectivamente la existencia de una relación directa entre la carga tumoral (número de ganglios positivos) y la eficacia de la técnica para identificar el GC, como han descrito otros autores[122]. Comprobamos también que el tamaño promedio de la lesión primaria fue significativamente mayor en el grupo en el que no se pudo localizar el GC que en el que se identificó (1,89 frente a 1,58 cm.; *p 0,0319*). Por tanto, la afectación tumoral ganglionar y el tamaño de la lesión primaria se han asociado de modo estadísticamente relevante con el fallo en la identificación del GC.

Además la edad media de las pacientes con ausencia de localización intraoperatoria del GC fue significativamente superior a la de las pacientes en las que se detectó el GC (67 frente a 58,7 años; *p≤0,0001*). Tanto la edad elevada como el alto índice de masa corporal, dato no registrado en este trabajo, se asocian frecuentemente al fallo en la identificación gammagráfica y quirúrgica del GC[90,122,126,248-250].

Otros factores, como la existencia de múltiples tumores en el momento del diagnóstico, o algún antecedente quirúrgico mamario, o el empleo de protocolos de inyección desfavorables (radiocoloide de tamaño grande, vía de administración profunda), no mostraron ser estadísticamente determinantes de la eficacia de detección del GC, como se ha demostrado también en otras series[122], y como analizaremos más adelante en profundidad.

En tres pacientes, que permanecen asintomáticas actualmente, el comité de mama consensuó que no se realizara vaciamiento axilar a pesar de no haber podido localizar ningún GC axilar intraoperatoriamente. En una se desestimó la LDNA, porque se trataba de una recurrencia de un tumor intraductal puro, por tanto sin capacidad de extensión ganglionar. En otra se había administrado quimioterapia neoadyuvante consiguiendo la remisión total del tumor primario, por lo que se asumió un comportamiento similar de la axila en el caso de que hubiera estado afectada, contando además con la información favorable de una adenopatía axilar biopsiada que fue benigna. En la tercera paciente solo se había observado en la gammagrafía un GC para-esternal, que se extirpó sin dificultad, correspondiendo a la única intervención de la cadena mamaria realizada, como se ha descrito anteriormente.

En la gran mayoría de las ocasiones, existió concordancia entre la visualización del GC en la imagen gammagráfica previa y su localización quirúrgica, lo que apunta hacia la necesidad de realizar siempre linfogammagrafía prequirúrgica[62,242], ya que facilita la detección intraoperatoria[73,112,187,239,246]. De hecho cuando no se identifica el GC en las imágenes gammagráficas secuenciales[251], o bien su captación es muy escasa y su aparición muy tardía[252], la probabilidad de que tampoco se pueda localizar en el quirófano es muy elevada[136,137]. En estos casos, como hemos visto, es frecuente el hallazgo de infiltración axilar que impide la visualizacion del GC[137,138].

La discrepancia registrada en esta serie entre el porcentaje de localización gammagráfica y el de detección quirúrgica del GC corresponde fundamentalmente a 26 pacientes en las que no se consiguió la localización intraoperatoria de un GC previamente identificado en la gammagrafía, y

probablemente está relacionada con la propia secuencia temporal del procedimiento.

Aunque tanto los protocolos de un día como los de dos días, han demostrado eficacia similar[248], el procedimiento "largo" empleado en nuestro caso, presenta la ventaja de disponer de mayor margen de tiempo para la identificación gammagráfica del GC[253], sobre todo cuando se emplean radiocoloides de mayor tamaño que migran más lentamente[122], pero este protocolo tiene también el inconveniente asociado al propio *decay* del ^{99m}Tc[158]. Este aspecto puede hacer insuficiente la radiactividad a detectar en la intervención, 16-24 horas después de la inyección del radiocoloide[81,245], lo cual podría impedir la detección intraoperatoria con la gammasonda de un ganglio visualizado previamente en la imagen gammagráfica[254], sobre todo si dicho ganglio había mostrado escasa intensidad de captación del radiotrazador, como sucedió en el 61,5% de estos casos.

Se han descrito otros factores para explicar la ausencia de identificación quirúrgica de un GC observado en la linfogammagrafía, como la existencia de elevada actividad residual en el punto de inyección, cuando ésta se realiza en los cuadrantes externos de la mama. Esta excesiva radiactividad de fondo o "*scatter*" puede hacer difícil el contaje del lecho axilar con la sonda[158] y provocar el "enmascaramiento" del GC durante la detección intraoperatoria. No obstante, esta cuestión no parece verosímil en nuestra serie, ya que la inyección periareolar realizada en la mayoría de estas pacientes precisamente evita esta interferencia.

Por último se ha relacionado la ausencia de deteccion del GC con la escasa experiencia de equipo quirúrgico[118,122,245,255], que tampoco parece

relevante en nuestro caso, ya que la participación de cirujanos inexpertos o en formación nunca se realizó sin supervisión.

En ningún caso se emplearon colorantes para la identificación del GC, a pesar de que se ha propuesto su utilidad complementaria, sobre todo en los pacientes en los que no se visualiza el GC con el radiocoloide[246], para incrementar la eficiencia de la detección[94,130].

En nuestra experiencia inicial en la fase de validación realizada en 60 pacientes, en los que se usaron ambos métodos simultáneamente[239], la detección radioisotópica del GC se consiguió en 53 y la identificación con el colorante solo en 45 (eficacia 88% frente a 75%), habiendo registrado solo en un caso un GC teñido-no marcado, a diferencia de lo contrario (9 los GC hallados, fueron únicamente identificados con el radiocoloide). Además de la mayor rentabilidad obtenida con el método radioguiado, la tinción de los tejidos por el colorante representó una dificultad añadida para su estudio histopatológico, a juicio de los patólogos. En ningún caso se registraron efectos adversos al colorante, a excepción de tinción inocua de la piel y coloración de la orina.

Nuestros resultados son similares a los de otras series, que muestran elevada concordancia entre los dos métodos de detección, pero registran entre 5 y 36% de ganglios "calientes" no teñidos[26,122]. De ahí que decidiéramos abandonar el uso de colorantes, por consenso del comité de mama, teniendo en cuenta, además de esta menor eficiencia de detección del GC en comparación con el método radiosotópico[69,140,256], su escaso margen de beneficio a pesar de la experiencia[257] y el riesgo de efectos adversos[70,71].

6.1.4. Anatomía patológica

El análisis anatomopatológico demostró afectación tumoral del GC en 127 pacientes (23,4%), mientras que no se hallaron metástasis en 416 de los GC localizados (76,6%), que correspondieron a 407 pacientes (68,9% del total), siendo este reparto porcentual congruente con los estadios tumorales de los pacientes incluidos en este estudio[26].

En la gran mayoría de pacientes con GC positivo[121] se completó el vaciamiento axilar, observándose en el 57% de los casos, que el GC era el único afectado en toda la axila, como efectivamente corresponde a etapas iniciales de la enfermedad[26,258]. Este aspecto últimamente lleva a cuestionar el beneficio terapéutico de la LDNA en muchos de los casos en que el GC está afectado, habiéndose propuesto de hecho evitar la LDNA en pacientes con factores clinicos y biológicos favorables, como por ejemplo tumores de pequeño tamaño[259], sobre todo cuando el GC presenta únicamente micrometástasis[160], como veremos a continuación en profundidad, y teniendo en consideración los resultados de amplios ensayos randomizados como ACOSOG[163-165], que no ha encontrado diferencias significativas en la evolución de las pacientes con GC positivo, independientemente de que se realizara o no LDNA.

En este sentido, la técnica de BSGC permitió la identificación de metástasis de muy pequeño tamaño en un número significativo de pacientes de la serie presentada: en dos se hallaron únicamente células tumorales aisladas en el GC, en 37 micrometástasis. Estas últimas suponen el 29,1% de todos los ganglios afectados y han implicado la re-estadificación al alza del 8,3% de los pacientes incluidos, lo cual representa una de las principales ventajas de la realización de BSGC, que será ampliamente analizada en el apartado correspondiente.

6.1.5. Seguimiento. Recurrencias

El tiempo medio de seguimiento de las pacientes que integran este estudio es de 47,4 meses a fecha de cierre del mismo (31 Diciembre 2011). La paciente incluida más recientemente ha superado ya 12 meses de seguimiento (2 revisiones en consulta), requisito de selección exigido. En el otro extremo, la primera paciente incluida había sido operada 106 meses antes del cierre.

Actualmente se ha constatado patología relacionada con el cáncer de mama en 30 pacientes, lo que representa una tasa de enfermedad del 5%, porcentaje razonable teniendo en cuenta los estadios de cáncer de mama considerados, y equiparable a otras series amplias de prolongado seguimiento[54,260,261]. El hallazgo más frecuente ha sido la aparición de metástasis a distancia, demostradas en 27 pacientes (4,5%), mientras que se ha observado recaída local y/o regional en 8 (1,3%). La tasa de fallecimientos atribuidos al proceso neoplásico mamario es del 2,3%, que es también congruente con los estadios de enfermedad incluidos.

Sin embargo merecen especial atención en este análisis los 407 pacientes con biopsia negativa del GC, en los que no se ha realizado ningún otro tratamiento quirúrgico de la axila, y que representan el auténtico impacto clínico del procedimiento, ya que se les ha evitado una LDNA innecesaria. En estos pacientes, en los que la aparición de una recidiva axilar indicaría un fallo de la técnica y pondría en cuestión la seguridad de la misma, la tasa actual de enfermedad es el 3,4%, si bien hasta el momento únicamente ha aparecido una recurrencia axilar (tasa 0,24%), dato muy favorable, en el rango de las recaídas axilares registradas en otros grupos[50-56,255,260-269], que oscilan entre 0-1,1%. La

única paciente en la que se ha demostrado recurrencia ganglionar axilar tras BSGC negativa, desarrolló extensión a distancia de modo sincrónico, y había presentado un carcinoma ductal de grado histológico III, factor de mal pronóstico del proceso tumoral, clásicamente asociado a las recurrencias locorregionales[54,131].

Estos resultados revelan que el procedimiento de BSGC es fiable, seguro y definitivo para la valoración del estado axilar, e incluso sugieren que está mejorando el control locorregional de la enfermedad desde que se aplica clínicamente, respecto a la etapa previa de LDNA, como muestra el estudio randomizado del Colegio Americano de Cirujanos Oncológicos (ACOSOG)[163], que a los 6 años de seguimiento no encuentra diferencias significativas en cuanto a recaídas locorregionales entre las pacientes con BSGC como único procedimiento y aquellas a las que se realizó BSGC y LDNA. Concluyen que el procedimiento de BSGC, sin LDNA, ofrece excelente control locorregional de la enfermedad en las pacientes con cáncer de mama en estadio inicial tratadas con cirugía conservadora y tratamiento sistémico adyuvante.

En este contexto, Kim et al[52], demuestran tasas equiparables de supervivencia en 1196 pacientes con GC negativo independientemente de que se realizara o no LDNA. Además disponemos ya de los resultados de ensayos amplios randomizados como el NSABP B-32, que ha seguido la evolución de 3986 pacientes con GC negativo, comparando aquellos a los que no se realizó más tratamiento quirúrgico axilar y aquellos con LDNA[47]. No han observado diferencias significativas en supervivencia global (90,3% frente a 91,8%) y libre de enfermedad (81,5% frente a 82,4%), ni en tasa de recurrencias ganglionares (inferior al 1% en ambos grupos), después de 8 años de seguimiento, aún corrigiendo por la terapia adyuvante

administrada, y asumiendo un porcentaje similar de falsos negativos en el primer grupo que los identificados en la LDNA del segundo grupo. Concluyen que cuando el GC es benigno, el procedimiento de BSGC es un tratamiento apropiado, seguro y suficiente en el cáncer de mama clínicamente N0.

Se constatan por tanto, menos recurrencias axilares que las esperadas en base a los resultados falsos negativos aparecidos durante las etapas de validación del procedimiento de BSGC[113], y menos incluso que las recaídas axilares que aparecían cuando se realizaba vaciamiento axilar completo sistemáticamente (1-3%)[172,173,175,176]. Probablemente estos datos tan alentadores están relacionados con el hecho práctico de que la BSGC permite una estadificación más exacta y precisa que la LDNA[263,270], gracias a la identificación de las micrometástasis, favoreciendo un manejo terapéutico posterior más acertado de estas pacientes. También la mayor experiencia adquirida durante la fase de validación[263] ha debido ser un factor relacionado con la elevada eficacia actual de la técnica.

En cualquier caso no debemos olvidar que la BSGC se aplica a estadios iniciales del cáncer de mama, con bajo porcentaje de afectación axilar. Además, la posible existencia de metástasis subclínicas[255,258] y/o un período demasiado corto de seguimiento en algunas pacientes[260,263] son factores favorecedores de que el registro de recaídas axilares clínicamente demostradas sea actualmente tan bajo. No obstante, publicaciones recientes, como la de van Wely et al.[269] demuestran que el porcentaje de recurrencias axilares aisladas después de GC benigno se mantiene aún bajo (1,6%) después de un seguimiento muy prolongado (77 meses). En la misma línea, Ruano et al.[54] registran solo 1,1% de recaídas ganglionares regionales tras 81 meses de evaluación de 258 pacientes con GC benigno,

sin que esta tasa de falsos negativos implique una franca repercusión sobre la supervivencia. Los resultados recientes de Kapoor et al.[56] son excelentes, con 0,7% de recaídas axilares observadas después de 103 meses de control (promedio) de 811 pacientes con GC benigno. La supervivencia libre de enfermedad en este último estudio a los 5 y 10 años fue de 95,1% y 89,9% respectivamente.

En nuestro caso, consideramos que otros factores han podido contribuir positivamente a esa baja tasa de recurrencias tras BSGC: la estricta aplicación de los criterios de inclusión y exclusión, descartando por ejemplo tumores de más de 5 cm, que presentan alto riesgo de falsos negativos[152,154,155], la exploración ecográfica axilar prequirúrgica sistemática, con punción o biopsia de todos los ganglios sospechosos[77,79], el minucioso análisis anatomopatológico de los GC extirpados[239], y el exhaustivo rastreo del lecho quirúrgico tras la detección del GC[172,247].

En este sentido, uno de los objetivos de este trabajo ha sido evaluar la repercusión de la exéresis de otros ganglios sospechosos (no centinela), en la baja incidencia de errores debidos a la identificación de GC falsamente negativos, y por tanto en la escasa aparición de recaídas axilares, como ha sido descrito[139]. En el amplio ensayo "AMAROS"[166], estudio randomizado que pretende establecer si es necesaria la LDNA en todos los casos con GC positivo, se ha registrado la exéresis de otros ganglios además del centinela en el 19% de las pacientes, hallándose afectación tumoral del 12% de ellos; además, en el 3% de los procedimientos de BGSC, estos ganglios-no-centinela fueron los únicos positivos (GC falso negativo).

Del mismo modo en nuestro caso, la extirpación de otros ganglios "no centinela" fue relativamente frecuente, realizándose casi en 1 de cada

5 de los procedimientos quirúrgicos en los que se localizó el GC, porcentaje similar al de otros grupos[165,166]. La gran mayoría de esas "otras adenopatías" fueron negativas, pero mostraron infiltración tumoral en 9 pacientes (8,4%), porcentaje similar al descrito en la literatura[141,166]. En 5 de ellas, el GC también era positivo, pero lo más relevante es que se registraron 4 casos con GC libre de enfermedad y ganglio-no-centinela maligno, lo que representa un 0,96% del total de pacientes con GC benigno. No es extraño pensar que probablemente se trata de 4 errores o falsos negativos del procedimiento de BSGC, en los que la realización posterior de LDNA completa, indicada exclusivamente en virtud de la información obtenida de la exéresis de otros ganglios, ha evitado posiblemente las correspondientes recurrencias axilares.

La indicación de quimioterapia neoadyuvante con fines de rescate para cirugía conservadora en pacientes clínica y ecográficamente N0 antes del tratamiento, permite evitar posteriormente la LDNA en los casos en que el GC se identifica y no muestra afectación metastásica, y además aporta en todos los pacientes información de gran relevancia pronóstica (estadificación axilar, valoración *in vivo* de la respuesta a la quimioterapia). La seguridad de la aplicación de BSGC para la estadificación linfática cuando se realiza antes de la administración de quimioterapia primaria parece avalada por múltiples publicaciones[157,271-273] y se ha aceptado en las reuniones de consenso[62-65]. Hasta el momento de cierre de este estudio, realizamos BSGC a cuatro pacientes que presentaron esta situación clínica, lográndose suficiente reducción del tamaño tumoral para indicar cirugía conservadora en las cuatro y evitándose el vaciamiento axilar en tres.

Por ultimo, y aunque no disponemos tampoco de casuística suficiente para extraer conclusiones, la técnica "SNOLL" (detección radio-

dirigida simultánea de la lesión mamaria y el GC) ha sido eficiente en las cinco pacientes en que se ha realizado, permitiendo la exéresis tumoral con márgenes adecuados y la extirpación del GC en todas.

6.2. Micrometástasis

Una de las principales ventajas de la incorporación de la BSGC en el manejo del cáncer de mama es que permite la identificación de metástasis axilares de tamaño subcentimétrico, que aparecen con relativa frecuencia, en esta serie en 37 ocasiones, que representan el 6,8% de los GC hallados en la intervención quirúrgica (29,1% de todos los GC malignos), lo cual supone la re-estadificación al alza de un porcentaje significativo de pacientes[151], en nuestro caso el 8,3% de toda la población a la que se ha realizado BSGC. La prevalencia de las micrometástasis en el GC depende estrechamente de la precisión y extensión del procedimiento anatomopatológico empleado, siendo mayor cuando se emplean técnicas de inmumohistoquímica específicas o moleculares, y cuando se estudia el GC en su totalidad[151], como ha sido el protocolo aplicado en nuestro caso.

Según la clasificación TNM actualmente vigente[6] estos pacientes pasarían al estadio *pN1mi*, si bien su relevancia pronóstica permanece controvertida. En este contexto, la indicación tradicional de completar la LDNA, registrada en la mayor parte de las Guías Clínicas[64,65], se cuestiona en la actualidad. Si tenemos en cuenta que el hallazgo de otros ganglios positivos en el vaciamiento axilar cuando el GC presenta micrometástasis es excepcional[151], y que la tasa de reaparición de la enfermedad en este grupo de pacientes es muy baja[161], parece factible evitar la LDNA para el control locorregional de la neoplasia de mama. De ahí que en la última Conferencia Internacional sobre Cáncer de Mama (St Gallen, 12ª edición,

2011)[160] se haya propuesto obviar la LDNA en las pacientes con micrometástasis en el GC, al menos cuando se va a instaurar tratamiento sistémico y radioterapia tangencial de la mama. Esta parece la actitud terapéutica más difundida en la actualidad[165,170], teniendo en cuenta los resultados de los ensayos randomizados[163], como comentaremos a continuación.

Aunque actualmente en nuestro grupo no se indica vaciamiento axilar en la mayor parte de los pacientes que presentan micrometástasis en el GC, como único factor de mal pronóstico, en la serie aquí presentada, que incluye las BSGC realizadas hasta Diciembre de 2010, aún se siguió el protocolo clásico que indicaba LDNA sistemática[241]. Así pues, se realizó LDNA en 33 de las 37 pacientes que presentaron micrometástasis en el GC, sin que se hallaran otros ganglios positivos en 29 (87,9%), lo que nos permitió comprobar efectivamente que en la gran mayoría de los pacientes el resto de los ganglios del vaciamiento están libres de enfermedad[151].

Sin embargo se objetivaron otras adenopatías axilares afectadas en cuatro pacientes, lo que representa que el 12,1% de los casos con metástasis linfáticas no habrían sido extirpadas si no se hubiese completado la LDNA. Este porcentaje de afectación de otros ganglios axilares es significativamente inferior *($p<0,0001$)* al registrado en las LDNA realizadas cuando el GC presentaba metástasis de mayor tamaño (54,5%), lo cual es congruente con la baja carga tumoral de estas pacientes con micrometástasis, si bien no parece despreciable.

En efecto, hasta en un 18% de los casos en los que el GC presenta micrometástasis, se encuentra infiltración de otras adenopatías axilares (ensayo "AMAROS")[166]. En este sentido, Pepels et al.,[169] recientemente han publicado un estudio que incluye más de mil pacientes con micrometástasis

en el GC, a las que no se realizó LDNA, apareciendo una tasa de recurrencias axilares a los 5 años superior a la de los pacientes con GC benigno (5,6% vs 2,3%). Por todo ello sugieren que una actitud expectante en estas pacientes, evitando la LDNA, parece ciertamente arriesgada.

En una de las pacientes de esta serie, existían múltiples ganglios afectados de gran tamaño, lo que conduce a pensar en la posibilidad de que el ganglio con micrometástasis no fuese el auténtico centinela, sino un error diagnóstico debido al bloqueo por infiltración tumoral del linfático aferente del GC auténtico (lo que podríamos denominar *"GC falso micrometastásico"*). Este riesgo ha de ser considerado cuando se propone evitar la LDNA en las pacientes con micrometástasis en el GC. En estos casos el papel de la ecografía axilar preoperatoria es inexcusable.

Por otro lado, aunque no han aparecido recaídas axilares hasta el momento, la tasa actual de enfermedad relacionada con el cáncer de mama en las pacientes con micrometástasis es el 8,1% (3/37). Este porcentaje no difiere significativamente del registrado en las pacientes con macrometástasis en el GC (9,1%), aún con un seguimiento medio más corto, pero es superior al que hemos observado en las pacientes con GC benigno (3,4%), alcanzando esta diferencia relevancia estadística (*p 0,0356*). Este es un aspecto relevante a tener en cuenta y que induce a considerar la afectación microscópica del GC como factor de deterioro pronóstico[167]. En efecto, la presencia de metástasis inferiores a 2 mm en los ganglios axilares, se ha relacionado con una menor supervivencia global y libre de enfermedad[168]. En este contexto, hay que considerar que el grupo de pacientes que presentó micrometástasis en el GC, tenía un promedio de edad significativamente menor al grupo con GC benigno (56,4

vs 59,7), mientras que el tamaño tumoral medio era significativamente superior (1,81 vs 1,49) y ambos factores han podido contribuir a ensombrecer el pronóstico.

Sin embargo, muchas publicaciones demuestran la buena evolución clínica de las pacientes con micrometástasis en el GC a las que no se realizó LDNA, con ausencia[149] o tasas bajas[170,175,176,262] de recurrencias locorregionales, si bien hay que considerar este aspecto en íntima relación con la efectividad de terapias adyuvantes indicadas en la gran mayoría de estas pacientes[274]. En un estudio multicéntrico que incluye 103 pacientes con micrometástasis tratadas con LDNA y 6 años de seguimiento medio, Gobardhan et al.[161] no encuentran diferencias en riesgo de extensión a distancia, supervivencia global y libre de enfermedad, respecto a los pacientes con ºGC benigno, incluso ajustando por el tratamiento adyuvante recibido o por otros factores hormonales o del tumor primario. Más aún ensayos randomizados como ACOSOG[163] en sus resultados preliminares, ya disponibles, encuentran que las pacientes N0 antes de la cirugía, tratadas con cirugía conservadora (junto a radioterapia) y en las que el GC es positivo, no se benefician significativamente de la realización de LDNA, ni en cuanto al pronóstico, ni siquiera al porcentaje de recurrencias axilares, incluso después de ajustar por edad y tratamiento adyuvante. En este contexto, Galimberti et al.[275] estudian 377 pacientes con micrometástasis en el GC a las que no se practicó LDNA, mostrando una supervivencia a los 5 años del 97,3%, con 1,6% de incidencia acumulativa de recurrencias axilares.

En este estudio, tanto las cuatro pacientes en las que no se completó el vaciamiento, que se sometieron a quimioterapia neoadyuvante en un caso y tratamiento hormonal en el resto, como las cuatro en las que

se hallaron otros ganglios afectados, permanecen asintomáticas en el momento actual. De hecho la extensión a distancia de la enfermedad se produjo en tres pacientes en las que la metástasis microscópica del GC había sido la única de la LDNA.

Estos datos efectivamente ponen en cuestión la necesidad de completar el vaciamiento axilar en base únicamente al hallazgo de mínima infiltración en el GC[165,170], ya que esta actitud probablemente tenga escasa repercusión sobre la evolución clínica de las pacientes con escasa carga tumoral, y puede evitarse en grupos seleccionados[276,277]. En este sentido, Weaver et al.[162] estudian 4000 pacientes comprobando que la existencia de afectación tumoral microscópica en el GC empeora la supervivencia y el intervalo libre de enfermedad, pero la realización de LDNA no suaviza estos resultados.

En este contexto existen múltiples publicaciones que intentan perfilar las características clínicas, biológicas, hormonales e histológicas que se relacionan con mayor riesgo de afectación de otros ganglios cuando el GC es positivo, y que seleccionarían aquellos pacientes en los que ha de practicarse LDNA cuando el GC presenta infiltración tumoral: elevado tamaño del tumor primario, receptores hormonales y c.erb-2 negativos, invasión linfovascular, mayor tamaño de la micrometástasis en el GC, extensión extranodal, mayor número de GC afectados, etc..[171,278-284]. Dado el escaso número de pacientes en esta serie, no se ha realizado estudio de otros factores, aparte del tamaño de la metástasis del GC, que puedan estar relacionados con la afectación de otros ganglios axilares o con el pronóstico y riesgo de aparición de enfermedad.

Por último, se han registrado dos únicos pacientes con grupo celulares aislados como única afectación tumoral en el GC; en ninguna se

completó la LDNA, y permanecen asintomáticas actualmente. Esta situación suele relacionarse con la migración celular iatrogénica provocada por los procesos diagnósticos invasivos previos[285], más que con auténtica extensión linfática de la enfermedad. De ahí que su relevancia pronóstica se considera despreciable[286].

6.3. Tamaño radiotrazador

El tamaño del radiocoloide empleado para la realización de BSGC se relaciona inversamente con la eficacia de migración axilar: tasa de detección, velocidad de migración y número de GC[81-87,92,93].

La época inicial de validación[239] y los primeros 351 procedimientos de BSGC en fase clínica[240] los realizamos empleando una partícula coloidal de tamaño relativamente grande[82], fluoruro de estaño, *Hepatate*® (Grupo I). Por cuestión de disponibilidad, a partir de Octubre de 2008, comenzamos a usar en la práctica rutinaria de BSGC una molécula de menor tamaño[248], sulfuro de renio, *Nanocis*® (Grupo II) Se establecen por tanto dos grupos de estudio bien diferenciados, analizando las peculiaridades de ambos en el proceso de identificación del GC.

A diferencia de lo esperado[81,83,87], la tasa de detección del GC en la linfogammagrafía prequirúrgica no aumentó al introducir este radiocoloide pequeño; no existieron de hecho diferencias estadísticamente significativas entre ambas moléculas en cuanto a la eficiencia de detección gammagráfica (94,5% en el Grupo I frente a 94,3% en el Grupo II). La tasa de localización intraoperatoria del GC fue ligeramente más elevada con el coloide de menor tamaño (89,7% en el Grupo I frente 91,6% en el Grupo II), aunque la diferencia no alcanzó relevancia estadística (*p 0,4830*). Esta discreta mejoría en la eficacia de identificación quirúrgica del

GC en el Grupo II, dado que corresponde a los pacientes incluidos en la fase más reciente del estudio, puede estar relacionada con el factor "*curva de aprendizaje*"[122], es decir con la destreza en la detección del GC, adquirida con la experiencia.

Como hemos visto, el factor más frecuentemente relacionado con la ausencia de detección del GC es la infiltración tumoral ganglionar[122,126,137,246,247], que provoca un bloqueo linfático que impide la progresión del coloide marcado. Curiosamente, a pesar de que el tamaño tumoral promedio ha sido significativamente mayor en el grupo de pacientes explorados con el radiocoloide más pequeño, se ha demostrado menor porcentaje de GC positivos y en general de axilas positivas en este grupo más reciente (II). Por tanto, la ausencia de mejoría significativa de la tasa de detección al emplear un radiocoloide de menor tamaño, no puede atribuirse en nuestro caso a un bloqueo de la migración por la carga tumoral de los linfáticos.

Sin embargo, al estudiar otros factores implicados en la detección del GC, se observa que en el Grupo I (radiocoloide grande), la inyección subdérmica periareolar (la que más favorece la migración linfática) se empleó en un porcentaje significativamente mayor de pacientes (81,8% frente a 71,5%; *p 0,0039*), lo que habría incrementado la eficacia de localización del GC en este grupo de pacientes[73,116]. En cambio en el Grupo II, en la etapa más reciente, se empleó con mayor frecuencia relativa la administración en territorios profundos o intraparenquimatosos, que implican más dificultad en la capacidad migratoria del radiocoloide, y un detrimento de la sensibilidad diagnóstica, lo que explicaría que el porcentaje de detección del GC en el grupo al que se administró un coloide pequeño no haya sido tan alto como era esperado[81,114,255].

Como era de esperar, el tamaño del radiocoloide se ha relacionado inversamente con el número de GC localizados en cada paciente, siendo significativamente más alto el promedio de GC hallados cuando se emplea una partícula de menor tamaño, y por tanto con mayor alcance en la migración linfática (1,18 en el Grupo I frente a 1,74 en el Grupo II; *$p \leq 0,0001$)*[84,86,87].

Ocasionalmente se ha propuesto la posible relación inversa entre el tamaño de la partícula radiocoloidal utilizada y al aparición de drenajes fuera de la axila, cuestión no suficientemente estudiada hasta el momento[96]. En esta serie se ha registrado el mismo número absoluto de pacientes con "drenajes aberrantes" en cada grupo de estudio (18), que aunque representa un porcentaje superior en el Grupo II (coloide pequeño) que en el I (coloide grande) (7,6% frente a 5,4%), no es una diferencia estadísticamente relevante. Además hay que considerar de nuevo la influencia del predominio en el Grupo II de la inyección profunda, intraparenquimatosa, que en principio favorece la aparición de drenajes extra-axilares[31,106].

En este sentido, Shimazu et al.[96] sugieren efectivamente que existe una relación inversa entre el tamaño de la partícula coloidal empleada para la realización de BSGC y el porcentaje de aparición del GC en cadenas linfáticas ajenas a la axila homolateral, registrando una incidencia inferior al 20% cuando se inyectan radiotrazadores grandes como el coloide de estaño, entre el 20 y 30% con el nanocoloide de albúmina, y superior al 35% en el caso de partículas de tamaño muy pequeño, como los coloides de antimonio[194].

6.4. Protocolo inyección

Los protocolos de BSGC realizados mediante la administración superficial del radiocoloide, permiten identificar un número elevado de GC axilares, pero subestiman los drenajes mamarios extra-axilares, mientras que la administración profunda implica en comparación, menor eficiencia de detección axilar del GC[103,105,107,109,115,287]. En este contexto se intenta constatar la seguridad a medio plazo del procedimiento de inyección PA[118,120], enfoque metodológico tradicionalmente empleado por nuestro grupo, pero cuestionado por otros debido a su relativa incapacidad para la identificación de la migración extra-axilar, y por tanto, sus limitaciones para la estadificación exacta de las pacientes[106].

Empleamos la vía de administración subdérmica periareolar (PA)[109,115-117] en todos los casos de la etapa inicial de validación[239]. La elevada eficacia para la localización de GC en la axila, la sencillez de este procedimiento de inyección, y la buena tolerancia por parte de los pacientes, han hecho que desde que la BSGC comenzó a aplicarse en fase clínica (Mayo 2003), haya sido el procedimiento utilizado en mayor número de pacientes (465), que representan el 77,5% de toda la población estudiada, siendo de elección en los casos de lesiones no palpables o de difícil acceso percutáneo, mujeres de edad muy avanzada o muy obesas, mamas muy voluminosas, pacientes con antecedentes quirúrgicos o tumores múltiples, etc..

La introducción de la inyección profunda (IT)[100,121,122] se produjo tiempo después del comienzo de la aplicación clínica de la BSGC, con la intención de visualizar en mayor porcentaje los GC en cadenas linfáticas extra-axilares, y de este modo, garantizar la identificación del drenaje exacto del tumor. Se empleó en un total de 57 pacientes que presentaban

lesiones mamarias fácilmente accesibles sin apoyo ecográfico (9,5% de las BSGC).

La administración combinada del radiocoloide (superficial e intra o peritumoral), se incorporó con el objetivo de garantizar al mismo tiempo la identificación de GC extra-axilares, y una elevada rentabilidad diagnóstica axilar[110,176], evitando posibles fallos de identificación del GC tras la inyección en profundidad, que pueden deberse no sólo a la menor densidad de linfáticos dentro del tumor, sino incluso a la inoculación errónea del radiocoloide en el hematoma peritumoral, que se produce con relativa frecuencia tras los procedimientos diagnósticos invasivos prequirúrgicos (bag, bav). La inyección doble de inicio pretendía también prevenir de entrada la necesidad de reinyección en aquellos pacientes en los que no se consigue la visualización del GC tras la administración profunda del radiotrazador. Este protocolo de inyección se ha realizado en un total de 78 pacientes, que representan el 13% de los procedimientos de BSGC incluidos.

A diferencia de lo esperado[96,103,107,109,110,115,119,126,287], los porcentajes de localización del GC fueron similares en el Grupo de inyección periareolar y profunda, incluso ligeramente superiores en el segundo, tanto en la gammagrafía prequirúrgica (95% y 96,5% respectivamente) como durante la intervención (90,7% y 91,2%). Sorpredentemente no se obtuvo beneficio alguno de la administración doble del radiocoloide en cuanto a la eficacia de detección intraoperatoria y menos aún gammagráfica del GC, siendo ambas inferiores a los otros dos grupos de estudio (88,4% y 89,7% respectivamente). Tampoco se hallaron diferencias estadísticamente relevantes en el número medio de GC por paciente en los tres grupos

estudiados. Por otra parte la edad media de las pacientes incluidas en cada grupo no varió significativamente.

Por tanto la escasa diferencia en cuanto a la sensibilidad diagnóstica que hemos obtenido con las distintas vías de administración del radiocoloide, aunque no es estadísticamente relevante, a priori parece incongruente con la asociación bien conocida entre inyección superficial y elevada eficacia de migración axilar e inyección profunda y menor porcentaje de localización del GC, y apoyaría las teorías que consideran que el drenaje mamario axilar final es único y representa a toda la mama como una unidad funcional[26], independientemente del procedimiento de inyección y del lugar donde asiente el tumor, como proponen Zavagno et al., empleando la inyección superficial[114]. En este contexto, una interesante publicación de Maza et al.[106] compara dos vías de administración (peritumoral y subareolar) utilizadas de manera consecutiva en las mismas pacientes, obteniendo una concordancia elevadísima en el número y localización de los GC axilares; solo encuentran diferencias significativas en la identificación de GC de ubicación para-esternal, mucho más elevada en el primer grupo.

El tamaño tumoral promedio fue mayor en el grupo IT, seguido por el de inyección combinada, siendo significativamente menor en el grupo de administración PA (1,99; 1,86 y 1,52 respectivamente), lo cual es congruente con el criterio de selección de las pacientes a las que se realizó inyección profunda, que fue la accesibilidad de la lesión. El porcentaje de GC positivos y axilas metastásicas sigue el mismo orden de prevalencia (36,5% y 43,4% en el grupo IT; 27,5% y 32% en el G. combinada; 21,1% y 22,8% en el Grupo PA respectivamente). Por tanto en esta serie, la tasa de detección del GC obtenida en el Grupo de pacientes a las que se realizó

inyección IT, que ha sido relativamente alta, parece que no ha estado desfavorablemente influenciada por la elevada carga tumoral de estas pacientes, ya que tanto el tamaño promedio de las lesiones como el porcentaje de afectación tumoral axilar en este grupo, fueron significativamente más altos a los de los otros grupos. En cambio la menor eficacia de detección del GC observada en las pacientes a las que se realizó inyección combinada en comparación con el Grupo PA, sí pudo deberse a la existencia de mayor porcentaje de pacientes con axila positiva, y al mayor tamaño tumoral promedio de las lesiones incluidas en el primer Grupo.

Sin embargo, dado que el coloide de tamaño pequeño fue introducido en la etapa más reciente del estudio, ha sido proporcionalmente más empleado en los protocolos de administración profunda en comparación con la inyección combinada, y más aún que en la PA (57,9%, 48,7%, y 38,3%, respectivamente; *p 0,0068*), lo que puede explicar la favorable tasa de detección del GC obtenida tras la inyección IT. En este sentido, como se ha demostrado en el apartado anterior, el tamaño de la partícula coloidal es el factor más determinante del número de GC por paciente, y explica que el promedio de ganglios identificados haya sido sorprendentemente más elevado con la inyección profunda que con la combinada, debido al empleo más frecuente de un radiocoloide de menor tamaño en el grupo IT. Como era de esperar, la administración doble se ha traducido en un número mayor de GC por paciente que la inyección exclusivamente PA.

Por último el hallazgo del menor porcentaje de drenajes extra-axilares en las pacientes a las que se ha realizado inyección IT ha sido también inesperado[31,106], del mismo modo que el hecho de que la inyección doble, superficial y profunda, no haya aumentado porcentualmente la

visualización de drenajes fuera de la axila, en relación con la inyección PA[110]. Estos aspectos pueden deberse a la significativa diferencia de tamaño de las muestras.

Considerando de modo individual al grupo de administración PA, protocolo de inyección tradicionalmente cuestionado precisamente por el riesgo de infraestimacion de drenajes extra-axilares[106], se demuestra que es una opción válida en este sentido, que ofrece además un porcentaje de detección del GC elevado (95%), aún a pesar de haber empleado mayoritariamente un radiocoloide de tamaño grande en este grupo de pacientes (61,7%). No obstante la elevada eficiencia de este procedimiento de administración areolar, ha podido estar favorecida por la baja tasa de afectación tumoral axilar de los pacientes incluidos en este grupo.

6.5. Biopsia de Ganglio Centinela en carcinoma in situ de mama

Desde el comienzo de la aplicación terapéutica de la BSGC, y siguiendo las recomendaciones actualmente vigentes[62-65,207,215], se indicó la realización de BSGC en 46 pacientes en las que el diagnóstico histológico prequirúrgico había sido de lesión intraductal o "carcinoma in situ", bien porque se trataba de lesiones de alto grado, con comedonecrosis, bien porque su gran extensión y/o multicentricidad indicaban mastectomía. Este grupo representa el 7,6% de todos los procedimientos de BSGC realizados, y su análisis pretende, de modo particular, establecer la necesidad de indicación de BSGC en las pacientes con carcinoma in situ de mama.

La eficacia de localización del GC en las pacientes con carcinoma intraductal de mama fue muy elevada, tanto en la gammagrafía preoperatoria (97,8%) como durante la intervención quirúrgica (93,5%), aunque estos porcentajes no fueron estadísticamente diferentes de las

tasas de detección, algo inferiores, obtenidas en la población con procesos invasivos (94,2 y 90,2% respectivamente; siendo *p 0,5016 y p 0,6075*). Probablemente este aspecto está relacionado con varios factores. Por un lado se optó de modo predominante por la administración periareolar del radiotrazador (93,5% de los casos), dado que la mayor parte de estos carcinomas intraductales se presentaron como microcalcificaciones no palpables y frecuentemente múltiples. Por otro lado, la carga tumoral de estas pacientes era escasa, tanto en cuanto al tamaño tumoral medio, que fue inferior a la media del resto de pacientes (1,51 frente a 1,62 cm.), como en cuanto al escaso porcentaje de afectación ganglionar, como veremos a continuación. Otro aspecto que puede haber influido favorablemente en la alta eficacia de la migración linfática y por tanto en la localización del GC, fue la edad media de las pacientes con carcinoma intraductal, significativamente inferior a la del resto de pacientes (54,2 frente a 59,9 años; *p 0,0035*).

En este sentido, los mismos factores favorecedores de la migración del radiotrazador, pueden explicar que en el grupo de pacientes con tumor intraductal, se haya identificado un número de GC por paciente superior al del resto de la población a estudio (1,55 frente a 1,41).

Por otro lado, se hallaron GC en localización extra-axilar en el 13,3% de las pacientes con carcinoma in situ, porcentaje también elevado, superior al 5,4% registrado en las pacientes con cáncer infiltrante. Esta diferencia alcanzó casi significación estadística (*p 0,0559*). Este aspecto es de dudosa valoración, debido al escaso tamaño de la muestra, aunque puede estar en relación con la alta frecuencia de lesiones multifocales en estas pacientes (39,1% en esta serie), cuestión nunca antes propuesta. En este sentido, a pesar de que teóricamente la vía de inyección PA

infraestima los drenajes extra-axilares, la elevada incidencia de GC en localización ajena a la axila homolateral en las pacientes con carcinoma intraductal puede tener relación con su frecuente multiplicidad tumoral. Este aspecto sugiere que el procedimiento de BSGC refleja finalmente el drenaje de cada uno de los tumores, que pueden estar ubicados en distintos planos de profudidad mamaria, de modo que algunos de ellos estarían conectados con linfáticos transpectorales profundos que desembocan en la cadena mamaria interna.

Como era de esperar, tratándose de lesiones muy precoces dentro del proceso evolutivo de las neoplasias mamarias, el GC presentó afectación tumoral sólo en tres pacientes, que representa una tasa del 6,9%, en el rango de otras series[210-213,288,289], y significativamente inferior (*p 0,0075)* al porcentaje de GC positivos registrado en las pacientes con procesos tumorales invasivos (24,8%). Los tres casos correspondieron a micrometástasis, siendo además este GC el único ganglio afectado en la linfadenectomía practicada a continuación.

No obstante estos hallazgos demuestran que la extensión linfática de una neoplasia inicialmente etiquetada como intraductal no es excepcional, lo cual viene a confirmar la necesidad de realizar BSGC en los pacientes que presentan carcinoma in situ de mama con riesgo de infiltración. De este modo se evita la reintervención de un porcentaje significativo de pacientes[289], en los que el diagnóstico definitivo demuestra microinvasión, con las dificultades añadidas que implica la realización de BSGC en una mama previamente intervenida. La indicación de estadificación mediante BSGC es ineludible si se va a hacer mastectomía, procedimiento terapéutico practicado con elevada frecuencia en estas

pacientes por su alta tasa de multifocalidad o dispersión de las microcalcificaciones.

El diagnóstico histológico final de la lesión mamaria extirpada demostró obviamente la existencia de infiltración ductal en las tres pacientes con GC positivo: dos resultaron finalmente carcinoma in situ con microinvasión y en la tercera solo se objetivó tumor invasivo. Globalmente el examen anatomopatológico final reveló carcinoma in situ puro en 25 pacientes (54,3%), in situ con microinfiltración en 11 (23,9%) y carcinoma ductal invasivo, sin componente intraductal, en los 10 restantes (21,7%). Estos últimos se atribuyeron a casos en los que el método diagnóstico prequirúrgico habría extirpado ya todo el componente in situ de una neoplasia invasiva con componente intraductal, o bien a que habría sido extraída únicamente una lesión in situ en pacientes con un proceso multifocal, en el que existen tumores intraductales e invasivos de modo sincrónico. De hecho, la infraestimacion de la infiltración en los procesos intraductales se relaciona con las limitaciones de extensión y exactitud de la biopsia diagnóstica prequirúrgica[290].

Por tanto en esta serie se demostró finalmente infiltración tumoral casi en la mitad de las pacientes incluidas como "carcinoma in situ" (45,6%), porcentaje ligeramente más elevado que en otras series[213,214]. En una publicación reciente, Kim et al.[215] obtienen similares resultados, observando una modificación al alza del estadio final en el 42,7% de las pacientes con el diagnóstico de carcinoma in situ en la biopsia diagnóstica, asociándose este aspecto a lesiones palpables, de alto grado y mayores de 2 cm. En este sentido, Kurniawan et al.[291] en una amplia serie, registran el diagnóstico definitivo de carcinoma invasivo en el 73,3% de los procesos etiquetados como CIS microinvasivo antes de la intervención y en el 17,3%

de los casos de CIS. Encuentran varios factores de riesgo de esta infra-estadificación: lesión de gran tamaño, palpable, o con componente microinvasivo en la biopsia prequirúrgica. Tanto la constatación de un componente microinvasivo en el estudio anatomopatológico final, como el hallazgo de infiltración en el GC, se han relacionado también con la edad inferior a 40 años de la paciente[292].

En dos de las pacientes con carcinoma intraductal en las que no se localizó el GC, se realizó vaciamiento axilar diferido sin que se hallaran ganglios afectados; ambos correspondieron a un proceso tumoral microinvasivo. En el tercer caso en el que no se identificó el GC no se realizó LDNA dado que se trataba de un carcinoma intraductal puro, por tanto sin capacidad metastatizante; esta paciente presentaba un antecedente quirúrgico extenso que pudo provocar el fallo en la localizacion del GC.

El pronóstico del carcinoma in situ puro de mama es muy favorable; de hecho la resección quirúrgica se considera curativa, siempre que los márgenes sean correctos. No obstante, la existencia ocasional de un componente infiltrativo, puede implicar una peor evolución de algunas de estas pacientes.

A fecha de cierre de este estudio (Diciembre de 2011), la tasa de enfermedad relacionada con el cáncer de mama en el grupo de pacientes con carcinoma intraductal es relativamente baja (2,2%), inferior al resto de pacientes. Ha aparecido únicamente un caso de extensión a distancia y fallecimiento de una paciente que había presentado cuatro años antes un carcinoma in situ con microinfiltración, y en la que el GC había sido benigno.

6.6. Biopsia de Ganglio Centinela en carcinoma múltiple de mama

La inclusión en el procedimiento de estadificación mediante BSGC de los casos de cáncer de mama que se presentan con más de una lesión sincrónica, es aún objeto de controversia, sobre todo cuando dichos tumores se ubican en diferentes cuadrantes mamarios (multicentricidad). El riesgo de errores en la localización del GC (falsos negativos)[220,224] y por tanto el porcentaje de recidivas axilares, es superior en estos pacientes[219,222], que presentan per sé, peor pronóstico y mayor índice de afectación axilar[217,218,221]. El consenso actualmente vigente, considera el carcinoma mamario múltiple una indicación aceptable para la estadificación mediante BSGC, si bien el nivel de evidencia es menor en el caso de los procesos neoplásicos multicéntricos[63].

En este estudio la eficiencia de la localización del GC en las 89 pacientes que presentaban más de una lesión tumoral mamaria fue del 95,5% en la gammagrafía preoperatoria y del 92,1% en la intervención quirúrgica, ambas superiores a las obtenidas en las pacientes que presentaron neoplasia unifocal (94,3% y 90,2% respectivamente). Se trata por tanto de tasas de detección bastante alentadoras que probablemente se explican por varios factores.

En primer lugar, a pesar de que el tamaño medio de los tumores múltiples incluidos (considerando el de mayor diámetro en cada paciente), fue significativamente más elevado que el tamaño medio de las lesiones unifocales (1,81 frente a 1,56 cm; *p 0,0382*), el porcentaje de GC positivos en el grupo de pacientes con carcinoma múltiple fue sólo ligeramente superior al registrado en el resto de pacientes (26,8% frente a 22,7%), e inferior al observado en otras series[225], lo cual es un aspecto ciertamente

inesperado[221]. Además, el GC positivo fue el único afectado de la axila en un porcentaje de pacientes prácticamente idéntico al de la población global (57,1% frente a 57%). Parece por tanto, que a pesar de que la multiplicidad tumoral en el cáncer de mama empobrece el pronóstico, en esta serie el perfil de agresividad de las neoplasias múltiples incluidas no fue demasiado elevado. Así pues, la carga tumoral de estos pacientes no ha producido una repercusión desfavorable en la eficacia de localización del GC.

En segundo lugar, la edad media de las mujeres que presentaron multiplicidad tumoral fue significativamente menor a la del resto de la población (56,5 frente a 60,1 años; *p 0,0153),* lo cual puede haber favorecido la eficacia de detección del GC.

Por último, la administración periareolar del radiocoloide, realizada de modo exclusivo o combinado en la gran mayoría de pacientes (95,5%), es un factor técnico íntimamente vinculado con la elevada tasa de identificación del GC, y parece el procedimiento idóneo de inyección en el cáncer de mama múltiple[221], ya que se obtienen porcentajes de detección del GC similares a los observados en las pacientes con un único tumor mamario.

Solo excepcionalmente se optó por la administración intratumoral múltiple[223], por lo que este procedimiento de inyección no se puede valorar en nuestro caso. No obstante, un interesante trabajo recientemente publicado por Brouwer et al.[225] demuestra la utilidad de la administración intratumoral múltiple para identificar el drenaje específico de cada tumor. Emplean un protocolo secuencial, realizando inyección intratumoral, en primer lugar en el foco de mayor tamaño, y consecutivamente en la otra lesión. Hasta en un 64% de los pacientes se observan otros GC al realizar

la segunda inyección intratumoral, adicionales al GC obtenido tras la primera administración en la lesión de mayor tamaño.

El número de GC por paciente hallado en nuestra serie fue muy elevado (1,70), significativamente superior (*p 0,0005*) al de las pacientes que presentaban una única lesión (1,38). Este aspecto parece congruente con la existencia de más de un tumor concomitante, y sugiere que la inyección en el tejido subdérmico periareolar, a pesar de que reúne en una vía final, única y común, los distintos territorios linfáticos[26,114], refleja también el drenaje de todos los tumores mamarios independientemente de su ubicación, conservando la representación de cada uno de ellos en la axila.

En esta misma línea, la identificación del GC fuera del territorio axilar fue bastante frecuente (11,7%), porcentaje significativamente superior al del resto de pacientes (5,4%). Este hallazgo parece poco sorprendente si tenemos en cuenta que la multifocalidad puede afectar a distintos planos de profundidad en la mama, pero viene a confirmar también la fiabilidad en este tipo de pacientes del procedimiento de administración periareolar, a pesar de que se supone que infraestima dichos drenajes "aberrantes" o extra-axilares[106,107].

Realizando una valoración por separado de los casos multifocales (varias lesiones en el mismo cuadrante) y multicéntricos (distintos cuadrantes) se observa que las tasas de detección gammagráfica e intraoperatoria del GC fueron inferiores en los tumores multicéntricos, aunque estas diferencias no mostraron relevancia estadística (93,7% frente a 95,8%; 87,5% frente a 93,1% respectivamente). Sin embargo, el número de GC por paciente fue significativamente más elevado en el grupo de pacientes con lesiones multicéntricas que multifocales (2,33 frente a

1,57), lo cual viene a apoyar la teoría de que los distintos cuadrantes mamarios representan territorios linfáticos independientes, que pueden drenar hacia diferentes GC[23,24]. En este mismo contexto, se observó además una tendencia de asociación entre la multicentricidad y la migración del radiocoloide fuera de la axila (apareció en el 20% de los casos frente al 10% de los multifocales). Existió también mayor porcentaje de GC positivos en las pacientes con tumores en distintos cuadrantes (35,7% frente a 25%), congruente con el peor pronóstico de estos casos.

Se suman por tanto varios factores desfavorables que han de asumirse cuando el procedimiento de BSGC se aplica a tumores multicéntricos de mama[217-223]: el GC es positivo en mayor porcentaje de casos, se presenta más frecuentemente en localización extra-axilar, y es de más difícil identificación. No obstante la ausencia de recurrencias axilares por el momento en este grupo de pacientes, del mismo modo que en los casos de multifocalidad, garantiza la seguridad de la técnica. Hay que considerar en este contexto que en una de las 60 pacientes en las que el GC fue benigno, se extirpó otra adenopatía de aspecto sospechoso, que resultó maligna; probablemente se evitó así una recurrencia axilar futura.

La tasa de enfermedad demostrada hasta este momento en los pacientes que presentaron más de un tumor mamario al diagnóstico es similar a la del resto de la población (4,5% frente a 5,1%), lo cual es congruente con los datos inicialmente señalados que apuntan hacia un perfil de buen pronóstico relativo de las pacientes con cáncer múltiple incluidas en este grupo de estudio (bajo porcentaje de ganglios positivos y axilas afectadas). Se ha demostrado extensión a distancia de la enfermedad en cuatro pacientes (una con recaída mamaria coincidente), de las cuales tres han fallecido hasta el momento.

6.7. Biopsia de Ganglio Centinela en pacientes con cirugía mamaria previa

La existencia del antecedente de cirugía mamaria amplia se considera actualmente una dificultad importante para la realización de BGSC debido a la posible sección quirúrgica de los canales linfáticos, que puede impedir la localización gammagráfica y quirúrgica del GC dando lugar a bajas tasas de detección (81-90%)[226,231,233,293] así como provocar migración hacia ganglios "erróneos" (no centinelas), y elevados porcentajes de drenajes "aberrantes" extra-axilares (hasta 45-51%)[231,293]. Sin embargo la repercusión sobre la detección del GC de procedimientos quirúrgicos menos extensos, como una biopsia escisional previa, parece menor[230], especialmente si la BSGC no se demora más de uno o dos meses tras la intervención quirúrgica mamaria. La aplicación de la técnica a estas pacientes con el antecedente de biopsia quirúrgica o escisional ha sido ampliamente demostrada, con elevadas tasas de detección (81-99%) y escasos falsos negativos o recaídas axilares[227-230,233].

De ahí que la recomendación actual sea la realización sistemática de BSGC para la estadificación de las pacientes a las que se ha practicado biopsia quirúrgica reciente, tanto diagnóstica como terapéutica, con el resultado de carcinoma de mama[63]. Sin embargo la existencia de un antecedente quirúrgico de mayor envergadura (cirugía mamaria amplia), aunque no se considera una contraindicación, implica una valoración exhaustiva e individualizada de cada caso[226,231], dado el mayor riesgo que supone su inclusión en los protocolos de BSGC.

Así pues, en este contexto, se realizó BSGC a 39 pacientes que presentaban algún antecedente quirúrgico mamamario, seleccionando a su

vez dos subgrupos de estudio. El primero correspondió a 22 pacientes que habían sido sometidas a una biopsia escisional reciente (menos de 2 meses); el segundo grupo incluyó 17 pacientes que presentaban el antecedente de cirugía mamaria más extensa realizada en el pasado (mínimo un año antes de la BSGC): 14 casos de tumorectomía (trece lesiones benignas, un carcinoma de mama) y tres de mamoplastia reductora.

La eficacia de localización del GG en la imagen gammagráfica y en la intervención quirúrgica de las pacientes previamente operadas fue del 92,3% y 82% respectivamente, ambas inferiores a las del resto de población estudiada (94,6% y 91,1%), aunque estas diferencias no son estadísticamente relevantes (*p 0,4665 y p 0,0832* respectivamente). Es decir, no se ha podido demostrar que la existencia de cirugía mamaria anterior suponga un detrimento significativo en la tasa de detección gammagráfica e intraoperatoria del GC.

En este sentido, además de la dificultad técnica debida a la existencia de maniobras quirúrgicas previas, habría que considerar también otros factores relacionados con la ausencia de identificación del GC, entre ellos la infiltración tumoral axilar, que se objetivó en dos de los 6 casos en los que se realizó LDNA ante la ausencia de localización del GC[136] y pudo haber obstaculizado la progresión linfática del radiocoloide. Sin embargo, la edad de las pacientes con antecedentes quirúrgicos y el tamaño tumoral de las lesiones incluidas en este grupo, han sido inferiores a las registradas en las pacientes sin cirugía previa, por lo que no han supuesto un inconveniente añadido a la eficiencia de detección del GC.

Cuando se consideran los subgrupos por separado, se observa que la mayor extensión del procedimiento quirúrgico previo no implicó menor

tasa de identificación gammagráfica o intraoperatoria del GC, sino al contrario (90,9% y 81,8% en los casos de biopsia escisional reciente, 94,1% y 82,3% en los de intervención amplia antigua, respectivamente), más aún si se excluye del análisis la cirugía que afecta a toda la mama (tasa de detección intraoperatoria del 85,7% en los pacientes con tumorectomía previa; 66% en las mamoplastias). Estos resultados demostrarían la aplicabilidad de la técnica también después de intervención quirúrgica conservadora de mama[233].

Es más, a medida que transcurre el tiempo desde la manipulación quirúrgica previa del tejido mamario, es posible que se desarrollen nuevos canales linfáticos o que se recupere la funcionalidad de los ya existentes, mientras que la realización de BSGC inmediatamente tras la cirugía puede implicar menor eficacia de la detección del GC debido a la inflamación tisular postquirúrgica[235]. Este aspecto puede explicar que hayamos obtenido mejores resultados de localización del GC tras cirugía conservadora mamaria que tras biopsia escisional reciente.

En el caso de que exista cirugía plástica previa, no disponemos de casuística suficiente para extraer conclusiones, aunque quizá tampoco deba considerarse, de entrada, una contraindicación absoluta para BSGC[294].

En todas las pacientes con antecedentes quirúrgicos en la mama se optó por el protocolo de inyección superficial. Del mismo modo que en otros grupos, este procedimiento de inyección probablemente ha favorecido la elevada tasa de GC por paciente obtenida (1,74), significativamente superior (*p 0,0128*) al de la población sin antecedentes quirúrgicos (1,41). Se ha encontrado además una vinculación directa, aunque no relevante estadísticamente, entre la extensión del antecedente

quirúrgico y el número promedio de GC localizados: 1,52 en el grupo de biopsia reciente, 2 en el de cirugía amplia antigua.

La ubicación del procedimiento quirúrgico previo en el CSE, teórica vía natural de migración del radiocoloide, es uno de los factores clásicamente asociados a la ausencia de detección del GC en las pacientes con antecedentes quirúrgicos mamarios[295.] Sin embargo en esta serie, no provocó una dificultada añadida para la identificación del GC, ya que la tasa de localización intraoperatoria fue similar en las pacientes con cirugía previa en el CSE y en otras regiones de la mama (81,8% frente a 82,1%) y la identificación gammagráfica solo ligeramente menor en el primer grupo (90,9% frente a 92,8%). De nuevo consideramos este aspecto relacionado con el protocolo de inyección empleado. Además de la administración areolar, previamente validada por nuestro grupo y usualmente propuesta en estas pacientes[63,73,234,239], se añadió una segunda inyección subdérmica pericavitaria en las 11 pacientes que presentaban la incisión quirúrgica previa en el CSE[226]. Probablemente este protocolo de administración superficial doble, explica también que el número de GC por paciente haya sido mayor cuando el antecedente quirúrgico se situaba en el CSE, en comparación con el resto de cuadrantes (2 frente a 1,65).

Por otro lado, la observación de GC en cadenas linfáticas distintas de la axila homolateral fue más frecuente en el grupo de pacientes con cirugía previa respecto a aquellas sin antecedentes quirúrgicos mamarios (16,7% frente a 5,6%), alcanzando esta diferencia significación estadística (*p 0,0205*). La mayor parte de estos drenajes extra-axilares se hallaron en pacientes con cirugía conservadora más extensa y antigua (25%), en comparación con los casos de biopsia reciente (10%), sobre todo si el antecedente quirúrgico se localizaba en el CSE de la mama (30%), en

comparación con otros cuadrantes (11,5%). Aunque la casuística es reducida, estos datos inducen a pensar que la sección quirúrgica de los canales linfáticos originales, sobre todo en cirugías extensas que afectan al CSE, se traduce efectivamente con el tiempo en un incremento de la funcionalidad de drenajes accesorios, o bien en el desarrollo de nuevas vías linfáticas extra-axilares, que en cualquier caso pueden ser identificadas aunque se realice inyección periareolar.

Probablemente la realización de BSGC después de transcurridos unos dos meses del procedimiento quirúrgico previo sea el momento óptimo, ya que seguirá viable el trazado linfático del tumor extirpado y además es tiempo suficiente para que la inflamación tisular postquirúrgica haya remitido.

En principio la existencia de cirugía previa de la axila se considera condición clínica excluyente del protocolo de estadificación mediante BSGC[63], al menos cuando dicho antecedente quirúrgico fue extenso (LDNA), ya que las dificultades debidas a la manipulación quirúrgica, se traducen en bajas tasas de detección (29-86%)[293,296-299]. En este sentido, Kaur et al.[300] estudian 40 pacientes con recidiva tumoral mamaria, 31 de ellas con LDNA previa, obteniendo una tasa de localizacion del GC del 85%, y un 43% de drenajes extra-axilares.

No obstante, la realización de una segunda BSGC cuando aparece una recurrencia tumoral mamaria ipsilateral, clínica y ecográficamente N0, y la cirugía previa fue conservadora con BSGC, parece una opción segura[301]. En el único caso de este tipo incluido en esta serie, no se pudo identificar ningún GC en la axila de la paciente, que fue reintervenida por la aparición de un segundo carcinoma intraductal, con tumorectomía y biopsia negativa de GC dos años antes.

El porcentaje de GC positivos hallados en los pacientes con cirugía previa fue ligeramente inferior al observado en las pacientes que no presentaban antecedentes quirúrgicos (21,8% frente a 23,5%), lo cual es congruente con el perfil de este grupo con cirugía previa, en el que predominaban lesiones mamarias precoces, de tamaño medio significativamente inferior al resto de la población (1,24 cm) y carácter no palpable (69,2%). En este contexto de escasa carga tumoral de las pacientes con cirugía mamaria anterior, la metástasis del GC era la única de toda la axila en un porcentaje muy elevado (85,7%), en comparación con el de toda la población a estudio (57%).

La tasa de enfermedad demostrada hasta este momento en las pacientes sometidas a BSGC después de cirugía mamaria es muy similar a la del resto de la población estudiada (5,1% frente a 5%), habiéndose registrado únicamente dos casos de metástasis a distancia, y sin aparición de recurrencias axilares a fecha actual. Este resultado sustenta la seguridad de la aplicación del procedimiento de BSGC a las pacientes con algún antecedente quirúrgico mamario, al menos si se trata de cirugía conservadora (tumorectomía) o biopsia escisional.

6.8. Perspectivas de futuro

- NUEVAS INDICACIONES BSGC

La posible aplicación del procedimiento de BSGC en situaciones clínicas más comprometidas, como por ejemplo después de la administración de terapia neoadyuvante, o bien antes de la quimioterapia primaria en pacientes con carcinoma localmente avanzado (N1), es aún controvertida, debido al elevado porcentaje de resultados falsamente negativos del

GC[302,303], relacionados con los cambios tisulares provocados por la quimioterapia y con el elevado riesgo de bloqueo de los linfáticos por infiltración tumoral. Así pues, el procedimiento probablemente sea seguro en las pacientes a las que se realiza BSGC después de recibir quimioterapia adyuvante, pero que no presentaban signos clínicos ni ecográficos de extensión ganglionar de la enfermedad antes de recibir dicha terapia sistémica[304.] No obstante los resultados actuales de las fases de validación[305-309], permiten intuir que su aplicación clínica rutinaria puede ser una realidad en un futuro cercano, incluso evitando la LDNA en las pacientes con afectación ganglionar en el momento del diagnóstico que se convierten en N0 tras la quimioterapia.

Como hemos visto, se ha propuesto también la posibilidad de realizar BSGC en pacientes con carcinoma mamario recurrente que presentan el antecedente de LDNA ipsilateral. Esta situación clínica representa otra de las posibles indicaciones futuras, a pesar de la escasa eficacia de detección del GC, pero con la intención de localizar drenajes aberrantes para una correcta estadificación y control regional del proceso tumoral[300].

- NUEVOS RADIOTRAZADORES

Recientemente se han propuesto nuevos radiotrazadores para la identificación del GC en el cáncer de mama, como *^{99m}Tc-Tilmanocept (Lymhoseek®)*. Se trata de un agente que se fija a los receptores de la célula linfática, donde queda retenido. Los resultados de la fase II de ensayo clínico ya han sido expuestos, mostrando su elevada seguridad para el mapeo linfático intraoperatorio y óptima especifidad para la detección linfática[310]. La eficacia de localización del GC puede ser superior a la obtenida mediante nanocoloides[311].

❖ IMAGEN INTRAOPERATORIA: GAMMACAMARA PORTATIL

Este sistema, disponible desde hace algunos años, permite la localización *in vivo* de la lesión dentro del tejido mamario o del GC en el campo quirúrgico. Es de gran utilidad para la identificación de posibles contaminaciones de la mama durante la inyección intratumoral del radiocoloide, para la elección del punto de abordaje quirúrgico óptimo y para valorar los márgenes de resección en la pieza (exeresis radioguiada, técnica ROLL)[312]. La cámara portátil permite además la identificación del GC en tiempo real, la localización de GC de difícil localización con la sonda[313,314] (próximos al sitio inyección o de débil captación) y la comprobación in situ del éxito de la extirpación.

❖ IMAGEN MULTIMODAL: SPET-CT; SPET-RNM

Los equipos "híbridos" SPET-CT permiten la adquisición simultánea de ambos procedimientos diagnósticos, lo que aumenta el contraste, la resolución espacial, y en consecuencia la sensibilidad para la identificación del GC en comparación con la imagen planar[315,316], facilitando la localización anatómica exacta de los GC de ubicación más comprometida[317,318] (drenajes extra-axilares, ganglios próximos al sitio de inyección) o en pacientes que presentan mayores dificultades (obesas)[319].

Por otro lado se ha presentado recientemente el uso de nanopartículas de óxido férrico, marcadas con ^{99m}Tc ("*SPIO*"), para la adquisición simultánea de SPET y RNM[320,321]. Se propone incluso la perspectiva futura de que esta técnica híbrida, que identifica las metástasis por su captación de contraste (RNM) en los ganglios centinelas identificados en la SPET, sustituya en un futuro a la propia BSGC. No obstante esta posibilidad no

parece viable dada la limitación de la SPET-RNM para identificar micrometástasis.

- NUEVOS DISPOSITIVOS DE DETECCION

Entre ellos cabe destacar el sistema de detección magnética del GC: *SentiMAG®*, recientemente propuesto[322] y aún en estudio. Se trata de una sonda manual que detecta señales magnéticas. Para la localizacion del GC, se administran cerca del tumor pequeñas cantidades de nanopartículas de óxido férrico, trazadores magnéticos, que posteriormente migran hasta el GC, donde quedan retenidas.

- TOMOGRAFÍA POR EMISIÓN DE POSITRONES (PET). MAMOGRAFIA POR EMISION DE POSITRONES (PEM).

La exploración PET ("Positron Emission Tomography") aporta información in vivo de distintos procesos biológicos (imagen molecular). El radiotrazador más frecuentemente empleado es la ^{18}F-FDG, análogo de la glucosa, que sufre un atrapamiento celular, por lo que su captación refleja la actividad glucolítica de los tejidos, muy aumentada en los procesos neoplásicos. La adquisición simultánea de la TAC (PET-CT) añade resolución anatómica a la imagen funcional. Se han desarrollado también sistemas PET-RNM.

No obstante, la limitada resolución de la PET para identificar lesiones de muy pequeño tamaño y la escasa sensibilidad en tumores poco proliferativos (tubular, lobulillar, in situ) hacen que no sea de gran utilidad como técnica de cribado. Tampoco está indicada en la estadificación inicial de las pacientes con cáncer de mama en estadios precoces debido a la limitación para el diagnóstico de ganglios axilares de tamaño muy

pequeño[323], de modo que la escasa sensibilidad para la identificación de micrometástasis hace poco probable que pueda reemplazar a la BSGC[324]. Las indicaciones de la PET (^{18}F-FDG) en el cáncer de mama que están actualmente bien establecidas son la estadificación inicial en tumores en fase avanzada[325] y la re-estadificación de pacientes con recurrencia, ya que esta técnica es superior a otras en la identificación de extensión a distancia y ganglionar[326]. Además se ha demostrado su utilidad en la valoración de mamas densas, radiadas o con prótesis, en la estadificación previa a quimioterapia primaria[327], en la planificación de la radioterapia y en la evaluación de la respuesta terapeútica[328], habiéndose descrito modificaciones técnicas que mejoran el renidimiento de la PET-TAC, como la adquisición en posición prona[329].

Actualmente se dispone además de avances técnicos como los llamados tomomamógrafos PET (*PEM "Positron Emission Mammography"*)[330], dispositivos diseñados de modo específico para la exploración mamaria, tanto con sistema de compresión mamaria similar a la mamografía convencional ("*Naviscan*"), como equipamientos para adquisición decúbito prono ("*Mammi*"). Los sistemas PEM aumentan el rendimiento diagnóstico incluso en procesos tumorales en estadio inicial, gracias a su elevada sensibilidad para identificar lesiones de muy pequeño tamaño o difícil localización[331], habiéndose publicado resultados de especificidad superior a la de la RMN para la identificación de multilesionalidad[332]. Permiten además la estadificación sistémica durante la misma exploración. Algunos de estos sistemas incorporan dispositivos que permiten la realización de biopsia estereotáxica de las lesiones[333].

Además, se ha demostrado la estrecha relación directa entre la captación y retención de FDG y factores pronósticos del cáncer de mama,

tanto clínicos (tamaño tumoral, estadio), como biológicos (grado histologico, Ki-67 y c-erbB 2), lo que induce a considerar esta captación como predictor del comportamiento biológico del tumor[334]. Se ha encontrado también correlación inversa, genéticamente determinada, entre la expresión de receptores hormonales y el estatus metabólico del tumor (captación de FDG)[335].

En este sentido, y en el contexto de la tendencia actual de tratamiento individualizado del cáncer de mama gracias a las nuevas terapias dirigidas a receptores celulares específicos de cada paciente, la incorporación de exploraciones con radiofármacos PET marcadores de dichos receptores biológicos, ha de ser una herramienta de futuro tanto en el diagnóstico precoz del proceso tumoral (imagen molecular de alta especificidad y sensibilidad de receptores estrogénicos y dianas específicas de terapia) como en la valoración de las respuesta metabólica a estos tratamientos[336]. Entre estos nuevos radiotrazadores PET destacan marcadores de proliferación celular (^{11}C-Timidina, ^{11}C-colina, ^{18}F-Fluorotimidina), síntesis proteíca (^{11}C-Metionina), hormonodependencia (^{18}F-Estradiol), hipoxia (^{18}F-misonidazol), angiogénesis (^{64}Cu-DOTA), apoptosis (^{18}F-anexina), receptores celulares (^{68}Ga-Somatostatina, ^{68}Ga-Bombesina), etc.

- IMAGEN OPTICA (FLUORESCENCIA)

La imagen óptica o tomografía óptica difusa de fluorescencia ("*FDOT")* emplea moléculas o contrastes fluorescentes (verde de indocianina "*ICG*", omocianina)[337] que al ser lumínicamente estimulados desde el exterior ofrecen una imagen de elevada sensibilidad y especificidad, demostrando un nítido contraste del tumor mamario en comparación con el tejido sano.

Además, recientes estudios han demostrado la elevadísima eficacia de la imagen de fluorescencia obtenida tras la administración periareolar del verde de indocianina para la identificación del GC[338,339]. La sensibilidad se aproxima incluso al 100% cuando se realiza la detección del GC empleando métodos combinados: verde de indocianina y radiocoloide[340] o colorante[341]. En un estudio reciente, Brouwer et al.[342] demuestran la coincidencia del patrón de drenaje al administrar de forma combinada ICG y nanocoloide, y proponen el uso de este método fluorescente en las regiones de anatomía más compleja. Las posibilidades de futuro se centran en el desarrollo de nuevos agentes moleculares "fluoróforos" específicos de receptores tumorales.

- TRATAMIENTO INTRAOPERATORIO CON RADIONUCLIDOS

En los últimos años el grupo del Instituto Europeo de Oncología ha propuesto la radioterapia metabólica intraoperatoria del cáncer de mama ("IART":"Intraoperative avidination for radionuclide treatment")[343], que se basa en la unión de alta afinidad entre el depósito de *avidina* realizado en el lecho quirúrgico tras la exéresis del tumor mamario, y el radiotrazador ^{90}*Ytrio-DOTA-Biotina* posteriormente administrado i.v. Este procedimiento, aún en estudio, podría sustituir en el futuro a la radioterapia convencional mamaria, tanto la externa, como la radioterapia parcial intaoperatoria.

CONCLUSIONES

7. CONCLUSIONES

7.1. Generales

7.1.1. La eficiencia de los radiocoloides en la detección por linfogammagrafía del GC y en su localización intraoperatoria es muy elevada (94,5 y 90,5% respectivamente).

7.1.2. El tamaño de la lesión tumoral primaria, la carga tumoral axilar, y la edad de la paciente, son factores significativamente determinantes de la eficiencia de detección del GC.

7.1.3. El procedimiento de BSGC evita una LDNA innecesaria en el 68,9% de los pacientes con cáncer de mama estadio I y II (407), ya que el análisis histológico del GC no demuestra afectación metastásica.

7.1.4. Después de un período medio de seguimiento de 47,4 meses, la tasa de enfermedad global es un 5%, congruente con los estadios tumorales de las pacientes incluidas, y la aparición de recaída axilar después de GC benigno ha sucedido en una única ocasión (0,24%), aspecto muy favorable.

7.1.5. La BSGC, en su aplicación clínica a los 600 procesos de cáncer de mama diagnosticados en el Area Sanitaria V de Gijón entre II/03 y XII/10, es por tanto una técnica eficaz, segura y fiable que permite una estadificación exacta de los pacientes y participa del control locorregional de la enfermedad.

7.1.6. La exéresis de otras adenopatías "sospechosas", aparte del GC, se relaciona con la baja tasa de recaídas axilares, ya que se han identificado metástasis en estos ganglios no centinela en el 0,96% de los pacientes en los que el GC fue benigno. Esta práctica ha de realizarse por tanto de modo rutinario.

7.2. Micrometástasis

7.2.1. La identificación de micrometástasis en el GC es relativamente frecuente e implica la re-estadificación al alza de un porcentaje significativo de pacientes (8,3%).

7.2.2. La afectación tumoral microscópica del GC (micrometástasis) no debe ser despreciada cuando se considera la carga tumoral de las pacientes con cáncer de mama, ya que ha presentado relevancia pronóstica en este grupo de pacientes (tasa enfermedad 8,1%).

7.2.3. No obstante la indicación de LDNA cuando el GC presenta micrometástasis no es imprescindible, pudiendo evitarse al menos en los pacientes que van a recibir tratamiento sistémico adyuvante, dado que la existencia de otros ganglios positivos en el vaciamiento es rara (12,1%), y la repercusión de la LDNA sobre la evolución de las pacientes, generalmente poco significativa. En estos casos se ha de enfatizar en la exploración ecográfica prequirúrgica, para evitar falsos negativos del GC en el procedimiento de BSGC.

7.3. Tamaño radiotrazador

7.3.1. La eficiencia de detección gammagráfica e intraoperatoria del GC no difiere significativamente en función del tamaño del radiocoloide utilizado, aunque se debe considerar su fuerte dependencia de la vía por la que se administre.

7.3.2. El porcentaje de drenajes extra-axilares es solo ligeramente superior cuando se emplea un radiocoloide de menor tamaño.

7.3.3. El número de GC por paciente es significativamente mayor cuando se emplean coloides de menor tamaño para la detección.

7.4. Vía de administración del radiotrazador

7.4.1. La eficiencia de detección axilar del GC no difiere significativamente según la vía de inyección empleada, en íntima relación con el tamaño del radiocoloide empleado.

7.4.2. La inyección combinada del radiocoloide, superficial y profunda, no ha supuesto un beneficio en cuanto a la eficacia de detección del GC en comparación con la inyección exclusivamente periareolar (PA). No obstante, se debe considerar en el contexto de que este grupo de pacientes presentó mayor carga tumoral que el grupo PA.

7.4.3. La administración combinada supone solo un ligero incremento del número de GC por paciente. El número de GC depende mucho más del tamaño del radiocoloide que de la región mamaria en que se administre.

7.4.4. Probablemente la muestra es insuficiente para demostrar que la inyección combinada garantice la localización de los GC extra-axilares.

7.4.5. La administración profunda del radiotrazador ha permitido elevados porcentajes de detección, a pesar de la alta carga tumoral de las pacientes incluidas en este grupo IT, y elevado número de GC por paciente, aunque probablemente ambos resultados están relacionados con el empleo porcentualmente más frecuente de un coloide de pequeño tamaño.

7.4.6. La administración periareolar, tradicionalmente empleada por nuestro grupo, se confirma como procedimiento seguro y altamente eficaz, aún cuando se emplean radiocoloides de tamaño grande.

7.5. Carcinoma in situ

7.5.1. El diagnóstico final revela microinvasión o incluso carcinoma invasivo en el 45,6% de los casos con el diagnóstico preoperatorio de carcinoma in situ, incluidos para BSGC: de alto grado o extensos y/o con indicación de mastectomía.

7.5.2. La eficacia de identificación del GC es muy elevada.

7.5.3. El porcentaje de afectación del GC es bajo, pero no despreciable (6,9%).

7.5.4. Por todo ello, el procedimiento de BSGC está indicado en las pacientes con carcinoma intraductal de alto riesgo y/o programado para mastectomía.

7.5.5. La administración PA es apropiada, dado que frecuentemente se trata de microcalcificaciones múltiples, dispersas y no palpables.

7.5.6. Puede existir una asociación directa entre estos procesos intraductales y el alto porcentaje de migración extra-axilar, probablemente relacionada con su multifocalidad.

7.6. Tumores multifocales y multicéntricos

7.6.1. La tasa de detección del GC es elevada en las pacientes con tumores múltiples de mama (95,5% en la gammagrafía y 92,1% en la detección intraoperatoria), sin que se observe diferencia estadísticamente relevante respecto a los pacientes con lesión única. La existencia de multiplicidad tumoral no supone un detrimento de la eficacia de la BSGC.

7.6.2. El procedimiento de administración PA del radiotrazador es adecuado en estos casos, y se intuye que representa el drenaje de cada uno de los distintos tumores, ya que el promedio de GC por paciente y el hallazgo de drenajes extra-axilares son significativamente más elevados que en el resto de la población.

7.6.3. La indicación de BSGC en los casos de cáncer de mama multicéntrico es correcta y segura, aplicando la administración PA del radiocoloide. No obstante, en estos casos habrá que asumir menor probabilidad de identificación del GC, más frecuentes localizaciones anómalas del mismo, y mayor porcentaje de GC positivos.

7.7. Influencia de la cirugía previa

7.7.1. La eficiencia de detección gammagráfica y quirúrgica del GC en las pacientes con cirugía mamaria previa es aceptable, 92,3% y 82% respectivamente. La existencia de un antecedente quirúrgico supone solo un ligero detrimento de la tasa de detección del GC, aunque no es significativo.

7.7.2. La inyección PA es apropiada en estas pacientes, recomendándose una segunda inyección subdérmica pericicatricial cuando la intervención quirúrgica anterior afectó al cuadrante supero externo de la mama.

7.7.3. En las pacientes con algún antecedente quirúrgico, el número de GC por paciente y el porcentaje de drenajes extra-axilares son significativamente mayores que en las pacientes no operadas previamente.

7.7.4. Ambos factores, número de GC por paciente y GC extra-axilares, muestran una tendencia de asociación directa con la extensión del procedimiento quirúrgico previo y su localización en el CSE. Sin embargo no existe ninguna diferencia estadísticamente significativa en cuanto a eficacia de detección, promedio de GC por paciente y porcentaje de GC extra-axilares, dependiente de la extensión y la localización del procedimiento quirúrgico previo.

7.7.5. El procedimiento de estadificación mediante BSGC es eficaz, seguro y fiable en su aplicación a pacientes con antecedente quirúrgico mamario, no solo biopsia escisional, sino también tumorectomía o cirugía conservadora anterior, incluso aunque el antecedente quirúrgico se localice en el CSE. No se han observado recaídas axilares precoces.

7.7.6. No se recomienda la realización de la BSGC inmediatamente después del episodio quirúrgico por las dificultades de migración linfática por la inflamación tisular.

7.7.7. Es necesaria más casuística para estudiar la indicación de esta técnica a pacientes con el antecedente de cirugía plástica.

BIBLIOGRAFIA

8. BIBLIOGRAFÍA

1. López-Abente G, Pollán M, Aragonés N, et al. La situación del cáncer en España. Area de Epidemiología Ambiental y Cáncer. Centro Nacional de Epidemiología-Instituto de Salud Carlos III. Madrid: Ministerio de Sanidad y Consumo, 2005.
2. Ramos Boyero, M. Cáncer de Mama: epidemiología, factores de riesgo y presentación clínica. En: Guías Clínicas de la Asociación Española de Cirujanos. Cirugía de la Mama. Ed. A. Sierra García, A. Piñero Madrona, J. Illana Moreno. Madrid 2006. pp 213-9.
3. García Manero M, Martínez Regueira F. Cáncer de mama. Rev Med Univ Navarra 2008: 3-3.
4. López-Abente G, Ramis R, Pollán M, et al. Atlas municipal de mortalidad por cáncer en España., 1989-1998. Centro Nacional de Epidemiología-Instituto de Salud Carlos III. Madrid: Ministerio de Sanidad y Consumo, 2006.
5. Blay Albors P, García Teijido P. Susceptibilidad al cáncer de mama. Predisposición hereditaria y consejo genético. En: Guía Práctica de Patología Mamaria "Bruno Salvadori". Ed. I. Blanco, C. Moriyón, I. Peláez. Asturias 2009. pp 25-37.
6. Edge SB, Byrd DR, Carducci MA, et al. AJCC Cancer Staging Manual. 7th ed. New York, NY: Springer; 2009.
7. Yano Asso C, Echevarría Franco L. Mamografía y Ecografía de Mama. En: Guía Práctica de Patología Mamaria "Bruno Salvadori". Ed. I. Blanco, C. Moriyón, I. Peláez. Asturias 2009. pp 81-99.
8. Escribano Alcántara F, Sentís i Crivillé M. La Resonancia magnética de mama. En: Guía Práctica de Patología Mamaria "Bruno Salvadori". Ed. I. Blanco, C. Moriyón, I. Peláez. Asturias 2009. pp 101-115.

9. Vega Bolívar A. Procedimientos Intervencionistas en Patología Mamaria. En: Guía Práctica de Patología Mamaria "Bruno Salvadori". Ed. I. Blanco, C. Moriyón, I. Peláez. Asturias 2009. pp 117-133.
10. Halsted WS. The results of operations for the cure of cancer of the breast performed at the Johns Hopkins Hospital. Johns Hopkins Hosp Bull 1894; 4: 297-350.
11. Gill GFD. Historic milestones in cancer surgery. Semin Oncol 1979; 6: 409-27.
12. Fisher B. Laboratory and clinical research in breast cancer. A personal adventure. The David Karvnosky Memorial Lecture. Cancer Res 1980; 40: 3863-74.
13. Madden JL. Modified radical mastectomy. Surg Gynecol Obstet 1965; 121: 1221-30.
14. Veronesi U, Sacozzi R, Del VM et al. Comparing radical mastectomy with quadrantectomy, axillary dissection and radiotherapy in patients with small cancers of the breast. N Engl J Med 1981; 305: 6-11.
15. Fisher B, Bauer M, Margolese R, et al. Five-year results of a randomized clinical trial comparing total mastectomy and segmental mastectomy with or without radiation in the treatment of breast cancer. N Engl J Med 1985; 312: 665-73.
16. Schwartz GF, Giuliano AE, Veronesi U; Consensus Conference Committee. Proceedings of the consensus conference on the role of sentinel lymph node biopsy in carcinoma of the breast, April 19-22, 2001, Philadelphia, Pennsylvania. Cancer 2002; 94: 2542-51.
17. Piñero Madrona A., Merck Navarro B., Parrilla Paricio P. Factores pronósticos y estadificación del cáncer de mama. En: Guías Clínicas de la Asociación Española de Cirujanos. Cirugía de la Mama. Ed. A. Sierra García, A. Piñero Madrona, J. Illana Moreno. Madrid 2006. pp 221-233.

18. Ruibal Morell, A. Aspectos biológicos de los cánceres de mama hormonoindependientes. En: Cáncer de mama. Avances en diagnóstico, tratamiento e investigación. Ed. Díaz-Faes J, y Ruibal, A. Fundación de Estudios Mastológicos. León, 2006. pp 163-75.
19. Buyse M, Loi S, van´t Veer L, et al. Validation and clinical utility of a 70-gene prognostic signatura for women with node-negative breast cancer. J Natl Cancer Inst 2006; 98: 1183-92.
20. Carter CL, Allen C, Henson DE. Relation of tumor size, lymph node status, and survival in 24,740 breast cancer cases. Cancer 1989; 63: 181-7.
21. Fisher ER, Anderson S, Redmond C, Fisher B. Pathologic findings from the National Surgical Adjuvant Breast Project protocol B-06. 10-year pathologic and clinical prognostic discriminants. Cancer 1993; 15: 2507-14.
22. Ramos Boyero M, González-Orús Marcos JM, Gómez Alonso A. Linfadenectomía axilar y biopsia del ganglio centinela en el tratamiento del cáncer de mama. Cir Esp 1999; 66: 333-8.
23. Vidal-Sicart, S. Medicina Nuclear y Ganglio Centinela. En: Cáncer de mama: avances en diagnóstico, tratamiento e investigación. Ed. Díaz-Faes J, y Ruibal A. Fundación de Estudios Mastológicos. León 2006. pp. 191-203.
24. Tanis PJ, Nieweg OE, Valdés Olmos RA, Kroon BB. Anatomy and physiology of lymphatic drainage of the breast from the perspective of sentinel node biopsy. J Am Coll Surg 2001; 192: 399-409.
25. Turner-Warwick R. The lymphatics of the breast. Br J Surg 1959; 46: 574-82.
26. Borgstein PJ, Meijer S, Pijpers RJ, et al. Functional lymphatic anatomy for sentinel node biopsy in breast cancer: echoes from the past and the periareolar blue method. Ann Surg 2000; 232: 81-9.
27. Halsell JT, Smith JR, Bentlage CR, Park OK, Humphreys JW. Lymphatic drainage of the breast demonstrated by vital dye staining and radiography. Ann Surg 1965; 162: 221-6.

28. Haagensen CD. Anatomy of the mammary glands. In: Disease of the breast. Philadelphia: WB Saunders; 1986: 1-46.
29. Vinagre Martínez LM. Anatomía quirúrgica de la mama. En: Guías Clínicas de la Asociación Española de Cirujanos. Cirugía de la Mama. Ed. A. Sierra García, A. Piñero Madrona, J. Illana Moreno. Madrid 2006. pp 27-37.
30. Cserni G. Szekeres JP. Internal mammary lymph nodes and sentinel node biopsy in breast cancer. Surg Oncol 2001; 10: 25-33.
31. Paredes P, Vidal-Sicart S, Zanón G, et al. Clinical relevance of sentinel lymph nodes in the internal mammary chain breast cancer patients. Eur J Nucl Med Mol Imaging 2005; 32: 1283-7.
32. Acea Nebril B. Linfadenectomía y biopsia del ganglio centinela. En: Guías Clínicas de la Asociación Española de Cirujanos. Cirugía de la Mama. Ed. A. Sierra García, A. Piñero Madrona, J. Illana Moreno. Madrid 2006. pp 375-398.
33. Fleissig A, Fallowfield L, Kissin M, et al. Postoperative arm morbidity and quality of life. Results of the ALMANAC randomised trial comparing sentinel node biopsy with standard axillary treatment in the management of patients with early breast cancer. Breast Cancer Res Treat 2006; 95: 279-93.
34. Warmuth MA, Bowen G, Prosnitz LR, et al. Complications of axillary lymph node dissection for carcinoma of the breast: a report based on a patient survey. Cancer 1998; 83: 1362-8.
35. Intra M, Rotmensz N, Mattar D, et al. Linfadenectomías innecesarias en la era del ganglio linfático centinela. Eur J Cancer (ed.esp.) 2008; 5: 8-13.
36. Cabanas RM. An approach for the treatment of penile carcinoma. Cancer 1977; 39: 456-66.
37. Morton DL, Wen DR, Wong JH, et al. Technical details of intraoperative lymphatic mapping for early stage melanoma. Arch Surg 1992; 127: 392-400.

38. Giuliano AE, Kirgan DM, Guenther JM, Morton DL. Lymphatic mapping and sentinel lymphadenectomy for breast cancer. Ann Surg 1994; 220: 391-8.
39. Krag DN, Weaver DL, Alex JC, Fairbank JT. Surgical resection and radiolocalization of the sentinel lymph node in breast cancer using a gammaprobe. Surg Oncol 1993; 2: 335-40.
40. Estourgie SH, Nieweg OE, Valdes-Olmos RA, Rutgers EJT, Kroon BBR. Lymphatic drainage patterns from the breast. Ann Surg 2004; 239: 232-7.
41. Hansen NM, Grube BJ, Giuliano AE. The time has come to change the algorithm for surgical management of early breast cancer. Arch Surg 2002; 137: 1131-5.
42. Kell MR, Burke JP, Barry M, et al. Outcome of axillary staging in early breast cancer: a meta-analysis. Breast Cancer Res Treat 2010; 120: 441-7.
43. Purushotham AD, Upponi S, Klevesath MB, et al. Morbidity after sentinel lymph node biopsy in primary breast cancer: Results from a randomized controlled trial. J Clin Oncol 2005; 23: 4312-21.
44. Askihaga T, Krag DN, Land SR, et al. Morbidity results from the NSABP B-32 trial comparing sentinel lymph node dissection versus axillary dissection. J Surg Oncol 2010; 102: 111-8.
45. Bafford A, Gadd M, Gu X, Lipsitz S, Golshan M. Diminishing morbidity with the increased use of sentinel node biopsy in breast carcinoma. Am J Surg 2010; 200: 374-7.
46. Wang Z, Wu LC, Chen JQ. Sentinel lymph node biopsy compared with axillary lymph node dissection in early breast cancer: a meta-analysis. Breast Cancer Res Treat 2011; 129: 675-89.
47. Krag DN, Anderson SJ, Julian TB, et al. Sentinel lymph node resection compared with conventional axillary lymph node dissection in clinically node-negative patients with breast cancer: overall survival findings from the NSABP B-32 randomised phase 3 trial. Lancet Oncol 2010; 11: 927-33.

48. Veronesi U, Viale G, Paganelli G, et al. Sentinel lymph node biopsy in breast cancer: Ten-years results of a randomized controlled study. Ann Surg 2010; 251: 595-600.

49. van der Ploeg IM, Nieweg OE, van Rijk MC, et al. Axillary recurrence after a tumour-negative sentinel node biopsy in breast cancer patients: A systematic review and meta-analysis of the literature. Eur J Surg Oncol 2008; 34: 1277-84.

50. Poletti P, Fenaroli P, Milesi A, et al. Axillary recurrence in sentinel lymph node-negative breast cancer patients. Ann Oncol 2008; 19: 1842-6.

51. Veronesi U, Galimberti V, Paganelli G, et al. Axillary metastases in breast cancer patients with negative sentinel nodes: a follow-up of 3548 cases. Eur J Cancer 2009;45: 1381-8.

52. Kim HJ, Son BH, Lim WS, et al. Impact of omission of axillary lymph node dissection after negative sentinel node biopsy: 70-month follow-up. Ann Surg Oncol 2010; 17: 2126-31.

53. Toussaint A, Nogaret JM, Veys I, et al. Axillary recurrence rate in breast cancer patients with negative sentinel lymph node biopsy or containing micrometastases and without further lymphadenectomy: a monocentric review of 8 years and 481 cases. Breast J 2011; 17: 337-42.

54. Ruano Pérez R, Ramos Boyero M, García-Talavera Fernández JR, et al. Incidence of axillary recurrence after a negative sentinel lymph node result in early stages of breast cancer: a 5-year follow-up. Rev Esp Med Nucl Imagen Mol 2012; 31: 173-7.

55. Andersson Y, de Boniface J, Jonson PE, et al; on behalf of the Swedish Breast Cancer Group and the Swedish Society of Breast Surgeons. Axillary recurrence rate 5 years after negative sentinel node biopsy for breast cancer. Br J Surg 2012; 99: 226-231.

56. Kapoor NS, Sim MS, Lin J, Giuliano AE. Long-term outcome of patients managed with sentinel lymph node biopsy alone for node-negative invasive breast cancer. Arch Surg 2012; 16: 1-7.

57. Nieweg OE, van Rijk MC, Valdés Olmos RA, Hoefnagel CA. Sentinel node biopsy and selective lymph node clearance - impact on regional control and .survival in breast cancer and melanoma. Eur J Nucl Med Mol Imaging 2005; 32: 631-34.

58. Kuijt GP, van de Poll-Franse LV, Voogd AC, Nieuwenhuijzen GA, Roumen RM. Survival after negative sentinel lymph node biopsy in breast cancer at least equivalent to after negative extensive axillary dissection. Eur J Surg Oncol 2007; 33: 832-7.

59. Prats E, Andrés A, Razola P, et al. Encuesta sobre la aplicación del ganglio centinela en el cáncer de mama y en el melanoma maligno. Resultados en España. Rev Esp Med Nucl 2009; 28: 212-8.

60. Pajares, M, Freire JM, Moreno P, Utor A, Tocino A, Alonso E. Evaluation of the quality of the sentinel node biopsy procedure in patients with breast cancer. Rev Esp Med Nucl 2010; 29: 236-40.

61. Quan ML, Wells BJ, McCready D, Wright FC, Fraser N, Gagliardi AR. Beyond the false negative rate: development of quality indicators for sentinel lymph node biopsy in breast cancer. Ann Surg Oncol 2010; 17: 579-91.

62. Piñero A, Jimenez J, Merck B, Vazquez C, y Grupo de Expertos. Reunión de Consenso sobre la biopsia selectiva del ganglio centinela en el cáncer de mama. Sociedad Española de Senología y Patología Mamaria. Rev Esp Med Nucl 2007; 26: 176-80.

63. Bernet L, Piñero A, Vidal-Sicart S, et al. Actualización del Consenso sobre la Biopsia Selectiva del Ganglio Cantinela en el Cáncer de Mama. Rev Senologia Patol Mam 2010; 23: 201-8.

64. Lyman GH, Giuliano AE, Somerfield MR, et al. American Society of Clinical Oncology guideline recomendations for sentinel lymph node biopsy in early-stage breast cancer. J Clin Oncol 2005; 23: 7703-20.

65. Buscombe J, Paganelli G, Burak ZE, et al. European Association of Nuclear Medicine Oncology Committee and Dosimetry Committee. Sentinel node in breast cancer procedural guidelines. Eur J Nucl Med Mol Imaging 2007; 34: 2154-9.

66. Gentilini O, Cremonesi M, Toesca A, et al. Sentinel lymph node biopsy in pregnant patients with breast cancer. Eur J Nucl Med Mol Imaging 2010; 37: 78-83.

67. Toesca A, Luini A, Veronesi P, Intra M, Gentilini O. Sentinel lymph node biopsy in early breast cancer: the experience of the European Institute of Oncology in special clinical scenarios. Breast Care (Basel) 2011; 6: 208-14.

68. Nathanson SD, Grogan JK, Debruyn D, Kapke A, Karvelis K. Breast cancer sentinel lymph node identification rates: the influence of radiocolloid mapping, case volume, and the place of the procedure. Ann Surg Oncol 2007; 14: 1629-37.

69. Kesmodel SB, Canter RJ, Terhune KP, et al. Use of radiotracer for sentinel lymph node mapping in breast cancer optimizes staging independent of site of administration. Clin Nucl Med 2006; 31: 527-33.

70. Barthelmes L, Goyal A, Newcombe RG, McNeill F, Mansel RE; NEW START and ALMANAC study groups. Adverse reactions to patent blue V dye - The NEW START and ALMANAC experience. Eur J Surg Oncol 2010; 36: 399-403.

71. Lucas N, Interne SB, Laine P, Nicolie B, Fondrinier E. Anaphylactic shock due to patent blue: four case report and review of literature. J Gynecol Obstet Biol Reprod 2010; 39: 116-20.

72. Acea Nebril B, Candia Bouso B, Sobrido Prieto M, Ramos Boyero, M. Definición de ganglio centinela. En: Biopsia del Ganglio Centinela en Enfermas con Cáncer de Mama. Ed. Asociación Española de Cirujanos. Sección de Patología Mamaria. A Coruña, 2003. pp 17-27.
73. Blanco Saiz I, Vidal-Sicart S. Ganglio Centinela en Cáncer de Mama. En: Guía Práctica de Patología Mamaria "Bruno Salvadori". Ed. I. Blanco, C. Moriyón, I. Peláez. Asturias 2009. pp 135-150.
74. van Rijk MC, Deurloo EE, Nieweg OE, et al. Ultrasonography and fine-needle aspiration cytology can spare breast cancer patients unnecessary sentinel lymph node biopsy. Ann Surg Oncol 2006; 13: 31-5.
75. García-Ortega MJ, Benito MA, Vahamonde EF, et al. Pretreatment axillary ultrasonography and core biopsy in patients with suspected breast cancer: Diagnostic accuracy and impact on management. Eur J Radiol 2011; 79: 64-72.
76. Baruah BP, Goyal A, Young P, Douglas-Lones AG, Mansel RE. Axillary node staging by ultrasonography and fine-needle aspiration cytology in patients with breast cancer. Br J Surg 2010; 97: 680-3.
77. Houssami N, Ciatto S, Turner RM, Cody HS 3rd, Macaskill P. Preoperative ultrasound-guided needle biopsy of axillary nodes in invasive breast cancer: meta-analysis of its accuracy and utility in staging the axilla. Ann Surg. 2011; 254: 243-51.
78. Park SH, Kim MJ, Park BW, Moon HJ, Kwak JY, Kim EK. Impact of preoperative ultrasonography and fine-needle aspiration of axillary lymph nodes on surgical management of primary breast cancer. Ann Surg Oncol 2011; 18: 738-44.
79. Torres Sousa MY, Banegas Illescas ME, Rozas Rodríguez ML, et al. Preoperative staging of axillary lymph nodes in breast cancer: ultrasonographic parameters and ultrasound-guided core needle biopsy. Radiologia 2011; 53: 544-51.

80. Vidal-Sicart S, Rioja ME. Detección gammagráfica e intraoperatoria del ganglio centinela en el cáncer de mama. Procedimientos en Medicina Nuclear. Rev Esp Med Nucl 2009; 28: 41- 3.

81. Leidenius MH, Leppänen EA, Krogerus LA, Smitten KA. The impact of radiopharmaceutical particle size on the visualization and identification of sentinel nodes in breast cancer. Nucl Med Commun 2004; 25: 233-8.

82. Jimenez IR, Roca M, Vega E, et al. Particle sizes of colloids to be used in sentinel lymph node radiolocalization. Nucl Med Commun 2008; 29: 166-72.

83. Rink T, Heuser T, Fitz H, Schroth HJ, Weller E, Zippel HH. Lymphoscintigraphic sentinel node imaging and gamma probe detection in breast cancer with Tc-99m nanocolloidal albumin: results of an optimized protocol. Clin Nucl Med 2001; 26: 293-8.

84. Bourgeois P, Nogaret JM, Veys I, et al. How "hot" is the pathologically positive sentinel lymph node in breast cancer patients?. Nucl Med Commun 2003; 24: 513-8.

85. Tanis PJ, Valdes Olmos RA, Muller SH, Nieweg OE. Lymphatic mapping in patients with breast cancer carcinoma: reproducibility of lymphscintigraphic results. Radiology 2003; 228: 546-51.

86. Rubello D, Zavagno G, Bozza F, et al. Analysis of technical and clinical variables affecting sentinel node localization in patients with breast cancer after a single intradermal injection of 99mTc nanocolloidal albumin. Nucl Med Commun 2004; 25: 1119-24.

87. Goyal A, Newcombe RG, Mansel RE. Clinical relevance of multiple sentinel nodes in patients with breast cancer. Br J Surg 2005; 92: 438-42.

88. Sato K, Krag D, Tamaki K, et al. Optimal particle size of radiocolloid for sentinel node identification in breast cancer-electron microscopic study and clinical comparison. Breast Cancer 2004;11:256-63.

89. Gawlick U, Mone MC, Nelson ET, Hansen HJ, Nelson EW. Success in sentinel lymph node procedures in obese patients with breast cancer. Am J Surg 2010; 200: 707-10.

90. Johnson MT, Guidroz JA, Smith BJ, et al. A single institution experience of factors affecting successful identification of sentinel lymph node in breast cancer patients. Surgery 2009; 146: 671-6.

91. Cox t E, Dupont E, Whitehead GF, et al. Age and body mass index may increase the chance of failure in sentinel lymph node biopsy for women with breast cancer. Breast J 2002; 8: 88-91.

92. Dupont EL, Kamath VJ, Ramnath EM, et al. The role of lymphoscintigraphy in the management of the patient with breast cancer. Ann Surg Oncol 2001; 8: 354-60.

93. Jinno H, Ikeda T, Matsui A, et al. Sentinel lymph node biopsy in breast cancer using technetium-99m tin colloids of different sizes. Biomed Pharmacother 2002; 56 Suppl 1: 213s-216s.

94. Argon AM, Duygun U, Acar E, et al. The use of periareolar intradermal Tc-99m tin colloid and peritumoral intraparenchymal isosulfan blue dye injections for determination of the sentinel lymph node. Clin Nucl Med 2006; 31: 795-800.

95. Motomura K, Komoike Y, Hasegawa Y, et al. Intradermal radioisotope injection is superior to subdermal injection for the identification of the sentinel node in breast cancer patients. J Surg Oncol 2003; 82: 91-6.

96. Shimazu K, Tamaki Y, Taguchi T, et al. Lymphoscintigraphic visualization of internal mammary nodes with subtumoral injection of radiocolloid in patients with breast cancer. Ann Surg 2003; 237: 390-8.

97. Eshima D, Fauconnier T, Eshima LH, Thornback JR. Radiopharmaceuticals for lymphoscintigraphy: including dosimetry and radiation considerations. Semin Nucl Med 2000; 30: 25-32.

98. Vazquez A, Piera C. Coloides en linfogammagrafía: aplicación al ganglio centinela. Rev Esp Med Nucl 1999; 18: 457-64.

99. Valdés Olmos RA, Tanis PJ, Hoefnagel CA, et al. Improved sentinel node visualization in breast cancer by optimizing the colloid particle concentration and tracer dosage. Nucl Med Commun 2001; 22: 579-86.

100. Valdes-Olmos RA, Jansen L, Hoefnagel CA, et al. Evaluation of mammary lymphoscintigraphy by a single intratumoral injection for sentinel node identification. J Nucl Med 2000; 41: 1500-6.

101. Waddington WA, Keshtgar MR, Taylor I, Lakhani SR, Short MD, Ell PJ. Radiation safety of the sentinel lymph node technique in breast cancer. Eur J Nucl Med 2000; 27: 377-91.

102. De Kanter AY, Arends PP, Eggermont AM, Wiggers T. Radiation protection for the sentinel node procedure in breast cancer. Eur J Surg Oncol 2003; 29: 396-99.

103. Mateos JJ, Vidal-Sicart S, Zanón G, et al. Sentinel lymph node biopsy in breast cancer patients: subdermal versus peritumoral radiocolloid injection. Nucl Med Commun 2001; 22: 17-24.

104. Shen P, Glass EC, DiFronzo LA, Giuliano AE. Dermal versus intraparenchymal lymphoscintigraphy of the breast. Ann Surg Oncol 2001; 8: 241-8.

105. Shimazu K, Tamaki Y, Taguchi T, Takamura Y, Noguchi S. Comparison between periareolar and peritumoral injection of radiotracer for sentinel lymph node biopsy in patients with breast cancer. Surgery 2002; 131: 277-86.

106. Maza S, Valencia R, Geworski L, et al. Peritumoral versus subareolar administration of technetium-99m nanocolloid for sentinel lymph node detection in breast cancer: preliminary results of a prospective intra-individual comparative study. Eur J Nucl Med Mol Imaging 2003; 30: 651-6.

107. Ortega M, Vidal-Sicart S, Zanón G, et al. Estudio comparativo de las diferentes vías de administración del radiotrazador para la localización del ganglio centinela en el cáncer de mama. Rev Esp Med Nucl 2004; 23: 153-61.

108. Povoski SP, Olsen JO, Young DC, et al. Prospective randomized clinical trial comparing intradermal, intraparenchymal, and subareolar injection routes for sentinel lymph node mapping and biopsy in breast cancer. Ann Surg Oncol 2006; 13: 1412-21.

109. Rodier JF, Velten M, Wilt M, et al. Prospective multicentric randomized study comparing periareolar and peritumoral injection of radiotracer and blue dye for the detection of sentinel lymph node in breast sparing procedures: FRANSENODE trial. J Clin Oncol 2007; 25: 3664-9.

110. Mudun A, Sanli Y, Ozmen V, et al. Comparison of different injection sites of radionuclide for sentinel lymph node detection in breast cancer: single institution experience. Clin Nucl Med 2008; 33: 262-7.

111. García-Manero M, Olartecoechea B, Royo P. Different injection sites of radionuclide for sentinel lymph node detection in breast cancer: single institution experience. Eur J Obstet Gynecol Reprod Biol 2010; 153: 185-7.

112. Somasundaran SK, Chicken DW, Waddington WA, Bomanji J, Ell PJ, Keshtgar MR. Sentinel node imaging in breast cancer using superficial injections: Technical details and observations. Eur J Surg Oncol 2009; 35: 1250-6.

113. McMasters KM, Wong SL, Martin RC 2nd, et al. Dermal injection of radioactive colloid is superior to peritumoral injection for breast cancer sentinel lymph node biopsy: results of a multiinstitutional study. Am Surg 2001; 233: 676-87.

114. Zavagno G, Rubello D, Franchini Z, et al. Axillary sentinel lymph nodes in breast cancer: a single lymphatic pathway drains the entire mammary gland. Eur J Surg Oncol 2005; 31: 479-84.

115. Peley G, Sinkovics I, Tóth J, Farkas E, Keresztes S, Köves I. Subareolar injection of radioactive colloid for sentinel lymph node identification in breast cancer patients. Am Surg 2004; 70: 625-9.

116. Armas F, Hernández MJ, Vega V, et al. Utility and advantages of single tracer subareolar injection in sentinel lypmh node biopsy in breast cancer. Cir Esp 2005; 78: 260-5.

117. D´Eredita G, Giardina C, Guerrieri AM, Berardi T. A further validation of subareolar injection technique for breast cancer sentinel lymph node biopsy. Ann Surg Oncol 2006; 13: 701-7.

118. Chapgar A, Martin RC 3rd, Chao C, et al. Validation of subareolar and periareolar injection techniques for breast sentinel lymph node biopsy. Arch Surg 2004; 139: 614-8.

119. Pelosi E, Bello M, Giors M, et al. Sentinel lymph node detection in patients with early-stage breast cancer: comparison of periareolar and subdermal/peritumoral injection tecniques. J Nucl Med 2004; 45: 220-5.

120. Chapgar AB, Carlson DJ, Laidley AL, et al. Factors influencing the number of sentinel lymph nodes identified en patients with breast cancer. Am J Surg 2007; 194: 860-4.

121. Tanis PJ, Deurloo EE, Valdés Olmos RA, et al. Single intralesional tracer dose for radio-guided excision of clinically occult breast cancer and sentinel node. Ann Surg Oncol 2001; 8: 850-5.

122. Tafra L, Lannin DR, Swanson MS, et al. Multicenter trial of sentinel node biopsy for breast cancer using both technetium sulphur colloid and isosulfan blue dye. Ann Surg 2001; 233: 51-9.

123. Thompson M, Korourian S, Henry-Tillman R, et al. Intraoperative radioisotope injection for sentinel lymph node biopsy. Ann Surg Oncol 2008; 15: 3216-21.

124. Stell VH, Flippo-Morton TS, Norton HJ, White RL Jr. Effect of intraoperative radiocolloid injection on sentinel lymph node biopsy in patients with breast cancer. Ann Surg Oncol 2009; 16: 2300-4.

125. Johnson CB, Bonet C, Korourian S, Adkins L, Klimberg VS. Intraoperative injection of subareolar or dermal radioisotope results in predictable identification of sentinel lymph nodes in breast cancer. Ann Surg 2011; 254: 612-8.

126. Marchal F, Rauch P, Morel O, et al. Results of preoperative lypmhoscintigraphy for breast cancer are predictive of identification of axillary sentinel lymph nodes. World J Surg 2006; 30: 55-62.

127. Cortes M, Bajen MT, Gil M, Benito E, Moreno A, Guma A, et al. Simultaneus location of non-palpable breast neoplasms and sentinel node (SN) study by radioisotopic techniques. Rev Esp Med Nucl 2005; 24: 101-6.

128. Fraile M, Mariscal A, Lorenzo C, et al. Radiolocalización de lesiones mamarias no palpables combinada con la biopsia del ganglio centinela en mujeres con cáncer de mama. Cir Esp 2005; 77: 36-9.

129. Van Rijk MC, Tanis PJ, Nieweg OE, et al. Sentinel node biopsy and concomitant probe-guided tumor excision of nonpalpable breast cancer. Ann Surg Oncol 2007; 14: 627-32.

130. Noguchi M, Inokuchi M, Zen Y. Complement of peritumoral and subareolar injection in breast cancer sentinel lymph node biopsy. J Surg Oncol 2009; 100: 100-5.

131. Sanli Y, Berberoglu K, Turkmen C, et al. The value of combined peritumoral and subdermal injection techniques for lymphoscintigraphy in detection of sentinel lymph node in breast cancer. Clin Nucl Med 2006; 31: 690-3.

132. Dede F, Gulluoglu BM, Ones T, et al. Multiparametric analysis of preoperative lymphatic mapping with the use of combined deep plus superficial radiotracer injection technique in early breast cancer. Nucl Med Commun 2008; 29: 546-52.

133. Meretoja TJ, Joensuu H, Heikkila PS, Leidenius MH. Safety of sentinel node biopsy in breast cancer patients who receive a second radioisotope injection after visualization failure in lymphoscintigraphy. J Surg Oncol 2010; 102: 649-55.

134. Hindié E, Groheux D, Brenot-Rossi I, Rubello D, Moretti JL, Espié M. The sentinel node procedure in breast cancer: nuclear medicine as the starting point. J Nucl Med 2011; 52: 405-14.

135. Veronesi U, Arnone P, Veronesi P, et al. The value of radiotherapy on metastatic internal mammary nodes in breast cancer. Results on a large series. Ann Oncol 2008; 19: 1553-60.

136. Abdollahi A, Jangjoo A, Dabbagh Kakhki VR, et al. Factors affecting sentinel lymph node detection failure in breast cancer patients using intradermal injection of the tracer. Rev Esp Med Nucl 2010; 29: 73-7.

137. Brenot-Rossi I, Houvenaeghel G, Jacquemier J, et al. Nonvisualization of axillary sentinel node during lymphoscintigraphy: is there a pathologic significance in breast cancer?. J Nucl Med 2003; 44: 1232-6.

138. Noguchi A, Onoguchi M, Ohnishi T, et al. Predicting sentinel lymph node metastasis in breast cancer with lymphoscintigraphy. Ann Nucl Med 2011; 25: 221-6.

139. Serrano Vicente J, Infante de la Torre JR, Domínguez Grande ML, et al. Optimización de la biopsia selectiva de ganglio centinela en el cáncer de mama mediante palpación axilar intraoperatoria. Rev Esp Med Nucl 2010; 29: 8-11.

140. Schmid SM, Myrick ME, Forrer F, et al. Sentinel lymph node biopsy in primary breast cancer: trust the radiolabeled colloid method and avoid unnecessary procedures. Eur J Surg Oncol 2011; 37: 211-6.

141. Lang JE, Liu LC, Lu Y, et al. Prognostic implications of positive nonsentinel lymph nodes removed during selective sentinel lymphadenectomy for breast cancer. Breast 2009; 15: 242-6.

142. Lester SC, Bose S, Chen YY, et al. Protocol for the examination of specimens from patients with invasive carcinoma of the breast. Arch Pathol Lab Med 2009; 133: 1515-38.

143. González-Palacios, F. El patólogo frente al estudio del ganglio centinela. En: Cáncer de mama: avances en diagnóstico, tratamiento e investigación. Ed. Díaz-Faes J, y Ruibal, A. Fundación de Estudios Mastológicos. León, 2006. pp. 177-191.

144. Dabbs DJ, Fung M, Jonhson R. Intraoperative cytologic examination of breast sentinel lymph node: test utility and patient impact. Breast J 2004; 10: 190-4.

145. Cserni G. Complete sectioning of axillary sentinel nodes in patients with breast cancer. Analysis of two different step sectioning and immunohistochemistry protocols in 246 patients. J Clin Pathol 2002; 55: 926-31.

146. Osako T, Iwase T, Kimura K, et al. Intraoperative molecular assay for sentinel lymph node metastases in early stage breast cancer: a comparative analysis between one-step nucleic acid amplification whole node assay and routine frozen section histology. Cancer 2011; 117: 4365-74.

147. Godey F, Leveque J, Tas P, et al. Sentinel lymph node analysis in breast cancer: contribution of one-step nucleic acid amplification (OSNA). Breast Cancer Res Treat 2012; 131: 509-16.

148. Castellano I, Macri L, Deambrogio C, et al. Reliability of whole sentinel lymph node analysis by one-step nucleic acid amplification for intraoperative diagnosis of breast cancer metastases. Ann Surg 2012; 255: 334-42.

149. Pernas S, Gil M, Benítez A, et al. Avoiding axillary treatment in centinela lymph node micrometastases of breast cancer: A prospective analysis of axillary or distant recurrence. Ann Surg Oncol 2010; 17: 772-7.

150. Leidenius MH, Vironen JH, Heikkila PS, et al. Influence of isolated tumor cells in centinela nodes on outcome in small, node-negative (pT1N0M0) breast cancer. Ann Surg Oncol 2010; 17: 254-62.

151. Cordero JM, Palomar A, Delgado M, et al. Prevalence of micrometastases and isolated tumor cells in the sentinel node at early stage breast cancer. Rev Esp Med Nucl Imagen Mol 2012; 31: 78-82.

152. Ruano R, Ramos M, García-Talavera JR, et al. Sentinel node biopsy in T2 breast cancer larger than 3cm and clinically negative axilla compared with the T1-T2<3cm standard indication. Rev Esp Med Nucl 2008; 27: 176-82.

153. Capdet J, Martel P, Charitansky H, et al. Factors predicting the sentinel node metastases in T1 breast cancer tumor: an analysis of 1416 cases. Eur J Surg Oncol 2009; 35: 1245-9.

154. Coombs N, Chen W, Taylor R, Boyages J. A decision tool for predicting sentinel node accuracy from breast cancer size and grade. Breast J 2007; 13: 593-8.

155. Bembenek A, Fischer J, Albrecht H, et al. Impact of patient and disease specific factors on SLNB in breast cancer patients. Are current guidelines justified?. World J Surg 2007; 31: 267-75.

156. Fernández A, Cortés M, Benito E, et al. Gamma probe sentinel node localization and biopsy in breast cancer patients treated with a neoadjuvant chemotherapy scheme. Nucl Med Commun 2001; 22: 361-6.

157. van Rijk MC, Nieweg OE, Rutgers EJ, et al. Sentinel node biopsy before neoadyuvant chemotherapy spares breast cancer patients axillary lymph node dissection. Ann Surg Oncol 2006; 13: 475-9.

158. van Rijk MC, Tanis PJ, Nieweg OE, et al. Clinical implications of sentinel nodes outside the axilla and mammary chain in patients with breast cancer. J Surg Oncol 2006; 94: 281-6.

159. Blanco I, Moriyón C. ¿Es siempre necesaria la biopsia de los ganglios centinelas en la cadena mamaria interna en el cáncer de mama?. Rev Senología Patol Mama 2007; 20: 35-6.

160. Goldhirsch A, Wood WC, Coates AS, Gelber RD, Thurlimann B, Senn HJ, et panel members. Strategies for subtypes-dealing with the diversity of breast cancer: highlights of the St Gallen International Expert Consensus on the Primary Therapy of Early Breast Cancer 2011. Ann Oncol 2011; 22; 1736-47.

161. Gobardhan PD, Elias SG, Madsen EV, et al. Prognostic value of lymph node micrometastases in breast cancer: A multicenter cohort study. Ann Surg Oncol 2011; 18: 1657-64.

162. Weaver DL, Ashikaga T, Krag DN, et al. Effect of occult metastases on survival in node-negative breast cancer. N Engl J Med 2011; 364: 412-21.

163. Giuliano AE, McCall L, Beitsch P, et al. Locoregional recurrence after sentinel lymph node dissection with or without axillary dissection in patients with sentinel lymph node metastases: the American College of Surgeons Oncology Group Z0011 randomized trial. Ann Surg. 2010; 252: 426-32.

164. Giuliano AE, Hunt KK, Ballman KV, et al. Axillary dissection vs no axillary dissection in women with invasive breast cancer and sentinel node metastases: a randomized clinical trial. JAMA 2011; 305: 569-75.

165. Gainer SM, Hunt KK, Beitsch P, Caudle AS, Mittendorf EA, Lucci A. Changing behaviour in clinical practice in response to the ACOSOG Z0011 Trial: A survey of the American Society of Breast Surgeons. Ann Surg Oncol 2012; 19: 3152-8.

166. Straver ME, Meijnen P, van Tienhoven G, et al. Sentinel node identification rate and nodal involvement in the EORTC 10981-22023 AMAROS trial. Ann Surg Oncol 2010; 17: 1854-61.

167. de Boer M, van Deurzen CH, van Dijck JA, et al. Micrometastases or isolated tumor cells and the outcome of breast cancer. N Engl J Med 2009; 361: 653-63.

168. de Boer M, van Dijck JA, Bult P, Borm GF, Tjan-Heijnen VC. Breast cancer prognosis and occult lymph node metastases, isolated tumor cells, and micrometastases. J Natl Cancer Inst 2010; 102: 410-25.

169. Pepels MJ, de Boer M, Bult P, et al. Regional recurrence in breast cancer patients with sentinel node micrometastases and isolated tumor cells. Ann Surg. 2012; 255: 116-21.

170. Galimberti V, Chifu C, Rodriguez Perez S, et al. Positive axillary sentinel lymph node: is axillary dissection always necessary?. Breast. 2011; 20 Suppl 3: S96-8.

171. Viale G, Maiorano E, Pruneri G, et al. Predicting the risk for additional axillary metastases in patients with breast carcinoma and positive sentinel node. Ann Surg 2005; 241: 319-25.

172. Vijayakumar V, Boerner PS, Jani AB, Vijayakumar S. A critical review of variables affecting the accuracy and false-negative rate of sentinel node biopsy procedures in early breast cancer. Nucl Med Commun 2005; 26: 395-405.

173. Nieweg OE, Rutgers EJ, Jansen L, et al. Is lymphatic mapping in breast cancer adequate and safe?. World J Surg 2001; 25: 780-8.

174. Louis-Sylvestre C, Clough K, Asselain B, et al. Axillarey treatment in conservative management of operable breast cancer: dissection or radiotherapy?. Results of a randomized study with 15 years of follow-up. J Clin Oncol 2004; 22: 97-101.

175. Naik AM, Fey J, Gemignani M, et al. The risk of axillary relapse after sentinel lymph node biopsy of breast cancer is comparable with that of axillary lymph node dissection. A follow-up study of 4008 procedures. Ann Surg 2004; 240: 462-8.

176. Langer I, Marti WR, Guller U, et al. A. Axillary recurrence rate in breast cancer patients with negative sentinel lymph node (SLN) or SLN micrometastases: prospective analysis of 150 patients after SLN biopsy. Ann Surg 2005; 241: 152-8.

177. Kim T, Giuliano AE, Lyman GH. Lymphatic mapping and sentinel node biopsy in early-stage breast carcinoma: a metaanalysis. Cancer 2006; 106: 4-16.

178. Albertini JJ, Lyman GH, Cox C, et al. Lymphatic mapping and sentinel node biopsy in the patient with breast cancer. JAMA 1996; 276: 1818-22.

179. Rosen PP, Lesser ML, Kinne DW, Beattie EJ. Discontinuous or "skip" metastases in breast carcinoma. Analysis of 1228 axillary dissections. Ann Surg 1983; 197: 276-83.

180. Leenders MW, Broeders M, Croese C, et al. Ultrasound and fine needle aspiration cytology of axillary lymph nodes in breast cancer. To do or not to do?. Breast 2012; 21: 578-83.

181. Song XY, Yuan XM, Chen WJ, et al. Different criteria for radioactive sentinel lymph nodes has different impact on sentinel node biopsy in breast cancer patients. J Surg Oncol 2007; 95: 635-9.

182. Zakaria S, Degnim AC, Kleer CG, et al. Sentinel lymph node biopsy for breast cancer: how many nodes are enough?. J Surg Oncol 2007; 96: 554-9.

183. Lynch MA, Jackson J, kim JA, Leeming RA. Optimal number of radioactive sentinel lymph nodes to remove for accurate axillary staging of breast cancer. Surgery 2008; 144: 525-31.

184. Schuman S, Walker G, Avisar E. Processing sentinel nodes in breast cancer: when and how many?. Arch Surg 2011; 146: 189-93.

185. Yi M, Meric-Bernstam F, Ross MI, et al. How many sentinel lymph nodes are enough during sentinel lymph node dissection for breast cancer?. Cancer 2008; 113: 30-7.

186. Port ER, Patil S, Stempel M, Morrow M, Cody HS 3rd. Number of lymph nodes removed in sentinel lymph node-negative breast cancer patients is significantly related to patient age and tumor size: a new source of bias in morbidity assessment?. Cancer 2010; 116: 1987-91.

187. Goyal A, Newcombe RG, Mansel RE, et al. ALMANAC Trialist Group. Role of routine preoperative lymphoscintigraphy in sentinel node biopsy for breast cancer. Eur J Cancer 2005; 41: 238-43.

188. Gill J, Lovegrove R, Naessens K, et al. Sentinel lymph node biopsy in breast cancer: an analysis of the maximum number of nodes requiring excision. Breast J 2011; 17: 3-8.

189. Kuo YL, Yao WJ, Chang TW. Which hottest nodes can predict sentinel lymph node metastasis in breast cancer?. J Surg Res 2011; 15: 231-6.

190. Boileau JF, Easson A, Escallon JM, et al. Sentinel nodes in breast cancer: relevance of axillary level II nodes and optimal number of nodes that need to be removed. Ann Surg Oncol 2008; 15: 1710-6.

191. Krynyckyi BR, Chun H, Kim HH, Eskandar Y, Kim CK, Machac J. Factors affecting visualization rates of internal mammary sentinel nodes during lymphoscintigraphy. J Nucl Med 2003; 44: 1387-93.

192. Farrus B., Vidal-Sicart S., Velasco M., et al. Incidence of internal mammary node metastases after a sentinel lymph node technique in breast cancer and its implication in the radiotherapy plan. Int J Radiat Oncol Biol Phys 2004; 60: 715-721.

193. Galimberti V, Veronesi P, Arnone P, et al. Stage migration of internal mammary chain lymph nodes in breast cancer patients. Ann Surg Oncol 2002; 9: 924-8.

194. Uren RF, Howman-Giles RB, Thompson JF, et al. Mammary lymphoscintigraphy in breast cancer. J Nucl Med 1995; 36: 1775-80.

195. Johnson N, Soot L, Nelson J, et al. Sentinel node biopsy and internal mammary lymphatic mapping in breast cancer. Am J Surg 2000; 179: 386-8.

196. Carcoforo P, Sortini D, Feggi L, et al. Clinical and therapeutic importance of sentinel node biopsy of the internal mammary chain in patients with breast cancer: A single-center study with long-term follow-up. Ann Surg Oncol 2006; 13: 1338-43.

197. Hong J, Chog E, Soni N, Carmalt H, Gillett D, Spillane AJ. Extra-axillary sentinel node biopsy in the management of early breast cancer. Eur J Surg Oncol 2005; 31: 942-8.

198. Postma EL, van Wieringen S, Hobbelink MG, et al. Sentinel lymph node biopsy of the internal mammary chain in breast cancer. Breast Cancer Res Treat 2012; 134: 735-41.

199. Luján B, Carrera D, Picas J, et al. Detection of contralateral axillary sentinel lymph node by lymphoscintigraphy in breast cancer: prognostic implications. Rev Esp Med Nucl 2010; 29: 135-7.

200. Victorzon M, Hamalainen E, Svartback M, Lantto A. Extra-axillary sentinel node biopsy in breast cancer staging—is it necessary?. Eur J Surg Oncol 2003; 29: 604-6.

201. van Esser S, Madsen EV, van Dalen T, et al. Axillary staging in breast cancer patients with exclusive lymphoscintigraphic drainage to the internal mammary chain. World J Surg 2011; 35: 159-64

202. van der Ploeg IM, Tanis PJ, Valdés Olmos RA, Kroon BB, Rutgers EJ, Nieweg OE. Breast cancer patients with extra-axillary sentinel nodes only may be spared axillary lymph node dissection. Ann Surg Oncol 2008; 15: 3239-43.

203. Leidenius MH, Krogerus LA, Toivonen TS, Leppänen EA, von Smitten KA. The clinical value of paraesternal sentinel node biopsy in breast cancer. Ann Surg Oncol 2006; 13: 321-6.

204. Veronesi U, Marubini E, Mariani L, et al. The dissection of internal mammary nodes does not improve the survival of breast cancer patients. 30-year results of a randomised trial. Eur J Cancer 1999; 35: 1320-5.

205. Intra M, Garcia-Etienne CA, Renne G, et al. When sentinel lymph node is intramammary. Ann Surg Oncol 2008; 15: 1304-8.

206. Troupis T, Michalinos A, Skandalakis P. Intramammary lymph nodes: A question seeking for an answer or an answer seeking for a question?. Breast 2012; 21: 615-20.

207. Lambert K, Patani N, Mokbel K. Ductal carcinoma *in situ*: Recent advances and future prospects. Int J Surg Oncol 2012. doi: 10.1155/2012/347385.

208. García Villanueva A, Collado Guirao MV, Rojo Blanco R, et al. Carcinoma in Situ y Carcinoma Microinvasivo de Mama. En: Guía Práctica de Patología Mamaria "Bruno Salvadori". Ed. I. Blanco, C. Moriyón, I. Peláez. Asturias 2009. pp 135-150.

209. Silverstein MJ. The University of Southern California/Van Nuys prognostic index for ductal carcinoma in situ of the breast. Am J Surg 2003; 186: 337-43.

210. Tada K, Ogiya A, Kimura K, et al. Ductal carcinoma in situ and sentinel lymph node metastasis in breast cancer. World J Surg Oncol 2010; 8: 6.

211. Ko BS, Lim WS, Kim HJ, et al. Risk factors for axillary lymph node metastases in microinvasive breast cancer. Ann Surg Oncol 2012; 19: 212-6.

212. Leidenius M, Salmenkivi K, von Smitten K, Heikkilä P. Tumor-positive sentinel node findings in patients with ductal carcinoma in situ. J Surg Oncol 2006; 94: 380-4.

213. Miyake T, Shimazu K, Ohashi H, et al. Indication for sentinel lymph node biopsy for breast cancer when core biopsy shows ductal carcinoma in situ. Am J Surg 2011; 202: 59-65.

214. Usmani S, Khan HA, Al Saleh NA, et al. Selective approach to radionuclide-guided sentinel lymph node biopsy in high-risk ductal carcinoma in situ of the breast. Nucl Med Commun 2011; 32: 1084-7.

215. Kim J, Han W, Lee JW, et al. Factors associated with upstaging from ductal carcinoma in situ following core needle biopsy to invasive cancer in subsequent surgical excision. Breast 2012; 21: 615-20.

216. Bendifallah S, Werkoff G, Borie-Moutafoff C, et al. Multiple synchronous (multifocal and multicentric) breast cancer: clinical implications. Surg Oncol 2010; 19: 115-23.

217. Spillane AJ, Brennan ME. Accuracy of sentinel node biopsy in large and multifocal/multicentric breast carcinoma-A systematic review. Eur J Surg Oncol 2011; 37: 371-85.

218. Behm EC, Buckingham JM. Sentinel node biopsy in larger or multifocal breast cancer: to or or not to do. ANZ J Surg 2008; 78: 151-7.

219. Ozmen V, Muslumanoglu M, Cabioglu N, et al. Increased false negative rates in sentinel lymph node biopsies in patients with multi-focal breast cancer. Breast Cancer Res Treat 2002; 76: 237-44.

220. Giard S, Chauvet MP, Penel N, et al. Feasibility of sentinel lymph node biopsy in multiple unilateral synchronous breast cancer: results of a French prospective multi-institutional study (IGASSU 0502). Ann Oncol 2010; 21: 1630-5.

221. Gentilini O, Veronesi P, Botteri E, et al. Sentinel lymph node biopsy in multicentric breast cancer: five-year results in a large series from a single institution. Ann Surg Oncol 2011; 18: 2879-84.

222. Meretoja TJ, Leidenius MH, Heikkila PS, Joensuu H. Sentinel node biopsy in breats cancer patients with large or multifocal tumors. Ann Surg Oncol 2009; 16: 1148-55.

223. Ferrari A, Dionigi P, Rovera F, et al. Multifocality and multicentricity are not contraindications for sentinel lymph node biopsy in breast cancer surgery. World J Surg Oncol 2006; 4: 79.

224. Goyal A, Newcombe RG, Mansel RE, et al. Sentinel lymph node biopsy in patienes with multifocal breast cancer. Eur J Surg Oncol 2004; 30: 475-9.

225. Brouwer OR, Vermeeren L, van der Ploeg IM, et al. Lymphoscintigraphy and SPECT/CT in multicentric and multifocal breast cancer: does each tumour have a separate drainage pattern? Results of a Dutch multicentre study (MULTISENT). Eur J Nucl Med Mol Imaging 2012; 39: 1137-43.

226. Blanco I, Díaz D, Moriyón C, et al. Biopsia de ganglio centinela en pacientes con cáncer de mama y cirugía mamaria previa. Rev Esp Med Nucl 2011; 30: 223-8.

227. Miner TJ, Shriver CD, Jaques DP, Maniscalco-Theberge ME, Krag DN. Sentinel lymph node biopsy for breast cancer: the role of previous biopsy on patient eligibility. Am Surg 1999; 65: 493-8.

228. Heuts EM, van der Ent FW, Kengen RA, et al. Results of sentinel node biopsy not affected by previous excisional biopsy. Eur J Surg Oncol 2006; 32: 278-81.

229. Ruano R, Ramos M, García-Talavera JR, et al. Staging the axilla with selective sentinel node biopsy in patients with previous excision of non-palpable and palpable breast cancer. Eur J Nucl Med Mol Imaging 2008; 35: 1299-304.

230. Luini A, Galimberti V, Gatti G, et al. The sentinel node biopsy alter previous breast surgery: preliminary results on 543 patients treated at the European Institute of Oncology. Breast Cancer Res Treat 2005; 89: 159-63.

231. van der Ploeg IM, Oldenburg HS, Rutgers EJ, et al. Lymphatic drainage patterns from the treated breast. Ann Surg Oncol 2010; 17: 1069-75.

232. Estourgie SH, Valdés Olmos RA, Nieweg OE, et al. Excision biopsy of breast lesions changes the pattern of lymphatic drainage. Br J Surg 2007; 94: 1573-4.

233. Haigh PI, Hansen NM, Qi K, et al. Biopsy method and excision volume do not affect success rate of subsequent sentinel node dissection in breast cancer. Ann Surg Oncol 2000; 7: 21-7.

234. Maza S, Thomas A, Winzer KJ, et al. Subareolar injection of technetium-99m nanocolloid yields reliable data on the axillary lymph node tumor status in breast cancer patients with previous manipulations on the primary tumour: a prospective study of 117 patients. Eur J Nucl Med Mol Imaging 2004; 31: 671-5.

235. Pritsivelis C, García Mendonca CA, Pinheiro Pessoa MC, et al. Failure predictors of the sentinel lymph node in patients with breast cancer using Tc-99m sulfur colloid and periareolar injection. Q J Nucl Med Mol Imaging 2007; 51: 189-93.

236. Valdés Olmos RA, Jansen L, Muller SH, Hoefnagel CA, Nieweg O. Aportación de la Medicina Nuclear al estudio del drenaje linfático y la identificación del ganglio centinela en oncología. Rev Esp Med Nucl 1999; 18: 111-21.

237. Muñoz A, Escobedo A, Benito E, et al. Localización radioisotópica del ganglio centinela en el carcinoma de mama. Resultados preliminares. Rev Esp Med Nucl 1999; 18: 37-42.

238. Fernández A, Vidal-Sicart S. El ganglio centinela. Concepto y aplicaciones clínicas en neoplasias de mama y melanoma. Rev Esp Med Nucl 2000; 19: 371-87.

239. Blanco I, Moriyón C, Gómez R, et al. Localización del ganglio centinela en cáncer de mama. Inyección periareolar del radiocoloide. Rev Esp Med Nucl 2004; 23: 96-102.

240. Blanco I, Moriyón C, Santamaría L, et al. Nuestra experiencia en la aplicación clínica de la biopsia del ganglio centinela en cancer de mama. Cir Esp 2007; 82: 352-7.

241. Guía de recomendaciones clínicas sobre cáncer de mama (PCAI). Dirección General de Organización de Prestaciones Sanitarias. Consejería de Salud y Servicios Sanitarios del Principado de Asturias. 2005.

242. Aarsvold JN, Alazraki NP. Update on detection of sentinel lymph nodes in patients with breast cancer. Semin Nucl Med 2005; 35: 116-28.

243. Sato K, Uematsu M, Saito T, et al. Sentinel lymph node identification for patients with breast cancer using large-size radiotracer particles: technetium-99m-labeled tin colloids produced excellent results. Breast J 2001; 7: 388-91.

244. Dede F, Ones T, Gulluoglu BM, et al. Is anterior oblique view alone in surgical position sufficient for preoperative sentinel lymph node mapping in breast cancer? A quantitative comparative analysis with conventional views. J BUON 2009; 14: 251-7.

245. Chakera AH, Friis E, Hesse U, Al-Suliman N, Zerahn B, Hesse B. Factors of importance for scintigraphic non-visualization of sentinel nodes in breast cancer. Eur J Nucl Med Mol Imaging 2005; 32: 286-93.

246. Rousseau C, Classe JM, CampionL, et al. The impact of nonvisualization of sentinel nodes on lymphoscintigraphy in breast cancer. Ann Surg Oncol 2005; 12: 1-6.

247. Sanjuán A, Vidal-Sicart S, Zanón G, et al. Clinical axillary recurrence after sentinel node biopsy in breast cancer: a follow-up study of 220 patients. Eur J Nucl Med Mol Imaging 2005; 32: 932-6.

248. Koizumi M, Nomura E, Yamada Y, et al. Sentinel node detection using 99mTc-rhenium sulphide colloid in breast cancer patients: evaluation of 1 day and 2 day protocols, and a dose-finding study. Nucl Med Commun 2003; 24: 663-70.

249. Straalman K, Kristoffersen US, Galatius H, Lanng C. Factors influencing sentinel lymph node identification failure in breast cancer surgery. Breast 2008; 17: 167-71.

250. Aliakbarian M, Memar B, Jangjoo A, et al. Factors influencing the time of sentinel node visualization in breast cancer patients using intradermal injection of the radiotracer. Am J Surg 2011; 202: 199-202.

251. Sadeghi R, Forghani MN, Memar B, et al. How long the lymphoscintigraphy imaging should be continued for sentinel lymph node mapping?. Ann Nucl Med 2009; 23: 507-10.

252. Blanco Sáiz I, Alvarez-Obregón R, Gómez Barquín R, et al. Ganglio centinela en cáncer de mama: relación entre la intensidad de captación en la linfogammagrafía, la detección quirúrgica y la afectación metastásica axilar. Rev Esp Med Nucl 2007; 26 (Supl 1): 62.

253. Seok JW, Kim IJ, Heo YJ, et al. Comparison of subareolar injection lymphoscintigraphy with the 1-day and the 2-day protocols for the detection of sentinel lymph nodes in patients with breast cancer. Ann Nucl Med 2009; 23: 465-9.

254. Nielsen KR, Oturai PS, Friis E, et al. Axillary sentinel node identification in breast cancer patients: degree of radioactivity present at biopsy is critical. Clin Physiol Funct Imaging 2011; 31: 288-93.

255. Zavagno G, Carcoforo P, Franchini Z, et al. Axillary recurrence after sentinel lymph node biopsy without axillary dissection: a study on 479 breast cancer patients. Eur J Surg Oncol 2005; 31: 715-20.

256. Hayashida T, Jinno H, Sakata M, et al. Superiority of radioisotope over blue dye for sentinel lymph node detection in breast cancer. Eur Surg Res 2010; 44: 111-6.

257. Derossis AM, Fey J, Yeung H, et al. A trend analysis of the relative value of blue dye and isotope localization in 2000 consecutive cases of sentinel node biopsy for breast cancer. J Am Coll Surg 2001; 193: 473-8.

258. Jeruss JS, Winchester DJ, Sener SF, et al. Axillary recurrence after sentinel node biopsy. Ann Surg Oncol 2005; 12: 231-7.

259. Barry M, Kell MR. Re-evaluating the role of axillary lymph node dissection in screen-detected breast cancer patients. Breast 2012; 21: 58-60.

260. Veronesi U, Galimberti V, Mariani L, et al. Sentinel node biopsy in breast cancer: early results in 953 patients with negative sentinel node biopsy and no axillary dissection. Eur J Cancer 2005; 41: 231-7.

261. Swenson KK, Mahipal A, Nissen MJ, Tuttle TM, Heaton K, Rally RM. Axillary disease recurrence after sentinel lymph node dissection for breast carcinoma. Cancer 2005; 104: 1834-9.

262. Guenther JM, Hansen NM, DiFronzo LA, et al. Axillary dissection is not required for all patients with breast cancer and positive sentinel nodes. Arch Surg 2003; 138: 52-6.

263. Smidt ML, Janssen CM, Kuster DM, Bruggink ED, Strobbe LJ. Axillary recurrence after a negative sentinel node biopsy for breast cancer: incidence and clinical significance. Ann Surg Oncol 2005; 12: 29-33.

264. van der Ploeg IM, Kroon BB, Antonini N, Valdes Olmos RA, Rutgers EJ. Axillary and extra-axillary lymph node recurrences after a tumor-negative sentinel node biopsy for breast cancer using intralesional tracer administration. Ann Surg Oncol 2008; 15: 1025-31.

265. Kim HJ, Son BH, Park EW, et al. Axillary recurrence after negative sentinel lymph node biopsy. Breast Cancer Res Treat 2009; 114: 301-5.

266. Sampol C, Giménez M, Torrecabota J, et al. Axillary recurrences after sentinel lymph node biopsy in initial breast cancer. Rev Esp Med Nucl 2010; 29: 241-5.

267. Imasato M, Shimazu K, Tamaki Y, et al. Long-term follow-up results of breast cancer patients with sentinel lymph node biopsy using periareolar injection. Am J Surg 2010; 199: 442-6.

268. Takei H, Suemasu K, Kurosumi M, et al. Recurrence after sentinel lymph node biopsy with or without axillary lymph node dissection in patients with breast cancer. Breast Cancer 2007; 14: 16-24.

269. Van Wely BJ, van der Wildenberg FJ, Gobardhan P, et al. Axillary recurrences after sentinel lymph node biopsy: a multicentre analysis and follow-up of sentinel lymph node negative breast cancer patients. Eur J Surg Oncol 2012; 38: 925-31.

270. Acea Nebril B, Candia Bouso B, Sobrido Prieto M, Ramos Boyero, M. Evaluación de la técnica de la biopsia del ganglio centinela axilar. En: Biopsia del Ganglio Centinela en Enfermas con Cáncer de Mama. Ed. Asociación Española de Cirujanos. Sección de Patología Mamaria. A Coruña, 2003. pp 29-41.

271. Grube BJ, Christy CJ, Black D, et al. Breast sentinel lymph node dissection before preoperative chemotherapy. Arch Surg 2008; 143: 692-9.

272. Papa MZ, Zippel D, Kaufman B, et al. Timing of sentinel lymph node biopsy in patients receiving neoadjuvant chemotherapy for breast cancer. J Surg Oncol 2008; 98: 403-6.

273. Mushawah FA, Tan MC, Margenthaler JA. Axillary staging prior to or after neoadjuvant systemic therapy? A single institution experience. J Surg Oncol 2010; 102: 404-7.

274. Spiguel L, Yao K, Winchester DJ, et al. Sentinel node biopsy alone for node-positive breast cancer: 12-year experience at a single institution. J Am Coll Surg 2011; 213: 122-8.

275. Galimberti V, Botteri E, Chifu C, et al. Can we avoid axillary dissection in the micrometastatic sentinel node in breast cancer?. Breast Cancer Res Treat 2012; 131: 819-25.

276. Barkley C, Burstein H, Smith B, et al. Can axillary node dissection be omitted in a subset of patients with low local and regional failure rates?. Breast J 2012; 18: 23-7.

277. Meretoja TJ, Strien L, Heikkilä PS, Leidenius MH. A simple nomogram to evaluate the risk of nonsentinel node metastases in breast cancer patients with minimal sentinel node involvement. Ann Surg Oncol 2012; 19: 567-76.

278. Carcoforo P, Maestroni U, Querzoli P, et al. Primary breast cancer features can predict additional lymph node involvement in patients with sentinel node micrometastases. World J Surg 2006; 30: 1653-7.

279. Bolster MJ, Peer PG, Bult P, et al. Risk factors for non-sentinel lymph node metastases in patients with breast cancer. The outcome of a multi-institutional study. Ann Surg Oncol 2007; 14: 181-9.

280. Acea B, Calvo Martínez L, Antolín Novoa S, et al. Proposal for a new multidisciplinary therapeutic strategy in the breast cancer patient with sentinel lymph node metastasis. Cir Esp 2011. doi 10.1016/j.ciresp.2011.09.004.

281. Cserni G, Boross G, Maráz R, et al. Multicentre validation of different predictive tools of non-sentinel lymph node involvement in breast cancer. Surg Oncol 2012; 21: 59-65.

282. Gerber B, Heintze K, Stubert J, et al. Axillary lymph node dissection in early-stage invasive breast cancer: is it still standard today? Breast Cancer Res Treat 2011; 128: 613-24.

283. Berrang TS, Lesperance M, Truong PT, et al. Wich prediction models best identify additional axillary disease after a positive sentinel node biopsy for breast cancer?. Breast Cancer Res Treat 2012; 133: 695-702.

284. Mittendorf EA, Hunt KK, Boughey JC, et al. Incorporation of sentinel lymph node metastasis size into a nomogram predicting nonsentinel lymph node involvement in breast cancer patients with a positive sentinel lymph node. Ann Surg 2012; 255: 109-15.

285. Tvedskov TF, Jensen MB, Kroman N, Balslev E. Iatrogenic displacement of tumor cells to the sentinel node after surgical excision in primary breast cancer. Breast Cancer Res Treat 2012; 131: 223-9.

286. Patani N, Mokbel K. Clinical significance of sentinel lymph node isolated tumour cells in breast cancer. Breast Cancer Res Treat 2011; 127: 325-34.

287. Eroglu A, Mudun A, Berberoglu K, et al. Comparison of subdermal and peritumoral injection techniques of lymphoscintigraphy to determine the sentinel lymph node in breast cancer. Clin Nucl Med 2004; 29: 306-11.

288. Domínguez FJ, Golshan M, Black DM, et al. Sentinel node biopsy is important in mastectomy for ductal carcinoma in situ. Ann Surg Oncol 2008; 15: 268-73.

289. Schneider C, Trocha S, McKinley B, et al. The use of sentinel lymph node biopsy in ductal carcinoma in situ. Am Surg 2010: 76: 943-6.

290. Chan MY, Lim S. Predictors of invasive breast cancer in ductal carcinoma in situ initially diagnosed by core biopsy. Asian J Surg 2010; 33: 76-82.

291. Kurniawan ED, Rose A, Mou A, et al. Risk factors for invasive breast cancer when core needle biopsy shows ductal carcinoma in situ. Arch Surg 2010; 145: 1098-104.

292. Trentin C, Dominelli V, Maisonneuve P, et al. Predictors of invasive breast cancer and lymph node involvement in ductal carcinoma in situ initially diagnosed by vacuum-assisted breast biopsy: Experience of 733 cases. The Breast 2012; 21: 635-40.

293. Koizumi M, Koyama M, Tada K, et al. The feasibility of sentinel node biopsy in the previously treated breast. Eur J Surg Oncol 2008; 34: 365-8.

294. Rodriguez-Fernández J, Martella S, Trifiro G, et al. Sentinel node biopsy in patients with previous breast aesthetic surgery 2009; 16: 989-92.

295. Yararbas U, Argon AM, Yeniay L, Kapkac M. Problematic aspects of sentinel lymph node biopsy and its relation to previous excisional biopsy in breast cancer. Clin Nucl Med 2009; 34: 854-8.

296. Tasevski R, Gogos AJ, Mann GB. Reoperative sentinel lymph node biopsy in ipsilateral breast cancer relapse. Breast 2009; 18: 322-6.

297. Axelsson CK, Jonsson PE. Sentinel lymph node biopsy in operations for recurrent breast cancer. Eur J Surg Oncol 2008; 34: 626-30.

298. Taback B, Nguyen, Hansen N, Edwards GK, Conway K, Giuliano AE. Sentinel lymph node biopsy for local recurrence of breast cancer after breast-conserving therapy. Ann Surg Oncol 2006; 13: 1099-104.

299. Kothari MS, Rusby JE, Agusti AA, MacNeill FA. Sentinel lymph node biopsy after previous axillary surgery: A review. Eur J Surg Oncol 2012; 38: 8-15.

300. Kaur P, Kiluk JV, Meade T, et al. Sentinel lymph node biopsy in patients with previous ipsilateral complete axillary lymph node dissection. Ann Surg Oncol 2011; 18: 727-32.

301. Intra M, Trifiró G, Galimberti V, Gentilini O, Rotmensz N, Veronesi P. Second axillary sentinel node biopsy for ipsilateral breast tumor recurrence. Br J Surg 2007; 94: 1216-9.

302. Canavese G, Dozin B, Vecchio C, et al. Accuracy of sentinel lymph node biopsy after neo-adjuvant chemotherapy in patients with locally advanced breast cancer and clinically positive axillary nodes. Eur J Surg Oncol 2011; 37: 688-94.

303. Tausch C, Steger GG, Haid A, et al. Sentinel node biopsy after primary chemotherapy in breast cancer: a note of caution from results of ABCSG-14. Breast J 2011; 17: 230-8.

304. Takahashi M, Jinno H, Hayashida T, Sakata M, Asakura K, Kitagawa Y. Correlation between clinical nodal status and sentinel lymph node biopsy false negative rate after neoadjuvant chemotherapy. World J Surg 2012. doi:10.1007/s00268-012-1704-z.

305. Rebollo-Aguirre AC, Gallego-Peinado M, Menjón-Beltrán S, et al. Sentinel lymph node biopsy in patients with operable breast cancer treated with neoadjuvant chemotherapy. Rev Esp Med Nucl Imagen Mol 2012; 31: 117-23.

306. Gimbergues P, Abrial C, Durando X, et al. Sentinel lymph node biopsy after neoadjuvant chemotherapy is accurate in breast cancer patients with a clinically negative axillary nodal status at presentation. Ann Surg Oncol 2008; 15: 1316-21.

307. Kinoshita T. Sentinel lymph node biopsy is feasible for breast cancer patients after neoadjuvant chemotherapy. Breast Cancer 2007; 14: 10-5.

308. Ozmen V, Unal ES, Muslumanoglu ME, et al. Axillary sentinel node biopsy after neoadjuvant chemotherapy. Eur J Surg Oncol 2010; 36: 23-9.

309. Schwartz GF, Tannebaum JE, Jernigan AM, Palazzo JP. Axillary sentinel lymph node biopsy after neoadjuvant chemotherapy for carcinoma of the breast. Cancer 2010; 19: 1243-51.

310. Leong SP, Kim J, Ross M. A phase 2 study of (99m) Tc-tilmanocept in the detection of sentinel lymph nodes in melanoma and breast cancer. Ann Surg Oncol 2011; 18: 961-9.

311. Tokin CA, Cope FO, Metz WL, et al. The efficacy of Tilmanocept in sentinel lymph mode mapping and identification in breast cancer patients: a comparative review and meta-analysis of the (99m) Tc-labeled nanocolloid human serum albumin standard of care. Clin Exp Metastasis 2012. doi 10.1007/s10585-012-9497-x.

312. Paredes P, Vidal-Sicart S, Zanón G, et al. Radioguided occult lesion localisation in breast cancer using an intraoperative portable gamma camera: first results. Eur J Nucl Med Mol Imaging 2008; 35: 230-5.

313. Vidal-Sicart S, Vermeeren L, Solá O, Paredes P, Valdés-Olmos RA. The use of a portable gamma camera for preoperative lymphatic mapping: a comparison with a conventional gamma camera. Eur J Nucl Med Mol Imaging 2011; 38: 636-41.

314. Cardona-Arboniés J, Mucientes-Rasilla J, Moreno Elola-Olaso A, et al. Contribution of the portable gamma camera to detect the sentinel node in breast cancer during Surgery. Rev Esp Med Nucl Imagen Mol 2012; 31: 130-4.

315. van der Ploeg IM, Valdes Olmos RA, Kroon BB, Nieweg OE. The hybrid SPECT/CT as an additional lymphatic mapping tool in patients with breast cancer. World J Surg 2008; 32: 1930-4.

316. Vidal-Sicart S, Brouwer OR, Valdés-Olmos RA. Evaluation of the sentinel lymph node combining SPECT/TC with the planar image and its importance for the surgical act. Rev Esp Med Nucl 2011; 30: 331-7.

317. Lerman H, Metser U, Lievshitz G, Sperber F, Shneebaum S, Even-Sapir E. Lymphoscintigraphic sentinel node identification in patients with breast cancer: the role of SPECT-CT. Eur J Nucl Med Mol Imaging 2006; 33: 329-37.

318. van der Ploeg IM, Olmos RA, Kroon BB, Rutgers EJ, Nieweg OE. The hidden sentinel node and SPECT/CT in breast cancer patients. Eur J Nucl Med Mol Imaging 2009; 36: 6-11.

319. Lerman H, Lievshitz G, Zak O, Metser U, Schneebaum S, Even-Sapir E. Improved sentinel node identification by SPECT/CT in overweight patients with breast cancer. J Nucl Med 2007; 48: 201-6.

320. Motomura K, Ishitobi M, Komoike Y, et al. SPIO-enhanced magnetic resonance imaging for the detection of metastases in sentinel nodes localized by computed tomography lymphography in patients with breast cancer. Ann Surg Oncol 2011; 18: 3422-9.

321. Madru R, Kiellman P, Olsson F, et al. 99mTc-labeled superparamagnetic iron oxide nanoparticles for multimodality SPECT/MRI of sentinel lymph nodes. J Nucl Med 2012; 53: 459-63.

322. http://latestmedical.com/products/sentimag_1246.html

323. Asensio del Barrio C, Marina Corro G, Alcázar Alcázar R y Rodríguez Garrido M. Efectividad diagnóstica de la PET en el cáncer de mama. Revisión sistemática y meta-análisis. IPE 60/09. Agencia de Evaluación de Tecnologías Sanitarias (AETS) - Instituto de Salud Carlos III, Ministerio de Ciencia e Innovación. Madrid 2009.

324. Cooper KL, Harnan S, Meng Y, et al. Positron emission tomography (PET) for assessment of axillary lymph node status in early breast cancer: A systematic review and meta-analysis. Eur J Surg Oncol 2011; 37: 187-98.

325. Fuster D, Duch J, Paredes P, et al. Preoperative staging of large primary breast cancer with [18F]fluorodeoxyglucose positron emission tomography/computed tomography compared with conventional imaging procedures. J Clin Oncol 2008; 26: 4746-51.

326. Brennan ME, Houssami N. Evaluation of the evidence on staging imaging for detection of asymptomatic distant metastases in newly diagnosed breast cancer. Breast 2012; 21: 112-23.

327. Koolen BB, Vrancken Peeters MJ, Aukema TS, et al. 18F-FDG PET/CT as a staging procedure in primary stage II and III breast cancer: comparison with conventional imaging techniques. Breast Cancer Res Treat 2012; 131: 117-26.

328. Groheux D, Hindié E, Giacchetti S, et al. Triple-negative breast cancer: Early assessment with 18F-FDG PET/CT during neoadjuvant chemotherapy identifies patients who are unlikely to achieve a pathologic complete response and are at high risk of early relapse. J Nucl Med 2012; 53: 249-54.

329. Vidal-Sicart S, Aukema TS, Vogel WV, Hoefnagel CA, Valdés-Olmos RA. Added value of prone position technique for PET-TAC in breast cancer patients. Rev Esp Med Nucl 2010; 29: 230-5.

330. Berg WA, Madsen KS, Schilling K, et al. Breast cancer: comparative effectiveness of positron emission mammography and MR imaging in presurgical planning for the ipsilateral breast. Radiology 2011; 258: 59-72.

331. Eo JS, Chun IK, Paeng JC, et al. Imaging sensitivity of dedicated positron emission mammography in relation to tumor size. Breast 2012; 21: 66-71.

332. Schilling K, Narayanan D, Kalinyak JE, et al. Positron emission mammography in breast cancer presurgical planning: comparison with magnetic resonance imaging. Eur J Nucl Med Mol Imaging 2011; 38: 23-36.

333. Moadel RM. Breast cancer imaging devices. Semin Nucl Med 2011; 41: 229-41.

334. García Vicente AM, Castrejón AS, Relea Calatayud F, et al. 18F-FDG retention index and biologic prognostic parameters in breast cancer. Clin Nucl Med 2012; 37: 460-6.

335. Osborne JR, Port E, Gonen M, et al. 18F-FDG PET of locally invasive breast cancer and association of estrogen receptor status with standardized uptake value: microarray and inmunohistochemical analysis. J Nul Med 2010; 51: 543-50.

336. Ruibal Morell A. Factores Moleculares. Aspectos biológicos. En: Guía Práctica de Patología Mamaria "Bruno Salvadori". Ed. I. Blanco, C. Moriyón, I. Peláez. Asturias 2009. pp 39-51.

337. Poellinger A, Persigehl T, Mahler M, et al. Near-infrared imaging of the breast using omocianine as a fluorescent dye: results of a placebo-controlled, clinical, multicenter trial. Invest Radiol 2011; 46: 697-704.

338. van der Vorst JR, Schaafsma BE, Verbeek FP, et al. Randomized comparison of near-infrared fluorescence imaging using indocyanine green and 99m Technetium with or without patent blue for the sentinel lymph node procedure in breast cancer patients. Ann Surg Oncol 2012. doi: 10.1245/s10434-012-2466-4

339. Aoyama K, Kamio T, Ohchi T, Nishizawa M, Kameoka S. Sentinel lymph node biopsy for breast cancer using fluorescence navigation with indocyanine green. World J Surg Oncol 2011; 9: 157.

340. Polom K, Murawa D, Nowaczyk D, Rho YS, Murawa P. Breast cancer sentinel lymph node mapping using near infrared guided indocyanine green and indocyanine green-human serum albumin in comparison with gamma emitting radioactive colloid tracer. Eur J Surg Oncol 2012; 38: 137-42.

341. Wishart GC, Loh SW, Jones L, Benson JR. Feasibility study (ICG-10) of indocyanine green (ICG) fluorescence mapping for sentinel lymph node detection in early breast cancer. Eur J Surg Oncol 2012; 38: 651-6.

342. Brouwer OR, Buckle T, Vermeeren L, et al. Comparing the hybrid fluorescent-radiactive tracer indocyanine green-99mTc-nanocolloid with 99mTc-nanocolloid for sentinel node identification: a validation study using lymphoscintigraphy and SPET/TC. J Nucl Med 2012; 53: 1034-40.

343. Paganelli G, Ferrari M, Cremonesi M, et al. IART: Intraoperative avidination for radionuclide treatment. A new way of partial breast irradiation. The breast 2007;16:17-26.

ANEXOS

ANEXO I.

CLASIFICACION HISTOLÓGICA TUMORES MAMA

WHO histological classification of tumours of the breast

Epithelial tumours	
Invasive ductal carcinoma, not otherwise specified	8500/3
Mixed type carcinoma	
Pleomorphic carcinoma	8022/3
Carcinoma with osteoclastic giant cells	8035/3
Carcinoma with choriocarcinomatous features	
Carcinoma with melanotic features	
Invasive lobular carcinoma	8520/3
Tubular carcinoma	8211/3
Invasive cribriform carcinoma	8201/3
Medullary carcinoma	8510/3
Mucinous carcinoma and other tumours with abundant mucin	
Mucinous carcinoma	8480/3
Cystadenocarcinoma and columnar cell mucinous carcinoma	8480/3
Signet ring cell carcinoma	8490/3
Neuroendocrine tumours	
Solid neuroendocrine carcinoma	
Atypical carcinoid tumour	8249/3
Small cell / oat cell carcinoma	8041/3
Large cell neuroendocrine carcinoma	8013/3
Invasive papillary carcinoma	8503/3
Invasive micropapillary carcinoma	8507/3
Apocrine carcinoma	8401/3
Metaplastic carcinomas	8575/3
Pure epithelial metaplastic carcinomas	8575/3
Squamous cell carcinoma	8070/3
Adenocarcinoma with spindle cell metaplasia	8572/3
Adenosquamous carcinoma	8560/3
Mucoepidermoid carcinoma	8430/3
Mixed epithelial/mesenchymal metaplastic carcinomas	8575/3
Lipid-rich carcinoma	8314/3
Secretory carcinoma	8502/3
Oncocytic carcinoma	8290/3
Adenoid cystic carcinoma	8200/3
Acinic cell carcinoma	8550/3
Glycogen-rich clear cell carcinoma	8315/3
Sebaceous carcinoma	8410/3
Inflammatory carcinoma	8530/3
Lobular neoplasia	
Lobular carcinoma in situ	8520/2
Intraductal proliferative lesions	
Usual ductal hyperplasia	
Flat epithelial atypia	
Atypical ductal hyperplasia	
Ductal carcinoma in situ	8500/2
Microinvasive carcinoma	
Intraductal papillary neoplasms	
Central papilloma	8503/0
Peripheral papilloma	8503/0
Atypical papilloma	
Intraductal papillary carcinoma	8503/2
Intracystic papillary carcinoma	8504/2
Benign epithelial proliferations	
Adenosis including variants	
Sclerosing adenosis	
Apocrine adenosis	
Blunt duct adenosis	
Microglandular adenosis	
Adenomyoepithelial adenosis	
Radial scar / complex sclerosing lesion	
Adenomas	
Tubular adenoma	8211/0
Lactating adenoma	8204/0
Apocrine adenoma	8401/0
Pleomorphic adenoma	8940/0
Ductal adenoma	8503/0
Myoepithelial lesions	
Myoepitheliosis	
Adenomyoepithelial adenosis	
Adenomyoepithelioma	8983/0
Malignant myoepithelioma	8982/3
Mesenchymal tumours	
Haemangioma	9120/0
Angiomatosis	
Haemangiopericytoma	9150/1
Pseudoangiomatous stromal hyperplasia	
Myofibroblastoma	8825/0
Fibromatosis (aggressive)	8821/1
Inflammatory myofibroblastic tumour	8825/1
Lipoma	8850/0
Angiolipoma	8861/0
Granular cell tumour	9580/0
Neurofibroma	9540/0
Schwannoma	9560/0
Angiosarcoma	9120/3
Liposarcoma	8850/3
Rhabdomyosarcoma	8900/3
Osteosarcoma	9180/3
Leiomyoma	8890/0
Leiomyosarcoma	8890/3
Fibroepithelial tumours	
Fibroadenoma	9010/0
Phyllodes tumour	9020/1
Benign	9020/0
Borderline	9020/1
Malignant	9020/3
Periductal stromal sarcoma, low grade	9020/3
Mammary hamartoma	
Tumours of the nipple	
Nipple adenoma	8506/0
Syringomatous adenoma	8407/0
Paget disease of the nipple	8540/3
Malignant lymphoma	
Diffuse large B-cell lymphoma	9680/3
Burkitt lymphoma	9687/3
Extranodal marginal-zone B-cell lymphoma of MALT type	9699/3
Follicular lymphoma	9690/3
Metastatic tumours	
Tumours of the male breast	
Gynaecomastia	
Carcinoma	
Invasive	8500/3
In situ	8500/2

[1] Morphology code of the International Classification of Diseases for Oncology (ICD-O) (921) and the Systematized Nomenclature of Medicine (http://snomed.org).
Behaviour is coded /0 for benign tumours, /2 for in situ carcinomas and grade 3 intraepithelial neoplasia, /3 for malignant tumours, and /1 for borderline or uncertain behaviour.

*(Tomado de "**Pathology and Genetics of Tumours of the Breast and Female Genital Organs**". World Health Organization Classification of Tumours. International Agency for Research on Cancer. Tavassoli FA, Devilee P. Lyon, 2003)*

ANEXO II.

CLASIFICACION pTNM CANCER MAMA

Pathologic Staging (based on information available to the pathologist) (pTNM) (Note M)

TNM Descriptors (required only if applicable) (select all that apply)
___ m (multiple foci of invasive carcinoma)
___ r (recurrent)
___ y (posttreatment)

Primary Tumor (Invasive Carcinoma) (pT)
___ pTX: Primary tumor cannot be assessed
___ pT0: No evidence of primary tumor#
___ pTis (DCIS): Ductal carcinoma in situ#
___ pTis (LCIS): Lobular carcinoma in situ#
___ pTis (Paget): Paget disease of the nipple *not* associated with invasive carcinoma and/or carcinoma in situ (DCIS and/or LCIS) in the underlying breast parenchyma#
pT1: Tumor ≤20 mm in greatest dimension
___ pT1mi: Tumor ≤1 mm in greatest dimension (microinvasion)
___ pT1a: Tumor >1 mm but ≤5 mm in greatest dimension
___ pT1b: Tumor >5 mm but ≤10 mm in greatest dimension
___ pT1c: Tumor >10 mm but ≤20 mm in greatest dimension
___ pT2: Tumor >20 mm but ≤50 mm in greatest dimension
___ pT3: Tumor >50 mm in greatest dimension
pT4: Tumor of any size with direct extension to the chest wall and/or to the skin (ulceration or skin nodules). *Note:* Invasion of the dermis alone does not qualify as pT4.
___ pT4a: Extension to chest wall, not including only pectoralis muscle adherence/invasion
___ pT4b: Ulceration and/or ipsilateral satellite nodules and/or edema (including peau d'orange) of the skin which do not meet the criteria for inflammatory carcinoma
___ pT4c: Both T4a and T4b
___ pT4d: Inflammatory carcinoma##

For the purposes of this checklist, these categories should only be used in the setting of preoperative (neoadjuvant) therapy for which a previously diagnosed invasive carcinoma is no longer present after treatment.

Inflammatory carcinoma is a clinical-pathologic entity characterized by diffuse erythema and edema (peau d'orange) involving one-third or more of the skin of the breast. The skin changes are due to lymphedema caused by tumor emboli within dermal lymphatics, which may or may no be obvious in a small skin biopsy. However, a tissue diagnosis is still necessary to demonstrate an invasive carcinoma in the underlying breast parenchyma or at least in the dermal lymphatics, as well as to determine biological markers, such as ER, PR, and HER2 status. Tumor emboli in dermal lymphatics without the clinical skin changes described above do not qualify as inflammatory carcinoma. Locally advanced breast cancers directly invading the dermis or ulcerating the skin without the clinical skin changes and tumor emboli in dermal lymphatics also do not qualify as inflammatory carcinoma. Thus the term inflammatory carcinoma should not be applied to neglected locally advanced cancer of the breast presenting late in the course of a patient's disease. The rare case that exhibits all the features of inflammatory carcinoma, but in which skin changes involve less than one-third of the skin, should be classified by the size and extent of the underlying carcinoma.

Regional Lymph Nodes (pN) (choose a category based on lymph nodes received with the specimen; immunohistochemistry and/or molecular studies are not required)

If internal mammary lymph nodes, infraclavicular nodes, or supraclavicular lymph nodes are included in the specimen, consult the *AJCC Cancer Staging Manual*[1] for additional lymph node categories.

Modifier (required only if applicable)
___ (sn): Only sentinel node(s) evaluated. If 6 or more sentinel nodes and/or nonsentinel nodes are removed, this modifier should not be used.

Category (pN)
___ pNX: Regional lymph nodes cannot be assessed (eg, previously removed, or not removed for pathologic study)
___ pN0: No regional lymph node metastasis identified histologically
Note: Isolated tumor cell (ITC) clusters are defined as small clusters of cells not greater than 0.2 mm or single tumor cells, or a cluster of fewer than 200 cells in a single histologic cross-section.[#] ITCs may be detected by routine histology or by immunohistochemical (IHC) methods. Nodes containing only ITCs are excluded from the total positive node count for purposes of N classification but should be included in the total number of nodes evaluated.
___ pN0 (i-): No regional lymph node metastases histologically, negative IHC
___ pN0 (i+): Malignant cells in regional lymph node(s) no greater than 0.2 mm and no more than 200 cells (detected by H&E or IHC including ITC)
___ pN0 (mol-): No regional lymph node metastases histologically, negative molecular findings (reverse transcriptase polymerase chain reaction [RT-PCR])
___ pN0 (mol+): Positive molecular findings (RT-PCR), but no regional lymph node metastases detected by histology or IHC
___ pN1mi: Micrometastases (greater than 0.2 mm and/or more than 200 cells, but none greater than 2.0 mm).
___ pN1a: Metastases in 1 to 3 axillary lymph nodes, at least 1 metastasis greater than 2.0 mm
___ pN2a: Metastases in 4 to 9 axillary lymph nodes (at least 1 tumor deposit greater than 2.0 mm)
___ pN3a: Metastases in 10 or more axillary lymph nodes (at least 1 tumor deposit greater than 2.0 mm)

[#] *Approximately 1000 tumor cells are contained in a 3-dimensional 0.2-mm cluster. Thus, if more than 200 individual tumor cells are identified as single dispersed tumor cells or as a nearly confluent elliptical or spherical focus in a single histologic section of a lymph node, there is a high probability that more than 1000 cells are present in the node. In these situations, the node should be classified as containing a micrometastasis (pN1mi). Cells in different lymph node cross-sections or longitudinal sections or levels of the block are not added together; the 200 cells must be in a single node profile even if the node has been thinly sectioned into multiple slices. It is recognized that there is substantial overlap between the upper limit of the ITC and the lower limit of the micrometastasis categories because of inherent limitations in pathologic nodal evaluation and detection of minimal tumor burden in lymph nodes. Thus, the threshold of 200 cells in a single cross-section is a guideline to help pathologists distinguish between these 2 categories.*

Distant Metastasis (M)
___ Not applicable
___ cM0(i+): No clinical or radiographic evidence of distant metastasis, but deposits of molecularly or microscopically detected tumor cells in circulating blood, bone marrow, or other nonregional nodal tissue that are ≤0.2 mm in a patient without symptoms or signs of metastasis
___ pM1: Distant detectable metastasis as determined by classic clinical and radiographic means and/or histologically proven >0.2 mm

Anatomic Stage/Prognostic Groups

Stage 0	Tis	N0	M0
Stage IA	T1[#]	N0	M0
Stage IB	T0	N1mi	M0
	T1[#]	N1mi	M0
Stage IIA	T0	N1[##]	M0
	T1[#]	N1[##]	M0
	T2	N0	M0
Stage IIB	T2	N1	M0
	T3	N0	M0
Stage IIIA	T0	N2	M0
	T1[#]	N2	M0
	T2	N2	M0
	T3	N1	M0
	T3	N2	M0
Stage IIIB	T4	N0,N1,N2	M0
Stage IIIC	Any T	N3	M0
Stage IV	Any T	Any N	M1

[#] T1 includes T1mic.
[##] Does not include N1mi.

(*Tomado de "**Protocol for the examination of specimens from patients with invasive carcinoma of the breast".** Lester SC, Bose S, Chen YY, Connolly JL, de Baca ME, Fitzgibbons PL, et al. Arch Pathol Lab Med 2009; 133: 1515-38. Basado en AJCC/UICC TNM, 7th edition*)

ANEXO III.

NANOCIS®
CIS bio international, member of IBA group T1701nG 02/2010

NANOCIS

Trousse pour la préparation de la solution injectable de sulfure de rhénium colloïdal et de technétium (^{99m}Tc) (nanocolloïde).

RESUME DES CARACTERISTIQUES DU PRODUIT

2

1. DENOMINATION DU MEDICAMENT

NANOCIS

Trousse pour la préparation de la solution injectable de sulfure de rhénium colloïdal et de technétium (^{99m}Tc) (nanocolloïde).

2. COMPOSITION QUALITATIVE ET QUANTITATIVE

Sulfure de rhénium (Re_2S_7) : 0,24 mg/ flacon A

Correspondant à : 0,15 mg de rhénium élément (Re)

Pour la liste complète des excipients, voir rubrique 6.1.

Le produit ne contient pas de conservateur antimicrobien.

Les particules colloïdales présentent un diamètre moyen de 100 nm environ (analyse spectroscopique de corrélation de photons et de mouvement brownien).

3. FORME PHARMACEUTIQUE

Trousse pour préparation radiopharmaceutique.

Lyophilisat et solvant pour solution injectable.

4. DONNEES CLINIQUES

4.1. Indications thérapeutiques

Ce médicament est à usage diagnostique uniquement.

Après marquage avec une solution injectable de pertechnétate (^{99m}Tc) de sodium :

Lymphographie pour la visualisation du système lymphatique régional :

- Imagerie préopératoire et détection peropératoire des ganglions sentinelles des tumeurs suivantes : cancer du sein, mélanome, cancers de la vulve, du pénis, de la prostate, cancer épidermoïde de la tête et du cou.
- Imagerie du flux lymphatique régional avant radiothérapie individualisée.
- Imagerie du flux lymphatique pour le diagnostic de lymphoedème des extrémités.

Exploration digestive (scintigraphie gastro-oesophagienne).

3

4.2. Posologie et mode d'administration
Lymphographie pour visualisation des ganglions sentinelles :

L'activité de solution injectable de sulfure de rhénium colloïdal et de technétium (^{99m}Tc) à administrer chez l'adulte dépend de l'indication, de la région anatomique à étudier et du délai entre l'injection du produit et l'acquisition des images.

Le choix du site d'administration se fait en fonction du territoire anatomique à étudier. L'injection est réalisée sans surpression au niveau d'un tissu conjonctif lâche présentant une perfusion sanguine correcte. Avant d'injecter le produit, il convient d'exclure une effraction vasculaire en aspirant à la seringue.

Mélanome: 10 – 100 MBq par voie intradermique répartis en 4 dépôts autour de la tumeur. Il est recommandé de ne pas dépasser un volume de 0,2 mL à chaque dépôt.

Les images scintigraphiques sont acquises immédiatement après l'injection et régulièrement répétées jusqu'à ce que le ganglion sentinelle soit visualisé.

Cancer du sein : une activité totale de 5 à 20 MBq (0.2 mL) répartie en une ou plusieurs injections, sous palpation ou contrôle échographique.

L'activité injectée varie en fonction du temps écoulé entre l'imagerie scintigraphique et la chirurgie.

Un volume maximal de 0.5 mL peut être justifié en cas de tumeur profonde.

En cas de tumeur superficielle, la voie d'administration peut être soit intradermique en regard de la tumeur, soit sous-cutanée péri-tumorale. L'injection peut être réalisée en péri-aréolaire en cas de tumeur des quadrants supérieurs.

En cas de tumeur profonde, la voie d'administration péri-tumorale est recommandée.

Les images scintigraphiques du sein et de la région axillaire sont acquises entre 15 et 30 minutes puis à 3 heures après injection.

Cancer de la prostate : 200 MBq par voie transrectale, dans les lobes prostatiques sous contrôle échographique (une injection de 100 MBq dans 0,3 mL pour chaque lobe prostatique).

Le traceur est injecté la veille de l'intervention. Le patient aura reçu préalablement une prophylaxie antibiotique à large spectre (comme pour toute biopsie prostatique).

Les images scintigraphiques sont réalisées immédiatement après que le patient ait vidé sa vessie.

Cancer du pénis : la veille de l'intervention 60 MBq sont administrés par voie intradermique dans les 2 centimètres autour de la tumeur.

Les images scintigraphiques sont obtenues juste après l'injection et toutes les 30 minutes jusqu'à visualisation du ganglion sentinelle.

Cancer de la vulve : la veille de l'intervention chirurgicale, injection intradermique de 60 à 120 MBq dans 0,2 mL en 4 dépôts autour de la tumeur.

Les images scintigraphiques sont obtenues juste après l'injection et toutes les 30 minutes jusqu'à visualisation du ganglion sentinelle.

Cancer épidermoïde de la tête et cou : sous anesthésie locale, injection de 20 à 40 MBq dans 0,5 à 1,0 mL par voie sous-muqueuse à la périphérie de la tumeur. L'injection est aussitôt suivie d'un rinçage de la bouche par une solution non alcoolisée afin de réduire la quantité d'activité qui pourrait être déglutie par le patient.

Les images scintigraphiques sont acquises immédiatement après l'injection et poursuivies jusqu'à 2 heures après injection.

Imagerie du flux lymphatique avant radiothérapie ou à la recherche d'un lymphoedème : 20 à 200 MBq par injection sous-cutanée unique ou multiple. L'activité est généralement inférieure à 20 MBq par site d'injection. Les volumes recommandés vont de 0,2 à 0,3 mL. Un volume maximal de 0,5 mL ne doit pas être dépassé.

Etude du reflux gastro-oesophagien :

Chez l'adulte et chez l'enfant, l'activité de solution injectable de sulfure de rhénium colloïdal et de technétium (^{99m}Tc) administrée par voie orale est de 3,5 à 12 MBq (d'autres activités peuvent se justifier). Le produit est dilué dans une phase liquide conformément au protocole habituel de chaque centre.

Une scintigraphie dynamique peut être réalisée parallèlement à l'enregistrement d'images statiques.

4.3. Contre-indications

Hypersensibilité à la substance active ou à l'un des excipients.

4.4. Mises en garde spéciales et précautions d'emploi

Ce produit est un médicament radiopharmaceutique.

Les produits radiopharmaceutiques ne doivent être réceptionnés, utilisés et administrés que par des personnes autorisées dans des services agréés. Leur réception, leur stockage, leur utilisation, leur transfert et leur élimination sont soumis aux réglementations et aux autorisations appropriées des autorités compétentes.

Les produits radiopharmaceutiques doivent être préparés de manière à satisfaire à la fois aux normes de radioprotection et de qualité pharmaceutique. Les précautions appropriées d'asepsie doivent être prises afin de satisfaire aux exigences des Bonnes Pratiques de Fabrication pharmaceutique.

La lymphoscintigraphie est déconseillée chez les patients présentant une obstruction complète du réseau lymphatique, notamment au niveau des membres inférieurs, en raison du risque d'irradiation au niveau des sites d'injection.

La pratique du repérage du ganglion sentinelle nécessite que l'ensemble de l'équipe prenant en charge le patient soit formée à cette technique.

Les données de la littérature démontrent une amélioration du taux d'identification par la double détection : radiopharmaceutique et colorimétrique.

L'administration du produit peut très rarement entraîner des effets secondaires de type allergique. Les médicaments et le matériel de réanimation permettant de faire face à une telle situation doivent toujours être à portée de main pendant l'examen.

5

4.5. Interactions avec d'autres médicaments et autres formes d'interactions

L'administration d'anesthésiques locaux ou de hyaluronidase avant l'injection de la préparation marquée perturbe la captation par le système lymphatique.

4.6. Grossesse et allaitement

Grossesse

Lorsqu'il est nécessaire d'administrer un produit radiopharmaceutique à la femme en âge de procréer, toute suspicion de grossesse doit être écartée. Toute femme n'ayant pas eu ses règles doit être considérée comme enceinte jusqu'à preuve du contraire. Dans le doute, il est important que l'exposition aux radiations soit réduite au minimum pour obtenir les

informations cliniques souhaitées. D'autres techniques n'impliquant pas l'emploi de radiations ionisantes peuvent être envisagées si elles n'altèrent pas la qualité diagnostique.

Les examens utilisant des radionucléides chez la femme enceinte entraînent également l'irradiation du foetus. Il ne faut réaliser au cours de la grossesse que les seules investigations absolument nécessaires lorsque le bénéfice probable dépasse les risques encourus par la mère et le foetus.

Allaitement

Si l'administration d'un produit radioactif est indispensable, le lait sera tiré avant l'injection et conservé pour être utilisé ultérieurement. L'allaitement doit être suspendu pendant au moins 12 heures après l'injection et le lait produit pendant cette période doit être éliminé. L'allaitement peut être repris lorsque l'activité dans le lait ne risque pas d'entraîner une dose de radiation pour l'enfant supérieure à 1 mSv.

4.7. Effets sur l'aptitude à conduire des véhicules et à utiliser des machines

Les effets sur l'aptitude à conduire des véhicules et à utiliser des machines n'ont pas été étudiés.

4.8. Effets indésirables

L'administration de la solution hypertonique de sulfure de rhénium colloïdal et de technétium (^{99m}Tc) peut entraîner une douleur au point d'injection.

Pour tout patient, l'exposition aux radiations ionisantes doit être justifiée par le bénéfice diagnostique attendu. La radioactivité administrée doit être telle que l'irradiation qui en découle soit aussi faible que possible, en gardant à l'esprit la nécessité d'obtenir le diagnostic requis.

L'exposition aux radiations ionisantes peut éventuellement induire des cancers ou développer des déficiences héréditaires. L'expérience montre que, pour les examens diagnostiques en médecine nucléaire, la fréquence de ces effets indésirables est très faible en raison des faibles activités utilisées.

Pour la plupart des examens de médecine nucléaire, la dose de radiations délivrée (E : dose efficace) est inférieure à 20 mSv.

6

4.9. Surdosage

En cas d'administration d'une activité excessive par voie orale, dans le cadre de la scintigraphie gastro-oesophagienne, la dose absorbée par le patient peut être réduite en favorisant l'élimination du radionucléide.

En cas d'administration d'une activité excessive après injection sous-cutanée, dans le cadre d'une lymphographie, il n'est pas possible de réduire la dose absorbée par le patient en raison de la faible élimination du radionucléide.

5. PROPRIETES PHARMACOLOGIQUES

5.1. Propriétés pharmacodynamiques

Classe pharmacothérapeutique : Produit radiopharmaceutique à usage diagnostique.

Code ATC : V09DB06

Aux concentrations chimiques et aux activités utilisées pour les examens de diagnostic, le sulfure de rhénium colloïdal et de technétium (^{99m}Tc) paraît n'avoir aucune activité pharmacodynamique.

5.2. Propriétés pharmacocinétiques

Injection sous-cutanée:

Le sulfure de rhénium colloïdal et de technétium (^{99m}Tc) est administré par injection sous-cutanée, généralement dans les espaces interdigitaux des mains ou des pieds, ou en périphérie de la tumeur.

La paroi des capillaires lymphatiques est dépourvue de membrane basale et présente des solutions de continuité avec des pores, de telle sorte que les colloïdes de petite taille sont rapidement absorbés dans le liquide lymphatique à partir du liquide interstitiel. Durant la circulation de la lymphe à travers les ganglions, une partie des colloïdes est phagocytée par les cellules bordantes du système réticulo-endothélial. Ce processus se reproduit ultérieurement au niveau de chaque ganglion lymphatique.

Le produit administré est un colloïde métallique qui est en partie phagocyté et stocké au niveau du premier groupe ganglionnaire.

L'activité au niveau des ganglions lymphatiques montre que 3,06 ± 0,10% de l'activité administrée sont fixés à la 1ère heure et 3,83 ± 0,16% à la 3ème heure.

Au cours des premières heures après l'administration, le passage dans le compartiment vasculaire est négligeable.

Les données expérimentales montrent que le produit est éliminé par voie urinaire et hépatique. 3 heures après l'injection, 11% de l'activité administrée sont retrouvés dans le parenchyme hépatique. L'activité au niveau vésical augmente progressivement jusqu'à atteindre 14,6% de la dose injectée à la 60ème minute.

Administration par voie orale:

Le sulfure de rhénium colloïdal et de technétium (^{99m}Tc) administré par voie orale n'est pas résorbé par le tube digestif.

7

5.3. Données de sécurité préclinique

Chez la souris, la dose létale moyenne (DL_{50}) du perrhénate de potassium par voie intra-péritonéale est de 2,8 g/kg environ. Ramenée au rhénium, la DL_{50} est de 180 mg/kg.

Dans les études de la toxicité aiguë par voie intraveineuse chez la souris, le nanocolloïde de sulfure de rhénium n'a entraîné aucune anomalie après l'injection d'une préparation, à la dose de 2,5 mg de sulfure de rhénium/kg et 50 mg de pyrophosphate de sodium/kg ni au cours des 7 jours suivant cette administration.

Chez le rat, la DL_{50} du pyrophosphate d'étain par injection intraveineuse est de 41,0 ± 1,6 mg/kg.

Une activité de 185 MBq administrée par voie sous-cutanée chez l'homme apporte 0,007 mg/kg de pyrophosphate de sodium, soit 12.500 fois moins que la DL_{50} par voie intraveineuse chez la souris ; cette activité apporte également 0,001 mg/kg de chlorure d'étain, soit 23.000 fois moins que la DL_{50} chez la souris.

Administration simultanée de pyrophosphate de sodium et de chlorure d'étain : la toxicité aiguë par voie intraveineuse chez la souris se traduit par une DL_{50} de 100 mg de $Na_4P_2O_7$, 10 H_2O/kg.

Les études, à long terme sur le potentiel mutagène, tératogène et cancérogène n'ont pas été effectuées.

6. DONNEES PHARMACEUTIQUES

6.1. Liste des excipients

Flacon A(sous atmosphère d'azote)

Gélatine

Acide ascorbique

Acide chlorhydrique concentré

Hydroxyde de sodium (pour ajustement du pH)

Eau pour préparations injectables

Flacon B(sous atmosphère d'azote)
Pyrophosphate de sodium décahydraté
Chlorure d'étain dihydraté

Hydroxyde de sodium (pour ajustement du pH)

Acide chlorhydrique concentré (pour ajustement du pH)

6.2. Incompatibilités

Ce médicament ne doit pas être mélangé avec d'autres médicaments à l'exception de ceux mentionnés dans la rubrique 12.

8

6.3. Durée de conservation

6 mois.

La date de péremption est indiquée sur le conditionnement extérieur ainsi que sur chaque flacon.

Le produit marqué doit être utilisé dans les 4 heures après reconstitution.

6.4. Précautions particulières de conservation

Conserver la trousse au réfrigérateur (entre 2 °C et 8 °C).

Conserver le produit marqué à une température ne dépassant pas 25°C.

La conservation du produit doit se faire en accord avec les réglementations nationales relatives aux produits radioactifs.

6.5. Nature et contenu de l'emballage extérieur

a) Flacon (A) de 15 mL en verre étiré incolore, de type I de la Pharmacopée Européenne, contenant 1 mL de solution sterile;

et

b) Flacon (B) de 15 mL, en verre étiré incolore, de type I de la Pharmacopée Européenne, contenant un lyophilisat à reconstituer avec la solution contenue dans le flacon (A). Le marquage est effectué à l'aide d'une solution de pertechnétate de sodium (^{99m}Tc) de la Pharmacopée Européenne.

Présentation : Contient 5 flacons A et 5 flacons B.

6.6. Précautions particulières d'élimination et de manipulation

L'administration de produits radiopharmaceutiques présente des risques pour l'entourage du patient en raison de l'irradiation externe ou de la contamination par les urines, les vomissements, les expectorations. Par conséquent il faut prendre des mesures de protection contre les radiations conformément aux réglementations nationales.
Tout produit non utilisé ou déchet doit être éliminé conformément à la réglementation en vigueur.
9

7. TITULAIRE DE L'AUTORISATION DE MISE SUR LE MARCHE

CIS bio international

RN 306 – SACLAY

B.P. 32

91192 GIF-SUR-YVETTE CEDEX

8. NUMERO D'AUTORISATION DE MISE SUR LE MARCHE

• 553 080.8 ou 34009 553 080 8 9 : 5 flacons de 1 mL de solution accompagnés de 5 flacons de 3,5 mg de lyophilisat.

9. DATE DE PREMIERE AUTORISATION/DE RENOUVELLEMENT DE L'AUTORISATION

Date de première autorisation : 29/12/1981

Date de renouvellement de l'autorisation : 29/12/2006

10. DATE DE MISE A JOUR DU TEXTE

12/2009

11. DOSIMETRIE

Le technétium (^{99m}Tc) décroît en émettant un rayonnement gamma d'une énergie moyenne de 140 keV, avec une période de 6 heures, en donnant du technétium (^{99}Tc) considéré comme quasi stable.

Dosimétrie après administration sous-cutanée :

Les doses de radiation absorbées par un patient de 70 kg après administration sous-cutanée du sulfure de rhénium colloïdal et de technétium (^{99m}Tc) ont été calculées selon le modèle dosimétrique prenant pour hypothèse une injection sous-cutanée dans le sein et un drainage lymphatique de 20 % de l'activité administrée.

10

Table 1 : Doses absorbées par unité d'activité administrée (mGy/MBq) et dose efficace (mSv/MBq) après injection sous-cutanée dans le sein

Organe	Dose absorbée par activitée injectée au site d'injection (mGy/MBq)	mGy/MBq/% drainage lymphatique	Dose absorbée pour une activitée injectée de 250 MBq et un drainage lymphatique de 20 % (mGy)
Seins	$5,6 \times 10^{-2}$	$2,58 \times 10^{-5}$	14,13
Coeur	$1,04 \times 10^{-2}$	$8,36 \times 10^{-5}$	3,02
Thymus	$9,94 \times 10^{-3}$	$2,56 \times 10^{-5}$	2,61
Poumons	$7,85 \times 10^{-3}$	$7,70 \times 10^{-5}$	2,34
Surfaces osseuses	$2,97 \times 10^{-3}$	$1,10 \times 10^{-4}$	1,29
Peau	$2,80 \times 10^{-3}$	$1,53 \times 10^{-5}$	0,78
Foie	$2,77 \times 10^{-3}$	$8,91 \times 10^{-4}$	5,14
Estomac	$2,49 \times 10^{-3}$	$8,17 \times 10^{-5}$	1,03

Pancréas	$2,34 \times 10^{-3}$	$1,67 \times 10^{-4}$	1,41
Surrénales	$1,88 \times 10^{-3}$	$1,51 \times 10^{-4}$	1,22
Moelle osseuse	$1,85 \times 10^{-3}$	$1,04 \times 10^{-4}$	0,98
Muscles	$1,69 \times 10^{-3}$	$3,30 \times 10^{-5}$	0,58
Rate	$1,61 \times 10^{-3}$	$8,66 \times 10^{-4}$	4,73
Vésicule biliaire	$1,39 \times 10^{-3}$	$2,40 \times 10^{-4}$	1,55
Thyroïde	$1,22 \times 10^{-3}$	$1,02 \times 10^{-5}$	0,35
Reins	$7,71 \times 10^{-4}$	$1,14 \times 10^{-4}$	0,76
Côlon supérieur	$4,72 \times 10^{-4}$	$6,84 \times 10^{-5}$	0,46
Intestin grêle	$3,05 \times 10^{-4}$	$5,07 \times 10^{-5}$	0,33
Utérus	$1,21 \times 10^{-4}$	$2,39 \times 10^{-5}$	0,15
Côlon inférieur	$1,13 \times 10^{-4}$	$2,26 \times 10^{-5}$	0,14
Ovaires	$1,11 \times 10^{-4}$	$2,92 \times 10^{-5}$	0,17
Cerveau	$1,02 \times 10^{-4}$	$8,09 \times 10^{-6}$	0,07
Vessie	$7,86 \times 10^{-5}$	$1,27 \times 10^{-5}$	0,08
Testicules*	$0,10 \times 10^{-4}$	$3,92 \times 10^{-6}$	0,02
Corps entier	$4,06 \times 10^{-3}$	$6,13 \times 10^{-5}$	1,33
Dose efficace (mSv)	**$4,7 \times 10^{-3}$**	**$9,59 \times 10^{-5}$**	**1,66**

*** Les doses absorbées par les testicules ont été calculées par modélisation pour un homme adulte.**

Après administration sous-cutanée dans le sein d'une activité maximale de 250 MBq et en intégrant un drainage lymphatique de 20 %, la dose efficace est de 1,66 mSv.

Les doses absorbées dans les organes critiques tels que : seins, foie, rate, poumons, vésicule biliaire, moelle osseuse, reins et vessie sont respectivement de 14,13 mGy, 5,14 mGy, 4,73 mGy, 2,34 mGy, 1,55 mGy, 0,98 mGy, 0,76 mGy et 0,08 mGy. 11

Dosimétrie en cas d'administration orale:

Selon le CIPR 80 (Commission Internationale pour la Protection Radiologique), les doses de radiation absorbées par les patients sont les suivantes :

Table 2 : TRACEURS NON RÉSORBABLES MARQUÉS AU (^{99m}Tc)

Administration en phase liquide par voie orale

DOSES ABSORBÉES PAR UNITÉ D'ACTIVITÉ ADMINISTRÉE (mGy/MBq)

Organe	**Adulte**	**15 ans**	**10 ans**	**5 ans**	**1 an**
Surrénales	$2,5 \times 10^{-3}$	$3,3 \times 10^{-3}$	$5,5 \times 10^{-3}$	$8,9 \times 10^{-3}$	$1,5 \times 10^{-2}$
Vessie	$6,9 \times 10^{-3}$	$9,1 \times 10^{-3}$	$1,4 \times 10^{-2}$	$2,2 \times 10^{-2}$	$3,5 \times 10^{-2}$
Surfaces osseuses	$4,2 \times 10^{-3}$	$5,2 \times 10^{-3}$	$7,4 \times 10^{-3}$	$1,1 \times 10^{-2}$	$2,1 \times 10^{-2}$
Cerveau	$1,8 \times 10^{-6}$	$3,4 \times 10^{-6}$	$1,2 \times 10^{-5}$	$4,0 \times 10^{-5}$	$1,0 \times 10^{-4}$
Seins	$2,8 \times 10^{-4}$	$4,2 \times 10^{-4}$	$9,4 \times 10^{-4}$	$2,0 \times 10^{-3}$	$3,8 \times 10^{-3}$
Vésicule biliaire	$1,4 \times 10^{-2}$	$1,8 \times 10^{-2}$	$3,0 \times 10^{-2}$	$4,3 \times 10^{-2}$	$7,1 \times 10^{-2}$
Tube digestif					

Estomac	$2,2 \times 10^{-2}$	$2,9 \times 10^{-2}$	$4,1 \times 10^{-2}$	$6,6 \times 10^{-2}$	$1,2 \times 10^{-1}$
Intestin grêle	$6,0 \times 10^{-2}$	$7,6 \times 10^{-2}$	$1,2 \times 10^{-1}$	$1,9 \times 10^{-1}$	$3,5 \times 10^{-1}$
Côlon	$1,0 \times 10^{-1}$	$1,3 \times 10^{-1}$	$2,2 \times 10^{-1}$	$3,5 \times 10^{-1}$	$6,6 \times 10^{-1}$
(côlon supérieur	$1,2 \times 10^{-1}$	$1,5 \times 10^{-1}$	$2,5 \times 10^{-1}$	$4,0 \times 10^{-1}$	$7,5 \times 10^{-1}$)
(côlon inférieur	$8,3 \times 10^{-2}$	$1,1 \times 10^{-1}$	$1,8 \times 10^{-1}$	$2,9 \times 10^{-1}$	$5,4 \times 10^{-1}$)
Coeur	$1,0 \times 10^{-3}$	$1,4 \times 10^{-3}$	$2,5 \times 10^{-3}$	$4,3 \times 10^{-3}$	$8,6 \times 10^{-3}$
Reins	$5,5 \times 10^{-3}$	$6,7 \times 10^{-3}$	$1,0 \times 10^{-2}$	$1,5 \times 10^{-2}$	$2,3 \times 10^{-2}$
Foie	$3,7 \times 10^{-3}$	$4,8 \times 10^{-3}$	$9,3 \times 10^{-3}$	$1,5 \times 10^{-2}$	$2,7 \times 10^{-2}$
Poumons	$5,7 \times 10^{-4}$	$9,1 \times 10^{-4}$	$1,6 \times 10^{-3}$	$2,9 \times 10^{-3}$	$5,7 \times 10^{-3}$
Muscles	$3,2 \times 10^{-3}$	$4,0 \times 10^{-3}$	$6,0 \times 10^{-3}$	$9,0 \times 10^{-3}$	$1,5 \times 10^{-2}$
Oesophage	$1,9 \times 10^{-4}$	$3,0 \times 10^{-4}$	$5,0 \times 10^{-4}$	$1,2 \times 10^{-3}$	$2,6 \times 10^{-3}$
Ovaires	$2,5 \times 10^{-2}$	$3,2 \times 10^{-2}$	$4,8 \times 10^{-2}$	$6,8 \times 10^{-2}$	$1,1 \times 10^{-1}$
Pancréas	$5,9 \times 10^{-3}$	$7,9 \times 10^{-3}$	$1,2 \times 10^{-2}$	$1,8 \times 10^{-2}$	$3,1 \times 10^{-2}$
Moelle	$4,7 \times 10^{-3}$	$5,7 \times 10^{-3}$	$7,5 \times 10^{-3}$	$9,2 \times 10^{-3}$	$1,1 \times 10^{-2}$
Peau	$9,3 \times 10^{-4}$	$1,1 \times 10^{-3}$	$1,7 \times 10^{-3}$	$2,9 \times 10^{-3}$	$5,4 \times 10^{-3}$
Rate	$4,0 \times 10^{-3}$	$5,0 \times 10^{-3}$	$7,8 \times 10^{-3}$	$1,2 \times 10^{-2}$	$2,0 \times 10^{-2}$
Testicules	$1,3 \times 10^{-3}$	$2,0 \times 10^{-3}$	$3,8 \times 10^{-3}$	$6,5 \times 10^{-3}$	$1,2 \times 10^{-2}$
Thymus	$1,9 \times 10^{-4}$	$3,0 \times 10^{-4}$	$5,0 \times 10^{-4}$	$1,2 \times 10^{-3}$	$2,6 \times 10^{-3}$
Thyroïde	$2,0 \times 10^{-5}$	$4,8 \times 10^{-5}$	$1,5 \times 10^{-4}$	$3,0 \times 10^{-4}$	$1,2 \times 10^{-3}$
Utérus	$1,6 \times 10^{-2}$	$2,0 \times 10^{-2}$	$3,1 \times 10^{-2}$	$4,7 \times 10^{-2}$	$7,6 \times 10^{-2}$
Autres tissus	$5,2 \times 10^{-3}$	$7,2 \times 10^{-3}$	$1,1 \times 10^{-2}$	$2,0 \times 10^{-2}$	$3,0 \times 10^{-2}$
Dose efficace (mSv/MBq)	**$1,9 \times 10^{-2}$**	**$2,5 \times 10^{-2}$**	**$3,9 \times 10^{-2}$**	**$6,2 \times 10^{-2}$**	**$1,1 \times 10^{-1}$**

Pour ce produit, la dose efficace (E) pour un individu de 70 kg résultant de l'administration d'une activité de 12 MBq est de 0,23 mSv.

12

12. INSTRUCTIONS POUR LA PREPARATION DES RADIOPHARMACEUTIQUES

Méthode de préparation

Les précautions appropriées d'asepsie et de radioprotection doivent être respectées.

A l'aide d'une seringue hypodermique, introduire à travers le bouchon préalablement désinfecté d'un flacon B, 2 mL d'eau pour préparations injectables et agiter le flacon jusqu'à la dissolution du produit. Ne pas utiliser d'aiguille de mise à l'air, le mélange lyophilisé étant sous atmosphère d'azote.

Sans utiliser d'aiguille de mise à l'air, introduire 0,5 mL du contenu du flacon B dans un flacon A. Agiter.

Placer le flacon A dans une protection de plomb appropriée. Sans utiliser d'aiguille de mise à l'air, introduire 1 à 2 mL de solution injectable stérile et apyrogène de pertechnétate (^{99m}Tc) de sodium, l'activité utilisée variant en fonction du volume utilisé, de 370 à 5550 MBq.

Placer le flacon A sans la protection de plomb, dans un bain-marie bouillant pendant 15 à 30 minutes. Refroidir le flacon sous un jet d'eau froide.

Contrôle de la qualité

La qualité du marquage (pureté radiochimique) peut être contrôlée selon la méthode suivante :

Méthode

Chromatographie ascendante sur papier.

Matériel et réactifs

Papier pour chromatographie.

Papier Whatman 1 de longueur suffisante et d'une largeur de 2,5 cm minimum.

A 2 cm du bord du papier, tracer une ligne appelée "ligne de dépôt" et une autre ligne appelée "ligne de front" à 10 cm de la "ligne de dépôt".

Phase mobile

Méthyléthylcétone

Cuve à chromatographie

Utiliser une cuve en verre, dont les dimensions sont en rapport avec celles du papier à chromatographie utilisé, munie d'un couvercle assurant une fermeture étanche. La partie supérieure de la cuve comporte un dispositif de suspension du papier à chromatographie, permettant d'abaisser celui-ci sans ouvrir la cuve.

Autre matériel nécessaire

Pinces, ciseaux, seringues, aiguilles, unité de comptage appropriée.

13

Procédure

Les modalités de préparation de la trousse sont décrites ci-dessus (cf. « Méthode de préparation »).

Introduire dans la cuve à chromatographie, un volume de phase mobile correspondant à une hauteur de 2 cm.

A l'aide d'une seringue munie d'une aiguille, déposer sur la "ligne de dépôt" du papier à chromatographie une goutte de la préparation à examiner et laisser sécher à l'air.

A l'aide d'une pince, introduire le papier à chromatographie dans la cuve et fermer le couvercle. Abaisser le papier dans la phase mobile et laisser le solvant migrer jusqu'à la "ligne de front".

A l'aide d'une pince, sortir le papier à chromatographie et laisser sécher à l'air.

Déterminer la distribution de la radioactivité le long du chromatogramme à l'aide d'un détecteur approprié.

Identifier chaque tache radioactive en calculant le Rf. Le Rf du complexe technétié (^{99m}Tc) est égal à 0 et celui des impuretés (pertechnétate (^{99m}Tc]) est égal à 1.
Mesurer l'activité de chaque tache en intégrant les pics.

Calculs

Calcul du pourcentage du complexe technétié (^{99m}Tc) (pureté radiochimique) :

% du complexe technétié (^{99m}Tc) = Radioactivité de la tache à Rf 0Radioactivité totale de la bande de papier× 100

Calcul du pourcentage d'impuretés :

% d'impuretés = Radioactivité de la tache à Rf 1Radioactivité totale de la bande de papier× 100

Le pourcentage du complexe technétié (^{99m}Tc) (pureté radiochimique) doit être au moins égal à 95% et le pourcentage d'impuretés ne doit pas être supérieur à 5%.
Tout produit non utilisé ou déchet doit être éliminé conformément à la réglementation en vigueur.

CONDITIONS DE PRESCRIPTION ET DE DELIVRANCE

Liste I.

Médicament réservé à l'usage hospitalier.

Les produits radiopharmaceutiques ne doivent être utilisés que par des personnes qualifiées. Ils ne peuvent être délivrés qu'à des praticiens ayant obtenu l'autorisation spéciale prévue à l'article R 1333-24 du Code de la Santé Publique.

ANEXO IV:

GAMMASONDA

SURGICAL PROBE EUROPROBE® SYSTEM CE 0459

CADMIUM TELLURIDE PROBE (CdTe or CdZnTe): "SMALL" PROBE

CdTe or CdZnTe probe has been designed for low to mid energy radiation detection (I-125, Tc-99m, etc...) with an excellent spatial resolution
The detector and the low noise charge preamplifier with high gain FET are mounted in a probe of 11mm diameter (detection head). The collimator is an integral part of the probe. The standard probe has an angled head to permit easier access to certain tissues.
It is connected to the read-out module through a 3.5 m flexible cable

Parameter	Specifications
Semiconductor crystal either CdTe or CdZnTe	5x5x3mm^3 CdTe or CdZnTe (Cadmium Telluride)
Energy range	20 - 170 keV (can also be used from 170 to 364 keV, but the detection efficiency within this range is better with the CsI probe)
Detector efficiency for I-125 (27-35 keV)	> 80%
Detector efficiency for Tc-99m (140 keV)	> 60%
Storage temperature	+ 1°C to +40°C
Operating temperature range	+15°C to +40°C
Final size of the probe	Length = 175 mm , detection head diameter = 11 mm. Slightly angled to permit easier access t certain tissues. The collimator is an integral part of the probe.
Weight	140 g (excluding cable)
Maximum ambient humidity for good operation	80% at 40°C

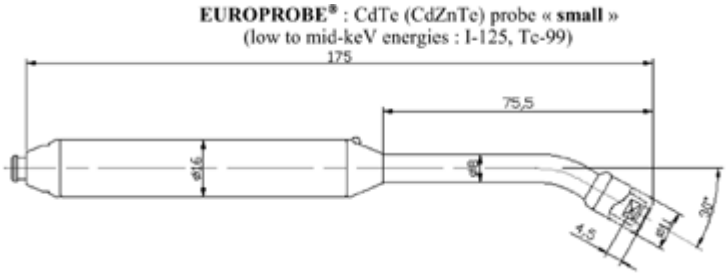

Propietario Autorización Comercialización

Surgical Probe EUROPROBE ® SYSTEM CE 0459
EUROMEDICAL INSTRUMENTS
EURORAD.
Strasbourg.Cedex2,France

AUTORIZADA SU REPRODUCCION POR

NUCLIBER S.A.

Hierro, 33- 28045
MADRID