Universitat de Lleida

Estudio del colesteatoma provocado en el conducto auditivo externo del Mongolian Gerbil "meriones unguiculatus"

Joan Carles Fortuny Llanses

ADVERTIMENT. La consulta d'aquesta tesi queda condicionada a l'acceptació de les següents condicions d'ús: La difusió d'aquesta tesi per mitjà del servei TDX (www.tesisenxarxa.net) ha estat autoritzada pels titulars dels drets de propietat intel·lectual únicament per a usos privats emmarcats en activitats d'investigació i docència. No s'autoritza la seva reproducció amb finalitats de lucre ni la seva difusió i posada a disposició des d'un lloc aliè al servei TDX. No s'autoritza la presentació del seu contingut en una finestra o marc aliè a TDX (framing). Aquesta reserva de drets afecta tant al resum de presentació de la tesi com als seus continguts. En la utilització o cita de parts de la tesi és obligat indicar el nom de la persona autora.

ADVERTENCIA. La consulta de esta tesis queda condicionada a la aceptación de las siguientes condiciones de uso: La difusión de esta tesis por medio del servicio TDR (www.tesisenred.net) ha sido autorizada por los titulares de los derechos de propiedad intelectual únicamente para usos privados enmarcados en actividades de investigación y docencia. No se autoriza su reproducción con finalidades de lucro ni su difusión y puesta a disposición desde un sitio ajeno al servicio TDR. No se autoriza la presentación de su contenido en una ventana o marco ajeno a TDR (framing). Esta reserva de derechos afecta tanto al resumen de presentación de la tesis como a sus contenidos. En la utilización o cita de partes de la tesis es obligado indicar el nombre de la persona autora.

WARNING. On having consulted this thesis you're accepting the following use conditions: Spreading this thesis by the TDX (www.tesisenxarxa.net) service has been authorized by the titular of the intellectual property rights only for private uses placed in investigation and teaching activities. Reproduction with lucrative aims is not authorized neither its spreading and availability from a site foreign to the TDX service. Introducing its content in a window or frame foreign to the TDX service is not authorized (framing). This rights affect to the presentation summary of the thesis as well as to its contents. In the using or citation of parts of the thesis it's obliged to indicate the name of the author.

UNIVERSITAT DE LLEIDA

FACULTAT DE MEDICINA

DEPARTAMENT DE MEDICINA

I CIRURGIA

Lleida 1993

Número 3

Se mantiene la ligadura del CAE.

Existe Colesteatoma.

Estadío III.

No alteraciones en la pared ósea de la BT.

Ausencia de la porción inferior del CAE óseo.

No hay efusión en caja.

No hay signos inflamatorios, ni exudado purulento.

MT sin alteraciones.

Ausencia de mango del martillo.

Resto de estructuras sin alteraciones.

Tiempo de ligadura: 30 días.

Número 4

Se mantiene la ligadura del CAE.

Existe Colesteatoma.

Estadío II.

No hay alteraciones en la pared ósea de la BT.

No se observan alteraciones en el CAE óseo.

No hay efusión en caja.

No hay signos inflamatorios.

MT de características macroscópicas normales.

CH sin alteraciones.

Resto de estructuras sin alteraciones.

Tiempo de ligadura: 30 días.

Número 5

Se mantiene la ligadura del CAE.

Existe Colesteatoma.

Estadío II.

No hay alteraciones en la pared ósea de la BT.

Adelgazamiento de todo el CAE óseo, con desaparición de hueso en varios puntos por los que se hernia la piel del CAE.

No hay efusión en caja.

Fibrosis alrededor del CAE membranoso y una adenopatía retroauricular de 2x4 mm..

MT de apariencia normal.

No hay alteraciones en la CH.

Resto de estructuras sin alteraciones.

Tiempo de ligadura: 40 días.

Número 6

Se mantiene la ligadura del CAE.

Existe Colesteatoma.

Estadío II.

No se objetivan alteraciones en la pared ósea de la BT.

Adelgazamiento difuso de toda la pared ósea del CAE, con ausencia de hueso en algunos puntos , a modo de agujeros, por los que se hernia la piel del CAE.

No existe efusión en caja.

No hay signos inflamatorios.

La MT muestra una apariencia normal.

La CH no evidencia alteraciones.

Resto de estructuras sin alteraciones.

Tiempo de ligadura: 40 días.

Número 7

Se mantiene la ligadura del CAE.

Se observa la existencia de Colesteatoma.

Estadío IV.

Engrosamiento marcado óseo de la pared de la Bulla Timpánica, con escasas zonas de osteolisis.

Desaparición del CAE óseo.

No hay efusión en la caja timpánica. El colesteatoma la rellena por completo y el aspecto de la matriz es oscuro, muy similar a la piel del CAE.

No hay signos inflamatorios ni exudado purulento.

La MT no es reconocible, ya que todo es matriz.

Ausencia de martillo y yunque. Estribo intacto.

El Promontorio está recubierto por la matriz, pero no se ven signos de resorción ósea.

Resto de estructuras intactas.

Tiempo de ligadura: 100 días.

Número 8

Se mantiene la ligadura del CAE.

Existe Colesteatoma.

Estadío IV.

La pared de la Bulla Timpánica muestra signos de osteoneoformación y osteolisis.

Ausencia de CAE óseo.

No hay efusión en la caja.

No hay signos de infección, ni inflamatorios.

No es posible identificar la MT.

Solo se observa la existencia de un resto de cabeza del martillo y del cuerpo del yunque. Estribo intacto.

Erosión importante en el Promontorio, con la primera espira del caracol abierta.

La Arteria Estapedia es de menor calibre y de paredes atróficas.

Tiempo de ligadura: 100 días.

Número 9

Se mantiene la ligadura del CAE.

Existe Colesteatoma.

Estadío II.

No hay lesiones en la pared de la Bulla Timpánica.

No hay signos macroscópicos de erosión ósea en el CAE.

No hay efusión en la caja.

No hay exudado purulento ni signos inflamatorios.

La Pars Tensa de la MT mantiene su morfología macroscópica, está abombada sin contactar con las paredes de la caja; la Pars Flácida muestra una invaginación evidente que contacta con cabeza del martillo y cuerpo del yunque.

La cabeza del martillo y el cuerpo del yunque están erosionados en la zona de contacto con la Pars Flácida. Estribo intacto.

Resto de estructuras sin lesiones.

Tiempo de ligadura: 172 días.

Número 10

Se mantiene la ligadura del CAE.

Existe Colesteatoma.

Estadío IV.

La pared de la BT está muy engrosada y no hay signos de resorción ósea en la misma.

No existe CAE óseo.

No hay efusión en caja.

No hay signos inflamatorios ni exudado purulento, dentro del Colesteatoma hay un contenido "mucoide".

No se diferencia la MT, ya que toda la caja está ocupada por matriz.

Existen restos de la cabeza del martillo y cuerpo del yunque. Ausencia de estribo.

Desaparición del Promontorio, aunque el Colesteatoma no llega al endocráneo.

No se objetiva Arteria Estapedia.

Destrucción del Acueducto de Falopio, con exposición del trayecto periférico del facial.

Tiempo de ligadura: 250 días.

Número 11

Se mantiene la ligadura del CAE.

Existe Colesteatoma.

Estadío IV.

La BT es de consistencia pétrea.

Desaparición del CAE óseo.

Caja timpánica repleta de exudado purulento y restos de queratina.

Los tejidos blandos no muestran signos inflamatorios.

No se objetiva MT.

Cadena de huesecillos inexistente.

Promontorio abierto, observándose las espiras del caracol.

El ratón tiene lateropulsión hacia la izquierda (oído con Colesteatoma).

Tiempo de ligadura: 240 días.

Número 12

Mantiene la ligadura del CAE.

Existe Colesteatoma.

Estadío III.

La BT muestra un aspecto normal.

El CAE óseo está adelgazado.

No hay efusión en caja.

No hay exudado purulento ni signos inflamatorios.

La MT está abombada, pero mantiene su apariencia normal.

Erosión en la cabeza del martillo y yunque.

El resto de estructuras no muestra alteraciones.

Tiempo de ligadura: 250 días.

Número 13

Se mantiene la ligadura.

Existe Colesteatoma.

Estadío III.

La pared de la BT es normal.

El CAE óseo es de aspecto semitransparente y con pequeños puntos en que ha desaparecido.

No hay efusión en caja.

No hay signos inflamatorios, ni exudado purulento.

La Pars Tensa de la MT está abombada y en la Pars Flácida existen dos invaginaciones a modo de dedo de guante, que erosionan la lenticular del yunque. Desaparición del mango del martillo. Estribo íntegro.

Puntos de osteolisis en la zona de contacto del Colesteatoma con el Promontorio.

No existe ocupación del ático.

Tiempo de ligadura: 200 días.

Número 14

Se mantiene la ligadura.

Existe Colesteatoma.

Estadío IV.

La BT tiene una pared ósea de aspecto normal.

No existe CAE óseo.

No existe efusión en caja.

No hay signos inflamatorios ni existe exudado purulento en la caja.

Existe rotura, no provocada por la manipulación, en la región pósteroinferior de la Pars Tensa de la MT, con entrada de queratina en la caja timpánica. La Pars Flácida muestra digitaciones repletas de queratina, a modo de dedo de guante, que rellenan el ático anterior.

Los huesecillos están preservados, a excepción de ausencia de mango del martillo.

Puntos de osteolisis en el Promontorio.

Arteria Estapedia comprimida por el Colesteatoma.

Tiempo de ligadura: 160 días.

Número 15

Se mantiene la ligadura.

Existe Colesteatoma.

Estadío III.

La pared de la BT es de aspecto normal.

Desaparición casi completa del CAE óseo.

No se halla efusión en caja.

No hay exudado purulento, ni signos inflamatorios.

La Pars Tensa de la MT está ligeramente abombada y no contacta con estructuras de la caja. La Pars Flácida muestra un gran bolsa rellena de queratina que contacta con el Promontorio y lo erosiona levemente. Rellena por completo el ático.

No se objetivan alteraciones en la cadena de huesecillos.

Tiempo de ligadura: 350 días.

Numero 16

Se mantiene la ligadura.

Existe Colesteatoma.

Estadío III.

La pared de la BT es de aspecto normal.

El CAE óseo no muestra alteraciones morfológicas.

No efusión en caja.

No exudado purulento ni signos inflamatorios.

La MT muestra una Pars Tensa abombada, que contacta con la Arteria Estapedia y la comprime. La Pars Flácida se invagina hasta ocupar el ático anterior, sin erosionarlo.

No erosión en la cadena de huesecillos.

No existe osteolisis macroscópica en el Promontorio.

Resto de estructuras sin alteraciones.

Tiempo de ligadura: 350 días.

Número 17

Se mantiene la ligadura.

Existe Colesteatoma.

Estadío IV.

La pared de la BT está francamente osteítica y blanda, con desaparición del hueso en muchos puntos.

El CAE óseo muestra importantes signos de resorción ósea en muchos puntos.

Existe efusión en caja.

Existe un contenido purulento en el interior del saco del Colesteatoma. No hay signos inflamatorios.

La MT es inidentificable.

No existe cadena de huesecillos.

Dudosa erosión del Promontorio.

Osteítis de la cara medial del ático anterior, sin entrada del Colesteatoma en la cavidad craneal, ya que se conserva el periostio interno del hueso.

Lateropulsión hacia la izquierda (oído con Colesteatoma).

Tiempo de ligadura: 350 días.

Número 18

Se mantiene la ligadura.

Existe Colesteatoma.

Estadío II.

La BT no muestra alteraciones.

El CAE está ligeramente adelgazado.

No hay efusión en el oído medio.

No se objetivan exudado purulento, ni signos inflamatorios.

La MT muestra unas características normales a excepción de que está abombada hacia oído medio, sin contactar con sus estructuras.

Cadena de huesecillos intacta.

Existe una invaginación atical repleta de queratina, que ocupa el ático anterior sin lesionarlo.

Resto de estructuras preservadas.

Tiempo de ligadura: 200 días.

Número 19

Se mantiene la ligadura del CAE.

Existe Colesteatoma.

Estadío IV.

La BT muestra un engrosamiento disperso de la pared ósea.

Desaparición del CAE óseo.

No hay efusión en caja.

No se objetivan signos inflamatorios, ni exudado purulento.

La MT no es reconocible, ya que solo hay matriz de Colesteatoma.

Osteítis de la rama larga del yunque y ausencia de mango del martillo y de la apófisis anterior. Estribo íntegro.

Franca destrucción del Promontorio.

No es identificable la Arteria Estapedia.

Resto de estructuras sin alteraciones.

Tiempo de ligadura: 160 días.

Número 20

Se mantiene la ligadura del CAE.

Existe Colesteatoma.

Estadío IV.

Pared de la BT engrosada, con pequeñas zonas de erosión.

Ausencia de CAE óseo.

No existe efusión en la caja.

No se evidencian exudado purulento, ni signos inflamatorios.

La MT es irreconocible.

La cadena de huesecillos muestra ausencia de mango del martillo y de la rama larga del yunque. Estribo sin alteraciones.

Arteria Estapedia ausente.

Resto de estructuras sin alteraciones.

Tiempo de ligadura: 160 días.

Número 21

Se mantiene la ligadura.

Existe Colesteatoma.

Estadío IV.

Engrosamiento disperso en algunas zonas de la BT.

Ausencia de CAE óseo.

Efusión mucoide que ocupa el ático anterior.

No se observa la existencia de exudado purulento, ni de signos inflamatorios.

La MT no es identificable ya que toda la caja está rellenada por el Colesteatoma.

Ausencia de mango del martillo.

Resto de estructuras sin alteraciones.

Tiempo de ligadura: 250 días.

Número 22

Se mantiene la ligadura del CAE.

Existe Colesteatoma.

Estadío II.

La BT muestra una morfología normal.

El CAE óseo está ausente en su mitad medial.

No hay efusión en caja.

No se observan signos inflamatorios, ni exudado purulento.

La MT está íntegra y conserva su morfología macroscópica normal.

No hay lesiones en la cadena de huesecillos.

Resto de estructuras sin alteraciones.

Tiempo de ligadura: 250 días.

Número 23

Se mantiene la ligadura.

Existe Colesteatoma.

Estadío IV.

La BT está osteítica en algunas zonas.

No existe CAE óseo.

Existe una efusión purulenta en la caja.

No hay exudado purulento en el contenido del Colesteatoma, ni signos inflamatorios en los tejidos de alrededor.

La MT no es identificable.

Se identifican restos de la cabeza del martillo y del cuerpo del yunque. Estribo íntegro.

En el Promontorio se observa que la segunda espira está destruida por el Colesteatoma.

Ocupación del ático anterior y posterior por el Colesteatoma.

Tiempo de ligadura: 250 días.

Número 24

Se mantiene la ligadura del CAE.

Existe Colesteatoma.

Estadío III.

La BT muestra unas características dentro de la normalidad.

Desaparición parcial del CAE óseo, a nivel del ostium interno.

No hay efusión en el interior de la BT.

No se encuentra exudado purulento, ni signos inflamatorios en las regiones vecinas.

La Pars Tensa de la MT contacta con Promontorio y lo erosiona escasamente, pero su morfología macroscópica es similar a la normal. La Pars Flácida muestra dos invaginaciones rellenas de queratina, que se introducen en ático anterior y entre el martillo y el yunque.

Ausencia de rama larga del yunque.

Resto de estructuras sin alteraciones.

Tiempo de ligadura: 250 días.

Número 25

Se mantiene la ligadura del CAE.

Existe Colesteatoma.

Estadío V.

La pared de la BT muestra zonas erosionadas y zonas engrosadas.

Ausencia de CAE óseo.

No existe efusión en la caja.

El contenido del Colesteatoma muestra la existencia de exudado purulento, pero no signos inflamatorios.

La MT no es reconocible, ya que toda la cavidad de la BT está tapizada por el Colesteatoma.

Solo existe la cabeza del martillo, cuerpo del yunque y el estribo está íntegro.

Ausencia del relieve del Promontorio.

El Colesteatoma contacta con la fosa cerebral en la mitad anterior de la BT.

El ratón ha fallecido, posiblemente debido al Colesteatoma.

Tiempo de ligadura: 200 días.

Número 26

Se mantiene la ligadura del CAE.

Existe Colesteatoma.

Estadío IV.

La BT muestra engrosamiento difuso.

El CAE óseo está adelgazado de forma uniforme y se observa por transparencia la piel del CAE.

No existe efusión en caja.

No se observan signos inflamatorios, ni exudado purulento.

La MT no es identificable.

No existe cadena de huesecillos.

Promontorio destruido.

No se puede localizar la Arteria Estapedia.

Tiempo de ligadura: 360 días.

Número 27

Se mantiene la ligadura del CAE.

Existe Colesteatoma.

Estadío V.

Bulla Timpánica muy engrosada.

El CAE óseo está adelgazado uniformemente.

No hay efusión en caja.

El contenido del Colesteatoma muestra queratina y exudado "gelatinoso". No hay signos inflamatorios en los tejidos de alrededor.

No se identifica MT.

Ausencia de huesecillos.

El Promontorio está destruido por el Colesteatoma.

No se identifica la existencia de la Arteria Estapedia.

Comunicación del Colesteatoma con la cavidad endocraneal, a nivel de la región posterior de la BT.

Tiempo de ligadura: 360 días.

Número 28

Se mantiene la ligadura del CAE.

Existe Colesteatoma.

Estadío IV.

La BT no muestra alteraciones de su pared ósea.

El CAE óseo está adelgazado de forma uniforme.

No hay efusión en la caja.

No se objetivan signos inflamatorios en los tejidos de alrededor, ni contenido de exudado purulento.

No se puede identificar MT.

Ausencia de cadena de huesecillos.

Promontorio con pequeñas zonas puntiformes de osteolisis.

No se consigue identificar la Arteria Estapedia.

Atico anterior y posterior rellenos de Colesteatoma.

Tiempo de ligadura: 360 días.

Número 29

Se mantiene la ligadura del CAE.

Existe Colesteatoma.

Estadío V.

La BT muestra focos de osteolisis y de engrosamiento óseo.

Puntos de osteolisis en el CAE.

No existe efusión en caja.

No se encuentran signos inflamatorios, ni exudado purulento en el contenido del Colesteatoma.

La MT no es identificable.

Ausencia de huesecillos.

Promontorio parcialmente destruido.

Atico anterior y posterior ocupados por el Colesteatoma.

Penetración del Colesteatoma en cavidad endocraneal, a nivel de la región anterior del mesotímpano.

Ausencia de Arteria Estapedia.

El ratón fallece el día anterior a la revisión de los hallazgos.

Tiempo transcurrido desde la ligadura: 570 días.

Número 30

Existe ligadura en el CAE.

Existe Colesteatoma.

Estadío IV.

La BT muestra zonas engrosadas y osteíticas.

No existe CAE óseo.

No existe efusión en la caja.

Existe exudado purulento en el interior del saco de Colesteatoma. No hay signos inflamatorios.

La MT no es identificable.

Ausencia de cadena de huesecillos.

Promontorio osteítico.

La Arteria Estapedia no es identificable.

Tiempo de ligadura: 330 días.

Número 31

Se mantiene la ligadura del CAE.

Existe Colesteatoma.

Estadío IV.

La pared ósea de la BT muestra zonas engrosadas y zonas osteíticas.

Ausencia de CAE óseo.

No existe efusión en la caja timpánica.

No se observan signos inflamatorios, ni exudado purulento en el contenido del Colesteatoma.

La MT no es identificable.

Ausencia de cadena de huesecillos.

Promontorio osteítico.

La Arteria Estapedia no se consigue identificar.

Tiempo transcurrido desde la ligadura: 330 días.

Número 32

Se mantiene la ligadura del CAE.

Existe Colesteatoma.

Estadío IV.

La pared ósea de la BT muestra zonas de engrosamiento y de osteolisis, estando ausente la cara superior de la misma.

Ausencia de CAE óseo.

Existe efusión purulenta en el interior de la espiras del caracol, aunque la caja no contiene efusión.

El contenido del Colesteatoma no muestra exudado y los tejidos no muestran signos inflamatorios.

La Pars Tensa de la MT está abombada y mantiene una morfología macroscópica normal, pero sin embargo en la Pars Flácida se observan varias invaginaciones rellenas de queratina que ocupan el ático anterior, posterior, región anterior de la BT y Promontorio.

La cadena de huesecillos muestra la existencia de restos de cabeza de martillo, restos del cuerpo del yunque y un estribo intacto.

El Promontorio muestra claras zonas de osteítis en la zona de contacto con la invaginación de la Pars Flácida.

La Arteria Estapedia está comprimida y atrófica.

El ratón muestra lateralización de la cabeza hacia la izquierda (se trata del oído ligado).

Tiempo de ligadura: 240 días.

Número 33

Se mantiene la ligadura del CAE.

Existe Colesteatoma.

Estadío III.

La BT no muestra alteraciones.

El CAE óseo se muestra abombado y adelgazado.

No existe efusión en la caja.

No se objetivan signos inflamatorios, ni exudado purulento.

La MT muestra en la Pars Tensa un abombamiento que llega a contactar con el Promontorio, pero de aspecto macroscópico normal. La Pars Flácida muestra una invaginación atical que rellena el ático anterior.

Ausencia de martillo y de yunque. Estribo intacto.

El Promontorio muestra osteolisis en distribución "punteada", en la zona de contacto con el Colesteatoma.

La Arteria Estapedia está ausente en la zona de contacto con el Colesteatoma.

Resto de estructuras sin alteraciones.

Lateralización de la cabeza del ratón hacia la izquierda (oído ligado).

Tiempo de ligadura: 240 días.

Número 34

Se mantiene la ligadura.

Existe Colesteatoma.

Estadío III.

La pared ósea de la BT no muestra alteraciones.

Ausencia de CAE óseo.

No existe efusión en la caja timpánica.

No se objetiva la existencia de exudado purulento, ni de signos inflamatorios.

La Pars Tensa de la MT está ligeramente abombada, sin contactar con el Promontorio. La Pars Flácida muestra dos invaginaciones rellenas de queratina, que ocupan el ático anterior y el mesotímpano.

Restos de cabeza del martillo y cuerpo del yunque. Ausencia del estribo y de la platina.

El Promontorio no muestra signos de osteolisis.

La Arteria Estapedia está muy adelgazada en el punto de contacto con el Colesteatoma.

El Colesteatoma se introduce en el Vestíbulo a través de la ventana oval.

Erosión del canal de Falopio en la zona de la fosa oval.

Erosión de la dilatación ampular del Canal Semicircular Superior.

Tiempo de ligadura: 420 días.

Número 35

Se mantiene la ligadura.

Existe Colesteatoma.

Estadío IV.

La pared ósea de la BT muestra zonas de ausencia de hueso y otras con hueso engrosado.

Ausencia de CAE óseo.

No existe efusión en la caja.

No se objetivan signos inflamatorios, ni exudado purulento en la caja.

La MT no es identificable ya que solo existe matriz del Colesteatoma.

La cadena de huesecillos muestra la existencia de restos de la cabeza del martillo y del cuerpo del yunque. Estribo intacto.

El Promontorio está recubierto por el Colesteatoma, pero no muestra signos claros macroscópicos de osteolisis.

El ático anterior y posterior están ocupados por el Colesteatoma.

La Arteria Estapedia no es identificable.

Tiempo de ligadura: 420 días.

Número 36

Se mantiene la ligadura.

Existe Colesteatoma.

Estadío IV.

La pared de la BT muestra zonas engrosadas y zonas osteíticas.

Ausencia de CAE óseo.

No hay signos de efusión en la caja.

No se observa la existencia de exudado purulento, ni de signos inflamatorios.

La MT no es identificable.

Restos de cabeza de martillo y cuerpo de yunque. Estribo íntegro.

Promontorio con zonas de erosión superficial.

No se puede identificar la Arteria Estapedia.

El ratón está parapléjico.

Tiempo de ligadura: 420 días.

Número 37

Se mantiene la ligadura.

Existe Colesteatoma.

Estadío IV.

La pared ósea de la BT muestra zonas de engrosamiento y de osteolisis.

Ausencia de CAE óseo.

La cavidad de la BT y el contenido del Colesteatoma muestran la existencia de exudado purulento.

La MT no es identificable.

Ausencia de cadena de huesecillos.

Promontorio osteítico.

No existe continuidad con la cavidad endocraneal.

La descripción de los datos pertenece a la del oído contralateral del ratón del que se muestran los hallazgos en el oído número 36.

Tiempo de ligadura: 420 días.

Número 38

Se mantiene la ligadura en el CAE.

Existe Colesteatoma.

Estadío I.

La BT muestra unas características normales.

El CAE óseo no muestra alteraciones.

Existe efusión purulenta en la caja.

El contenido del Colesteatoma no muestra exudado, ni hay signos inflamatorios en los tejidos peri-auriculares.

La MT muestra unas características macroscópicas normales.

Cadena de huesecillos sin alteraciones.

Resto de estructuras sin alteraciones.

El ratón no muestra trastornos de conducta y su estado de salud parece excelente.

Tiempo de ligadura: 70 días.

Número 39

Se mantiene la ligadura en el CAE.

Existe Colesteatoma.

Estadío I.

La BT no muestra alteraciones.

El CAE óseo no presenta lesiones.

No existe efusión en la caja.

No existen signos inflamatorios, ni exudado purulento en el contenido del Colesteatoma.

La MT muestra unas características normales.

Cadena de huesecillos sin lesiones.

Resto de estructuras sin alteraciones.

Tiempo de ligadura: 70 días.

Número 40

Se mantiene la ligadura.

Existe Colesteatoma.

Estadío II.

La BT no muestra alteraciones.

El CAE óseo es de aspecto normal.

No existe efusión en la caja timpánica.

No se observan signos inflamatorios, ni exudado purulento en el contenido del Colesteatoma.

La MT está ligeramente abombada hacia la caja, pero muestra unas características macroscópicas normales.

Ausencia de mango del martillo.

Resto de estructuras sin alteraciones.

Tiempo de ligadura: 160 días.

Número 41

Se mantiene la ligadura del CAE.

Existe Colesteatoma.

Estadío II.

La BT no muestra alteraciones.

El CAE óseo no muestra lesiones.

No existe efusión en la caja.

El contenido del Colesteatoma no muestra exudado purulento, ni hay signos inflamatorios.

La MT está abombada hacia la caja timpánica, sin llegar a contactar con el Promontorio.

La cadena de huesecillos no está lesionada.

Resto de estructuras sin alteraciones.

Tiempo de ligadura: 120 días.

Número 42

Se mantiene la ligadura del CAE.

Existe Colesteatoma.

Estadío III.

No alteraciones en la BT.

Ausencia de la pared posterior del CAE óseo.

No hay efusión en la caja.

No existe exudado purulento en el contenido del Colesteatoma, ni signos inflamatorios.

La MT está abombada hasta contactar con la Arteria Estapedia y ligeramente con el Promontorio, pero muestra unas características macroscópicas normales.

Ausencia de mango del martillo.

El Promontorio no presenta osteolisis macroscópica.

La Arteria Estapedia está comprimida y adelgazada.

Resto de estructuras sin alteraciones.

Tiempo de ligadura: 120 días.

Número 43

Se mantiene la ligadura del CAE.

Existe Colesteatoma.

Estadío IV.

La pared ósea de la BT muestra zonas engrosadas y zonas con osteolisis.

Ausencia de CAE óseo.

No hay efusión en la caja.

No existe exudado purulento en el contenido del Colesteatoma, ni signos inflamatorios.

La MT no es identificable, ya que toda la cavidad del la BT está ocupada por Colesteatoma.

Ausencia de martillo, de yunque y de superestructura del estribo. Platina presente.

Promontorio con amplias zonas de osteolisis.

La Arteria Estapedia está estenosada y atrófica.

Tiempo de ligadura: 540 días.

Colesteatoma Espontáneo:

Durante la disección de los oídos a los cuales se les ha intervenido y practicado la ligadura del CAE previamente, revisamos el oído control no manipulado (oído derecho) a 31 ratones. En la revisión del oído derecho de control se incluye el grupo de estudio microbiológico.

Examinamos la aparición de Colestatoma espontáneo y sus características:

- Número de Colesteatomas espontáneos: 5.

- Estadíos: II, III, III, III, II.

- Lesiones : en dos oídos existe osteolisis "parcheada" de la pared ósea del CAE, en otro oído existe desaparición del CAE óseo y ocupación del ático anterior. No se objetivan lesiones en la pared ósea de la BT, ni en el Promontorio, ni en la cadena de huesecillos. No existe efusión en la caja, ni exudado purulento en el contenido del Colesteatoma. No hay signos inflamatorios en los tejidos peri-auriculares.

- Edad del ratón en el momento del hallazgo: 360 días, 480 días, 690 días en dos casos y 720 días.

Por tanto, el 16% de los ratones que entran en el estudio desarrollan Colesteatoma espontáneo en el oído no manipulado.

Figura 26: Trepanación de la Bulla Timpánica por incisión retroauricular. Se observa un Colesteatoma, tras la ligadura previa del CAE, en estadío II (←).

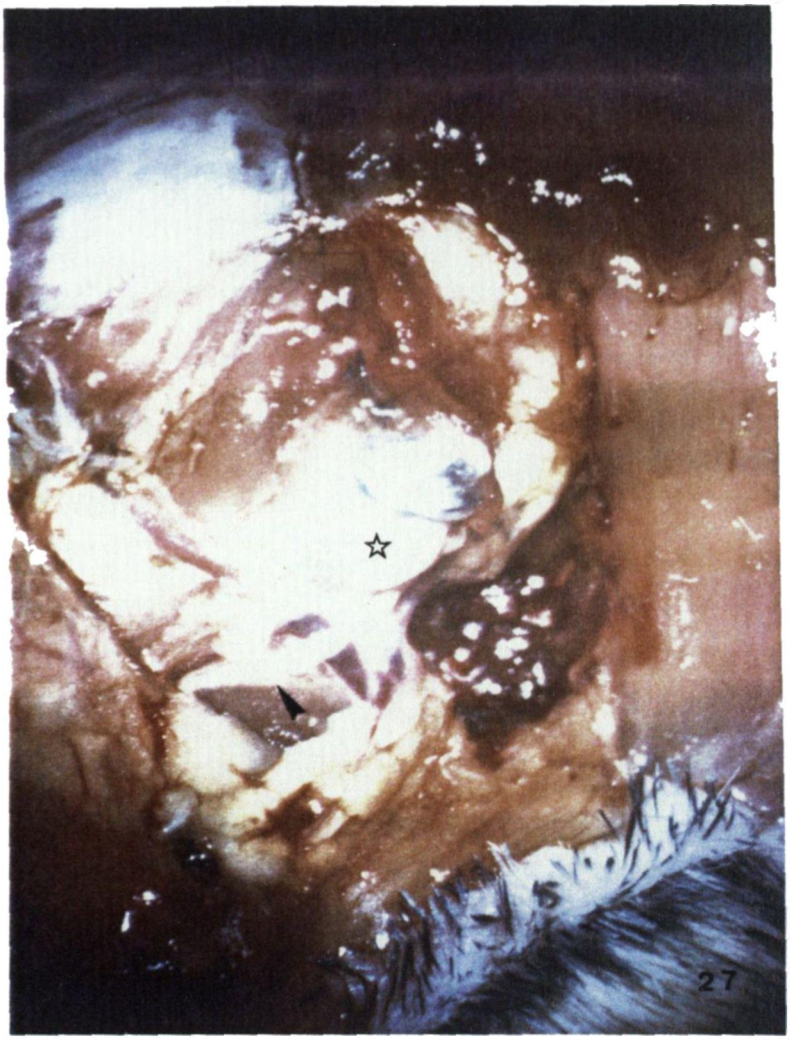

Figura 27: Sección del CAE membranoso, con salida de exudado y material queratínico (☆). Se observa el trayecto periférico del nervio Facial (◄).

Figura 28: Colesteatoma que ocupa toda la Bulla Timpánica, presenta unas digitaciones a nivel de la Pars Flácida (*).

Figura 29: Bulla Timpánica con zonas de osteolisis y zonas de engrosamiento óseo. Vista inferior del trayecto periférico del nervio Facial (◄).

Figura 30: Colesteatoma que ocupa toda la Bulla Timpánica y entra en contacto con la fosa cerebral, que corresponde a un estadío V (☆).

Figura 31: Corte sagital del CAE a 62'5 aumentos, se observa la existencia de un acúmulo de queratina ( ).

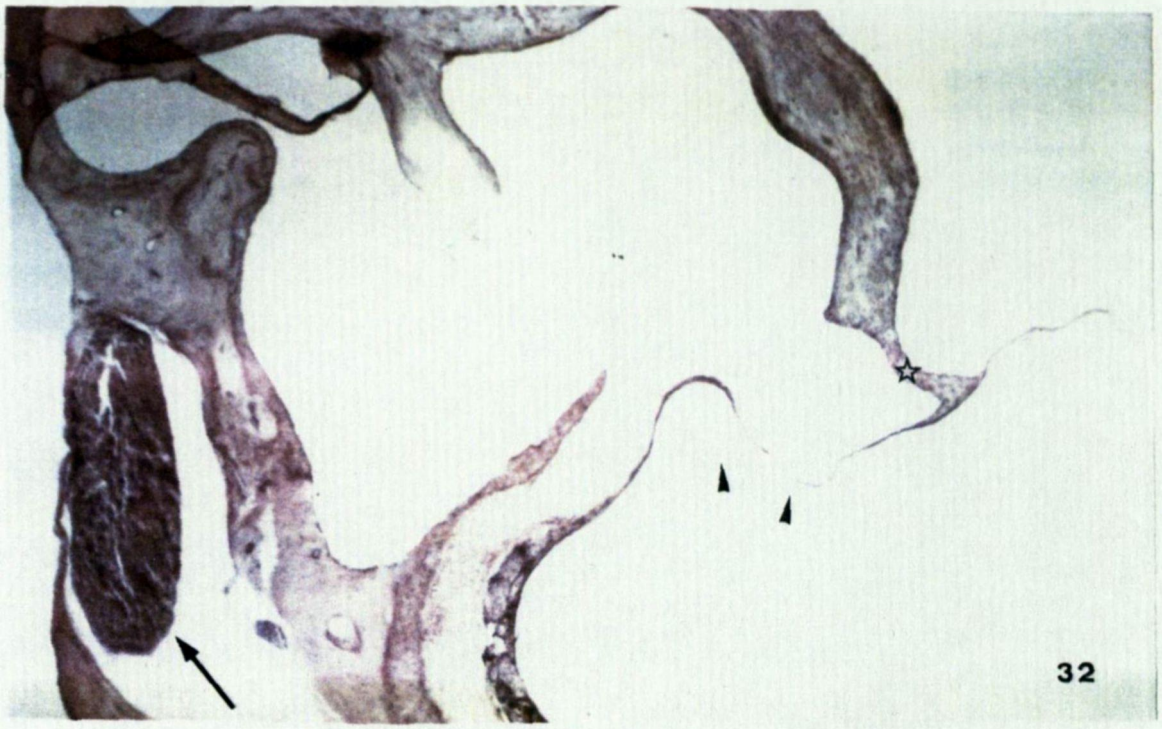

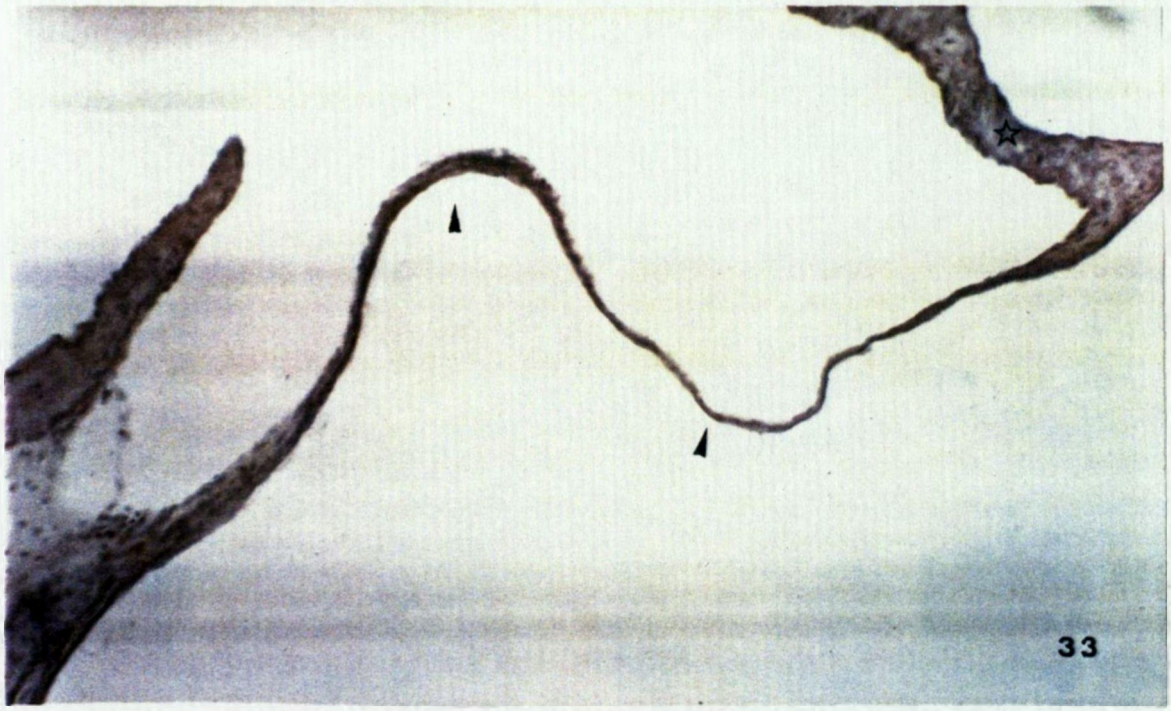

Figura 32 - 33: Cortes sagitales a nivel de la región timpánica posterior, a 62'5 y 155 aumentos. Se identifican Tímpano (◄), cuello del Martillo (☆) y trayecto intratemporal del nervio Facial (←).

RESULTADOS de la MICROBIOLOGIA:

Para el estudio microbiológico del contenido del Colesteatoma y del CAE no manipulado, escogemos a 14 ratones al azar de diferentes jaulas. Todas las jaulas ocupan la misma habitación y no han sido cambiadas de ubicación desde el inicio de la reproducción del Mongolian Gerbil "Meriones Unguiculatus".

Todos los ratones son descendientes de 9 parejas, adquiridas por la Facultad de Medicina de LLEIDA, Estudi General.

Las parejas iniciales adquiridas a una granja inglesa fueron diez, pero durante el período de aclimatación a su nuevo hábitat, una de las hembras provocó la muerte de su pareja.

Posteriormente no se dieron más bajas por lucha, en la población de ratones.

Obtenemos muestras para cultivo bacteriano en el oído derecho no manipulado y del contenido del Colesteatoma provocado en el oído izquierdo, tal como referimos en material y métodos.

Las muestras son procesadas en el Servicio de Microbiología del Hospital Arnau de Vilanova de Lleida.

Oxitoca y del Staphylococcus Aureus junto a la Pseudomona sp.

Microbiología del contenido del Colesteatoma:

Las muestras son obtenidas por aspiración del contenido e inoculación en medio de transporte.

Todos los Colesteatomas mostraban estadíos III y IV de McGinn. En ninguno de los Colesteatomas existía rotura de la Membrana Timpánica ni de la matriz.

Dos de las muestras se tomó en un Colesteatoma con contenido de exudado purulento (*).

Las muestras han dado crecimiento a:

- Escherichia Coli:	4
- Proteus sp:	3
- Proteus Mirabilis:	1
- Citrobacter:	1
- Pseudomonas sp:	1
- Enterobacter Aerogenes:	1
- Serratia Liquefasciens:	1 (*)
- Enterobacter Cloacae:	1 (*)
- No crecimiento bacteriano:	1

Los resultados del cultivo del contenido del Colesteatoma, solamente muestran crecimiento para bacterias Gram negativas. Unicamente un espécimen no muestra crecimiento bacteriano y se considera estéril.

Todos los aislados han sido monomicrobianos y no existe crecimiento de bacterias anaerobias estrictas.

Relacionando el orígen de las muestras del CAE del oído control y las del contenido del Colesteatoma, hemos observado que en ningún caso existe coincidencia de gérmenes en el mismo ratón.

DESCRIPCION de los HALLAZGOS HISTOLOGICOS

Tras la ligadura del Conducto Auditivo Externo (CAE) del Mongolian Gerbil "Meriones Unguiculatus", aparece un acúmulo de queratina en el CAE que hace protruir la Membrana Timpánica e incluso introducirse y rellenar la cavidad aérea de la Bulla Timpánica.

Según han demostrado otros autores previamente, a este proceso se le puede denominar como Colesteatoma y tiene un comportamiento y significación similares al Colesteatoma Otico humano.

El presente estudio se basa únicamente en los hallazgos histopatológicos que se dan en el Conducto Auditivo Externo del ratón.

Los trabajos recientes revisados en la literatura sobre Colesteatoma Otico Experimental (Chole y cols., en todos los artículos citados en las referencias bibliográficas), demuestran que el Osteoclasto es el responsable de la resorción ósea que se da en la Bulla Timpánica del Colesteatoma experimental en el gerbil.

En los cortes histológicos del presente estudio se va a revisar el patrón morfológico y celular del Colesteatoma provocado, pero con especial atención a los cambios de la dermis, subcelulares y a nivel de la unión entre epidermis/ dermis y hueso, con la intención de observar y valorar la osteolisis.

En todos los casos se ha objetivado la existencia de Colesteatoma en el Conducto Auditivo Externo (CAE), tras la ligadura del mismo.

Acumulación de queratina en el CAE:

Existe un acúmulo de queratina en el CAE, que va a provocar un desplazamiento progresivo de la Membrana Timpánica hacia el interior de la cavidad aérea de la Bulla Timpánica. La descamación de la epidermis en su capa córnea no se detiene y se mantiene de forma prolongada. Este acúmulo va a ocasionar por tanto un aumento progresivo de la presión en el interior del CAE, solamente aliviado por el desplazamiento de la Membrana Timpánica.

La queratina acumulada se distribuye de forma irregular, haciéndolo en forma de haces o bien de agregados amorfos, siendo diferente según la zona del "keratoma" que observemos a microscopía óptica.

En el interior del mismo suele estar formando agregados irregulares, mientras que en la zona más cercana al epitelio adopta con frecuencia una disposición laminar.

No es infrecuente en el exámen del contenido queratínico a microscopía óptica la observación de un punteado marronáceo, aislado o bien en acúmulos, que corresponden a las bacterias existentes en el interior del mismo.

En ninguna de las muestras se ha objetivado la existencia de granulomas de colesterol.

Microscopía Optica:

Epidermis:

La epidermis del CAE muestra en todos los casos su integridad a lo largo de todo el conducto. No existe rotura de la capa epidérmica con penetración de queratina en la misma, en ningún caso.

Mantiene su distribución en capas descrita previamente en la introducción por Ackerman, desde la capa basal a la capa córnea, pero muestra una marcada hiperplasia. Esta hiperplasia, que es el hallazgo más importante en el Colesteatoma provocado por la ligadura del CAE, se da fundamentalmente a partir de la capa espinosa. La capa espinosa en algunos especimenes posee más de diez capas de núcleos celulares. Las células de la epidermis muestran unos núcleos grandes y se diferencian muy bien los cuerpos celulares, a diferencia de la epidermis normal del CAE, en que es muy dificil identificar las diferentes capas basal y espinosa.

La capa granulosa no muestra prácticamente hiperplasia objetivándose la existencia de una, dos o hasta tres capas de gránulos en algunos casos.

La capa basal mantiene sus características alineándose sobre la membrana basal, no observándose que exista una hiperplasia de la misma.

La capa córnea es muy delgada, similar a la de la epidermis normal y se descama hacia el interior del Colesteatoma.

En el espesor de la epidermis que rodea al Colesteatoma, o más bien el acúmulo de queratina (keratoma, denominación que da Schuknecht -1974- al Colesteatoma ótico), existe una pigmentación oscura que corresponde al pigmento de melanina, distribuido de forma irregular. La melanina en los cortes aparece en menor cantidad a lo largo de la piel del CAE con Colesteatoma que en los cortes de la epidermis del CAE normal.

Tampoco se ha observado la formación de papilas epidérmicas, ya sea en la piel del CAE o bien en la Membrana Timpánica.

No se observa la existencia de formación de quistes intraepiteliales.

No se objetiva tampoco la existencia de infiltrado inflamatorio.

En el Colesteatoma infectado, existe una desaparición de la epidermis y las células inflamatorias entran en contacto con el hueso subyacente osteítico.

Dermis:

La dermis en los cortes observados a microscopía óptica, se muestra moderadamente aumentada de tamaño en las zonas en que existe hueso del CAE subyacente. Muestra la numerosa existencia de células con los núcleos

alargados y escaso citoplasma, que corresponden a Fibroblastos.

La dermis de los cortes de CAE sin Colesteatoma se muestra menos evidente, aunque comparativamente a la epidermis, es de mayor grosor.

No se observa la introducción de papilas de la epidermis hacia el interior de la dermis, manteniéndose ambas estructuras bien delimitadas en todos los casos.

Contiene abundante pigmento de melanina, distribuido de forma irregular, en los cortes histológicos normales. La dermis de los cortes con Colesteatoma, muestra un menor contenido de pigmento de melanina que la dermis normal.

La dermis de los cortes sin Colesteatoma, muestran claramante la existencia de vasos, que se muestran de mayor tamaño y en mayor cantidad en los cortes con Colesteatoma.

En la dermis normal también objetivamos la existencia de glándulas sebáceas, que están alojadas en el tercio interno del CAE y alrededor del anulus timpánico. En el ostium externo del CAE normal, cerca del pabellón auricular, existe un aumento importante de las mismas.

Estas glándulas sebáceas también se objetivan en el Colesteatoma provocado de CAE, pero se muestran comprimidas por el keratoma y en algunos casos desestructuradas. En esta zona se observa que la epidermis y la dermis están muy adelgazadas. No se

observa una hiperplasia de las glándulas sebáceas en el Colesteatoma provocado de CAE.

Tanto en la dermis normal como en la del Colesteatoma, no se ha objetivado la existencia de células de tipo inflamatorio, ni macrófagos, ni mastocitos. En ninguna muestra de Colesteatoma, hemos objetivado la existencia de células multinucleadas en la dermis.

En el Colesteatoma infectado, la dermis es inexistente, estando en contacto las células inflamatorias con el hueso subyacente.

Hueso:

En el CAE con Colesteatoma de las muestras obtenidas que presentaban una clara osteolisis macroscópica, ya sea difusa o "parcheada", se observa la existencia de un adelgazamiento del hueso del conducto. En algunas zonas hemos visto claramente como el hueso es inexistente en algunos puntos del CAE, mientras que en otras existe un adelgazamiento marcado del mismo.

Encima del hueso se objetiva claramente la existencia de periostio, con células más o menos alargadas, pero desorganizado.

El hueso, que como ya hemos citado está adelgazado o bien ausente en algunos puntos, muestra la existencia de osteocitos en el interior de las lagunas óseas.

No se ha observado la existencia de osteoblastos en el reborde óseo subyacente al Colesteatoma.

No se ha observado la existencia de Osteoclastos en el reborde óseo en la zonas de osteolisis, ni de células multinucleadas.

No se observa la existencia de infiltración por células inflamatorias, ni por macrófagos, ni por mastocitos. El reborde óseo está siempre recubierto por células alargadas, similares a los Fibroblastos y por tejido fibroso.

En el reborde óseo subyacente al Colesteatoma, aparte de mostrarse adelgazado o bien ausente, se observa la existencia de irregularidad y muescas similares a la de las lagunas de Howship, pero no contienen osteoclastos, ni células multinucleadas en su interior. En la periferia de estas "lagunas", tampoco se observa la existencia de células multinucleadas, ya que como es sabido, los osteoclastos pierden el ruffled border o ribete en cepillo cuando pierden contacto con el hueso.

En el Colesteatoma infectado existe una gran destrucción ósea, observándose células epitelioides y algunos polinucleares en contacto con el mismo. No se observan células multinucleadas, ni Osteoclastos.

Las características de tinción del hueso del CAE con Colesteatoma, se mantienen respecto al hueso del CAE normal.

El periostio de la cara interna del hueso del CAE que forma parte de la caja timpánica, no muestra alteraciones y tampoco se objetiva la existencia de células inflamatorias.

Membrana Timpánica:

Las muestras examinadas de la Membrana Timpánica son estadíos I y II, ya que se han desechado los estadíos más avanzados porque existirían hallazgos descritos en los trabajos sobre Colesteatoma ótico ya publicados, en que se demuestran cambios específicos. Los hallazgos descritos solo se basan en los cambios provocados por el acúmulo de queratina en el CAE y se evitan los cambios que pudiesen tener relación con la participación de las estructuras del oído medio

La Pars Tensa se muestra engrosada, fundamentalmente por hiperplasia de la capa epidérmica. No se objetiva la existencia de quistes intraepiteliales, ni formación de papilas intraepidérmicas. La Pars Tensa se muestra abombada e íntegra en todo momento, no observando la rotura espontánea de la misma.

El anulus timpánico mantiene sus caracteríaticas observadas en el CAE normal del gerbil.

El mango del martillo, que como se sabe está íntimamente unido a la Membrana Timpánica, muestra una clara erosión ósea.

La Pars Flácida muestra una mayor hiperplasia de la epidermis que la Pars Tensa. Tampoco en esta zona se objetiva la existencia de papilas epidérmicas, ni de quistes intraepiteliales.

Microscopía electrónica de transmisión:

A nivel del epitelio de la piel con Colesteatoma, se observa la existencia de células de aspecto espinoso, correspondientes a la capa espinosa hiperplásica, unida entre sí por abundantes desmosomas. Los núcleos son grandes y el citoplasma posee escasas organelas. Se observan claramente los filamentos de queratohialina y la existencia de pigmento de melanina que se incorpora a los queratinocitos. Las células suelen adquirir una forma más aplanada a medida que se acercan a la capa granulosa.

Ocasionalmente se encuentra algún Melanocito, cargado de pigmento, que suele localizarse en la zona basal.

Las células basales tienen una forma más poligonal poligonal y forman hemidesmosomas con la membrana basal.

La membrana basal está íntegra en los cortes observados.

Por debajo de la membrana basal, la dermis muestra abundante colágeno y Fibroblastos, de forma alargada y con escaso citoplasma.

No existen células inflamatorias a la observación a microscopía electrónica.

A nivel del hueso subyacente a la piel del CAE, se observa que la Lámina de Cementación ("lamina limitans"), se mantiene intacta en casi toda su extensión, aunque con una forma irregular. No se observa la existencia de células multinucleadas, ni de Osteoclastos y tampoco de

Osteoblastos. Hay que recordar que en el exámen macroscópico de las piezas no se observa la existencia en ningún caso de engrosamiento de la pared ósea del CAE, mientras que en la Bulla Timpánica sí se observa.

El reborde del hueso con osteolisis, se muestra recubierto por células similares a los Fibroblastos, con núcleos alargados y escaso citoplasma. Existe además abundante colágeno.

Los osteocitos situados dentro de las lagunas óseas, muestran diferentes tamaños y en ocasiones, se pueden observar claramente las prolongaciones que emiten hacia el interior de los *conductillos* o *calcóforos*. Su morfología es idéntica a la del hueso normal.

Se observa también claramente la existencia de la Lámina de Cementación (*lamina limitans*).

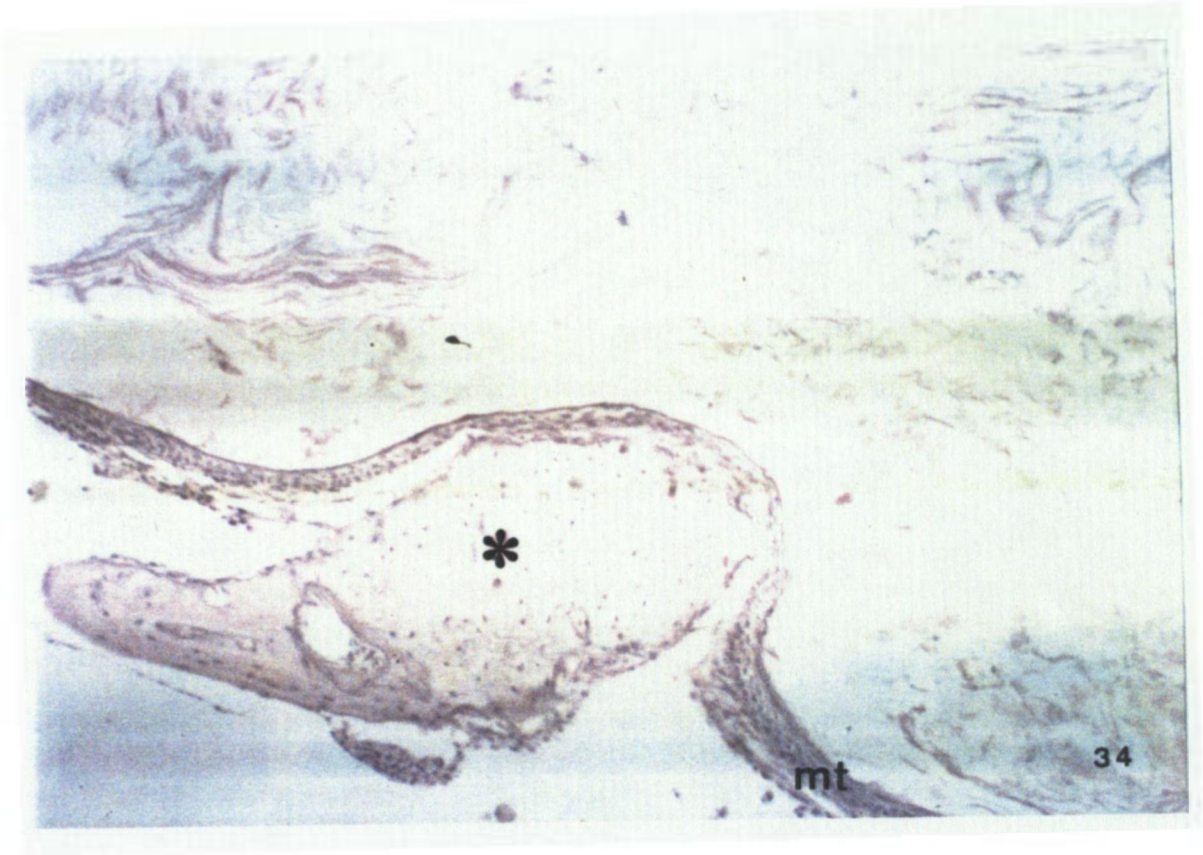

Figura 34: Corte sagital a 155 aumentos de Colesteatoma, a nivel de la unión de la Membrana Timpánica (MT) y mango del Martillo (*), con la típica disposición en láminas de queratina. Se observa una hiperplasia del epitelio escamoso externo de la MT, con erosión ósea, sin existencia de Osteoclastos.



Figura 35: Adelgazamiento uniforme del CAE óseo, e incluso su desaparición (◄), MT abombada y distribución del pigmento de Melanina en la dermis. Acúmulo de queratina (●) a 62'5 aumentos.

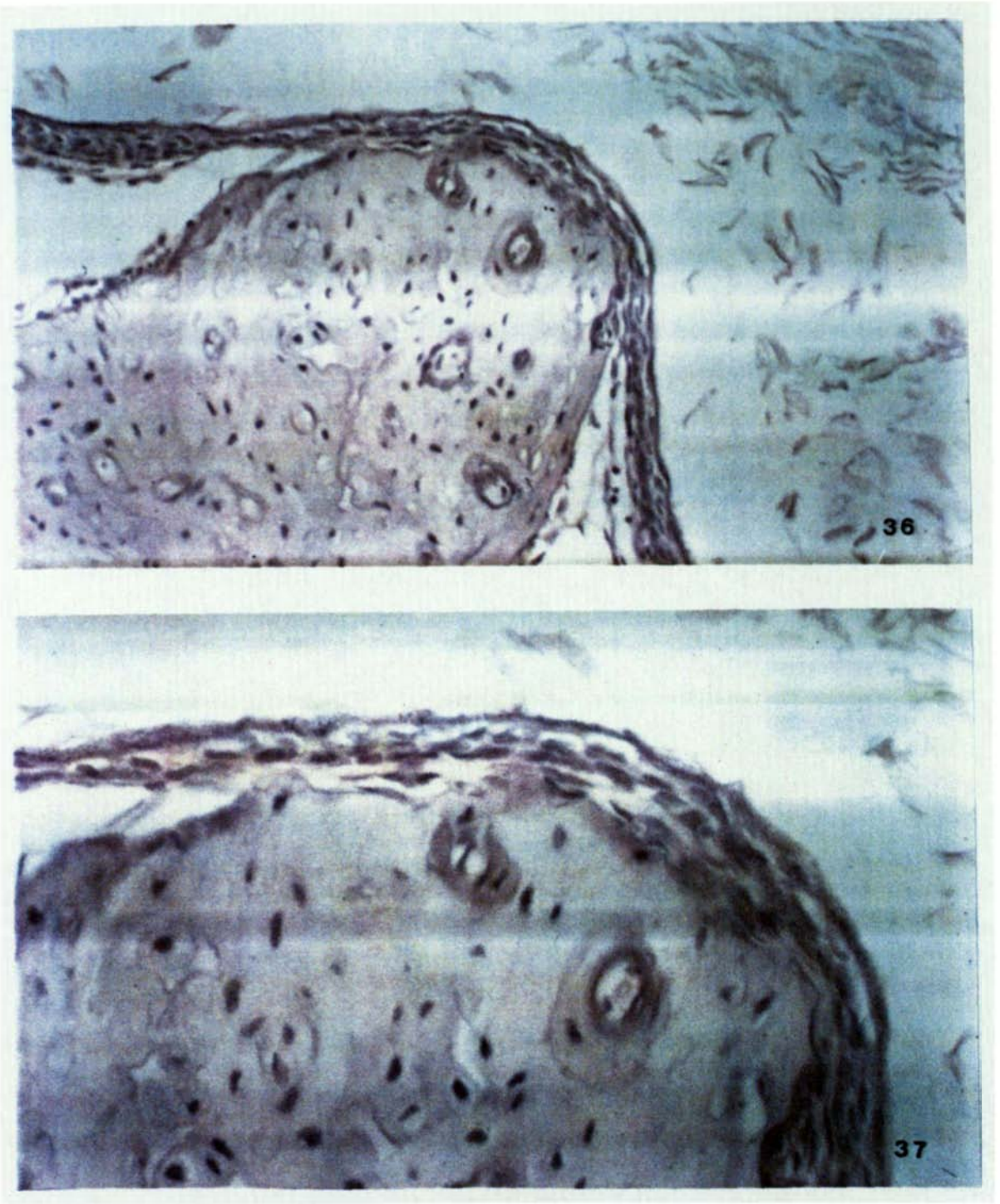

Figura 36 - 37: El mismo corte a 387'5 y a 625 aumentos. Se observa la existencia de erosión ósea en el mango del Martillo, con formación de unas lagunas, que no están ocupadas por osteoclastos ni por células multinucleadas. No se observa la formación de papilas epidérmicas.

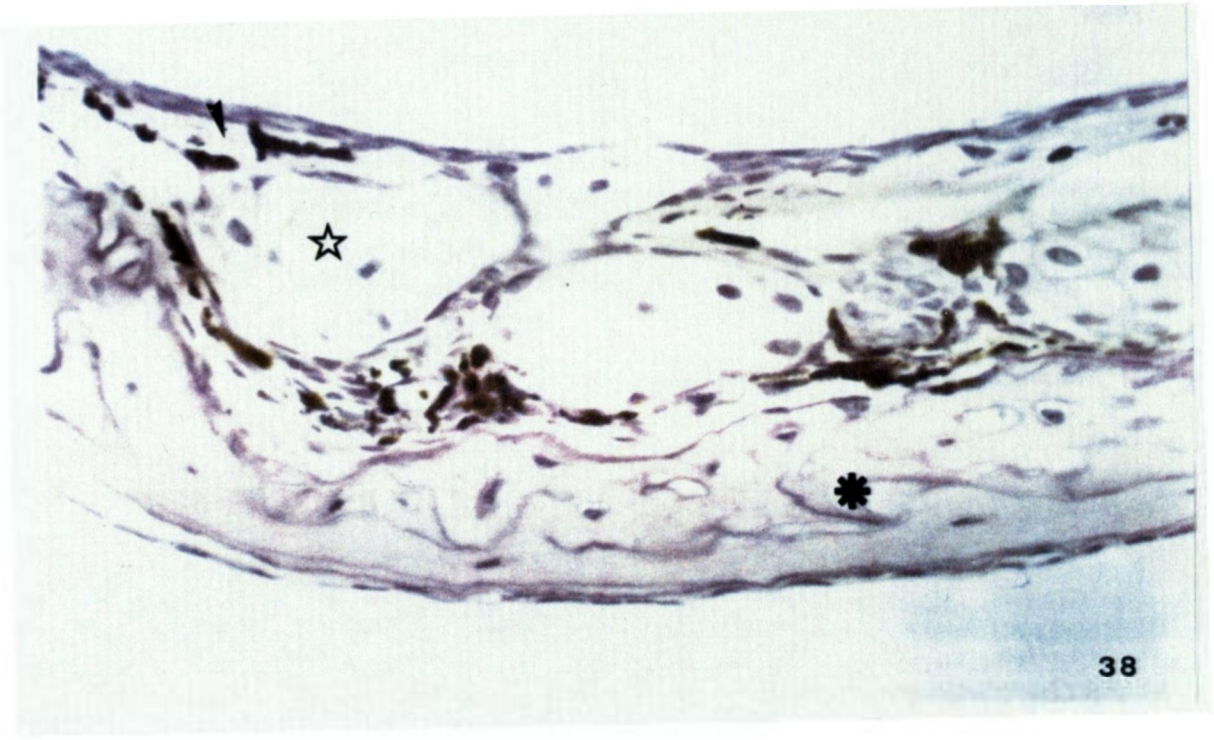

Figura 38: Glándula sebácea (☆)y hueso (✱) del CAE normales a 625 aumentos. Se observa la piel con una epidermis en la que no se pueden identificar las distintas capas. La dermis (►) es muy delgada y contiene pigmento de melanina.

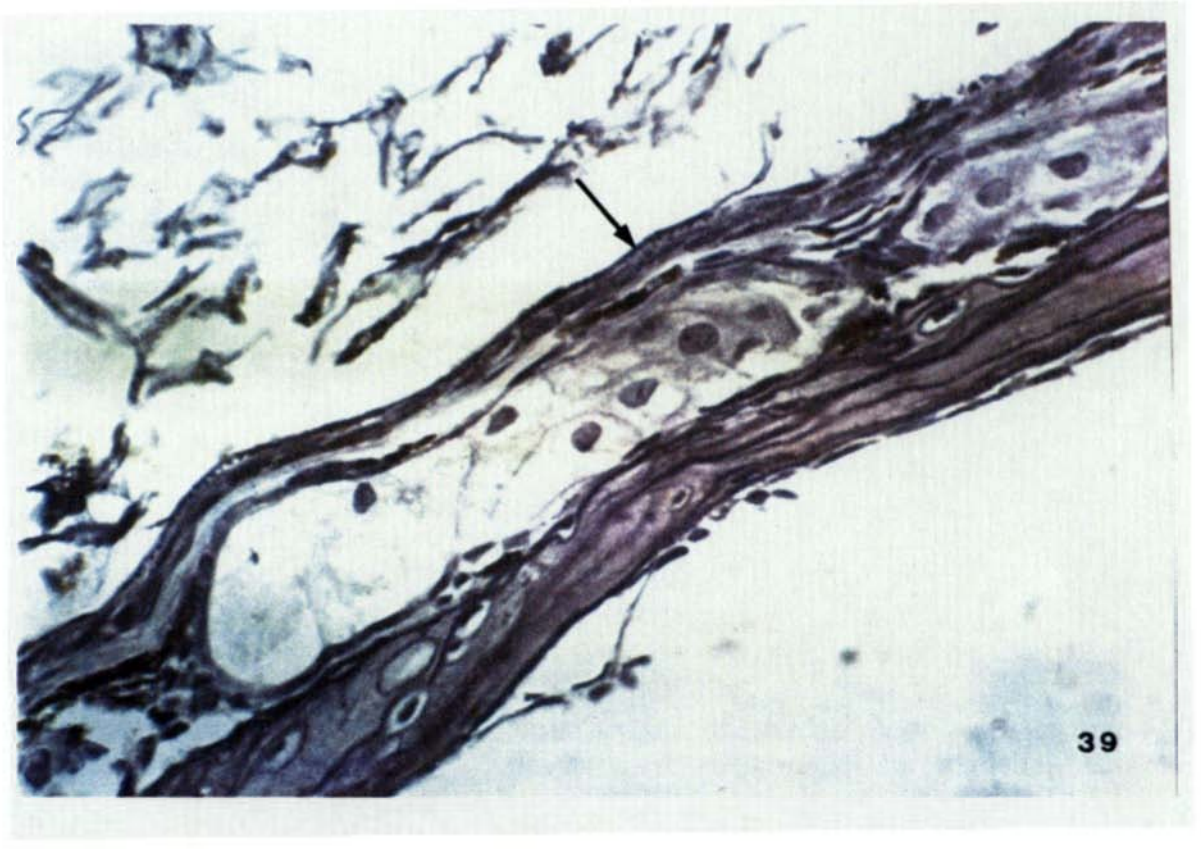

Figura 39: Corte histológico de la misma zona que la fig. 38, (x 625) con adelgazamiento uniforme del hueso e hiperplasia de la epidermis (⟶), con los gránulos de la capa granulosa. No se observan Osteoclastos ni tejido de granulación.

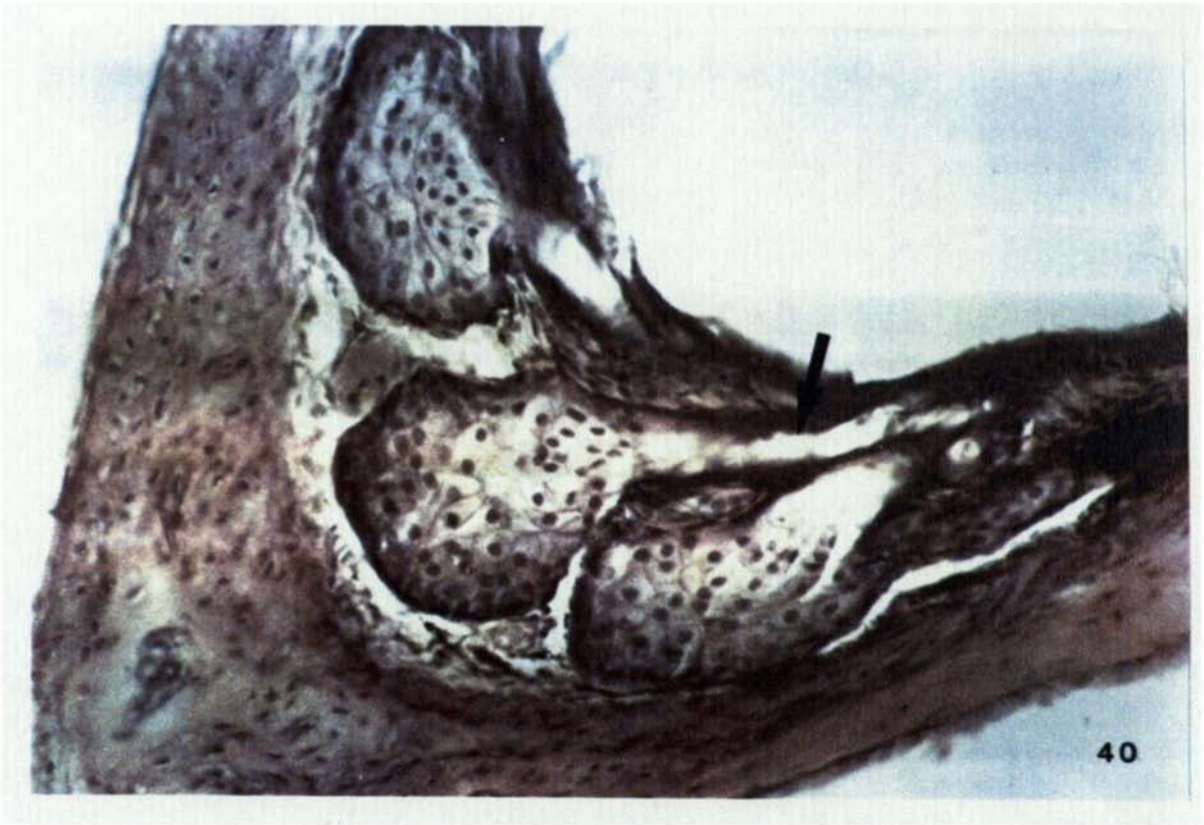

Figura 40: Glándula sebácea normal del CAE, con los conductos de excreción (⟵). Hueso normal.

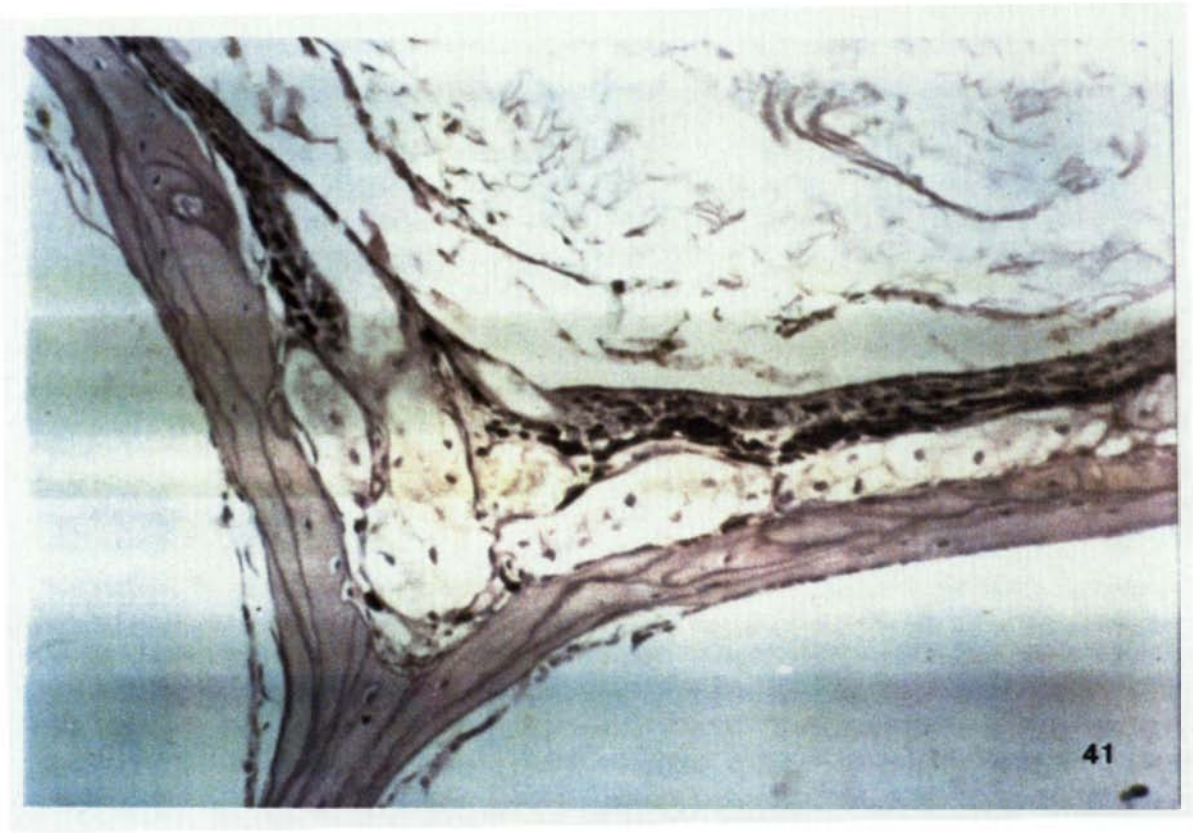

Figura 41: Imágen de la misma zona que la fig. 40, a 387'5 aumentos,con Colesteatoma, hiperplasia de la epidermis, desestructuración de la glándula sebácea y marcada reabsorción ósea. No se objetiva la presencia de Osteoclastos.

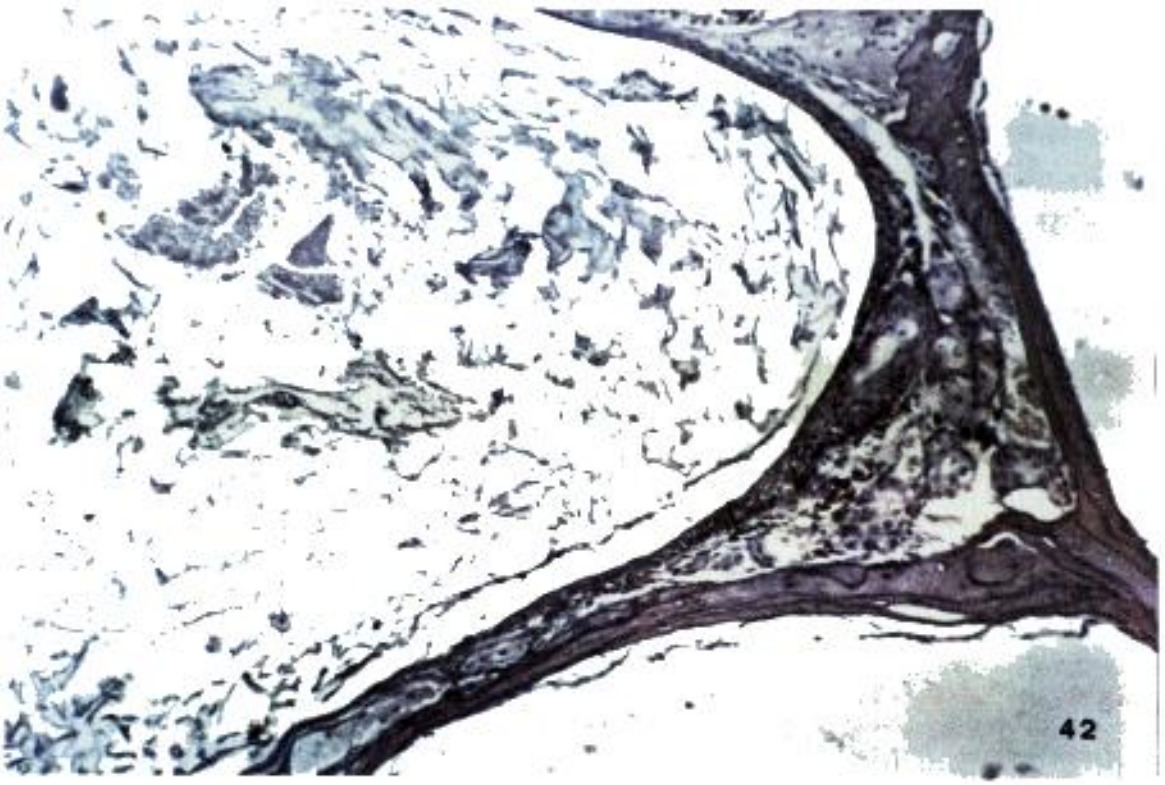

Figura 42: Desestructuración de la glandula sebácea y marcada erosión ósea de la pared del CAE.

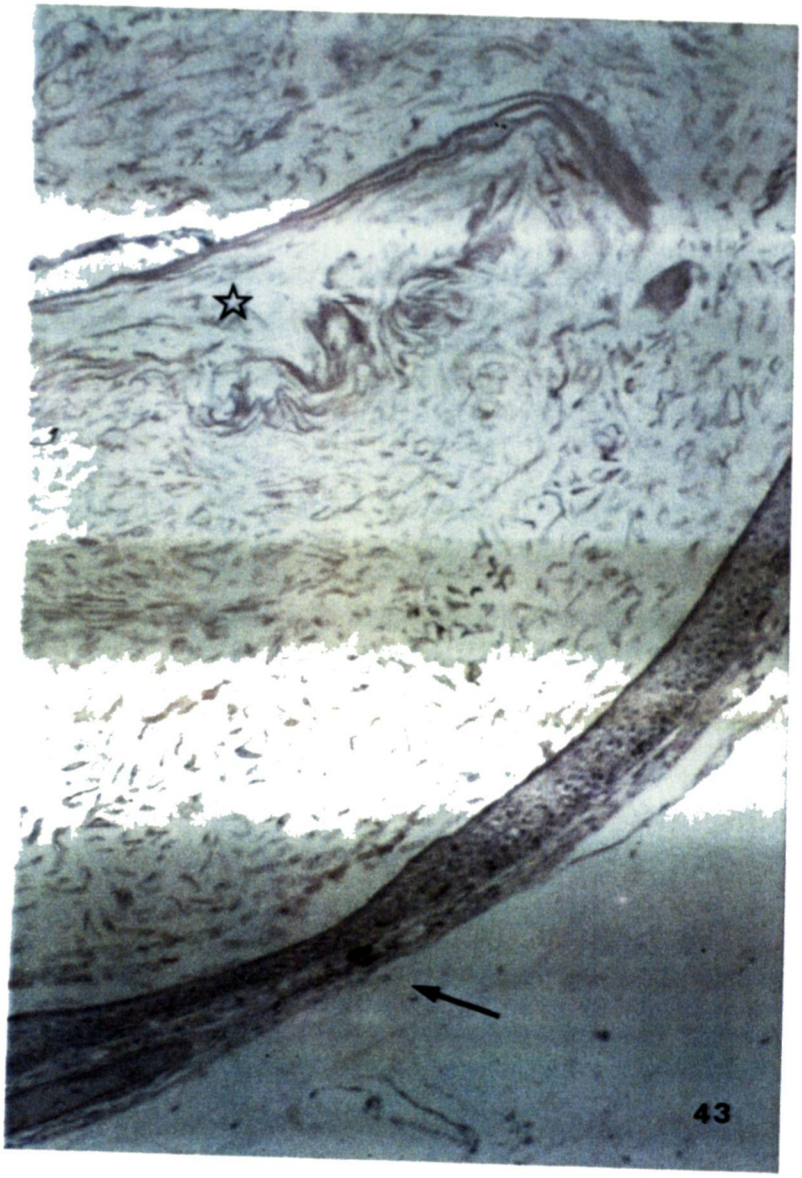

Figura 43: Disposición laminar (☆) de la queratina e hiperplasia de la epidermis. Desaparición de hueso de la pared del CAE (←).

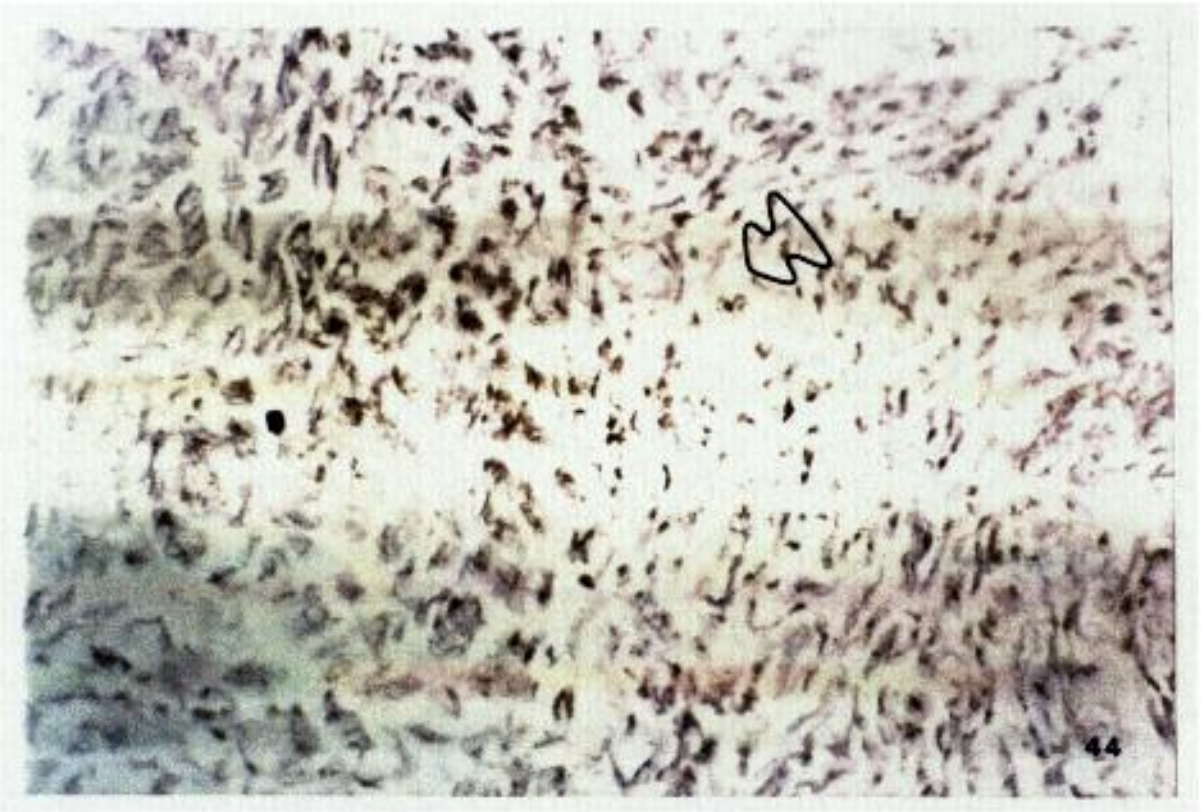

Figura 44: Presencia de bacterias (punteado oscuro) en el interior de la queratina (x387'5).

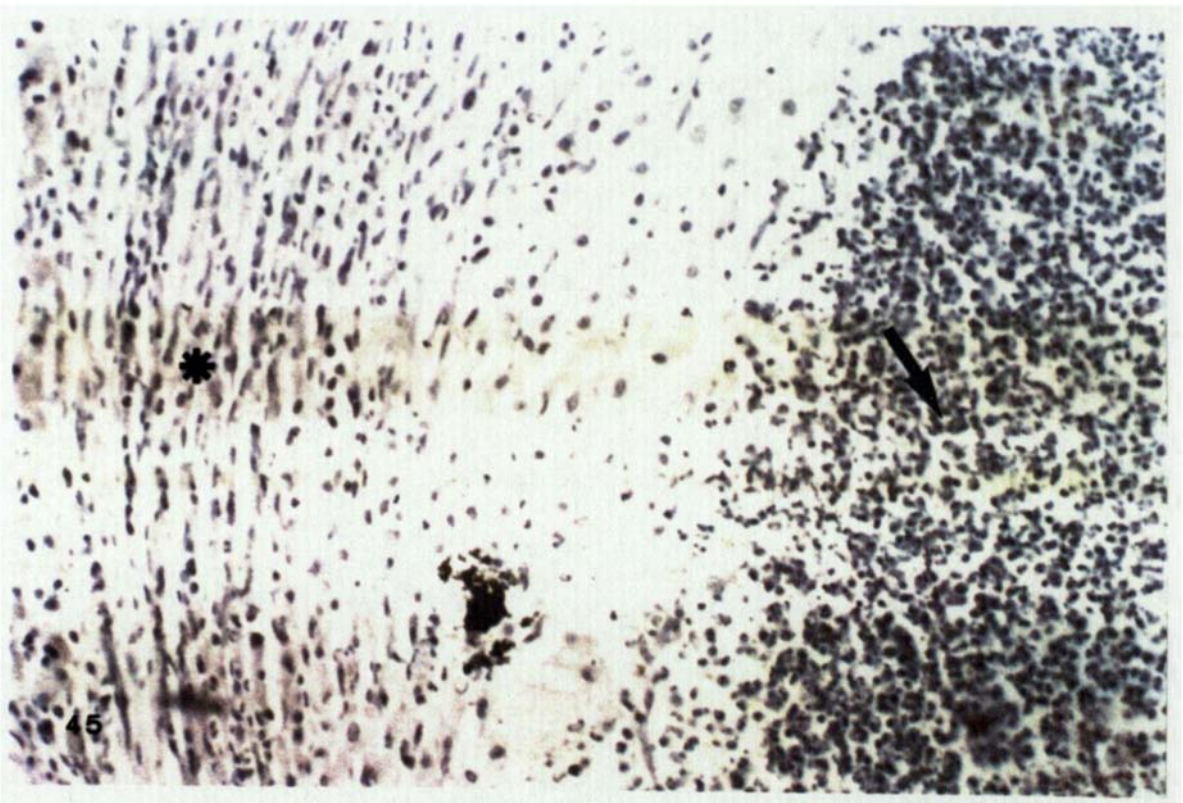

Figura 45: Colesteatoma infectado, con infiltrado por neutrófilos (➡) y células epitelioides (✱) (x155).

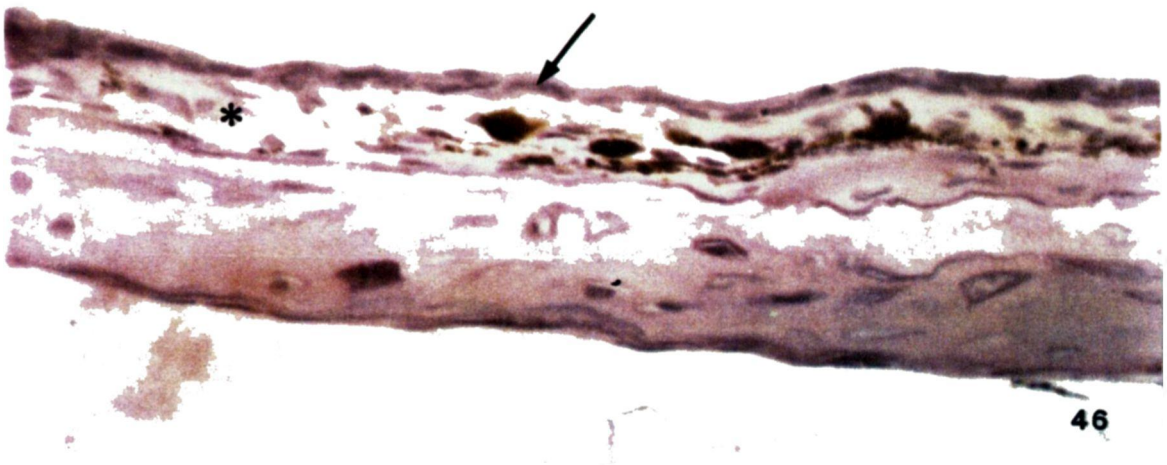

Figura 46: Características de normalidad en el hueso y la piel del CAE, con un fina epidermis (⟵) y dermis gruesa con pigmento melánico (*) (x625).

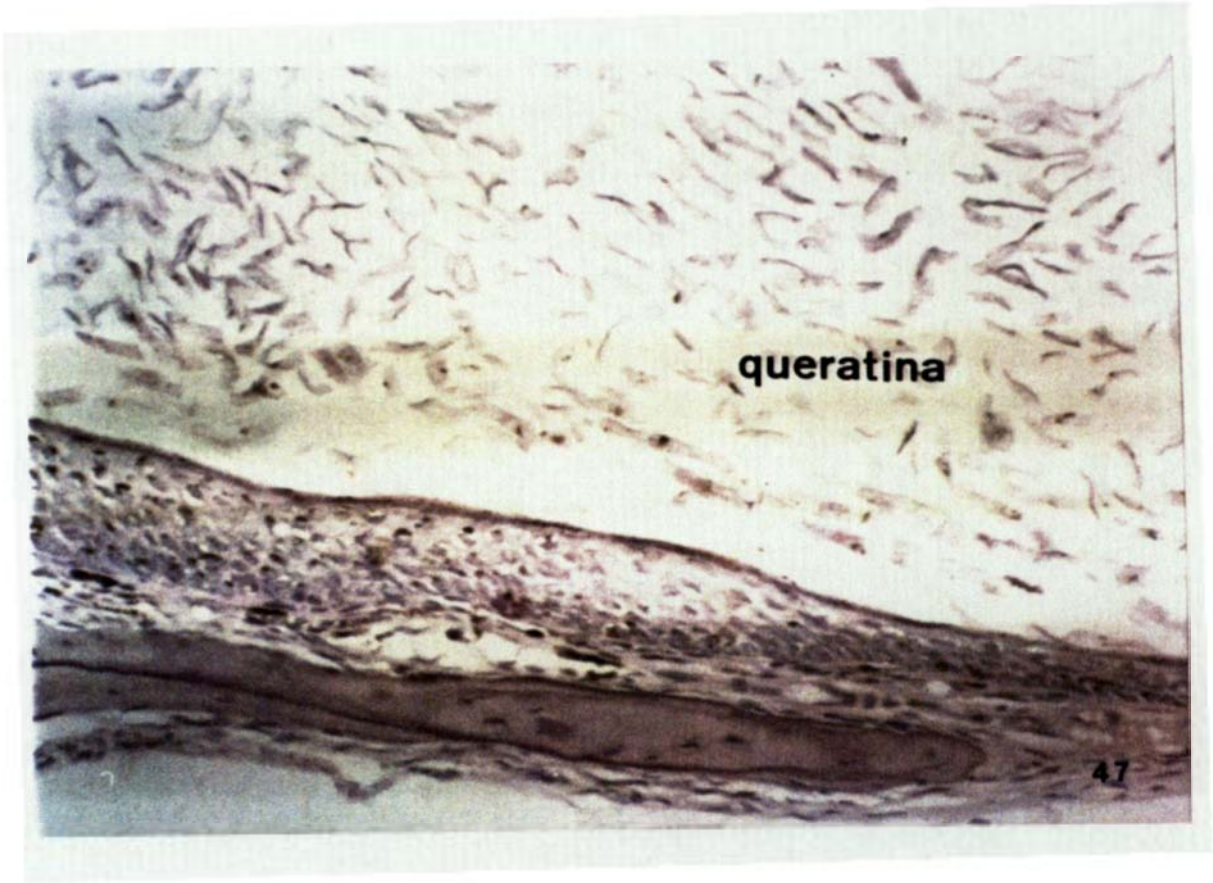

Figura 47: Gran hiperplasia de la epidermis, a partir de la capa espinosa (x387'5), dermis adelgazada y reabsorción ósea, sin la existencia de células inflamatorias, ni multinucleadas, ni osteoclastos.

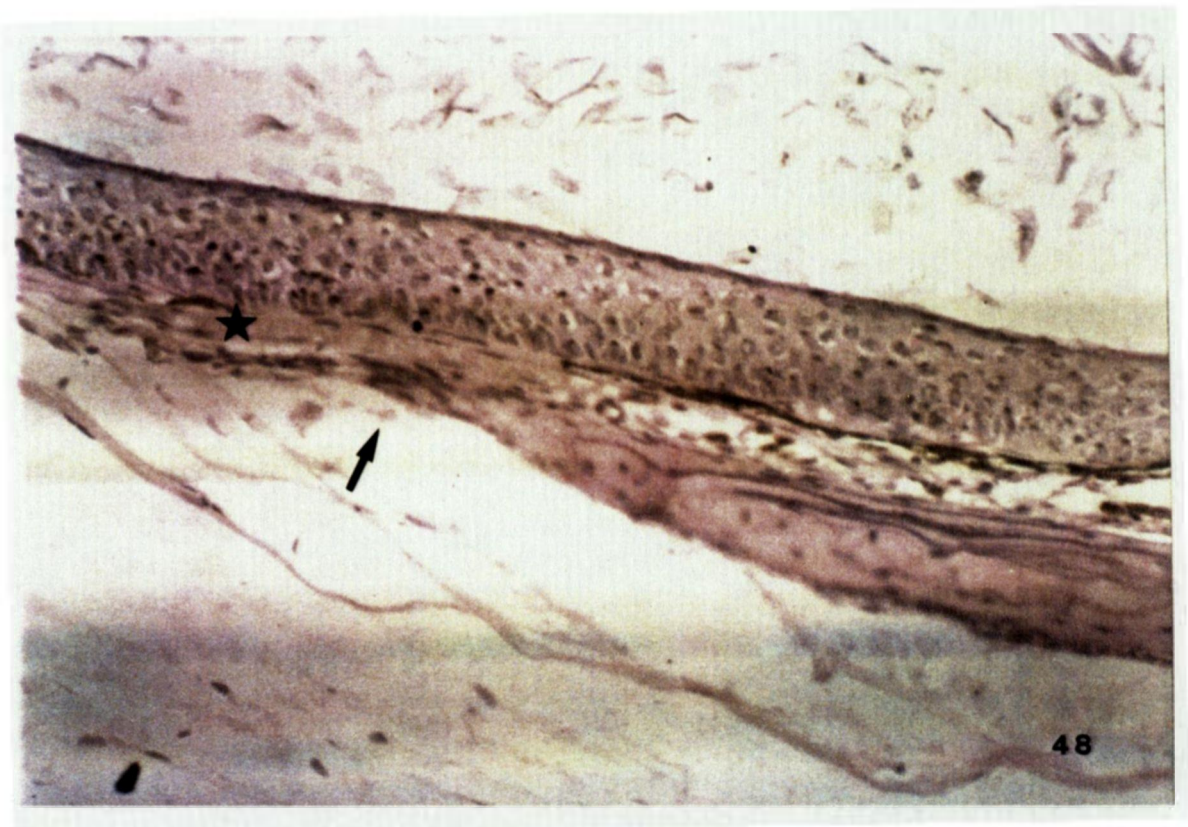

Figura 48: Hiperplasia de la epidermis muy marcada en el Colesteatoma, con adelgazamiento importante y desaparición del hueso del CAE (⟶). Se observa con claridad un vaso sanguíneo (★) (x387'5).

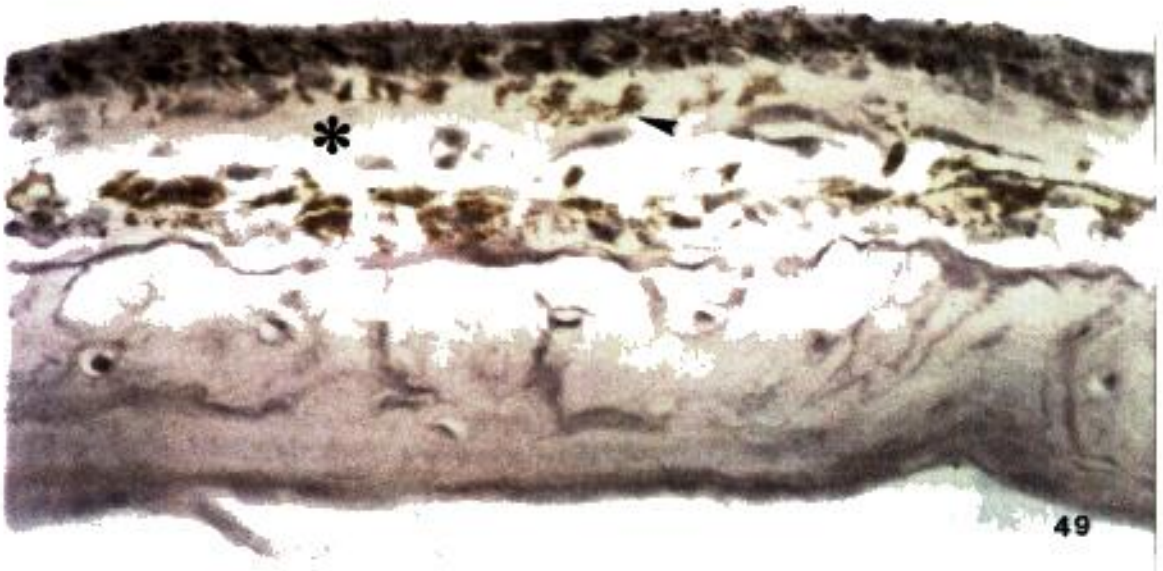

Figura 49: Piel y hueso de CAE normales (x625) con una dermis amplia (*), melanina (◄) y epidermis con escasas capas.

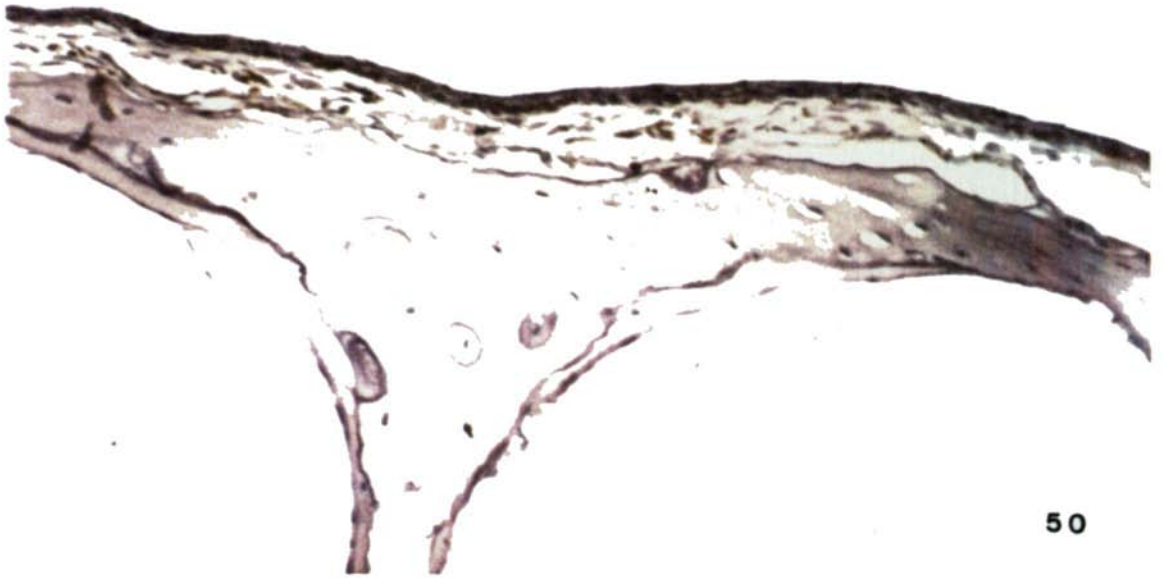

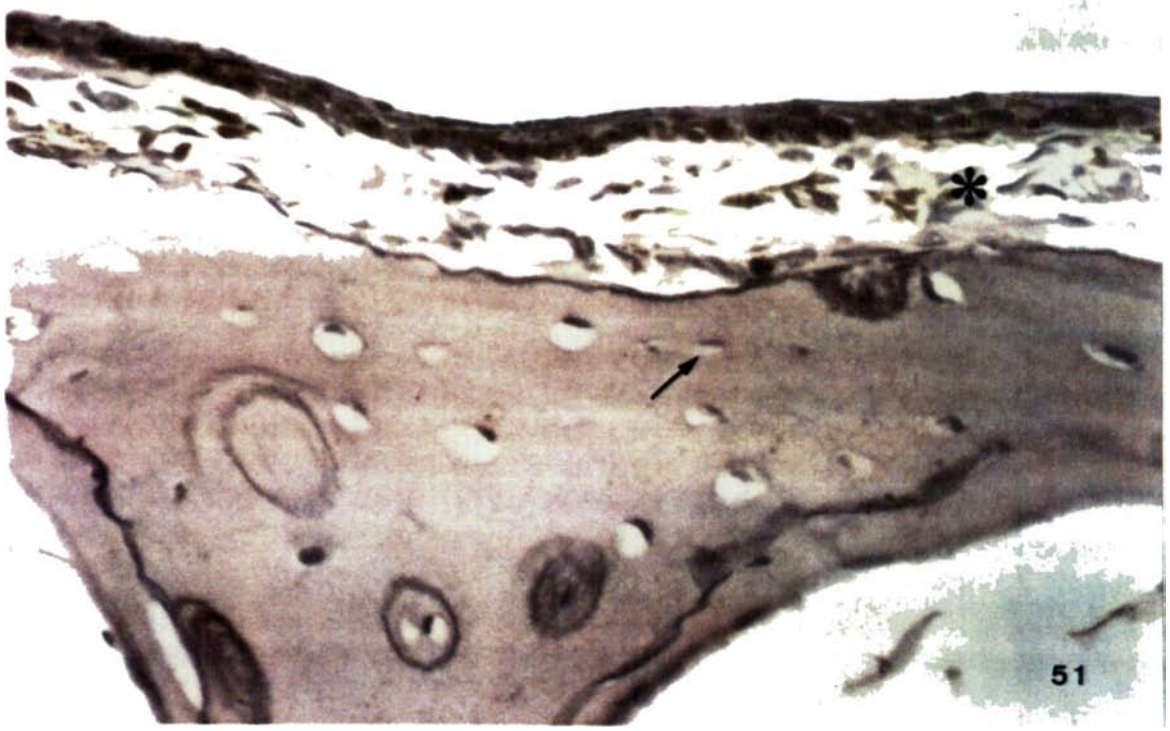

Figura 50 - 51: Epidermis normal del CAE, con pigmento de melanina. Morfología normal de la Dermis (*). Hueso normal con las lagunas de los Osteocitos (⟶) (x387'5 y x625).

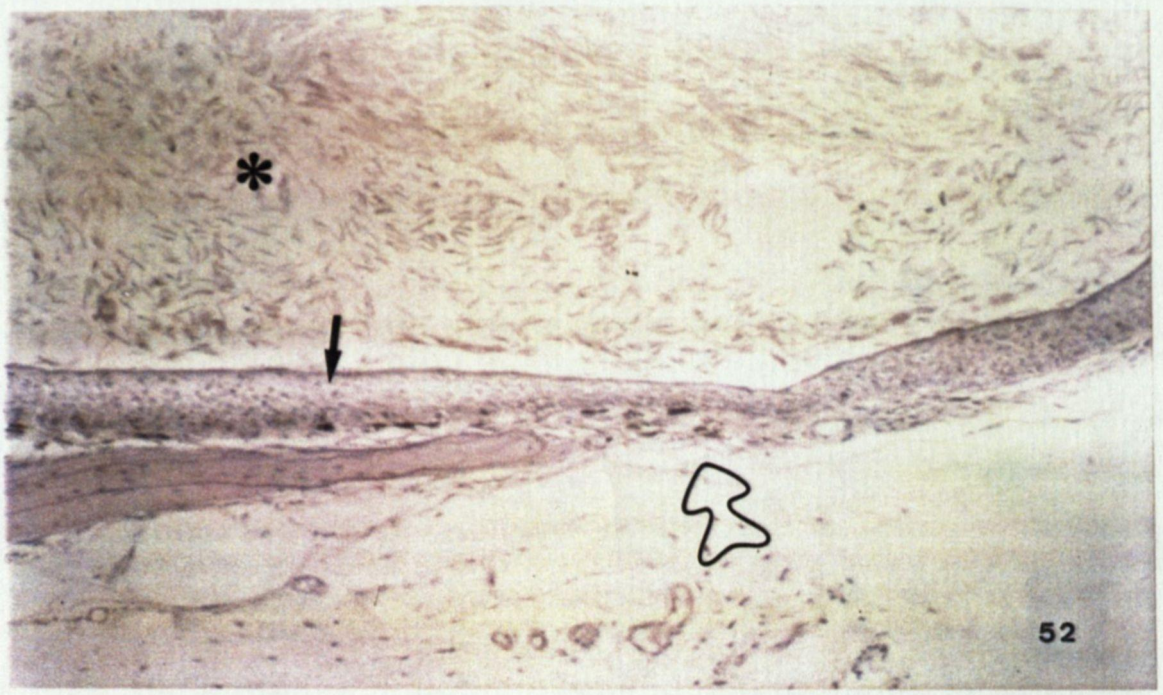

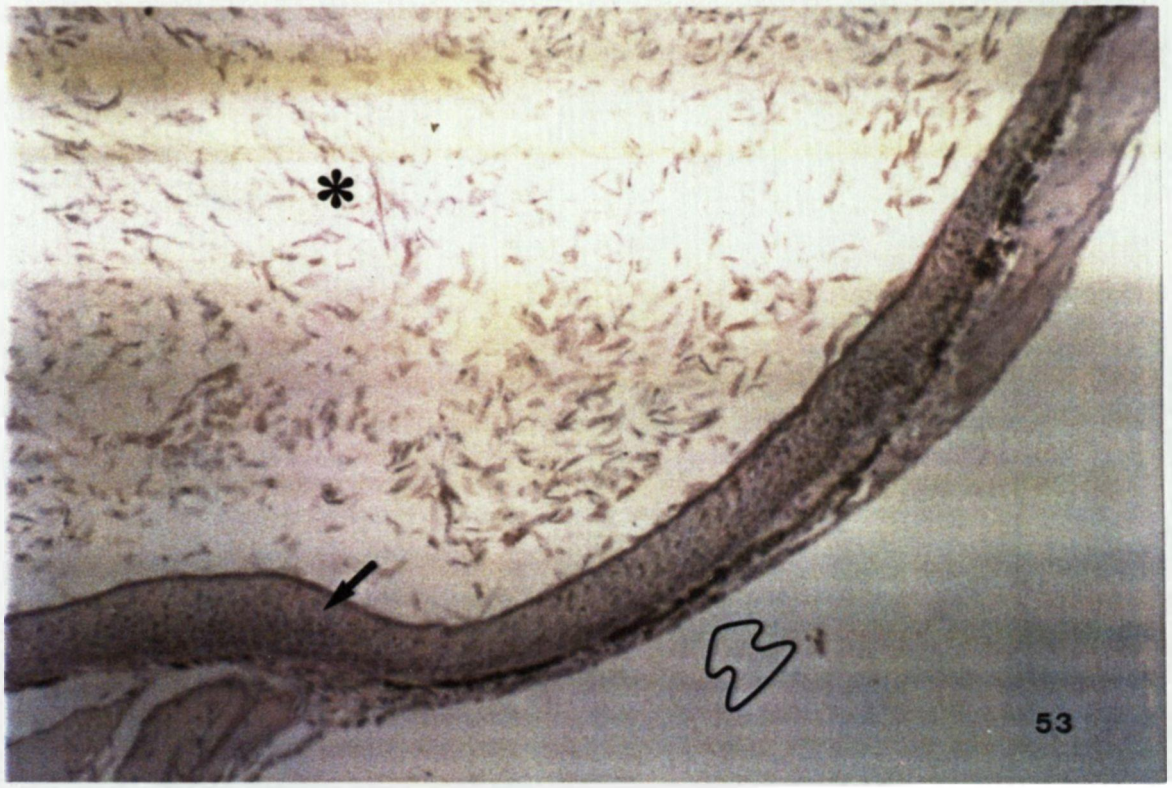

Figura 52 - 53: Observamos la queratina del Colesteatoma (*), hiperplasia de la epidermis (←), desaparición del CAE óseo (⟨) que acaba en forma de *pico*, con ausencia de Osteoclastos y de tejido de granulación (x62'5 y x155).

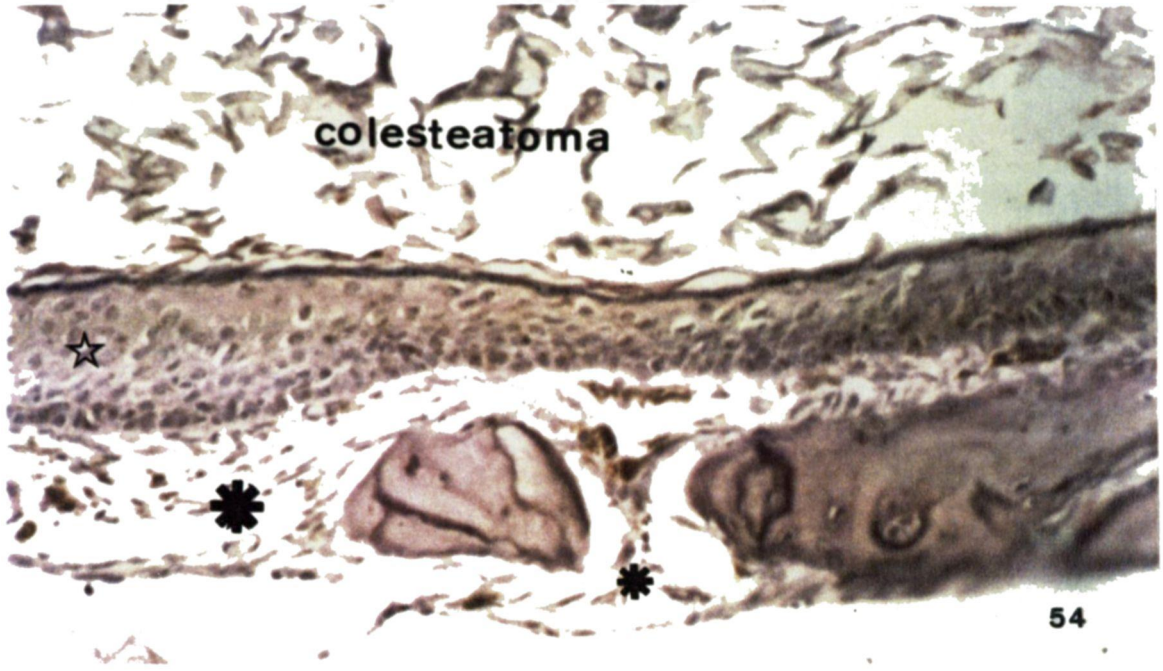

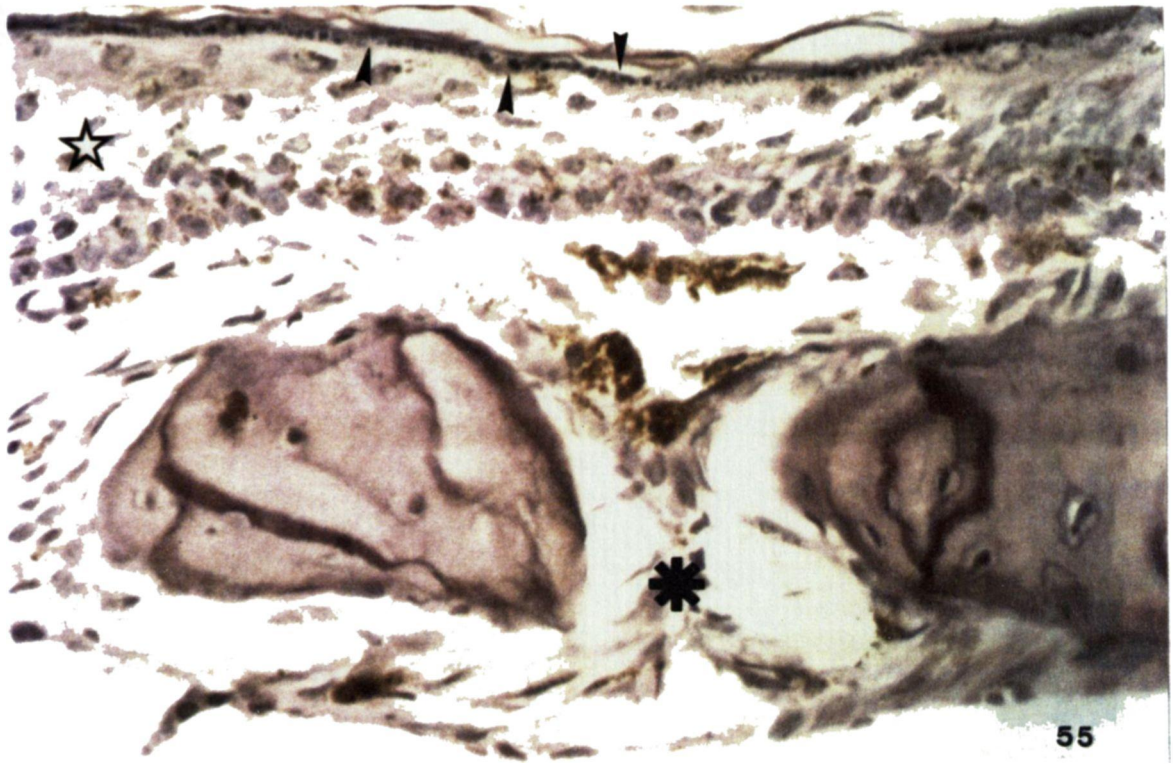

Figura 54 - 55: Osteolisis del CAE óseo (✱). Marcada hiperplasia de la Epidermis (☆). No se observan Osteoclastos en el reborde óseo, ni Osteoblastos, ni infiltrado celular. Se visualiza capa granulosa (◄) (x387'5 y x625).

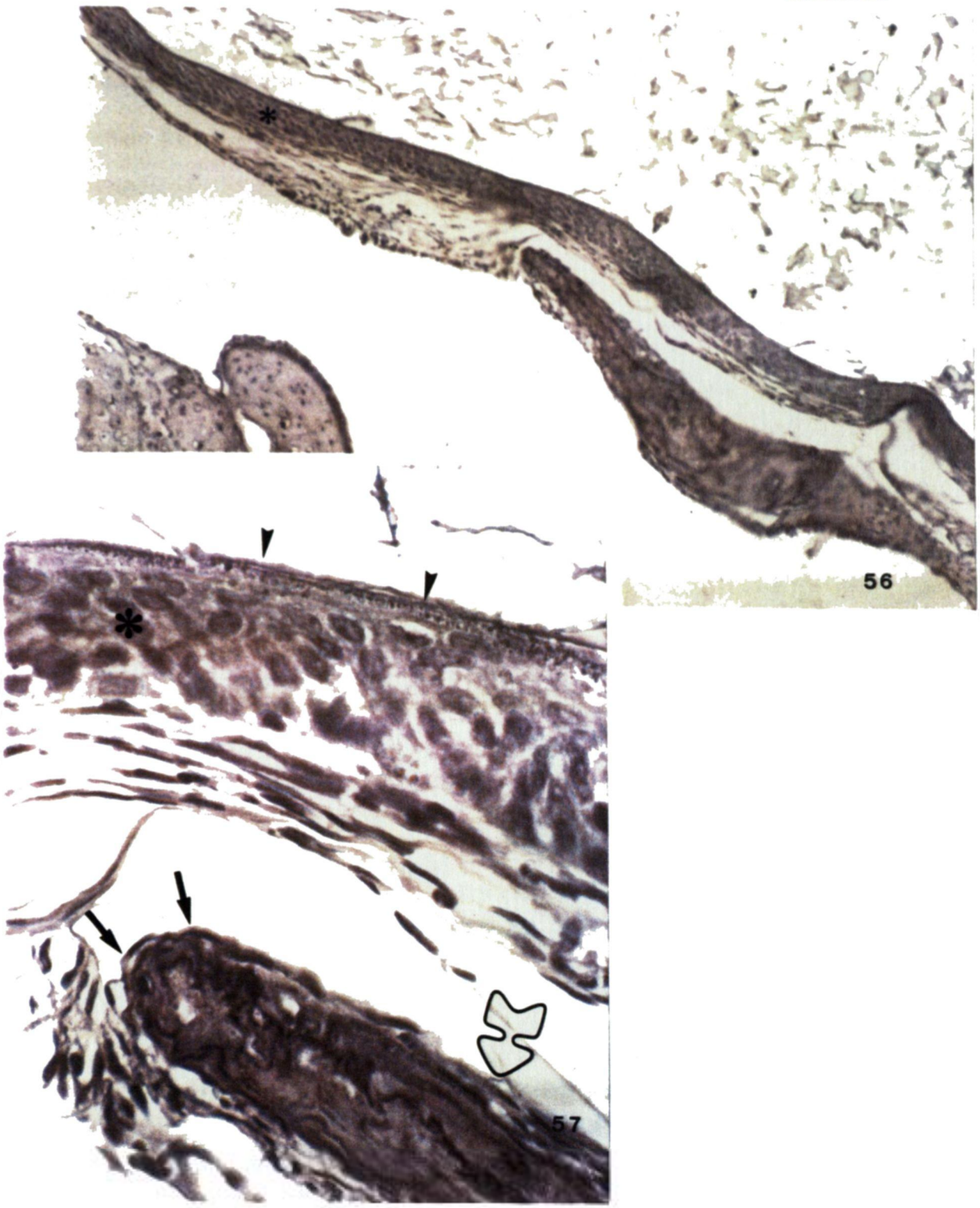

Figura 56 - 57:Margen posterior de la Memb. Timpánica. Se visualiza el reborde óseo (⟶) recubierto por células alargadas,uninucleadas( ).Hiperplasia del epitelio(✱). Capa granulosa (◄) (x155 y x950).

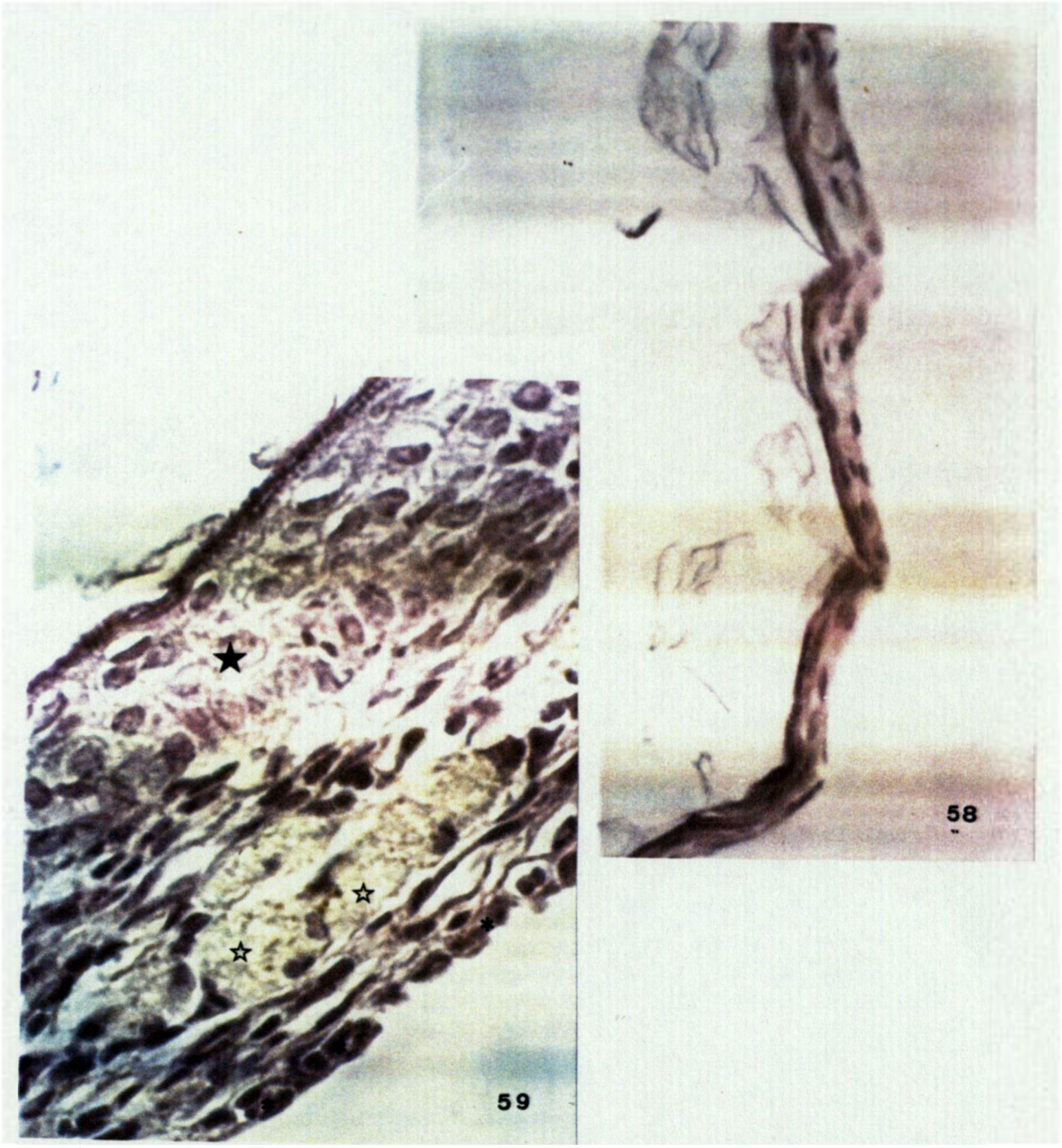

Figura 58 - 59: Pars Flácida normal (x625) y Pars Flácida con vasos evidentes (☆), mucosa timpánica normal (*), e hiperplasia del epitelio escamoso exterior del Tímpano (x950) (★).



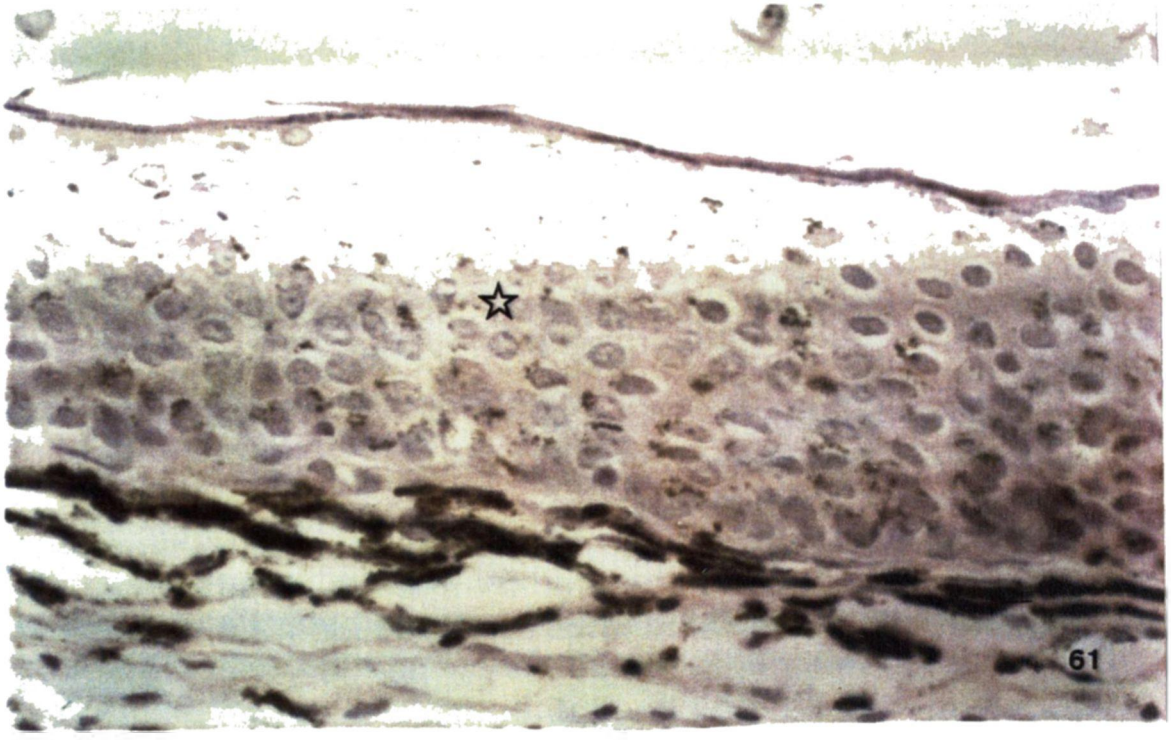

Figura 60 - 61: Colesteatoma infectado con desaparición del epitelio,hueso con intensa osteolisis en contacto con células epitelioides (★) (x387'5). Detalle de epidermis del CAE (x625) con ausencia de hueso por osteolisis, hiperplasia de la capa espinosa, con núcleos grandes poligonales (☆).





Figura 62 - 63: Cortes semifinos para elección de cortes ultrafinos. Se observan claramente los vasos (☆), fibroblastos(→) y células basales de núcleo grande(➡) (125xampliación).

Figura 64:Queratina que se descama (◄), capa granulosa (►),capa espinosa con prolongaciones celulares (★), pigmento de melanina (⇦) (x7600).



Figura 65:Fibroblastos (f) de la dermis de la piel del CAE, con abundante colágeno (☆), Células de la capa basal, membrana basal con hemidesmosomas (➤) conservada y células de la capa espinosa (✱) (x7600).

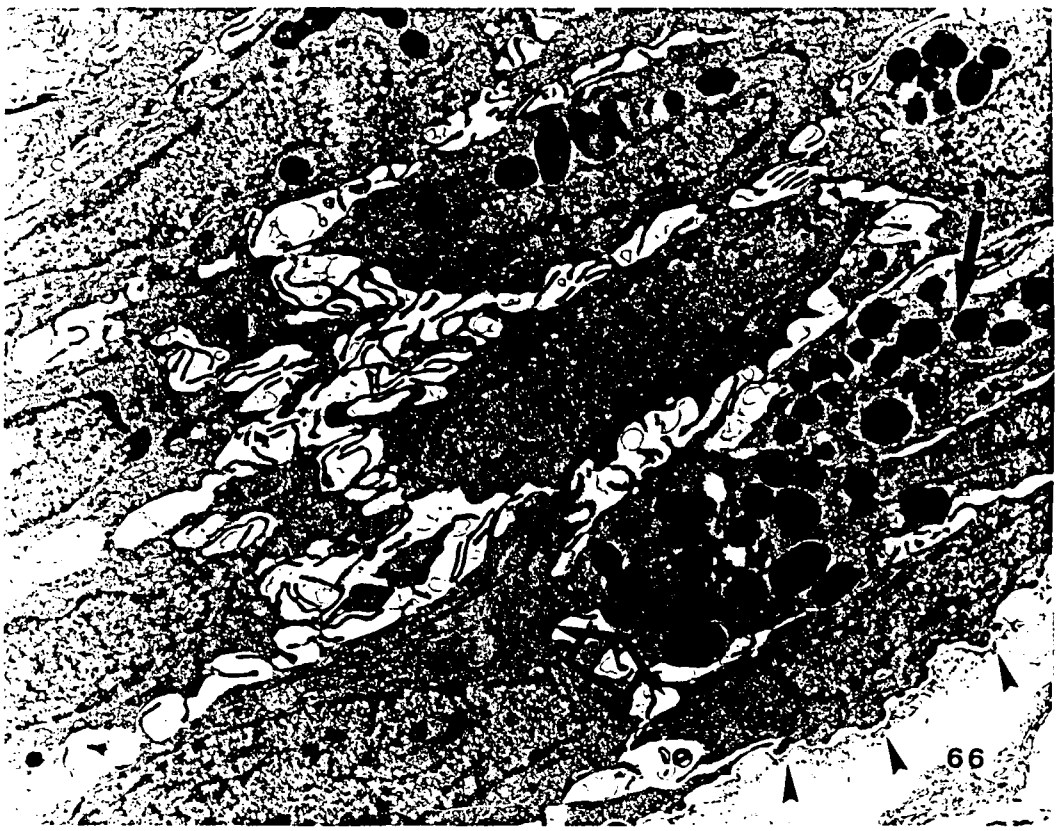

Figura 66:Melanocito de la epidermis (➡) con pigmento melánico, junto a un queratinocito con melanina (⇨) y membrana basal íntegra (➢) (x9500).

Figura 67:Desmosomas de la epidermis (⇨) a 76000 aumentos.

Figura 68:Osteocito rodeado por la *lamina limitans* (►) y una prolongación celular hacia un *conductillo* (◄—) (19000 aumentos).

Figura 69:Hueso del CAE con osteolisis, en que se escoge una zona que muestra un Osteocito con núcleo pequeño(⟵) que correspondería a su etapa de "vejez"; se visualiza la *lamina limitans* (★) y en el reborde óseo una laguna ósea (⇨) que no está ocupada por un Osteoclasto y en la que la *lamina limitans* (★) está conservada. (9500 aumentos).

Figura 70:Canal de Havers (➡) a 3040 aumentos y un Osteocito (⟶).

DISCUSION

DISCUSION

El Mongolian Gerbil "Meriones Unguiculatus" es un ratón de cómodo manejo en el laboratorio. Es un animal limpio y con escasas deposiciones. Su alimentación es relativamente barata, ya que la ingesta de alimentos es baja, como cita Loew (1984).

En el habitat del animalario de la Facultad de Medicina de LLEIDA, el ratón se ha adaptado con facilidad. Las condiciones climáticas no le han sido adversas y no ha exigido cuidados específicos inusuales.

No han surgido procesos patológicos y la reproducción del ratón ha sido fácil, iniciando la colonia de Mongolian Gerbil a partir de 9 parejas. Las primeras crías nacieron al cabo de dos meses de la unión de las parejas. Durante los primeros ocho meses, se mostraron fértiles seis parejas, con partos mensuales de camadas formadas por un mínimo de 4 y un máximo de 7 ratones.

Durante los primeros ocho meses citados, nacieron un total de 132 ratones, con una proporción entre machos y hembras muy similar.

La madre de los ratones, mostraba durante todo el día una conducta protectora sobre los pequeños y los cambiaba de lugar dentro de la jaula con mucha frecuencia.

El uso en laboratorio del gerbil es habitual y en experimentación otológica ha sido utilizado por Thompson y cols. en 1981; por Fulghum y cols. en 1982, 1985, 1987; por Daniel III y cols. en 1982; por McGinn y cols. en 1982 y en 1984; por Chole y cols. en 1984, en 1985, en 1985 (colaborador: Tinling), en 1985 (colaborador: Maggie Chiu) y en 1987; por Wolfman y cols. en 1986 y 1986 bis; por Aberg y cols. en 1990; y por Urquiza y cols en 1991.

En los primeros días después de su llegada a la Facultad de Medicina, debimos aprender a manejarlo sin lesionarle.

La muerte de uno de los ratones (macho) progenitores que nos llegaron, provocada por lucha con su pareja, nos permitió iniciar la disección anatómica del oído, del cual solamente disponíamos de escasas referencias. Ello nos movió, una vez ya estabamos en disposición de camadas de descendientes, a estudiar y publicar una metología de trabajo experimental en oído de Mongolian Gerbil (Fortuny y cols. 1988).

El paso siguiente fue practicar la ligadura del Conducto Auditivo Externo del oído (CAE), para provocar la aparición de Colesteatoma ótico por acúmulo de queratina, tal como citan McGinn y cols. en 1982, 1984 y Chole en 1984.

Una de las dificultades que se nos presentaron en el inicio del trabajo experimental del presente estudio, fue la del correcto cálculo de las dosis total de anestésico administrado. Como ya se ha citado, el primer

ratón falleció por sobredosis anestésica, siendo el motivo un incorrecto cálculo de su peso. El orígen del error estaba en el uso de un instrumento de medida con escasa fiabilidad, por lo cual utilizamos una pequeña balanza digital, que habitualmente era usada en el Departamento de Bioquímica, para el pesaje de preparados químicos en polvo.

La experiencia y conocimientos adquiridos durante las disecciones anatómicas, nos permitió efectuar la ligadura a través de una incisión supra-retroauricular no traumática y además con relativa rapidez en el tiempo quirúrgico.

Inicialmente se efectuaban incisiones pequeñas en un campo pequeño, pero posteriormente observamos que si se preparaba un campo más amplio y se efectuaba una incisión algo más larga, por prolongación inferior de la misma, el tiempo de intervención era menor y además cabía la posibilidad de trabajar sobre ambos oídos en el mismo campo, si era preciso.

El tiempo de intervención no solía ser mayor a 10-15 minutos en la ligadura del CAE de uno de los oídos, a partir del momento de administración del anestésico intraperitoneal.

DISCUSION ANESTESIA

El método anestésico y la dosis utilizados, se muestran eficaces y seguros para trabajar con el Mongolian Gerbil "Meriones Unguiculatus".

Nos remitimos a los resultados ya descritos, con la única condición a respetar de que debe prepararse el Thiopental Sódico para cada una de las sesiones quirúrgicas, debido a su pérdida de actividad con el consiguiente error en el cálculo de las dosis si no se efectúa de este modo.

No utilizamos otros métodos anestésicos y seguimos el método que describe McGinn en 1982 y Chole en 1984, entre otros.

DISCUSION de los HALLAZGOS MICROBIOLOGICOS

Los resultados del cultivo de las muestras obtenidas del Conducto Auditivo Externo no manipulado, utilizado como control y sin alteraciones inflamatorias previas, muestran el crecimiento de bacterias Gram positivas y Gram negativas. No ha existido ningún espécimen que no mostrase crecimiento bacteriano.

El género hallado con más frecuencia es el Staphylococcus, con 8 aislados, seguido por la Klebsiella Oxitoca en 4 aislados y Pseudomona sp. en 3 aislados. Estos resultados concuerdan con los de Thompson y cols. en 1981, en que el género aislado con mayor frecuencia también es el Staphylococcus (Epidermidis). Sin embargo Thompson refiere la práctica ausencia de Gram negativos aislados a partir del cerumen del Conducto Auditivo Externo del Mongolian Gerbil, lo cual contrasta con nuestros hallazgos. Thompson a su vez cita el hallazgo frecuente de anaerobios (Peptococcus, Bifidobacterium, Propionibacterium), que no se cumple en nuestro ensayo. Nuestros hallazgos muestran además la existencia de aislados polimicrobianos en tres ratones, con la asociación de:1/ Klebsiella Oxitoca + Escherichia Coli + Pseudomona sp.; 2/ K. Oxitoca + Pseudomona sp.; 3/ K. Oxitoca + Serratia Liquefasciens + Enterobacter Aerogenes + Pseudomona sp..

Estos resultados muestran la variabilidad de la colonización bacteriana del Conducto Auditivo Externo del gerbil, y dada la frecuencia con que se aíslan Gram

negativos, puede estar en relación con la contaminación a partir de sus propias heces a partir del lecho del hábitat de su jaula (que es cambiado semanalmente).

Nuevamente debemos recordar que los 14 oídos control examinados, no mostraban signos inflamatorios.

Los cultivos a partir del contenido del Colesteatoma, muestran crecimiento únicamente para bacterias Gram negativas. No ha existido crecimiento bacteriano en una muestra. No se han aislado bacterias anaerobias obligadas. El aislado más frecuente corresponde a la Escherichia Coli (4) y al Proteus sp. (3).Las muestras son monomicrobianas en todos los casos. En dos casos existía exudado purulento en el interior del Colesteatoma, que correspondía a el aislamiento de Serratia Liquefasciens y Enterobacter Cloacae. No existe coincidencia entre la flora del Conducto Auditivo Externo no manipulado y la aislada a partir del contenido del Colesteatoma.

Estos resultados contrastan con los de Fulghum y Chole en 1985, en que estudian la flora bacteriana del Colesteatoma espontáneo en el Mongolian Gerbil. Sus resultados muestran fundamentalmente el aislamiento de Staphylococcus, Pseudomonas y Corynebacterium entre los aerobios; y de Bacteroides y Peptococcus entre los anaerobios. Los aislados suelen ser polimicrobianos, con una media de 3'6 especies diferentes por muestra. En este estudio, Fulghum refiere la no existencia de crecimiento bacteriano en un 7% de las muestras (sobre un total de 29 Colesteatomas). Sus conclusiones muestran que la

flora del contenido del Colesteatoma espontáneo del Mongolian Gerbil, es similar a la del humano.

Nuestros hallazgos muestran claras diferencias respecto a la flora bacteriana del Colesteatoma humano, citada en la introducción, referida por Karma y cols. en 1978, Harker y Koontz en 1977, Brook en 1981 y Yukiko Iino y cols. en 1983, en que las bacterias anaerobias son aisladas en todas o casi todas las muestras.

Por tanto, la metodología empleada en el estudio de la microbiología del Conducto Auditivo Externo no manipulado y el contenido del Colesteatoma, no muestra la existencia de relación entre ambos aislados. No se objetiva la existencia de bacterias anaerobias, de modo diferencial al Colesteatoma humano.

DISCUSION de los RESULTADOS MACROSCOPICOS

En los ratones que entran en el estudio hemos de destacar fundamentalmente, el escaso número de accidentes que hemos tenido. La causa de estos contratiempos, hay que atribuirla a la inexperiencia en el manejo y dificultad para el cálculo correcto de la dosis anestésica citada previamente. En los experimentos posteriores, no se han presentado estos problemas.

La ligadura del Conducto Auditivo Externo, ha comportado la aparición de un acúmulo de queratina en todos los casos. Según Chole (1984), el Colesteatoma humano presenta problemas para su estudio histológico, como es la no disposición del material histológico adecuado, su escasez y finalmente la administración de fármacos (como los Glucocorticoides) que pueden alterar los resultados. Tras sus estudios, Chole refiere que el Colesteatoma provocado por ligadura del Conducto Auditivo Externo en el gerbil, es un buen modelo para el estudio de la osteolisis y es comparable al humano.

Según Masaki y cols. (1989), el Colesteatoma es un acúmulo de queratina exfoliada, producida por un epitelio escamoso, que a menudo recubre un estroma conjuntivo. Este proceso es el mismo que se da en el Conducto Auditivo Externo (CAE) del gerbil, tras su ligadura.

Si nos referimos, como es el caso del presente estudio, solamente al CAE, la diferencia principal con el

Colesteatoma humano es que en el ratón no introducimos un tejido anormal. Para explicarlo debe recordarse, tal como se ha citado a lo largo de varios apartados previos, que en el Colesteatoma humano y en el experimental, existe una aposición de un tejido escamoso queratinizante a una serie de estructuras del oído medio, que nunca se ponen en contacto con él en condiciones normales. Este hecho puede modificar el significado de algunos de los resultados obtenidos.

El estudio de la osteolisis es el motivo principal de este trabajo. Para estudiarlo, se ha planteado una hipótesis que incluyera el número menor de variables y si es posible, valorarlas tanto cualitativa como cuantitativamente.

Las variables introducidas a priori son únicamente: acúmulo de queratina, existencia de gérmenes bacterianos y aumento de la presión en el interior del CAE.

Dado que repito, se confirma la existencia de nuevas variables que puedan modificar los resultados, salvo las dependientes de las citadas, los efectos sobre la osteolisis del CAE, deberán ser debidas a ellas.

Sin embargo, es preciso también observar la evolución a largo plazo del Colesteatoma provocado en el gerbil y las lesiones que provoca.

McGinn y cols. en 1982 y 1984, estudian los resultados tras la provocación de Colesteatoma en el gerbil, con la misma metodología, y obtienen también la aparición de Colesteatomas en el 100% de los casos.

Existe una expansión del Colesteatoma en el interior de la Bulla Timpánica, con erosión del hueso del Laberinto, CAE (ya en el estadío II) e incluso extensión al interior de la cavidad endocraneal (estadío V). Al cabo de tres meses de la ligadura, todos los ratones muestran estadíos iniciales. Al cabo de 16 meses, el Colesteatoma ocupa la caja timpánica (estadío IV) o incluso destruye la pared ósea del endocráneo. También cita la existencia de bacterias en el interior de la queratina, tal como nosotros referimos en otros apartados (ver figura).

De los 43 oídos con Colesteatoma, solamente se ha objetivado la existencia de efusión en la caja timpánica en dos casos (estadío IV) (4'7%). Existe efusión purulenta en la caja timpánica o en alguna de sus estructuras (Caracol), en cinco casos (estadíos IV, excepto en un caso que era estadío I) (11'7%). Existe exudado purulento en el interior del contenido del Colesteatoma, en cuatro casos (9'3%). Existe efusión mucoide en el contenido del Colesteatoma en un caso (2'3%).

McGinn y cols. (1982) solamante objetiva la existencia de efusión en la caja o infgección en un caso (2'5%). No cita la existencia de infección a nivel del contenido del Colesteatoma.

Wolfman y Chole (1986) estudian la aparición de Colesteatoma ótico en el gerbil, tras la obstrucción de la Trompa de Eustaquio. Observan la aparición de Colesteatomas en un número elevado de casos y la existencia de efusión en la caja timpánica en más de la mitad. Ello confirmaría la teoría de Bezold (1890,

citado en Wolfman 1986), de que la obstrucción tubárica puede ocasionar la aprición de un Colesteatoma Primario.

Nosotros observamos la existencia de destrucción ósea macroscópica en el CAE, en la mayoría de estadíos II y III. En los estadíos IV y V, la osteolisis del CAE está presente, aunque no siempre su intensidad es directamente proporcional al estadío.

A nivel de la cadena de huesecillos, el Estribo es con diferencia el menos afectado por la resorción ósea del Colesteatoma. El mango del martillo es la estructura que se afecta inicialmente, que también es la más delgada. La intensidad de la lisis de los huesecillos se relaciona con el grado de ocupación de la caja timpánica por el Colesteatoma. Subotic y col. en 1991 revisan el estado de los huesecillos extirpados en 160 casos de Otitis Crónica Colesteatomatosa. Observan que existen signos inflamatorios, osteítis focal y osteítis franca en el 75% de los casos.

El estadiaje del Colesteatoma muestra una relación directa con el tiempo transcurrido desde la ligadura. A medida que aumenta la ocupación de la caja timpánica por el Colesteatoma, aumenta la intensidad y el numero de estructuras del oído medio afectadas (Arteria Estapedia, Promontorio, Huesecillos, pared ósea de la Bulla Timpánica, Canales Semicircilares - fundamentalmente la dilatación ampular del anterior -).

En los Colesteatomas avanzados (estadios IV y V), la pared ósea de la Bulla Timpánica se mostraba engrasada, además de la existencia de signos de

osteolisis. Este dato es aportado también por Chole en 1984.

Es preciso resaltar que el grado de engrosamiento mayor, de la pared ósea de la Bulla Timpánica, hasta semejar una consistencia "pétrea", se ha dado en un estadío IV con exudado purulento en la caja timpánica.

Existe aparición de Colesteatomas espontáneos en el 16% de los oídos control. Aparecen en los ratones de mayor edad, a partir de los 3 años de vida. Perpiñán (1988) obtiene un porcentaje del 25% en la génesis de Colesteatomas espontáneos.

DISCUSION de los HALLAZGOS HISTOLOGICOS

El Colesteatoma humano, también denominado "keratoma" por Schuknecht (1974) y citado así también en Schwartz y cols. (1984), sea tal vez definido de la mejor forma por Gray en 1964 como "piel en lugar equivocado" ("skin in a wrong place").

Los trabajos sobre histología del Colesteatoma publicados, siempre hacen referencia al epitelio escamoso queratinizante, como una estructura idéntica a la piel.

En la patogénesis del mismo ha existido discusión acerca de la existencia o no de perforación timpánica, como prerequisito para el desarrollo del Colesteatoma (Lim y Saunders 1972), a través de la cual penetraría en el oído medio el epitelio del CAE.

En nuestros resultados se observa claramente que la provocación de un acúmulo de queratina en el CAE del gerbil, conlleva la aparición de un Colesteatoma ótico, con invasión del oído medio en los estadíos más avanzados y de comportamiento idéntico al humano, sin la existencia de perforación timpánica ya que es la Membrana Timpánica que al protruir hacia el interior del oído medio y contactar con las paredes óseas de la Bulla Timpánica, provoca la aparición de resorción ósea, tal como afirman McGinn y cols. en 1982 y 1984.

Bezold en 1906 (citado en Rüedi 1958), afirma que la existencia de una obstrucción tubárica de forma crónica, conlleva la retracción de la Membrana Timpánica

y finalmente su rotura, con la consiguiente entrada del Colesteatoma en el oído medio. Sin embargo Rüedi en este mismo trabajo de 1958, afirma que esta hipótesis no ha sido confirmada nunca, basándose en su propia experiencia. Broekaert en 1991 cita a Honjo y cols. y a Fujita y cols., los cuales observan que en más de la mitad de los Colesteatomas humanos, la función tubárica es normal.

Rüedi (1958) concluye que el Colesteatoma se originaría a partir de la migración del epitelio escamoso estratificado de la piel del Conducto Auditivo Externo, hacia el interior del oído medio a través de una perforación timpánica marginal superior preexistente; o bien en otros casos, por proliferación de la capa basal hacia el tejido conectivo submucoso y posteriormente hacia el ático, con posterior perforación hacia el exterior de la membrana de Schrapnell.

En el estudio de los hallazgos histológicos en la piel del Conducto Auditivo Externo (CAE) del gerbil, tras la provocación de Colesteatoma ótico (según la técnica descrita en McGinn 1982), obtenemos fundamentalmente una hiperplasia muy marcada del epitelio escamoso queratinizante de la epidermis y tal como se describe en los resultados, con integridad de la Membrana Timpánica. Este hallazgo que sería equivalente a lo que debería ocurrir en la "Queratosis Obturans" del CAE humano (según McGinn 1982), es un dato predominante en todas las muestras para estudio histológico obtenidas del Mongolian Gerbil, al cual se le ha provocado la aparición de un Colesteatoma.

No se han encontrado en la bibliografía revisada, la existencia de trabajos que refieran las alteraciones y cambios que aparecen en la piel y hueso del CAE al cual se le ha provocado la aparición de un Colesteatoma. Por ello, en esta discusión nos referiremos fundamentalmente a las semejanzas y diferencias respecto al Colesteatoma, tanto humano como en animal de experimentación (del oído medio).

Las células de la epidermis muestran un aumento importante del número de capas celulares, diez o más capas a microscopía electrónica.

Las células de la región que corresponde a la capa espinosa, muestran un mayor tamaño y adquieren una forma poligonal. Los núcleos muestran también mayor tamaño. Comparándolo a la histología de la piel del CAE normal, en esta última las células se muestran más alargadas y es difícil diferenciar la existencia de varias capas celulares.

La epidermis de la piel del CAE puede ser comparada al menos en alguna de sus funciones, a la matriz del Colesteatoma. De este modo, si citamos a Rüedi (1959), en el Colesteatoma humano deben hacerse las siguientes consideraciones:

1.- La matriz en todas las formas de Colesteatoma tiene la misma estructura histológica que la de la epidermis de la piel.

2.- La matriz muestra en todos los Colesteatomas un patrón de crecimiento similar al de la piel.

Tal como citan Anniko y Mendel en 1981, en los diferentes especímenes de Colesteatoma humano la capa epitelial tiene un grosor variable, que se observa incluso en diferentes partes de la misma muestra. Las células del estrato espinoso suelen mostrar prolongaciones que se introducen en el estroma subyacente, a nivel del frente de avance del Colesteatoma. La membrana basal está preservada en la mayoría de los casos. Las células de la capa basal muestran con frecuencia, la formación de pseudópodos que se dirigen hacia el estroma subyacente aunque, como ya se ha citado, no suelen atravesar la mambrana basal. Las células del epitelio muestran la existencia de numerosos desmosomas, si bien en la capa basal existen hemidesmosomas que unen estas células con la membrana basal. En la capa córnea no existen desmosomas. El Colesteatoma que rodea los huesecillos, suele mostrar un escaso epitelio, existiendo sin embargo un estroma grueso. En los Colesteatomas de crecimiento rápido, no es infrecuente la observación de existencia de núcleos en la capa córnea (Anniko y Mendel 1981).

En el epitelio de la piel del CAE del Colesteatoma provocado en el gerbil, siempre se observa la gran hiperplasia del mismo, a expensas fundamentalmente del estrato espinoso, tal como también afirma Jackson (1978) en el Colesteatoma provocado en el gato.La epidermis hiperplásica tampoco muestra el mismo grosor a lo largo de toda la muestra explorada. No existe la formación de prologaciones celulares hacia el estroma subyacente, al contrario de lo que refiere Jackson y que en otros trabajos han sido denominadas como "papilas epiteliales o

epidérmicas". El epitelio escamoso muestra una distribución más o menos lineal, por encima del estroma subyacente, sin la formación por tanto de "puentes" hacia la dermis subyacente. Tampoco se puede objetivar en la epidermis del CAE con Colesteatoma experimental la existencia de un "frente de avance". Estos hechos diferencian claramente los cambios histológicos que se dan en el Colesteatoma de Conducto Auditivo Externo del Mongolian Gerbil "Meriones Unguiculatus", de los del Colesteatoma humano.

No existe infiltración de la epidermis por células inflamatorias. Tampoco existe penetración de la queratina en el interior de la epidermis por rotura de la misma.

Según Lim y Saundres (1972), la matriz del Colesteatoma muestra, aparte de los queratinocitos típicos de la epidermis, la existencia de numerosas células de Langerhans, que no han sido observadas en nuestro estudio experimental, aunque para confirmar la existencia de una disminución o inexistencia de las mismas, sería más indicada la utilización de inmunohistoquimia para su marcado.

A pesar de que en nuestro estudio no se han utilizado técnicas histoquímicas (como la tinción para la determinación de Fosfatasa Acida), es preciso poner de manifiesto, según afirma Thomsen y cols. en 1975, que algunos métodos de fijación pueden alterar la actividad de los enzimas que son motivo de estudio.

Según Gantz (1984), la porción suprabasal de la epidermis normal del CAE y la Membrana Timpánica,

muestran la existencia de células de Langerhans. En la matriz del Colesteatoma existe un aumento del número de células de Langerhans y de una morfología diferente. Estas células, en el Colesteatoma humano, no se confinan únicamente a la capa suprabasal y además su ultraestructura es diferente, son más alargadas y la actividad secretoria de su citoplasma está aumentada. Los granulos de Birbek no se muestran alterados.

Las células de Langerhans tienen la capacidad para unirse a antígenos del contenido del Colesteatoma (queratina, detritus intracelulares y bacterias) y posiblemente presentan algún tipo de interrelación con los Linfocitos T (Gantz 1984). Nossal en 1987, incluye a las células de Langerhans dentro del grupo de células "accesorias" del sistema inmune, que se encargan de capturar y procesar el antígeno, antes de ponerse en contacto con los Linfocitos. Van Djik (1986) refiere que las células de Langerhans son móviles dentro de la matriz del Colesteatoma y posiblemente puedan incluso retornar al sistema linfoide. Kähönen y cols. en 1984 estudian la población de células de Langerhans y Linfocitos T en el Colesteatoma humano y observan la presencia de Linfocitos T4, T8 y células de Langerhans.

Esta presencia de células de Langerhans también demostraría el orígen epitelial que se atribuye al Colesteatoma.

En la epidermis del CAE del gerbil con Colesteatoma, se objetiva la existencia de pigmento de melanina en los queratinocitos, de forma similar a la piel normal. También se hallan Melanocitos, situados

cerca de la capa basal, cargados de pigmento melánico en su citoplasma. Los Melanocitos se diferencian de los queratinocitos cargados de melanina, por la ausencia de desmosomas entre el Melanocito y el queratinocito al exámen en microscopía electrónica de transmisión. Según Broekaert (1991), la existencia de Melanocitos en la matriz del Colesteatoma humano es controvertida.

La membrana basal de la epidermis del Colesteatoma de CAE del Gerbil, se muestra intacta a microscopía electrónica. Se mantienen sin cambios la existencia de hemidesmosomas. No se objetiva la aparición de prolongaciones de las células basales hacia la misma y no se observa en ningún punto su desaparición o bien la proliferación de queratinocitos a través de ella.

Según Lim (1972), en la zona de avance del Colesteatoma humano es frecuente observar la progresión de las células basales e incluso su introducción por debajo del tejido de granulación, con un desplazamiento de la membrana basal. Debemos destacar que en nuestros especímenes de Colesteatoma de CAE, no se ha observado la existencia de tejido de granulación subepitelial, que como ya se ha citado en la introducción, se denomina perimatriz. Lim hace referencia nuevamente y de forma clara a la formación de papilas en la capa basal de la matriz, a nivel del frente de avance del Colesteatoma, hecho que no ha sido objetivado por nosotros tampoco en la zonas de reabsorción ósea.

La gran hiperplasia de la epidermis del CAE con Colesteatoma del gerbil y la morfología celular, que muestra células poligonales con núcleo grande, hace

presuponer la existencia de un mayor ratio de división celular, tal como ocurre en el humano (Lim 1972), aunque para ello son necesarios estudios cuantitativos.

Aberg y cols. en 1991 estudian la existencia de hiperproliferación en el estrato córneo del epitelio de pacientes con Colesteatoma y lo comparan con un grupo control formado por pacientes con otitis crónica no colesteatomatosa y con otosclerosis. Sus conclusiones muestran el no hallazgo de una tendencia a la hiperproliferación de la epidermis del Colesteatoma.

La capa granulosa de la epidermis del CAE con Colesteatoma del gerbil, está ligeramente aumentada según las observaciones a microscopía óptica.

La queratohialina a micoscopía electrónica es observada ya claramente a partir de la capa basal. Las células de la epidermis observadas a microscopía electrónica muestran claramente un patrón "espinoso", como cita Ackerman (1978).

Chole y Tinling en 1985 estudian la epidermis de la Membrana Timpánica del Colesteatoma provocado en el gerbil, por ligadura del CAE. Observan la existencia de una marcada hiperplasia epitelial, con 12 a 14 capas celulares y además citan la aprición de "conos epiteliales" que invaden en profundidad hacia la lámina propia. También citan la desaparición de la membrana basal en algunas zonas del epitelio, existiendo en estas zonas la formación de pseudópodos, rodeados de polinucleares.

Resumiendo esta parte de la discusión, observamos que en el Colesteatoma humano existe una matriz formada por queratinocitos, con una disposición idéntica a la de la piel normal, con un posible aumento de la división celular y sobreproducción de queratina. La capa epitelial muestra la formación de papilas y se observa en ocasiones la rotura de la membrana basal y formación de prolongaciones o pseudópodos epiteliales hacia la lámina propia subyacente. En ocasiones se observa la existencia de quistes de queratina intraepiteliales. Asimismo todos los autores demuestran la importancia del tejido de granulación subepitelial e infiltración por células inflamatorias.

Los hallazgos en la piel del CAE con Colesteatoma provocado por ligadura, muestran fundamentalmente una marcada hiperplasia, pero no se ha objetivado la existencia de crecimiento papilar, ni de rotura de la membrana basal como hecho diferencial con el Colesteatoma de oído medio humano. Tampoco se han observado quistes intraepiteliales. Tal vez ello sea debido a que ambos procesos patológicos no son idénticos a nivel ultraestructural y deberá comprobarse si son idénticos a nivel funcional.

Posiblemente el proceso patológico que tratamos en el gerbil (cuando está limitado al CAE) se acerque más al criterio de Schuknecht (1974) que define al Colesteatoma como "keratoma", considerándolo únicamente un acúmulo de queratina, sin contar con la aparición de nuevas estructuras, como son fundamentalmente, a mi entender según la bibliografía revisada: la aparición

demostrada de papilas epidérmicas en la región basal, la rotura de la membrana basal y una característica fundamental que es la existencia de tejido de granulación subepitelial con infiltración por células inflamatorias y aumento de las células de Langerhans, que se observan en el Colesteatoma humano.

Naturalmente existen seguramente otros factores, que vienen condicionados por la existencia de queratina, como muestra el hecho de que durante los tratamientos iniciales (finales del s. XIX) del Colesteatoma ótico, el objetivo del otólogo era eliminar la queratina practicando una marsupialización y limpiezas sucesivas, con lo cual se mejoraba la evolución del proceso (Jahn 1989) y desaparecía la morbilidad por complicaciones fundamentalmente intracraneales.

A pesar de estas maniobras de "limpieza de la queratina" tendentes a frenar la evolución del proceso, Abramson y cols.(1984) citan la aparición de fístulas del canal semicircular, lo cual indica la persistencia de la erosión ósea si no es extirpada la matriz del Colesteatoma.

Yukiko Iino y cols. (1990) observan que al añadir material del contenido del Colesteatoma a un cultivo celular de monocitos, existe una producción de TNF (tumor necrosis factor), que desaparece al tratar el material del contenido del Colesteatoma con Polimixina, que actúa como inhibidor de los lipopolisacáridos (LPS) de las bacterias. Sin embargo también citan que a pesar de la inhibición que ocasiona la Polimixina sobre los LPS, se mantiene todavía una actividad significativa,

posiblemente debida al efecto de la queratina que naturalmente existe en el contenido del Colesteatoma. Hay que recordar que el TNF posee multiples funciones y una de ellas es potenciar la resorción ósea en cultivo celular e inhibir la síntesis de colágeno. Por lo expuesto, estos autores llegan a la conclusión de que el contenido de material queratínico, detritus y bacterias del Colesteatoma, induce la aparición de un granuloma con macrófagos que producirían TNF e ILE-1, que causan resorción ósea osteoclástica.

También en el contenido del saco del Colesteatoma humano, Yukiko Iino y cols. (1983) identifican la existencia de cinco tipos de ácidos grasos volátiles (acetato, propionato, isobutirato, butirato e isovalerato), así como ácido láctico (no volátil). Estos ácidos grasos tienen un pH muy bajo (por ejemplo pH 3'9 para el butirato y pH 3'4 para el acetato), aunque no se demuestra un pH bajo en el interior del Colesteatoma, seguramente debido a la existencia de buffers (aminoácidos). Estos ácidos pueden tener varios orígenes: bacterias del contenido y descamación del epitelio. Sus conclusiones muestran que los ácidos orgánicos del contenido del Colesteatoma y las bacterias anaerobias, pueden poseer una importante función en la resorción ósea.

Los Bacteroides Gingivalis, según Bom-van Noorloos y cols (1990), se muestran activos para la producción de ILE-1 y OAF (osteoclastic activating factor), que incrementan la resorción ósea.

Por tanto, existen datos demostrables de que una serie de factores que se hallan en el contenido del Colesteatoma humano y provocado en el animal de laboratorio (Mongolian Gerbil "Meriones Unguiculatus), muestran una función de regulación sobre la resorción ósea y por ello en el comportamiento posterior del Colesteatoma.

Otro de los factores presentes en el Colesteatoma, es el EGF (epidermal growth factor), identificado por Goto (1990) en la epidermis, en los fibroblastos y en las células endoteliales. En las formas más activas de Colesteatoma, demuestran que existe una mayor captación para el método inmunohistoquímico de identificación del EGF a nivel de los fibroblastos, con lo cual existe una aceleración de la progresión del Colesteatoma.

Nuevamente Goto en 1990 (bis) observa que el EGF, determinado por métodos inmunohistoquímicos, está aumentado en la queratina del Colesteatoma respecto a la queratina de la piel normal. También observa que la matriz del Colesteatoma y la epidermis de la piel normal muestran una cantidad idéntica de EGF.

La dermis de la piel del CAE del gerbil con Colesteatoma experimental, no se muestra claramente diferente a la de la piel normal a microscopía óptica. En el Colesteatoma del gerbil, el acúmulo de pigmento melánico se objetiva como más intenso a nivel de la dermis, en el interior de los Melanofagos, que como dato diferencial respecto a los Melanocitos, poseen un citoplasma más claro.

La dermis del Colesteatoma del CAE muestra a microscopía óptica un aumento del número de fibroblastos, células aplanadas con un núcleo alargado y escáso citoplasma. A microscopía electrónica se objetiva la existencia de abundante colágeno, con fibras dispuestas en varias direcciones.

A microscopía electrónica se observa una desorganización en el periostio del CAE óseo en el Colesteatoma provocado.

Tanto a microscopía óptica como electrónica, no se observa la existencia de infiltrado por células inflamatorias.

En los cortes histológicos de la dermis del CAE con Colesteatoma, observados a microscopía óptica, se objetiva la existencia de una rica vascularización con vasos grandes, que invalidaría la teoría de que la resorción ósea en el Colesteatoma sería debida a una necrosis avascular, citada en la introducción.

La inexistencia de estudios publicados sobre el Colesteatoma provocado en el CAE en animal de experimentación, hace que los hallazgos en la dermis no puedan ser comparados con los de otros autores y que la comparación con el tejido subepitelial del Colesteatoma de oído medio no sea posible, debido a que ambas estructuras son diferentes por definición.

El hueso del CAE del gerbil, al que se ha provocado la aparición de Colesteatoma por ligadura del mismo, muestra la existencia de signos claros de resorción ósea

con desaparición del mismo en algunos puntos y por el patrón regresivo, con adelgazamiento progresivo del hueso del CAE respecto al normal.

Las características de las lagunas de los osteocitos a microscopía óptica y electrónica no muestran alteraciones.

La matriz ósea muestra las mismas características de tinción a microscopía óptica que el hueso normal.

En el reborde óseo subyacente a la piel del CAE, nunca observamos la existencia de contacto entre la epidermis y el tejido óseo. Siempre existe tanto a microscopía óptica como electrónica, una capa de tejido fibroso y dermis entre ambas, con abundantes fibroblastos.

En las zonas con osteolisis del CAE no hemos observado la existencia de Osteoclastos, ni células multinucleadas. Sin embargo en el Colesteatoma experimental sí han sido objetivados. Así Wright y cols. en 1985 estudian el Colesteatoma ótico experimental y los resultados tras la aplicación de gotas óticas (que contienen Polimixina B, Neomicina e Hidrocortisona, en un vehículo de Alcohol y Propilen- glicol), en el oído medio de la Chinchilla.

Observan la aparición de cambios inflamatorios en la mucosa del oído medio, con cambios hacia epitelio columnar y epitelio escamoso estratificado no queratinizante hiperplásico. El estroma subcelular

muestra la existencia de vasos, edema y un infiltrado inflamatorio con neutrófilos e histiocitos.

Objetivan también la existencia de erosión ósea por Osteoclastos, que se localiza en las zonas en que existe tejido de granulación inmaduro muy vascularizado, en contacto directo con el hueso. En las zonas de alrededor de la resorción ósea por Osteoclastos, también se identifica la existencia de focos de osteoneogénesis con presencia de Osteoblastos.

Wright (1985) también cita la existencia de hiperplasia en las células de la capa basal de la Membrana Timpánica, que se introducen en la capa fibrosa del Tímpano.

Chole (1984) describe las características histológicas del Colesteatoma de oído medio, provocado por ligadura del CAE en el Mongolian Gerbil "Meriones Unguiculatus". Observa que tras el acúmulo de queratina en el CAE, la Membrana Timpánica protuye hacia el interior de la Bulla Timpánica y en el momento en que se establece contacto con el Promontorio, aparece la resorción ósea.

Describe la aparición precoz de macrófagos en el oído medio, algunos de ellos multinucleados. En el punto de contacto del Colesteatoma con la mucosa del oído medio, aparece un infiltrado inflamatorio, desaparece la membrana basal de la mucosa del oído medio y parece mantenerse intacta la del Colesteatoma.

El tejido subepitelial muestra abundantes Fibroblastos, Macrófagos mononucleados y multinucleados y pre- osteoclastos. En estas zonas existen áreas de resorción ósea y de aposición ósea. La resorción ósea es debida a la acción de los Osteoclastos, en que aparece siempre una interrupción de la Línea de Cementación (lámina limitans). También se objetiva la existencia de Osteoblastos en las regiones vecinas. Los Osteocitos situados en la vecindad de la zona de resorción osteoclástica no muestran alteraciones de la Línea de Cementación.

Bretlau y cols. en 1982 publican la provocación de Colesteatoma en oído medio de ratón ("nude mice") inmunodeficiente, mediante la introducción de Colesteatoma humano. Observan que la aparición de Colesteatoma en el oído del ratón, provoca resorción ósea sin la existencia de Osteoclastos, aunque sí se objetivan células mononucleares en el hueso osteolítico. En los ratones que presentan una mayor reaación inflamatoria, la resorción ósea es más extensa.

Bretlau y cols. en 1984 se ratifican en sus conclusiones acerca de la no demostración de Osteoclastos en las regiones de resorción ósea, en el Colesteatoma provocado en el "nude mice".

Aberg y cols. en 1990 provocan la aparición de Colesteatoma ótico en el Mongolian Gerbil "Meriones Unguiculatus" por ligadura del CAE. Sus resultados muestran la existencia de Linfocitos, Células Plasmáticas y Neutrófilos solamente en los casos con gran afectación

del oído medio. No objetivan la existencia de Osteoclastos multinucleados.

Moriyama y cols. en 1985 estudian la resorción ósea en el oído medio de rata (*Fisher Rat*) tras la introducción de laminaria. La laminaria es muy higroscópica y aumenta su volumen hasta cuatro veces en 24 horas. Sus resultados muestran la existencia de abundantes Osteoclastos en las zonas de resorción ósea y de Osteoblastos en la cara externa de la Bulla Timpánica. La administración de Indometacina (inhibidor de la síntesis de Prostaglandinas), inhibe la resorción ósea y la formación de tejido de granulación. Demuestran la existencia de Colagenasa en el tejido de granulación. Sus conclusiones citan que la resorción ósea es estimulada por el efecto presión creado por la introducción de laminaria en el oído medio, aunque no directamente; se provoca la aparición de tejido de granulación por la presión ejercida y un aumento de la producción de Prostaglandinas, Colagenasa y otros factores que dan lugar a resorción ósea.

La ligadura del CAE del gerbil provoca un acúmulo de queratina que ocasiona un aumento de la presión en su interior, tal como citan Orisek y col. en 1987, entre 1'31 y 11'88 mm. de Hg. en los estadíos II y III. Orisek estudia la existencia de resorción ósea, tras la colocación de un implante de silicona y acero, entre la Membrana Timpánica y el Promontorio. La resorción ósea solo se localiza a nivel de la zona de contacto del disco de silicona con el Promontorio y objetiva la existencia de Osteoclastos, con ligeros cambios inflamatorios

alrededor del disco, formado por macrófagos. Sus conclusiones afirman que el Colesteatoma es capaz de generar presión y ésta a su vez ocasiona resorción ósea. Este dato puede tener importancia en la conducta terapéutica frente al Colesteatoma.

Chole y cols. en 1985 estudia la resorción ósea que provoca la colocación de un implante de silicona a presión en el Promontorio del gerbil, sin la previa provocación de Colesteatoma. Observa la existencia de resorción ósea en la zona de apoyo del implante, con una infiltración en la caja constituida por macrófagos. La osteolisis es provocada según Chole, por Osteoclastos con existencia de infiltración por células mononucleares alrededor de la zona de erosión ósea. El tejido subepitelial de las zonas de resorción ósea, se observa la existencia de capilares.

Wolfman y Chole (1986 bis) estudian la aparición de resorción ósea en el Oído Medio del Mongolian Gerbil "Meriones Unguiculatus", tras la aplicación de aire a presión positiva. Sus resultados refieren la existencia de un aumento de los Osteoclastos, tras la aplicación de aire a presión positiva, que está directamente relacionado con la magnitud del aumento de presión.

Sin embargo Klein- Nulend y cols. en 1990 observan que la aplicación de presión positiva intermitente en cultivo celular, provoca una disminución de la resorción ósea osteoclástica y del número de células tartrato-resistente fosfatasa ácida- positivas (células con actividad osteoclástica).

En nuestro estudio sobre los efectos que ocasiona el Colesteatoma a nivel del CAE, la presión no ha sido medida, aunque lógicamente muestra su participación en el desarrollo de las lesiones, ya que como citamos más adelante, los únicos parámetros que se varían en el ensayo son la existencia de un acúmulo de material queratínico en el interior del CAE y un aumento de la presión, que inicialmente se manifiesta por un desplazamiento medial de la Membrana Timpánica. En las zonas de resorción ósea no se objetiva la existencia de Osteoclastos ni de infiltrado inflamatorio, lo cual muestra las diferencias histológicas existentes con los estudios citados más arriba de Moriyama, Orisek y Chole sobre la osteolisis que aparece en el oído medio según sus hipótesis experimentales y la osteolisis que se da en el CAE del gerbil tras su ligadura. Otros estudios serían necesarios para la correcta comprensión del efecto "presión", ejercido por el Colesteatoma, sobre la resorción ósea.

En el Colesteatoma ótico infectado, existe una extensa resorción ósea, con desaparición de la epidermis y de la dermis, objetivándose la existencia de áreas de necrosis con infiltrado intenso por Neutrófilos y células epiteliodes. No se observa la existencia de Osteoclastos. Diversos factores liberados por las bacterias (Fusobacterium, Veillonella, Bacteroides, Clostridium) citados en Y. Iino y cols.(1983), pueden causar resorción ósea. Los Neutrófilos pueden participar en algunas agresiones hísticas, gracias a la gran batería de enzimas que poseen (Weiss 1989).

Estas afirmaciones demuestran el importante papel que tiene el contenido del Colesteatoma en la fisiopatología del mismo.

De los resultados sobre la provocación de Colesteatoma en el CAE gerbil no podemos negar que debe existir algún factor dependiente del acúmulo de queratina en el mismo, que influya en la existencia de hiperplasia en la epidermis de la piel del CAE y además tenga relación con la osteolisis de la pared ósea del CAE observada en los resultados del presente trabajo. Todo ello ocurre por la aparición de un acúmulo de queratina mantenido pero fisiológica. En esta línea sería preciso desarrollar posteriores estudios en el Colesteatoma experimental en Mongolian Gerbil "Meriones Unguiculatus".

La provocación de Colesteatoma en el animal de experimentación es prolífica a lo largo de la historia, pero gracias a los trabajos iniciales de McGinn y cols. (1982), se obtiene un buen modelo para el estudio del Colesteatoma. La elección de la observación de los hallazgos a nivel del CAE del gerbil, al cual se ha provocado un Colesteatoma, se basa en que a este nivel no introducimos excesivas variables nuevas, a excepción de: acúmulo de queratina y aumento de la presión en el interior del CAE, que puedan provocar o justificar la existencia de resorción ósea. No existe por tanto la aposición o aparición de elementos nuevos, como ocurre en el Colesteatoma de oído medio, en que existe la formación de una matriz o contacto de la Membrana Timpánica, con las estructuras del oído medio: mucosa y paredes óseas. En este último caso, los trabajos de Chole (citados en

la bibliografía), muestran claramente que existe la formación de un tejido de granulación, infiltración por células de la línea macrofágica y otros cambios histológicos citados a lo largo de la discusión, con aparición de resorción ósea provocada por Osteoclastos.

CONCLUSIONES

CONCLUSIONES

1.- El Mongolian Gerbil "Meriones Unguiculatus" es un buen modelo para el estudio experimental del Colesteatoma ótico.

2.- La ligadura del Conducto Auditivo Externo (CAE) ocasiona la aparición de Colesteatoma en todos los casos.

3.- El Mongolian Gerbil "Meriones Unguiculatus" muestra una tendencia a desarrollar Colesteatomas óticos espontáneos.

4.- La microbiología del Colesteatoma inducido de Conducto Autivo Externo, no muestra correlación con la del Conducto Auditivo Externo no manipulado. No existe crecimiento de gérmenes anaerobios estrictos en el contenido del Colesteatoma inducido.

5.- En el Conducto Auditivo Externo no manipulado, se aíslan fundamentalmente bacterias Gram positivas, mientras que en el contenido del Colesteatoma solo se aíslan Gram negativos. Los aislados son monomicrobianos, en la mayoría de los casos, tanto en el oído no manipulado como en el contenido del Colesteatoma.

6.- Se objetiva la existencia de reabsorción ósea macroscópica y microscópica en el hueso del Conducto Auditivo Externo, tras la provocación de Colesteatoma por ligadura del CAE.

7.- No se objetiva la existencia de Osteoclastos a nivel de las áreas de osteolisis, lo cual pone de manifiesto un mecanismo de reabsorción no mediado por células.

8.- Los cambios histológicos en la piel del Conducto Auditivo Externo, que aparecen tras la provocación del Colesteatoma en el gerbil, muestran evidentes diferencias con los hallazgos histológicos en el Colesteatoma de Oído Medio, tanto humano como experimental en el animal de laboratorio.

9.- Los resultados obtenidos no aclaran la etiología del Colesteatoma ótico humano, sino que objetivan que una de sus características primordiales, la reabsorción ósea, también aparece tras el acúmulo de queratina ("Keratoma" de Schuknecht) en el Conducto Auditivo Externo del Mongolian Gerbil "Meriones Unguiculatus".

10.- Finalmente el análisis de todos los datos evidencia tan importantes diferencias, que cabe considerar que el Colesteatoma de Oído Medio provocado en el gerbil y el del Conducto Auditivo Externo del mismo, se muestran a nivel ultraestructural como dos entidades claramente distintas.

11.- La valoración de esta hipótesis experimental, muestra que se trata de un buen modelo para proseguir el estudio de la relación existente entre la reabsorción ósea, el contenido del saco del Colesteatoma (queratina,detritus celulares y bacterias) y el efecto de la presión. Para ello se precisan nuevos estudios.

BIBLIOGRAFIA

REFERENCIAS BIBLIOGRAFICAS

-ABERG B., BAGGER- SJÖBÄCK D., EDSTRÖM S., HEYDEN G., JACOBSSON M., KINDBLOM L.- G. (1990): A Comparative Study of Enzyme Histochemical Features in the Gerbilline and Human Cholesteatoma. Acta Otolaryngologica 109: pg 130- 136.

-ABERG B., EDSTRÖM S., JOHANNESSON A., LARKO O. (1991): Evaluation of Epidermal Hyperproliferation in Patients with Cholesteatoma. American Journal Otolaryngology 12 (2): pg 93- 96.

-ABRAMSON M. (1969): Collagenolytic Activity in Middle Ear Cholesteatoma. Annals of Otology, Rhinology and Laryngology 78: pg 112- 124.

-ABRAMSON M., GROSS J. (1971): Further Studies on a Collagenase in Middle Ear Cholesteatoma. Annals of Otology, Rhinology and Laryngology 80: pg 177- 185.

-ABRAMSON M., ASARCH R.G., LITTON W.B. (1975): Experimental Aural Cholesteatoma Causing Bone Resorption. Annals of Otology, Rhinology and Laryngology 84: pg 425- 432.

-ABRAMSON M., CHENG-CHUN HUANG (1977): Localization of Collagenase in Human Middle Ear Cholesteatoma. Laryngoscope 87: pg 771- 791.

-ABRAMSON M., GANTZ B.J., ASARCH R.G., LITTON W.B. (1977): Cholesteatoma Pathogenesis: Evidence for the

Migration Theory. First International Cholesteatoma Conference, pg 176- 186. Editores: McCabe B.F., Sadé J., Abramson M. Aesculapius Publishing Company. Birmingham, Alabama (USA).

-ABRAMSON M., MORIYAMA H., CHENG- CHUN HUANG (1984): Histology, Pathogenesis, and Treatment of Cholesteatoma. Annals of Otology, Rhinology and Laryngology, Suppl. Jul- Aug: pg 125- 128.

-ABRAMSON M., MORIYAMA H., CHENG-CHUN HUANG (1984): Pathogenic Factors in Bone Resorption in Cholesteatoma. Acta Otolaryngologica 97: pg 437- 442.

-ACKERMAN A.B. (1978): Histologic Diagnosis of Inflamatory Skin Diseases: A Method by Pattern Analysis. Vol I: pg 3- 87. Lea & Febiger. Philadelphia (USA).

-AHN J.M., CHENG-CHUN HUANG, ABRAMSON M., (1990): Interleukin 1 causing bone destruction in middle ear cholesteatoma. Otolaryngology- Head & Neck Surgery, Vol 103, No 4: pg 527- 536.

-AIMI K. (1983): Role of the Tympanic Ring in the Pathogenesis of Congenital Cholesteatoma. Laryngoscope 93: pg 1140- 1146.

-ALBIIN N., HELLSTRÖM S., SALEN B., STENFORS L.- E. (1983): The Stapedial Artery in the Rat: A Microscopical Study under Normal Conditions and in Otitis Media with Effusion. Acta Anatomica 115: pg 134- 140.

-ALBIIN N., HELLSTRÖM S., STENFORS L.-E., CERNE A. (1986): Middle Ear Mucosa in Rats and Humans. Annals of

Otology, Rhinology and Laryngology 95, No 5 Pt 2, Suppl. 126: pg 2- 15.

-ALY EL- MOFTY, SHAWKY EL- SERAFY (1967): The Ossicular Chain in Mammals. Annals of Otology, Rhinology and Laryngology 76: 903- 909.

-ANDERSON R.E., SCHRAER H., GAY C.V. (1982): Ultrastructural Immunocytochemical Localization of Carbonic Anhydrase in Normal and Calcitonin Treatred Chick Osteoclasts. Anatomical Record 204: pg 9- 20.

-ANNIKO M., MENDEL L. (1981): Cholesteatoma: A Clinical and Morphological Analysis. Acta Otolaryngologica 91: pg 275- 283.

-APPENDIX I, II, III, IV, V, VI y VIII, (1980): Guide to the Care and Use of Experimental Animals, Vol I: pg 79, 81, 83, 85,86, 87 y 89. Editado por el Canadian Council on Animal Care. Ottawa, Ontario (Canada).

-BARON R., NEFF L., LOUVARD D., COURTOY P.J., (1985): Cell -mediated Extracellular Acidification and Bone Resorption: Evidence for a Low pH in Resorbing Lacunae and Localization of a 100- kD Lysosomal Membrane Protein at the Osteoclast Ruffled Border. The Journal of Cell Biology 101: pg 2210- 2222.

-BARON R., NEFF L., PHUC TRAN VAN, NEFUSSI J.-R., VIGNERY A. (1986):Kinetic and Cytochemical Identification of Osteoclast Precursors and their Differentiation into Multinucleated Osteoclasts. American Journal of Pathology 122: pg 363- 378.

-BERBERICH J. (1927):Das Experimentalle Mittelohrcholesteatom. Z. Hals Nasen Ohrenheilkd 10: pg 881 (citado en Wolfman 1986).

-BERBERICH J. (1928): Citado en Rüedi 1958.

-BERGER G., HAWKE M., EKEM J.K. (1985): Bone Resorption in Chronic Otitis Media: The Role of Mast Cells. Acta Otolaryngologica 100: pg 72- 80.

-BEZOLD F. (1890): Perforation of Schrapnell's Membrane and Occlusion of the Tubes: an Aetiological Study. Archives of Otolaryngology 19: pg 232- 254 (citado en Wolfman 1986).

-BINDERMAN I. (1982): Mechanisms of Bone Destruction. Second International Cholesteatoma Conference, Tel- Aviv: pg 383- 386. Kugler Publications. Amsterdam. (The Netherlands).

-BLAIR H.C., KAHN A.J., CROUCH E.C., JEFFREY J.J., TEITELBAUM S.L. (1986): Isolated Osteoclasts Resorb the Organic and Inorganic Components of Bone. J.Cell Biol. 102: pg 1164- 1172.

-BOM-VAN NOORLOOS A.A., VAN DER MEER J.W., VAN DE GEVEL J.S., SCHEPENS E., VAN STEENBERGEN T.J., BURGER E.H. (1990): Bacteroides Gingivalis Stimultes Bone Resorption via Interleukin- 1 Production by Mononuclear Cells. The Relative Role for Bacteroides Gingivalis Endotoxin. Journal Clin. Periodontol. 17: pg 409- 413.

-BRETLAU P., SORENSEN CHR.H., JORGENSEN M.B., DABELSTEEN E., HOLMSTRUP P. (1981): Experimental Studies

of Cholesteatomas: In Vivo Studies on Epitelial-Mesenchymal Interaction and Bone Resorption in the Immunodeficient "Nude" Mouse. Acta Otolaryngologica 91: pg 575- 584.

-BRETLAU P., SORENSEN CHR. H., JORGENSEN M.B., DABELSTEEN E. (1982): Bone Resorption in Human Cholesteatomas. Annals of Otology, Rhinology & Laryngology 91: pg 131- 135.

-BRETLAU P., SORENSEN CHR. H., JORGENSEN M.B., DABELSTEEN E., HOLMSTRUP P. (1984): Bone Resorption in Cholesteatomas: An Experimental Study. Acta Otolaryngologica Suppl. 414: pg 178- 185.

-BROEKAERT D. (1991): The Problem of Middle Ear Cholesteatoma: Etiology, Genesis and Pathobiology. A Review. Acta Oto- Rhino- Laryngologica Belga 45: pg 355-367.

-BROOK I. (1981): Aerobic and Anaerobic Bacteriology of Cholesteatoma. Laryngoscope 91: pg 250-253.

-BROWNING G.G., GRANICH M.S. (1978): Surgical Anatomy of the Temporal Bone in the Chinchilla. Annals of Otology, Rhinology and Laryngology 87: pg 875- 882.

-BUCKINGHAM R.A., RIDGE P. (1968): Etiology of a Middle Ear Cholesteatoma, Kodachrome Study of Pathogenesis. Annals of Otology, Rhinology and Laryngology 77: pg 1054- 1058.

-BUCKINGHAM R.A. (1982): The Clinical Appearance and Natural History of Cholesteatoma. Second International Cholesteatoma Conference, Tel- Aviv: pg 13-21. Kugler Publications. Amsterdam (The Netherlands).

-BUGGE J. (1970): The Contribution of the Stapedial Artery to the Cephalic Arterial Supply in Muroid Rodents. Acta Anatomica 76: 313- 336.

-BUGGE J. (1974): The Cephalic Arterial System in Insectivores, Primates, Rodents and Lagomorphs, with Special Reference to the Systematic Classification. Acta Anatomica 87, Suppl. 62: pg 1- 160.

-BURGER E.H., BOONEKAMP P.M., NIJWEIDE P.J., (1986): Osteoblast and Osteoclast Precursors in Primary Cultures of Calvarial Bone Cells. The Anatomical Record 214: pg 32- 40.

-CHAMBERS T.J., FULLER K., (1985): Bone Cells Predispose Bone Surfaces to Resorption by Exposure of Mineral to Osteoclastic Contact. J. Cell Sci. 76: pg 155-165.

-CHOLE R.A. (1984): Cellular and Subcellular Events of Bone Resorption in Human and Experimental Cholesteatoma: The Role of Osteoclasts. Laryngoscope 94: pg 76- 95.

-CHOLE R.A., CHIU M. (1985): Ultrastructure of the Middle Ear Mucosa in the Mongolian Gerbil Meriones Unguiculatus. Acta Otolaryngologica 100: pg 273- 288.

-CHOLE R.A., McGINN M.D., TINLING S.P. (1985): Pressure- Induced Bone Resorption in the Middle Ear. Annals of Otology, Rhinology and Laryngology 94: pg 165-170.

-CHOLE R.A., TINLING S.P. (1985): Basal Lamina Breaks in the Histogenesis of Cholesteatoma. Laryngoscope 95: pg 270- 275.

-CODY D.T.R. (1977): The Definition of Cholesteatoma. First International Cholesteatoma Conference, pg 6- 9. Editores: McCabe B.F., Sade J., Abramson M. Aesculapius Publishing Company. Birmingham, Alabama (USA).

-COLLINS D.A., CHAMBERS T.J. (1991): Effect of Prostaglandins E1, E2, and F2 alpha on Osteoclast Formation in Mouse Bone Marrow Cultures. Journal of Bone Miner. Research 6 (2): pg 157- 164.

-COLUCCI S., GRANO M., ARGENTINO L., ZAMBONIN ZALLONE A., TETI A. (1990): The Role of Protein Kinase C in the Osteoclast Activity. Boll. Soc. Ital. Biol. Sper. 66 (11): pg 1059- 1064.

-DALY K.A. (1991): Epidemiology of Otitis Media. The Otolaryngologic Clinics of North America, Vol 24, No 4, Aug: pg 775- 786. Editor: Goycoolea M.V. W.B.Saunders Company. Philadelphia (USA).

-DANIEL III H.J., FULGHUM R.S., BRINN J.E., BARRETT K.A. (1982): Comparative Anatomy of Eustachian Tube and Middle Ear Cavity in Animal Models for Otitis Media.

Annals of Otology, Rhinology and Laryngology 91: pg 82-89.

-DERLACKI E.L., CLEMIS J.D. (1965): Congenital Cholesteatoma of the Middle Ear and Mastoid. Annals of Otology, Rhinology and Laryngology 74: pg 706- 727.

-DEWHIRST F.E., STASHENKO P.P., MOLE J.E., TSURUMACHI T. (1985): Purification and Partial Sequence of Human Osteoclast- Activating Factor: Identity with Interleukin 1 beta. J. Immunol. 135: pg 2562- 2568.

-DINARELLO CH.A., MIER J.W. (1987): Lymphokines. The New England Journal of Medicine, Vol 317, No 15: pg 940- 945.

-DINARELLO CH.A., WOLFF S.M. (1993): The Role of Interleukin-1 in Disease. The New England Journal of Medicine, Vol 328, No 2,: pg 106- 113.

-ELMARDI A.S., KATCHBURIAN M.V., KATCHBURIAN E. (1990): Electron Microscopy of Developing Calvaria Reveals Images that Suggest that Osteoclasts Engulf and Destroy Osteocytes During Bone Resorption. Calcif. Tissue Int. 46 (4): pg 239- 245.

-ELNER A. (1976): Normal Gas Exchange in the Human Middle Ear. Annals of Otology, Rhinology and Laryngology 85, Suppl 25: pg 161- 164.

-FORTUNY LLANSES J.C., PALOMAR GARCIA V.M. (1988): Estudio anatómico del oído en el Mongolian Gerbil "Meriones Unguiculatus": Vías de abordaje en microcirugía

experimental. Anales de Otorrinolaringología, Vol 3, No 1: pg 55- 64.

-FRIEDMANN I. (1977): The Pathology of Epidermoid Cholesteatoma : Human and Experimental. First International Cholesteatoma Conference: pg 10- 22. Editores: McCabe B.F., Sade J., Abramson M. Aesculapius Publishing Company. Birmingham. Alabama (USA).

-FRIEDMANN J. (1957): The Pathology of Otitis Media with Particular Reference to Bone Changes. Journal of Laryngology 71: 313 (citado en Rüedi 1959).

-FULGHUM R.S., BRINN J.E., SMITH A.M., DANIEL III H.J., LOESCHE P.J. (1982): Experimental Otitis Media in Gerbils and Chinchillas with Streptococcus pneumoniae, Haemophilus influenzae, and Other Aerobic and Anaerobic Bacteria. Infection and Immunity 36: pg 802- 810.

-FULGHUM R.S., CHOLE R.A., (1985): Bacterial Flora in Spontaneously Occurring Aural Cholesteatomas in Mongolian Gerbils. Infection and Inmunity, vol 50, No 3: pg 678- 681.

-FULGHUM R.S., CHOLE R.A., BRINN J.E., BRANIGAN A.E. (1987): Mongolian Gerbil Tympanic Membrane: Normal and With Induced Otitis Media. Archives of Otolaryngology Head & Neck Surgery 113: pg 521- 525.

-GOTO Y. (1990): Epidermal Growth Factor in Cholesteatoma- the First Report: the Localization in the Cholesteatoma Tissue. Nippon Jibiinkoka Gakkai Kaiho 93 (8): pg 1186- 1191.

-GOTO Y. (1990 bis): Epidermal Growth Factor in Cholesteatoma, the Second Report: the Localization in the Horny Layer. Nippon Jibiinkoka Gakkai Kaiho 93 (8): pg 1192- 1199.

-GANTZ B.J., MAYNARD J., BUMSTED R.M., CHENG CHUN HUANG, ABRAMSON M. (1979): Bone Resorption in Chronic Otitis Media. Annals of Otology, Rhinology and Laryngology 88: pg 693- 700.

-GANTZ B.J. (1984): Epidermal Langerhans Cells in Cholesteatoma. Annals of Otology, Rhinology and Laryngology 93: pg 150- 156.

-GLOWAKI J., COX K.A. (1986): Osteoclastic Features of Cells that Resorb Bone Implants in Rats. Calcified Tissue International 39: pg 97- 103.

-GRANO M., COLUCCI S., CANTATORE F.P., TETI A., ZAMBONIN ZALLONE A. (1990): Osteoclast Bone Resorption is Enhanced in the Presence of Osteoblasts. Boll. Soc. Ital. Sper. 66 (11): pg 1051- 1057.

-GRAY J.D. (1969): The Treatment of Cholesteatoma in Children. Journal of Royal Society of Medicine 57: 769- 774.

-GRISE M.A., MARKS S.C. Jr., MACKAY C.A., POPOFF S.N. (1990): Effects of 1,25 dihydroxyvitamin D on Osteoclast Number and Cytochemistry in Normal and Osteopetrotic (os) Rabbits. American Journal of Anatomy 189 (3): pg 261- 266.

-HABERMANN G. (1889): Zur Entstehung des Cholesteatoms des Mittelohres. Arch. Ohrenheilk. 27: pg 42 (citado en Rüedi 1959).

-HAM A.W., CORMACK D.H. (1985): Hueso. Tratado de Histología, séptima edición, pg 421- 501. Editorial Interamericana. Mexico.

-HARKER L.A., KOONTZ F.P. (1977): The Bacteriology of Cholesteatoma. First International Cholesteatoma Conference: pg 264- 267. Editores: McCabe B.F, Sade J., Abramson M. Aesculapius Publishing Company. Birmingham. Alabama (U.S.A.).

-HARKNESS J.E., WAGNER J.E. (1983): Biology and Medicine of Rabbits and Rodents. Segunda Edición. Lea & Febiger, Philadelphia (USA) (citado en Loew 1984).

-HATTERSLEY G., CHAMBERS T.J. (1990): Effects of Interleukin-3 and of Granulocyte- Macrophage and Macrophge Colony Stimulating Factors on Osteoclast Differentiation from Mouse Hemopoietic Tissue. Journal of Cell Physiology 142 (1): pg 201- 209.

-HATTERSLEY G., CHAMBERS T.J. (1991): Effects of Transforming Growth Factor beta 1 on the Regulation of Osteoclastic Development and Function. Journal of Bone Miner. Research 6 (2): pg 165- 172.

-HELLSTRÖM S., SALEN B., STENFORS L.-E. (1982): Anatomy of the Rat Middle Ear: A Study Under the Dissection Microscope. Acta Anatomica 112: pg 346- 352.

-HENTZER E. (1969): Ultrastructure of the Human Tympanic Membrane. Acta Otolaryngologica 68: pg 376- 390.

-HENTZER E. (1970): Histologic Studies of the Normal Mucosa in the Middle Ear, Mastoid Cavities, and Eustachian Tube. Annals of Otology, Rhinology and Laryngology 79: pg 825- 833.

-HENTZER E. (1970 bis): Ultrastucture of the Normal Mucosa in the Human Middle Ear, Mastoid Cavities, and Eustachian Tube. Annals of Otology, Rhinology and Laryngology 79: pg 1143- 1157.

-IINO Y., TORIYAMA M., OGAWA H., KAWAKAMI M. (1990): Cholesteatoma Debris as an Activator of Human Monocites. Potentiation of the Production of Tumor Necrosis Alfa. Acta Otolaryngologica 110: pg 410- 415.

-ISHIKAWA H., TANAKA H., IWATO K., TANABE O., ASAOKU H., NOBUYOSHI M., YAMAMOTO I., KAWANO M., KURAMOTO A. (1990): Effect of Glucocorticoids on the Biologic Activities of Myeloma Cells: Inhibition of Interleukin-1 beta Osteoclast Activating Factor Induced Bone Resorption. Blood 75 (3): pg 715- 720.

-JACKLER R.K. (1989): The Surgical Anatomy of Cholesteatoma. The Otolaryngologic Clinics of North America, Vol 22, No 5, Oct: pg 883- 896. Editores Parisier S.C., Edelstein D.R.. W.B. Saunders Company. Philadelphia. (USA).

-JACKSON D.G., LIM D.J. (1978): Fine Morpholgy of the Advancing front of Cholesteatoma- Experimental and Human. Acta Otolaryngologica 86: pg 71- 88.

-JAHN A.F. (1989): Cholesteatoma: What Is It, How Did It Get There, and How Do We Get It Rid of It?. The Otolaryngologic Clinics of North America, Vol 22, No 5, Oct: pg 847- 857. Editores: Parisier S.C., Edelstein D.R.. W.B.Saunders Company. Philadelphia (USA).

-JONES S.J., ALI N.N., BOYDE A. (1986): Survival and Resorptive Activity of Chick Osteoclasts in Culture. Anatomy and Embryology 174: pg 265- 275.

-JOTEREAU F. (1985): Origine des Ostéoclastes. Ann. Biol. Clin. 43: pg 767- 772.

-KÄHÖNEN K., PALVA T., BERGROTH V., KONTTINEN Y.T., REITAMO S. (1984): Immunohistochemical Identification of Inflammatory Cells in Secretory and Chronic Otitis Media and Cholesteatoma Using Monoclonal Antibodies. Acta Otolaryngologica 97: 431- 436.

-KARMA P., JOKIPII L., OJALA K., JOKIPII A.M.M. (1978): Bacteriology of the Chronically Discharging Middle Ear. Acta Otolaryngologica 86: pg 110- 114.

-KAWABATA I., PAPARELLA M.M. (1969): Ultrastructure of Normal Human Middle Ear Mucosa: Preliminary Report. Annals of Otology, Rhinology and Laryngology 78: pg 125- 137.

-KENNA M.A. (1988): Microbiology of Chronic Suppurative Otitis Media in Children. Annals of Otology, Rhinology and Laryngology Suppl. 131, Vol 97, No 2, Pt 2: pg 9- 10.

-KLEIN D.C., RAISZ L.G. (1970): Prostaglandins: Stimulation of Bone Resorption in Tissue Culture. Endocrinology 86: pg 1436- 1440.

-KLEIN- NULEND J., VELDHUIJZEN J.P., VAN STRIEN M.E., DE JONG M., BURGER E.H. (1990): Inhibition of Osteoclastic Bone Resorption by Mechanical Stimulation in Vitro. Arthritis & Rheumatism 33 (1): pg 66- 72.

-KODAMA H., YAMASAKI A., NOSE M., NIIDA S., OHGAME Y., ABE M., KUMEGAWA M., SUDA T. (1991): Congenital Osteoclast Deficiency in Osteopetrotic (op/op) Mice is Cured by Injections of Macrophage Colony- Stimulating Factor. Journal Experimental Med. 173 (1): pg 269- 272.

-KRAWCZYK W.S. (1972): Some Ultrastructural Aspects of Epidermal Repair in Two Model Wound Healing Systems. Epidermal Wound Healing: pg 123. Editores: Malbach H.I., Rovee D.T. Year Book Medical Publishiers, Inc. Chicago. Illinois (USA) (citado en Abramson 1977).

-KURIHARA N., CHENU C., MILLER M., CIVIN C., ROODMAN G.D. (1990): Identification of Commited Mononuclear Precursors for Osteoclast- like Cells Formed in Long Term Marrow Cultures. Endocrinology 126 (5): pg 2733- 2741.

-KURIHARA N., ROODMAN G.D. (1990): Interferons -alpha and -gamma Inhibit Interleukin-1 beta-Stimulated Osteoclast-like Cell Formation in Long-term Human Marrow Cultures. Journal Interferon Research 10 (5): pg 541-547.

-LAY D.M. (1972): The Anatomy, Phisiology, Functional Significance and Evolution of Specialized Hearing Organs of Gerbilline Rodents. Journal Morphol. 138: pg 41- 120.

-LIM D.J. (1970): Human Tympanic Membrane: An Ultrastructural Observation. Acta Otolaryngologica 70: pg 176- 186.

-LIM D.J., TADAO SHIMADA (1971): Secretory Activity of Normal Middle Ear Epithelium: Scanning and Transmission Electron Microscopic Observations. Annals of Otology, Rhinology and Laryngology 80: pg 319- 329.

-LIM D.J., SAUNDERS W.H. (1972): Acquired Cholesteatoma: Light and Electron Microscopic Observations. Annals of Otology, Rhinology and Laryngology 81: pg 2- 12.

-LIPKIN A.F., COKER N.J., JENKINS H.A. (1986): Hereditary Congenital Cholesteatoma: A Variant of Branchio- oto Dysplasia. Archives of Otolaryngology, Head & Neck Surgery 112: pg 1097- 1100.

-LOEW F.M. (1984): Mongolian Gerbils. Capitulo XIV. Guide to the Care and Use of Experimental Animals: pg 113- 116. Editado por el Canadian Council on Animal Care. Ottawa, Ontario (Canada).

-MAGNAN J., CHAYS A., BREMOND G., DE MICCO C., LEBREUIL G. (1991): Anatomo-pathologie du cholestéatome. Acta Oto- Rhino- Laryngologica Belga 45: pg 27- 34.

-MANASSE P., GRÜNBERG K., LANGE W. (1917): Handbuch des Pathologischen Anatomie des Menschlichen Ohres. Wiesbaden, Kingdom of Prussia: J.F.Bergmann (citado en Wolfman 1986).

-MANN W., JONAS I., RIEDE U.N., BECK CHL., LöHLE E. (1981): A Contribution to the Pathogenesis of Cholesteatoma: A Histochemical and Ultrastructural Study. Archives of Otorhinolaryngology 230: pg 121- 132.

-MARSTON J.H. (1976): The Mongolian Gerbil. The UFAW Handbook on the Care and Management of Laboratory Animals, 5ª edición: pg 263- 274. Churchill Livingstone, London (UK) (citado en Loew 1984).

-MASAKI M., WRIGHT CH.G., LEE D.H., MEYERHOFF W.L. (1989): Experimental Cholesteatoma: Epidermal Ingrowth Through Tympanic Membrane Following Middle Ear Application of Propylene Glycol. Acta Otolaryngologica 108: pg 113- 121.

-McDONALD T.J., CODY D.T.R., RYAN R.E. (1984): Congenital Cholesteatoma of the Ear. Annals of Otology, Rhinology and Laryngology 93: pg 637- 640.

-McGINN M.D., CHOLE R.A., HENRY K.R. (1982): Cholesteatoma: Experimental Induction in the Mongolian Gerbil, Meriones Unguiculatus. Acta Otolaryngologica 93: pg 61- 67.

-McGINN M.D., CHOLE R.A., HENRY K.R. (1984): Cholesteatoma Induction: Consequences of External Auditory Canal Ligation in Gerbils, Cats, Hamsters,

Guinea Pigs, Mice and Rats. Acta Otolaryngologica 97: pg 297- 304.

-MEYERHOFF W.L., TRUELSON J. (1986): Cholesteatoma Staging. Laryngoscope 96: pg 935- 939.

-MICHAELS L. (1986): An Epidermoid Formation in the Developing Middle Ear: Possible Source of Cholesteatoma . Journal Otolaryngology 15: pg 169- 174.

-MICHAELS L. (1988): Evolution of the Epidermoid Formation and Its Role in the Development of the Middle Ear and Tympanic Membrane During the First Trimester. Journal Otolaryngology 17: pg 22- 28.

-MICHAELS L., SOUCEK S. (1989): Development of the Stratified Squamous Epithelium of the Human Tympanic Membrane and External Ear Canal: The Origin of Auditory Epithelial Migration. The American Journal of Anatomy 184: pg 334- 344.

-MICHITAKA IWANAGA, ETSUO YAMAMOTO, MANABU FUKUMOTO (1985): Cathepsin Activity in Cholesteatoma. Annals of Otology, Rhinology and Laryngology 94: pg 309- 312.

-MITSUAKI TAKAHASHI, PEPPARD J., HARRIS J.P. (1989): Immunohistochemical Study of Murine Middle Ear and Eustachian Tube. Acta Otolaryngologica 107: pg 97- 103.

-MORIYAMA H., CHENG CHUN HUANG, KATO M., ABRAMSON M. (1985): Effects of Pressure on Bone Resorption in the Middle Ear of Rats. Annals of Otology, Rhinology and Laryngology 94: pg 60- 64.

-MUNDY G.R., RAISZ L.G., COOPER R.A., SCHECHTER G.P., SALMON S.E., (1974): Evidence for the Secretion of an Osteoclast Stimulating Factor in Myeloma. The New England Journal of Medicine 291, No 20: pg 1041- 1046.

-NICHOLSON G.C., MOSELEY J.M., SEXTON P.M., MENDELSOHN F.A.O., MARTIN T.J., (1986): Abundant Calcitonin Receptors in Isolated Rat Osteoclasts: Biochemical and Autoradiographic Characterization. Journal of Clinical Investigation, Vol. 78, pg 355- 360.

-NIJWEIDE PJ., VRIJHEID-LAMMERS T., MULDER R.J.P., BLOK J. (1985): Cell Surface Antigens on Osteoclasts and Related Cells in the Quail Studied with Monoclonal Antibodies. Histochemistry 83: pg 315- 324.

-NOSSAL G.J.V. (1987): Current Concepts: Immunology- The Basic Components of the Immune System. The New England Journal of Medicine Vol. 316, No 21: pg 1320- 1325.

-O'DONOGHUE G.M. (1986): The Migration Theory of Cholesteatoma Formation: Some Experimental Observations. The Journal of Laryngology and Otology 100: pg 395- 398.

-ORISEK B.S., CHOLE R.A. (1987): Pressures Exerted by Experimental Cholesteatomas. Archives of Otolaryngology, Head & Neck Surgery 113: pg 386- 391.

-ORTS LLORCA (1932): La arteria estapedia (arteria del estribo) y el segundo arco aórtico. Crónica Médica pg 775- 793.

-PALOMAR V. (1977): Morfogénesis y desarrollo de la cadena de huesecillos con especial atención al estribo. Tesis Doctoral. Universidad Complutense de Madrid.

-PALVA T., VIRTANEN H. (1984): Sonotubometry in Chronic Ear Disease. Archives Otolaryngology 110: pg 596-599.

-PALVA T. (1990): The Pathogenesis and Treatment of Cholesteatoma. Acta Otolaryngologica 109: pg 323- 330.

-PARISIER S.C. (1989): Management of Cholesteatoma. The Otolaryngologic Clinics of North America, Vol 22, No 5 Oct: pg 927- 940. Editores: Parisier S.C., Edelstein D.R.. W.B. Saunders Company. Philadelphia (USA).

-PERON D.L., SCHUKNECHT H.F. (1975): Congenital Cholesteatoma with Other Anomalies. Archives of Otolaryngology 101: pg 498- 505.

-PERPIÑAN A. (1989): Estudio Experimental de los Factores que influyen en la Reabsorción Osea del Colesteatoma. Tesis Doctoral. Universitat Autònoma de Barcelona.

-POPOFF S.N., SCHNEIDER G.B., (1986): Processing of Concanavalin A- Receptor Complexes by Rat Osteoclasts in Vitro. The American Journal of Anatomy 176: pg 53- 64.

-POUNDS J.G., ROSEN J., (1986): Cellular Metabolism of Lead: A Kinetic Analysis in Cultured Osteoclastic Bone Cells. Toxicology and Applied Pharmacology 83: pg 531-545.

-RAISZ L.G. (1970): Physiological and Pharmacologic Regulation of Bone Resorption. Sem. Med. Beth Israel Hosp. 282: pg 909- 916 (citado en Blair 1986).

-ROBINSON D.R., TASHJIAN A.H., LEVINE L. (1975): Prostaglandin- Stimulated Bone Resorption by Rheumatoid Synovia: A Possible Mechanism for Bone Destruction in Rheumatoid Arthritis. Journal of Clinical Investigation 56: pg 1181- 1188.

-RÜEDI L. (1958): Cholesteatosis of the Attic. The Journal of Laryngology and Otology, Aug: pg 593- 609.

-RÜEDI L. (1959): Cholesteatoma Formation in the Middle Ear in Animal Experiments. Acta Otolaryngologica 50: pg 233- 242.

-RYAN A.F., SHARP P.A., HARRIS J.P. (1990): Lymphocyte Circulation to the Middle Ear. Acta Otoloaryngologica 109: pg 278- 287.

-SADE J., HALEVY A. (1974): The Aetiology of Bone Destruction in Chronic Otitis Media. Journal of Laryngology and Otology 88: pg 139- 143.

-SADE J., BABYATZKI A., PINKUS G. (1982): The Metaplastic and Congenital Origin of Cholesteatoma. Second International Cholesteatoma Conference, Tel- Aviv: pg 305- 319. Kugler Publications. Amsterdam (The Netherlands).

-SANNA M., ZINI C. (1982): Congenital Cholesteatoma of the Middle Ear. Proceedings of the Second International Cholesteatoma Conference, Tel- Aviv: pg 29-

36. Editado por Shimon Kugler Medical Publishiers. Amsterdam (The Netherlands).

-SCHERFT J.P. (1972): The Lamina Limitans of the Organic Matrix of Calcified Cartilage and Bone. J. Ultrastructure Research 38: pg 318- 338.

-SCHEVEN B.A.A., VISSER J.W.M., NIJWEIDE P.J. (1986): In Vitro Osteoclast Generation from Different Bone Marrow Fractions, Including a Highly Enriched Haematopoietic Stem Cell Population. Letters to Nature Vol. 321, 1 May: pg 79- 81.

-SCHUKNECHT H.F. (1974): Pathology of the Ear: pg 225- 228. Harvard University Press. Massachussets (USA).

-SCHWARTZ R.H., GRUNDFAST K.M., FELDMAN B., LINDE R.E., HERMANSEN K.L. (1984): Cholesteatoma Medial to an Intact Tympanic Membrane in 34 Young Children. Pediatrics Vol 74, No 2: pg 236- 240.

-SCULERATI N., BLUESTONE CH.D. (1989): Pathogenesis of Cholesteatoma. The Otolaryngologic Clinics of North America, Vol 22, No 5, Oct: pg 859- 868. Editores: Parisier S.C., Edelstein D.R. W.B.Saunders Company, Philadelphia (USA)

-SHIGEMASA HANAZAWA, YOSHIHIRO OHMORI, SHIGERU AMANO, KIMIHARU HIROSE, TAKEHITO MIYOSHI, MASAYOSHI KUMEGAWA, SHIGEO KITANO, (1986): Human purified interleukin-1 inhibits DNA synthesis and cell growth of osteoblastic cell line (MC3T3- E1), but enhances alkaline phosphatase activity in the cells. FEBS Letters 203, No 2: pg 279- 284.

-SHOICHI MAEDA, GORO MOGI, MOTOW OH (1976): Fine Structures of the Normal Mucosa in Developing Rat Middle Ear. Annals of Otology, Rhinology and Laryngology 85, Suppl. 31: pg 1- 19.

-SINGER F.R., MELVIN K.E.W., MILLS B.G., (1976): Acute effect of calcitonin on osteoclasts in man. Clin. Endocrinol. 5: pg 333- 340.

-SLY W.S., HEWETT-EMMETT D., WHYTE M.P., YU Y.S., TASHIAN R., (1983): Carbonic Anhidrase II Deficiency Identified as the Primary Defect in the Autosomal Recessive Syndrome of Osteopetrosis with Renal Tubular Acidosis and Cerebral Calcification. Proc. Natl. Acad. Sci. USA, 80: pg 2752- 2756 (citado en Baron 1985).

-SOBOL S.M., REICHERT T.J., FAW K.D., STROUD M.H., SPECTOR G.J., OGURA J.H. (1980): Intramembranous and Mesotympanic Cholesteatomas Associated with an Intact Tympanic Membrane in Children. Annals of Otology, Rhinology and Laryngology 89: pg 312- 317.

-SUBOTIC R., FEMENIC B. (1991): Histological Changes of Incus with Cholesteatomain the Attic. Acta Otolaryngologica 111: pg 358- 361.

-SUNDQUIST K., LAKKAKORPI P., WALLMARK B., VAANANEN K. (1990): Inhibition of Osteoclast Proton Transport by Bafilomycin A1 Abolishes Bone Resorption. Biochem. Biophys. Res. Commun. 168 (1): pg 309- 313.

-TADAO SHIMADA, LIM D.J. (1972): Distribution of Ciliated Cells in the Human Middle Ear: Electron and

Ligth Microscopic Observations. Annals of Otology, Rhinology and Laryngology 81: pg 203- 211.

-TEED R.W. (1936): Cholesteatoma Verum Tympani. Its Relationship to the First Epibranchial Placode. Archives of Otolaryngology 24: pg 455- 474 (citado en Palva 1990).

-THESINGH C.W. (1986): Formation Sites and Distribution of Osteoclast Progenitor Cells during the Ontogeny of the Mouse. Developmental Biology 117: pg 127- 134.

-THOMPSON T.A., GARDNER D., FULGHUM R.S., DANIEL H.J., ALLEN W.E., WORTHINGTON J.M., WILLIAMS P.P. (1981): Indigenous Nasopharyngeal, Auditory Canal, and Middle Ear Bacterial Flora of Gerbils: Animal Model for Otitis Media. Infection and Immunity 32: pg 1113- 1118.

-THOMSEN J., BRETLAU P., KRISTENSEN H.K. (1975): Bone Resorption in Chronic Otitis Media: A Light-microscopical and Histochemical Investigation of Acid Phosphatase Activity. Acta Otolaryngologica 79: pg 400- 408.

-TOS M., BAK-PEDERSEN K. (1976): Globet Cell Population in the Normal Middle Ear and Eustachian Tube of Children and Adults. Annals of Otology, Rhinology and Laryngology 85, Suppl 25: pg 44- 50.

-TOS M. (1980): Management of Tubal Function in Reconstructive Middle Ear Surgery. The Journal of Laryngology and Otology 94: pg 25- 30.

-URQUIZA R., CIGES M. (1991): Effects of Renal Insufficiency on the Cochlear Absorptive- Secretory Areas. Acta Otolaryngologica 478 P: pg 1- 15.

-VAN DIJK C.M., VISSER C.E., VELDMANN J.E. (1986): Spatial Distribution of Langerhans Cells and T-Lymphocyte Subpopulations in Human Tympanic Membrane and Aural Cholesteatoma. Virchows Archives (Cell Pathol.) 52: pg 143- 152.

-VELDMAN J.E., MEEUWSEN F., VAN DJICK M., KEY Q., HUIZING E.H. (1985): Progress in Temporal Bone Histopathology: II. Immuno-technology Applied to the Temporal Bone. Acta Otolaryngologica, Suppl. 423: pg 29-35.

-VENNIX P.P., KUIJPERS W., TONNAER E.L., PETERS T.A., RAMAEKERS F.C. (1990): Cytokeratins in Induced Epidermoid Formations and Cholesteatoma Lesions. Archives of Otolaryngology, Head & Neck Surgery 116 (5): pg 560-565.

-WEISS S.J. (1989): Tissue Destruction by Neutrophils. The New England Journal of Medicine, Vol. 320, No 6: pg 365- 376.

-WENDT H. (1873): Desquamative Entzundung des Mittelohrs ("Cholesteatom des Felsenbeins" der Autoren). Arch. Heilkunde 14: pg 428 (citado en Wolfman 1986).

-WOLFMAN D.E., CHOLE R.A. (1986): Experimental Retraction Pocket Cholesteatoma. Annals of Otology, Rhinology and Laryngology 95: pg 639- 644.

-WOLFMAN D.E, CHOLE R.A. (1986 bis): Osteoclast Stimulation by Positive Middle- Ear Air Pressure. Archives of Otolaryngology, Head & Neck Surgery 112: pg 1037- 1042.

-WOOD A.E. (1965): Grades and Clades Among Rodents. Evolution 19: pg 115- 130 (citado en Lay 1972).

-WRIGHT CH.G., MEYERHOFF W.L., BURNS D.K. (1985): Middle Ear Cholesteatoma: An Animal Model. American Journal of Otolaryngology 6: pg 327- 341.

-WULLSTEIN H. (1956): Theory and Practice of Tympanoplasty. Laryngoscope 66: pg 1076- 1093.

-XIMENO P. (1549): Dialogus de Re Médica. (citado en Palomar 1977).

-YELLON R.F., LEONARD G., MARUCHA P.T., CRAVEN R., CARPENTER R.J., LEHMANN W.B., BURLESON J.A., KREUTZER D.L. (1991): Characterization of Cytokines Present in Middle Ear Effusions. Laryngoscope 101: pg 165- 169.

-YUKIKO IINO, ETSURO HOSHINO, SACHIKO TOMIOKA, TOMONORI TAKASAKA, YUTAKA KANEKO, RYO YUASA (1983): Organic Acids and Anaerobic Microorganisms in the Contents of the Cholesteatoma Sac. Annals of Otology, Rhinology and Laryngology 92: pg 91- 96.

-YUTAKA KANEKO, RYO YUASA, IKUO ISE, YUKIKO IINO, HIDEICHI SHINKAWA, MASAAKI ROKUGO, SACHIKO TOMIOKA, YOSHIHIRO SHIBAHARA (1980): Bone Destruction Due to the Rupture of a Cholesteatoma Sac: A Pathogenesis of Bone

Destruction in Aural Cholesteatoma. Laryngoscope 90: pg 1865- 1871.