4. IMPORTANCIA DE LA BIOMECANICA EN LA ETIOPATOGENIA DE LA ESPONDILOLISIS

La columna lumbar tiene unas características particulares como mencionábamos anteriormente, de manera que sus vértebras son más grandes, tienen un cuerpo con forma arriñonada, pedículos cortos, láminas gruesas, apófisis transversas largas y delgadas, un foramen triangular, y una apófisis espinosa casi con forma cuadrangular. La orientación de las facetas articulares de la región lumbar permite el movimiento en los planos sagital y frontal, y poco o nulo movimiento en el plano transversal.

4.1 Estructura del arco posterior

La pars interarticularis, según Troup[116,117] es un puente de unión ósea que presenta una dirección infero-latero-anterior. Posee dos haces de hueso cortical, uno de dirección anterolateral y otro posteromedial.

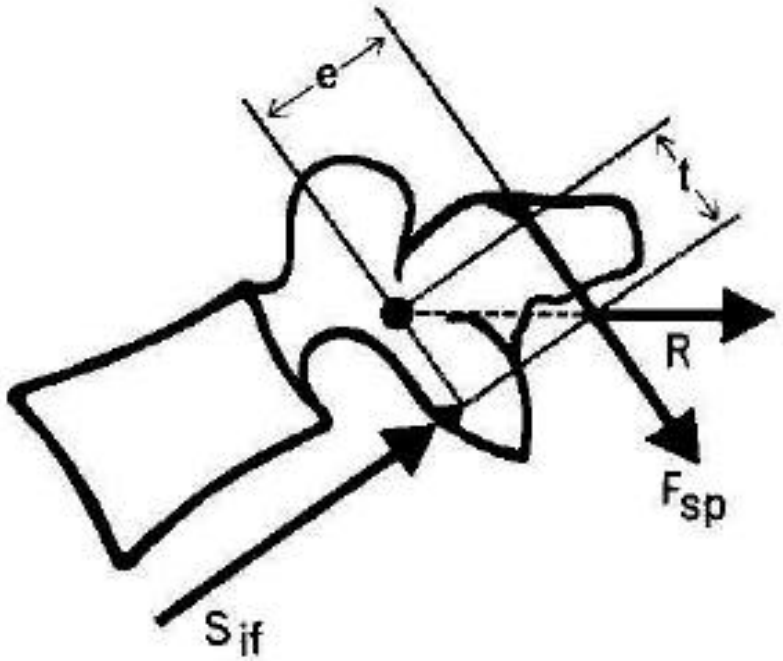

Fig. 1.20.- Fuerzas sobre el arco neural. Sif es la componente del vector S o fuerza de cizallamiento: es la fuerza aplicada posteriormente sobre la carilla articular de la apófisis transversa. Fsp es la componente del vector F o fuerza ejercida por los músculos extensores y ligamentos sobre la apófisis espinosa. e y t son las distancias entre la línea de aplicación de las fuerzas y el centroide del arco neural. R es la resultante de la aplicación de las dos fuerzas Fsp y Sif. Copiado de J.D.G. TROUP

El haz posteromedial es más grueso, y resiste las fuerzas que inciden en él desde los apófisis articulares inferiores. El mayor grosor de este haz sugiere que recibe sobrecargas mayores que las antero-laterales. Por tanto se ejercerán fuerzas mayores a nivel inferior sobre las apófisis articulares inferiores (Sif o fuerza de cizallamiento), que anteriormente; igual que ocurre al aplicar una fuerza inferior sobre el arco neural (Fsp o fuerza ejercida por los músculos extensores y ligamentos sobre la apófisis espinosa). Existe una fuerza R, que es la resultante de la aplicación de las dos fuerzas Fsp y Sif (Fig. 1.20).

Se han realizado muchos trabajos anatómicos y análisis de laboratorio para estudiar la estructura y la consistencia del arco posterior. Hitchcock en 1940 practicó un estudio aplicando hiperflexiones forzadas, con o sin rotación, e hiperextensiones a fetos y lactantes muertos, consiguiendo romper el arco neural, pero nunca através de la pars.

Nathan[73] estudió una serie de 450 columnas y encontró 19 casos de espondilolisis. Según él la etiología de la espondilolisis era debida a la compresión del ístmo por los procesos articulares mediante un llamado "efecto pinza" que lenta-mente producía la lisis. Este fenómeno sería tanto más importante cuanto más grandes fueran las apófisis articulares de las vértebras supra y subyacentes.

Pfeil[83] basándose en el concepto de que la espondilolisis era una fractura por sobrecarga, sometió columnas vertebrales lumbares de adolescentes a impactos cíclicos de carga, y como resultado consiguió defectos de la pars a nivel de la quinta vértebra lumbar.

Krenz[60] en 1973, realizó un estudio anatómico de la estructura ósea de la pars interarticularis de la cuarta y quinta vértebras lumbares, en siete especímenes de edades comprendidas entre 16 y 70 años. Observó dos sistemas lineales de trabeculación: uno anterolateral, desde el margen más inferior del pedículo a la región subcondral del proceso articular inferior; otro postero-medial, desde la región subcondral del proceso articular superior hasta la lámina. Estos dos sistemas lineales de trabéculas son más densos en la parte más estrecha de la pars, y la estructura ósea es más robusta cuanto más alejada de esta zona está el arco neural. Observó que el defecto ístmico se desarrollaba através de la zona más delgada de la pars. Este autor se decantaba por la posición en hiperextensión para la producción de la fractura por sobrecarga de la pars. La

sobrecarga a la cual estaba sometida la pars era debida primariamente a fuerzas de cizallamiento aplicadas por los procesos articulares.

4.2 Mecanismo de rotura de la pars

Existen varias explicaciones de cómo aparece la lisis (Farfan[32], Troup[116], Roca[84]). Generalmente todas soportan el hecho de que el peso corporal, junto a la acción compensadora de los músculos extensores y ligamentos estabilizadores de la columna lumbar, además de las características anatómico-mecánicas de los huesos y articulaciones que conforman las vertebras lumbares, son los protagonistas de la aparición de esta lesión. Se trata de una lesión que se había postulado como de naturaleza congénita, y que en la actualidad se atribuye al hecho de la sobrecarga, fenómeno que se da principalmente en el deporte. Actualmente se acepta que la causa principal es la repetición de cargas que ejercen altas concentraciones de estrés en la pars interarticularis, sucediendo éstas a partir de posiciones extremas del cuerpo, principalmente en hiperextensión o hiperflexión, o durante rápidas rotaciones del tronco.

Los diferentes autores coinciden en los elementos que intervienen en la producción de la lesión, pero no siempre coinciden en la acción o postura principal que causará el primer microtraumatismo que producirá la espondilolisis: flexión, extensión, o rotación.

Troup[117] considera que, independientemente del tipo de movimiento o postura, el inicio de la lisis se origina a nivel del haz anterolateral del hueso cortical de la pars. En cambio Farfan[32] opina que no solamente puede iniciarse a este nivel, sino también a nivel de la parte superior de la base de implantación de la apófisis espinosa. Así lo demuestra en los estudios realizados mediante la aplicación de fuerzas simulando las ejercidas por los músculos extensores y ligamentos (Fsp), y que resultan en una concentración de estrés en dicha base de la apófisis espinosa.

Además, Farfan[32] aplicó fuerzas contra la carilla articular inferior (Sif) resultando entonces la zona de estrés en el margen inferior del pedículo junto a las láminas, progresando através de la pars a medida que las fuerzas aumentaban (fig. 1.19). Evidentemente la incidencia de concentraciones de estrés a nivel anterolateral o posteromedial dependerá del tipo de movimiento que se realice, o postura que

se adopte, o dependerá de las características anatómico-mecánicas de los sujetos.

4.3 Mecánica

Inicialmente dos son las fuerzas que intervienen en la mecánica de aparición de la espondilolisis: la fuerza de la gravedad através del componente peso (W) como resultado de la tendencia de la parte superior del cuerpo, resumida en un punto, de ser atraída por la masa de la tierra, y la fuerza ejercida por los músculos extensores de la columna junto a los ligamentos estabilizadores y fijadores de la misma (F) que actuará como compensadora de la primera para evitar el hundimiento del sistema al mantener una postura (Fig. 1.21). Tomando como referencia la posición anatómica normal, teniendo en cuenta la inclinación anterior del plano del disco vertebral a nivel del sacro con respecto a la horizontal (30-40º) y siguiendo la estructura mecánica descrita por Troup[117], el efecto de la gravedad através del peso (W) y la fuerza ejercida por los músculos extensores y ligamentos (F) provocarán estrés a nivel de las apófisis articulares: este estrés vendrá dado por una fuerza axial de compresión (C) a la que Roca[84] denomina resistencia a la compresión del disco intervertebral, y una fuerza de cizallamiento anterior (S) que deberá ser resistida por el sistema, siendo llamada por Roca[84] a esta última fuerza "resistencia al cizallamiento del disco intervertebral, y a la inclinación posterior del arco neural através de la fuerza aplicada a las carillas articulares inferiores" (Fig. 1.21).

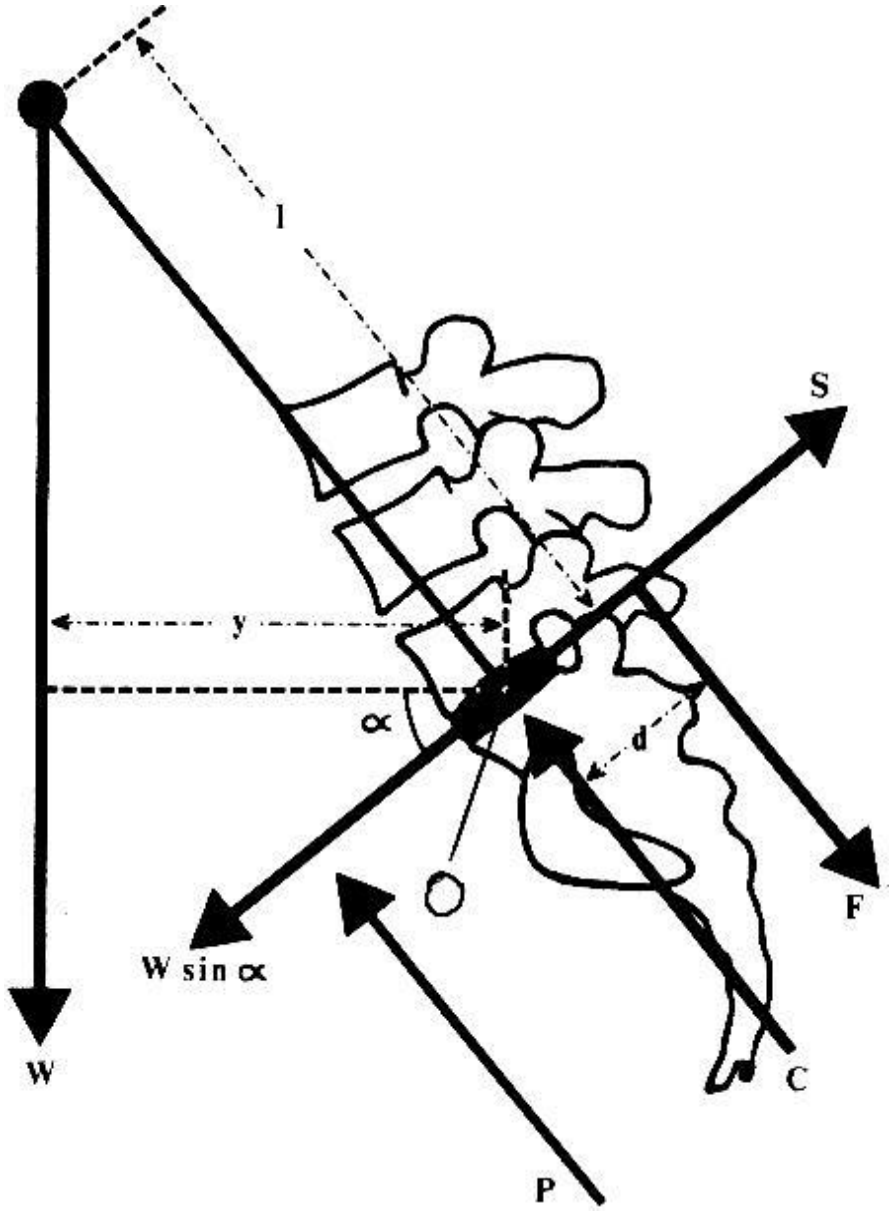

Fig. 1.21.- Fuerzas sobre la articulación lumbo-sacra. F es el vector de fuerza ejercida por extensores del tronco y ligamentos. W es la componente peso del cuerpo superior del sujeto con sus componentes Wsenα (cizallamiento) y Wcosα (compresión). C es la fuerza axial de compresión. S es la fuerza de cizallamiento anterior. α es el ángulo entre la paralela al disco intervertebral por donde pasa el vector de cizallamiento y la horizontal al suelo. O es el centroide de la articulación lumbo-sacra. d e y son las distancias entre dicho centroide y los vectores de fuerza W y F. Basado en el gráfico de ROCA BURNIOL

Continuando con Troup[116,117], si el ángulo de dicha inclinación es conocido, y también lo es el peso de la parte superior del cuerpo (W), además de su carga podremos conocer el cizallamiento, dado que S = W sen α (Fig. 1.21).

Para entender mejor este concepto, Roca[84] amplía esta idea de manera gráfica incluyendo en el esquema que propone Troup[116] la descomposición de las fuerzas derivadas del peso (W): la que corresponderá a la fuerza de cizallamiento anterior W = sen α, y la que corresponderá a la de resistencia a la compresión W = cos α.

Conociendo las fuerzas que actúan favoreciendo la aparición de la espondilolisis, podremos poner en relación las características mecánicas con las anatómicas. Dependiendo del grado de inclinación del disco intervertebral a nivel de L5, o de la aplicación de las fuerzas músculo-ligamentosas variará el valor de cizallamiento o compresión. Ello puede ser explicado a partir del concepto de Momento de fuerza aplicado a nivel de las fuerzas de cizallamiento anterior y las fuerzas de compresión descritas: analizando las fuerzas que intervienen, Troup[116] entiende que la compresión de las facetas articulares, que contribuyen en el cizallamiento anterior, inducirá tensión en la pars. Esta compresión de las facetas será resistida por una fuerza ejercida a una cierta distancia al centroide del arco neural, creándose un momento Sif × t que producirá una tensión anteriormente sobre la pars (Troup[116] pone en duda que esta fuerza sea capaz de producir una lisis, y que Farfan[32] había demostrado que era capaz de crear estreses a nivel de la carilla articular inferior).

Posteriomente, Troup[117] justifica su idea de que la lisis se inicia a nivel del haz anterolateral, puesto que la fuerza ejercida en el momento (Fsp × e), creado por los músculos extensores y los ligamentos, con respecto a la distancia al centroide del arco neural es superior a Sif × t. En la figura 1.25 puede observarse que los momentos creados a partir de las dos fuerzas y las distancias a un mismo centroide son opuestos, creándose una fuerza resultante (R) que será la que pasando justamente por el centroide del arco neural describirá el ángulo que definirá qué tipo de fuerza se ejerce dependiendo de la posición del cuerpo, y si esta fuerza es mayormente posteromedial o anterolateral (Fig. 1.22).

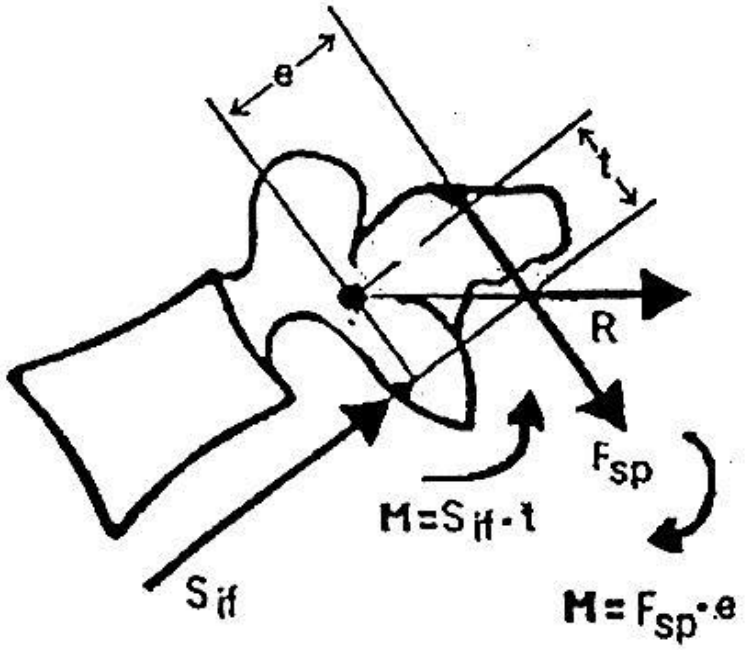

Fig. 1.22.-Momentos sobre el arco neural. M =Sif.t es el momento de resistencia a la compresión sobre las carillas articulares transversas que produce tensión anterior a nivel del pars. M =Fsp.e es el momento, opuesto al anterior, creado a partir de la fuerza ejercida sobre la apófisis espinosa por los músculos extensores y ligamentos. Basado en el gráfico de J:D:G: TROUP

Algunos autores como Troup[117] defienden que la espondilolisis tiene su aparición en extensión, mientros que otros como Farfan[32], opinan que esta lesión aparecerá mayormente en flexión, o cuando menos a partir de la repetición sucesiva e intensa de flexoextensiones, acompañadas de alguna rotación.

4.4 Mecánica en extensión

Alexander[4] en 1985 dice textualmente "la lesión aparecerá en atletas que practican actividades con cargas pesadas sobre la columna en hiperlordosis, incluyendo los saltos de trampolín, el levantamiento de pesas, o la lucha libre".

Alexander[4] analiza la mecánica de las fuerzas en extensión centrando el punto de aplicación del juego de momentos de fuerza en el cuerpo vertebral. Piensa que dado que el brazo de fuerza correspondiente al momento de los extensores

y ligamentos es menor que el brazo de fuerza que une el centroide del cuerpo vertebral con la línea que pasa por el centro de masas de la parte superior del cuerpo, la fuerza que deberá imprimirse en el primer momento deberá ser muy superior a la segunda para mantener el cuerpo en posición extendida. Al estar los músculos extensores insertados en parte en las apófisis espinosas y transversas se deberá realizar una excesiva tensión en el arco neural, conduciendo a la espondilolisis. Troup[117] añade que en extensión la fuerza producida por las apófisis espinosas se dirige más posteriormente, con lo que el cizallamiento en este caso podría llegar a ser posterior o como mínimo podría reducir el cizallamiento anterior descrito. La acción intraabdominal del los músculos del abdomen contribuirá en cierta manera a contrarrestar este esfuerzo puesto que actuará a modo de sólido cilindro liberando un tanto la acción de los extensores.

4.5 Mecánica en flexión

Para Farfan[32], la carga que supone la flexión frontal del tronco sobre el arco neural, causa que las fuerzas de los músculos y ligamentos incrementen de 0 al máximo, volviendo de nuevo a 0 cuando se vuelve a la posición erecta. Esta sería según el autor la causa principal de aparición de la espondilolisis: "un episodio de sobrecarga que induciría a una primera microfractura, y esta repetición de sobrecargas asegurará el progreso hacia una fractura completa y promoverá la pérdida de la continuidad de la pars interarticularis".

Con respecto a la acción de la gravedad descrita en las características principales de la mecánica de la espondilolisis, si el tronco está en flexión, el ángulo de inclinación del sacro aumentará por lo que aumentará la fuerza de cizallamiento anterior, ejerciéndose una fuerza excesiva. Las apófisis transversas serán las que sufrirán estrés a nivel de la carilla articular inferior, y posiblemente la acción contrarrestadora de los ligamentos provocará la creación de una gran fuerza inferior a nivel de las apófisis espinosas, ejerciendo tensión a nivel de la base de implantación de las mismas (Fig. 1.23).

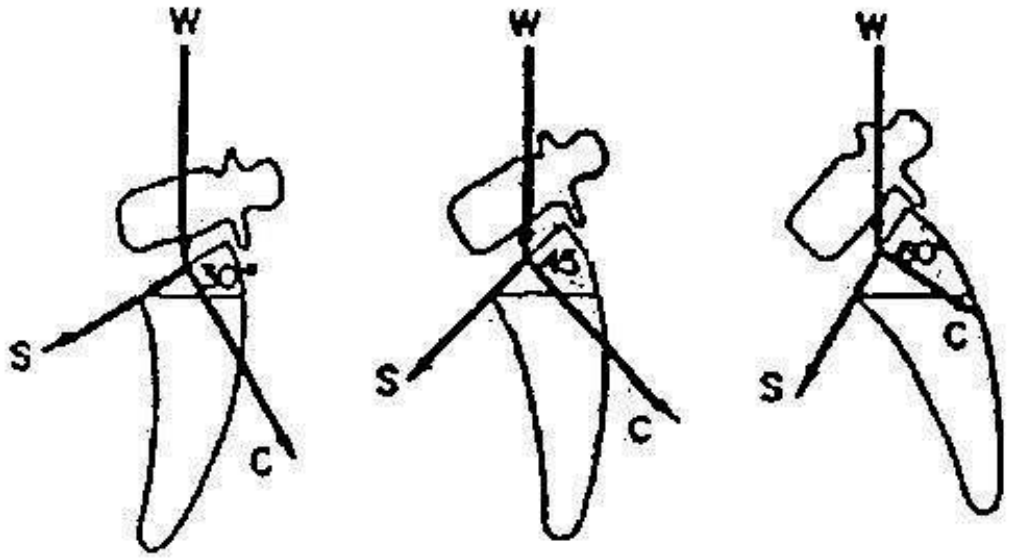

Fig. 1.23.- Evolución de las fuerzas de cizallamiento (S) y compresión (C) al aumentar el ángulo de inclinación de la articulación lumbo-sacra. Observemos el incremento en el valor de la fuerza S en detrimento de la fuerza C. Basado en el gráfico de M.J.L. ALEXANDER

4.6 Mecánica en rotación

Poco han explicado los autores citados sobre la mecánica de la rotación en relación a la espondilolisis: Farfan[32] ha dedicado más atención a este movimiento dándole importancia en relación al movimiento general que deteriorará progresivamente la pars hasta romperla. Según este autor la rotación forzada produce una distorsión del arco neural, de modo que la apófisis articular del lado hacia donde se realizará la rotación se dirigirá hacia atrás abriendo medialmente el ángulo que forman el pedículo y la lámina, pudiéndose producir microfracturas a este nivel. Una vez producida la primera lesión en uno de los lados de la vértebra, solamente quedará una carilla para soportar toda la carga de cizallamiento. Bajo estas condiciones el arco neural podrá ser deformado.

4.7 Aspectos anatómicos lumbosacros

Apófisis transversas largas: según Farfan[32] la mayoría de espondilolisis descubiertas presentan el denominador común de tener las apófisis transversas largas. Este factor es curioso y Farfan[32] lo menciona, puesto que de 35 casos de

lisis en 79 pacientes, 34 tenían esta característica. Según Farfan[32], este tipo de vértebras tiene poca movilidad articular, y posee un ligamento iliotransverso muy corto. Este ligamento impedirá una excesiva rotación y retendrá la flexión, con lo que actuará sobre las apófisis disminuyendo el estrés en el pedículo y, por tanto aumentando él de la pars através de la fuerza F de los músculos extensores, que aumentará su valor en flexión mucho más rápido de lo normal. Según Saraste[93] la fractura por fatiga de la pars puede ser debida a un aumento de la rigidez de la charnela lumbosacra causada por la anchura del proceso transverso aumentado.

4.8 Estudios biomecánicos

Es razonable pensar que habitualmente la espondilolisis es causada por una excesiva sobrecarga mecánica sobre una espina que puede encontrarse predispuesta al fallo de la pars debido a una debilidad heredada de la misma.

Según Green[38], que realizó un estudio biomecánico con segmentos de columna lumbar de cadaver, las actividades que suponen movimientos alternativos en flexión y extensión producen grandes estreses invertidos en la pars y crean una gran amenaza para la aparición de la espondilolisis, mientras que las cargas compresivas producen pequeños efectos. Green[38] estudió cómo pueden ocurrir deformaciones alrededor de la pars interarticularis en una espina intacta durante movimientos espinales simulados. Sus resultados mostraron que la tensión en los ligamentos intervertebrales encorva la parte anterior de las apófisis articulares inferiores en posición de flexión completa, mientras que en posición de extensión con o sin cargas compresivas elevadas, las fuerzas compresivas interfacetarias producen una incurvación de las apófisis hacia atrás. Llegó a la conclusión de que las actividades que incluían movimientos de flexión y extensión alternativos causaban gran estres en la pars y suponían una gran amenaza para la aparición de una fractua por sobrecarga.

Según Deguchi[28], una vez ocurre el fallo en la pars interarticularis, se produce un movimiento através del defecto, que se vuelve más significativo cuando tiene lugar un movimiento de inflexión de los procesos, especialmente durante las cargas en flexión y torsion. Dado que la reducción de la movilidad del defecto para la curación tiene un papel fundamental, es importante valorar el efecto estabilizante de los sistemas de instrumentación sobre la movilidad a nivel de la lesión de la pars reparada.

Se han empleado ensayos biomecánicos para estudiar las fuerzas que intervienen en la producción de lesiones por sobrecarga en estructuras anatómicas de cadáver (Adams[1]), pero ¿cómo validar estos métodos de test para representar las fuerzas que soporta la pars interarticularis in vivo?. La fuerza directa aplicada posteriomente sobre las apófisis inferiores ha sido definida como igual a la fuerza que resisten los elementos posteriores para prevenir el desplazamiento anterior. Además, esta fuerza crea un momento de inflexión através de la pars que es similar al encontrado mediante la extensión de la espina lumbar. Estas bases para aplicar el método de estudio han sido expuestas por Cyron[25] y Lafferty[61], con el objeto de reproducir las fuerzas que actúan en la producción de la fractura de la pars in vivo. En su método de ensayo los discos y ligamentos intervertebrales, que proporcionan estabilidad a la espina, no han sido incorporados. Según Goel y Lim[37], que realizaron un estudio sobre especímenes lumbares, el desplazamiento no aumentaba después de simular la lesión de la pars; por lo tanto el papel estabilizante de la musculatura, discos y ligamentos es un factor de gran importancia a tener en cuenta, a parte de la estructua ósea en si misma.

En varios diseños experimentales se ha empleado el modelo descrito por Cyron y Hutton[24], el cual permite una comparación estadística de los resultados. Varios autores han publicado datos que demuestran que el fallo de la pars puede ocurrir en extensión, compresión, o rotación. Estos estudios pretenden esclarecer cómo sucede el fallo de la pars in vivo, pero obviamente son necesarios estudios adicionales para mejorar nuestros conocimientos de la situación real in vivo, unos conocimientos que asímismo nos permitirán desarrollar un modelo aún más apropiado de laboratorio. Hasta que esta información se encuentre disponible, creemos que el modelo utilizado para practicar estos ensayos es un método de estudio razonable in vitro que permite realizar de forma correcta un estudio biomecánico de las fuerzas que actúan a nivel la pars.

Una revisión de la literatura objetiva varios artículos que hablan de los estreses biomecánicos que tienen lugar sobre la pars interarticularis. Sin embargo, en la literatura inglesa existen pocas publicaciones que hablen sobre técnicas de reparación sometidas a tests biomecánicos. Zimmerman[132] presentó un análisis biomecánico de la técnica de Scott practicando la reparación con alambre en espinas lumbares caninas y encontró que los defectos espondilolíticos producidos artificialmente disminuyeron la rigidez del segmento móvil en aproximadamente el 80% en flexión y el 50% en extensión. El alambre de Scott

aumentó la rigidez relativa de la espina normal en aproximadamente 110% en flexión y 88% en extensión. Por lo tanto observó que la reparación de Scott aumentaba la rigidez durante la flexión, pero no durante la extensión. También apreció que la colocación de injerto en el lugar de la fractura podía aumentar la rigidez de la espina. Datos biomecánicos similares fueron publicados por Hambly[40].

Clínicamente, ha sido documentado que adolescentes que participan en deportes como gimnasia, lanzamiento de pesos, y futbol, que requieren una hiperextensión repetitiva de la columna lumbar, presentan un riesgo aumentado de defectos espondilolíticos. Estos individuos típicamente presentan más sintomatología con la hiperextensión de la columna lumbar. Adicionalmente, los pacientes con cifosis de Scheuermann presentan un riesgo aumentado de defectos espondilolíticos; se cree que ello es secundario a la hiperlordosis compensatoria requerida para mantener el balance sagital. Zimmerman[132], en su trabajo, encontró que los defectos espondilolíticos creaban más inestabilidad en extensión que en flexión. Si se acepta la premisa de que las fuerzas de extensión através de la pars favorecen el desarrollo de defectos espondilolíticos, entonces la reparación técnica debe ir dirigida a resistir fundamentalmente estas fuerzas, estabilizando de forma adecuada los elementos posteriores para favorecer la consolidación del defecto.

5. TRATAMIENTO QUIRURGICO REPARATIVO DE LA ESPONDILOLISIS

La mayoría de los pacientes que presentan una imagen radiológica de espondilolisis o espondilolistesis grado I no requieren un tratamiento quirúrgico. Beguiristain[12], Miralles[71], Blanda[14]. Sin embargo, el tratamiento quirúrgico sí parece estar indicado en aquellos que presentan un dolor persistente a pesar de seguir un tratamiento conservador adecuado. (Roca[84], Hardcastle[42], Seitsalo[101]).

Existe considerable evidencia de que la retención del arco neural contribuye a la estabilidad de la columna. En pacientes que tienen espondilolisis, el dolor de espalda parece ser debido a una inestabilidad y a la movilidad del arco neural suelto. Han sido descritos varios métodos de tratamiento quirúrgico para la espondilolisis (Hensinger[46]). Actualmente, el tratamiento más comunmente aceptado es la artrodesis posterolateral.

Como resultado de la fusión, se pierde la movilidad del segmento y pueden ocurrir cambios degenerativos posteriores en el segmento móvil adyacente.

5.1 Método de Kimura

En 1968 **Kimura[58]** propuso un tratamiento alternativo, describiendo la reparación directa de la lisis para el tratamiento del dolor debido a la espondilolisis. Esta técnica tiene la ventaja de preservar la movilidad del segmento afectado. Kimura[58] empleaba injerto óseo sin fijación interna. Los pacientes eran confinados en cama durante 2 meses y llevaban un corsé durante 4-6 meses mas.

5.2 Atornillado de la pars

En 1970, **Buck[21]** describió su método de reparación directa del defecto de la pars interarticularis utilizando injerto óseo y fijación interna con tornillos (Fig. 1.24). Este método parece lógico y se basa en el mismo fundamento aceptado para el tratamiento de las pseudoartrosis. Según Buck[21], la anatomía y estabilidad de la columna debe restaurarse lo más normalmente posible para recuperar la continuidad de los elementos posteriores aflojados, y evitar la necesidad de una artrodesis.

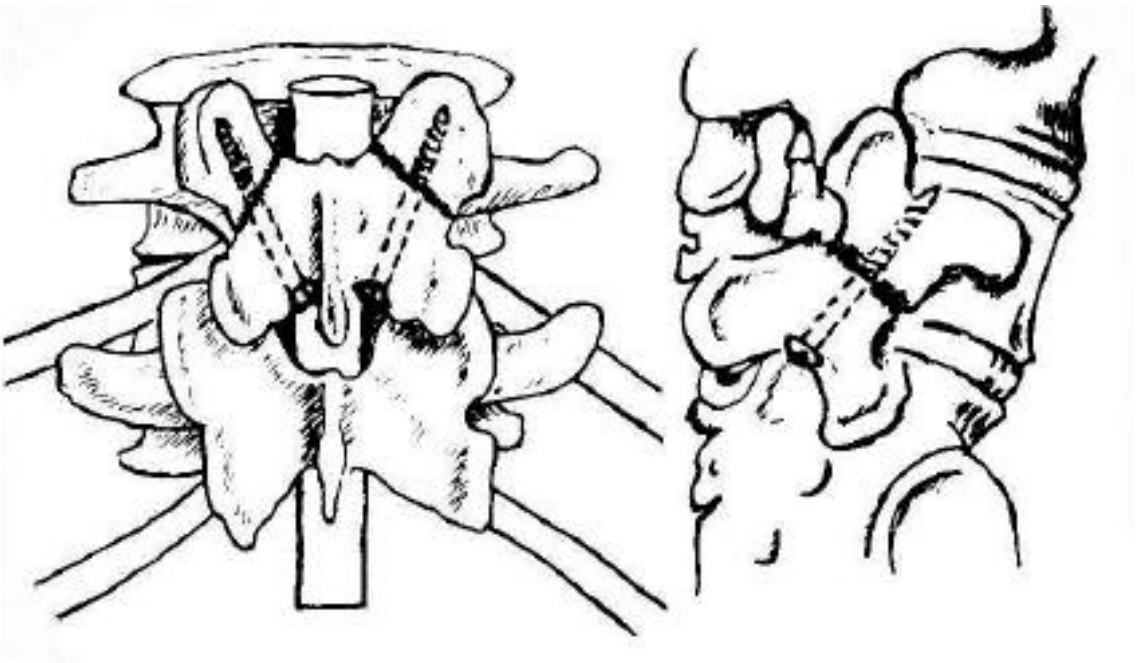

Fig. 1.24.- Visiones posterior y oblicua de la situación de los tornillos en la lámina y através de los defectos de la pars interarticularis.

Utilizando el método de Buck[21], se restaura la anatomía normal del arco neural mediante la formación de un puente óseo sólido, reemplazando el tejido fibroso de la pars lesionada.

En su artículo original, Buck[21] comentaba que su método solamente era aplicable cuando el defecto en el arco neural tenía una anchura menor de 3-4 mm.

Técnica operatoria (Buck)

Se procede a la exposición del arco posterior y láminas através de una incisión posterior en la línea media, se localiza el defecto de la pars interarticularis, y se aviva el tejido fibroso situado en y alrededor del defecto mediante una gubia. A continuación utilizando un pequeño escoplo, se aviva el tejido óseo esclerótico de ambos extremos del defecto hasta que las superficies óseas muestran un sangrado.

Se efectúa un pequeño surco en el margen caudal de la lámina suelta, aproximadamente 10 mm lateral a la base de la apófisis espinosa. Una broca de

2 mm de diámetro se situa en el surco y es pasada através de la lámina siguiendo una dirección lateral con un ángulo aproximado de 30º respecto al plano sagital y cruzando el defecto para entrar dentro del pedículo bajo visión directa. Después la perforación avanza dentro del hueso sólido unos 20-25 mm adicionales. Se retira la broca y se aumenta el orificio con una broca de 3.2 mm de diámetro. Después se inserta un tornillo maleolar en la lámina y através del defecto.

El defecto es entonces rellenado con hueso esponjoso, obtenido de la cara posterior del ileon através de la misma incisión en la piel. El injerto óseo se sitúa en y alrededor de la lisis, entre la base de la apófisis transversa y la lámina. Para prevenir un posible pinzamiento a nivel del ítsmo, el extremo inferior de las apófisis articulares inferiores de la vertebra superior es acanalado con un escoplo. Este procedimiento es repetido en el otro lado, y finalmente los tornillos son apretados.

Se recomienda levantar al paciente en el primer dia postoperatorio, colocándole un corsé lumbosacro, que utilizará posteriormente durante 3 o 4 meses. Las actividades sin restricciones pueden permitirse a los seis meses de la operación. Sin embargo, es aconsejable evaluar el estado de la consolidación mediante radiografías convencionales o TC antes de permitir al paciente realizar actividades sin restricciones. (Roca[85])

A juzgar por la elevada tasa de resultados clínicos satisfactorios y el aspecto radiológico postoperatorio en las series presentadas sobre dicha técnica, parece no haber duda de que los defectos de la pars interarticularis pueden curar en la mayoría de los pacientes que han sido tratados por el método de Buck[15,22,79,81,85,118].

Debido a una situación inadecuada, los tornillos pueden no atravesar el defecto, o no proporcionar una fijación correcta. Varios errores pueden ser causa de un fallo en la técnica. (Lu[66]) La ubicación inadecuada de los tornillos puede ser evitada o disminuída realizando, bajo visión directa, el paso del tornillo através de la pars defectuosa y dentro del pedículo. Adicionalmente, es esencial retirar el tejido fibroso y el hueso esclerótico del defecto.

El método de Buck[21] es un procedimiento más conservador que la artrodesis lumbosacra posterolateral. Se requiere una disección quirúrgica mucho menor que para realizar la artrodesis lumbosacra y que para aplicar la técnica con

alambre segmentario. Habitualmente, toda la disección es medial a las facetas. También, durante el procedimiento de Buck[21] hay generalmente mucha menor pérdida hemática que durante una artodesis lumbosacra convencional, siendo normalmente inferior a un litro. Finalmente, el tiempo necesario para realizar este procedimiento generalmente es más corto que para realizar una artrodesis lumbosacra.

Actualmente, se cree que el procedimiento de Buck[22,85] debe ser limitado a pacientes jóvenes que no han desarrollado cambios degenerativos secundarios. Parece probable que estos cambios sean la fuente de síntomas de dolor de espalda que pueden desarrollarse más tarde en la vida de pacientes que presentan espondilolisis o espondilolistesis y evidencia radiológica de enfermedad degenerativa de la columna lumbosacra.

Parece existir una asociación definida entre la espondilolisis y la espina bífida oculta (Albanese[2]). Es probable que el procedimiento de Buck pueda ser utilizado en pacientes que tengan espodilolisis y espina bífida oculta concomitante si los elementos posteriores permiten la fijación con tornillos, aunque en estas circunstancias es deseable emplear otros métodos reconstructivos posibles que presenten menos dificultades técnicas (Moscher[72]). Pedersen y Hagen[81] realizaron este procedimiento en un paciente con espina bífida utilizando tornillos de esponjosa AO de 4 mm de diámetro y brocas de 2 mm debido a sus pequeñas láminas hipoplásicas. El resultado preliminar fue excelente después de 18 meses.

5.3 Cerclaje con alambres

La fijación del defecto mediante cerclaje con alambres fue propuesta por **Scott[98,99]** en 1977 y descrita por **Bradford e Iza[17]** en 1982. Un cerclaje de alambre es insertado bilateralmente alrededor de las apófisis transversas de la vertebra lítica, pasado caudalmente alrededor de la apófisis espinosa y tensado simultaneamente de forma bilateral. En la zona del defecto se coloca injerto óseo autólogo (Fig. 1.25).

Esta técnica presenta principalmente la ventaja de su gran simplicidad de aplicación. Además permite el contacto óseo completo entre las dos superficies a ambos lados del defecto, donde debe producirse la fusión.

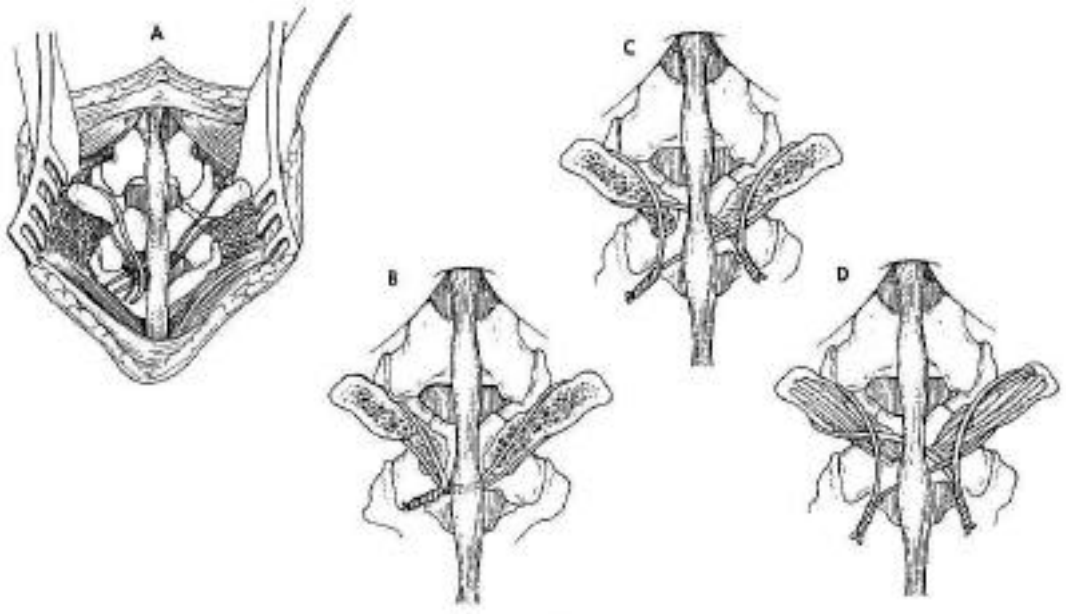

Fig. 1.25 Reparación del defecto espondilolítico o de la espondilolistesis mínima mediante una fijación segmentaria con cerclaje de alambre e injerto óseo.

Existen tres problemas inherentes a esta técnica:

- Primero, precisa una disección extensa de la musculatura para poder exponer completamente las apófisis transversas y pasar los alambres alrededor de las mismas, produciéndose un sangrado importante con relativa frecuencia. También existe un riesgo significativo de lesionar la raíz nerviosa.

- Segundo, el alambre monofilamento es propenso a roturas por fatiga y no puede ser situado bajo una tensión adecuada sin riesgo de rotura.

- Tercero, la fijación depende de unos elementos óseos pequeños y frágiles, las apófisis transversas y las apófisis espinosas. Los ligamentos iliotransversos son seccionados cuando la lisis está en L5, existiendo la posibilidad de una posterior desestabilización de la L5.

5.4 Garra artículo-laminar de Morscher

Morscher[72] en (1984) describió su técnica de reparación efectuando la fijación mediante una garra artículo-laminar AO. Un gancho modificado de Harrington se sitúa bajo la lámina de la vertebra lítica y se fija a su pedículo con un tornillo especialmente diseñado que presenta un segmento roscado de 20 mm. Después de que el gancho ha sido insertado en el tornillo y situado alrededor de la lámina, un muelle y una tuerca son colocados bilateralmente, proporcionando una compresión contínua através de la lisis durante semanas después de su montaje inicial (Fig. 1.26).

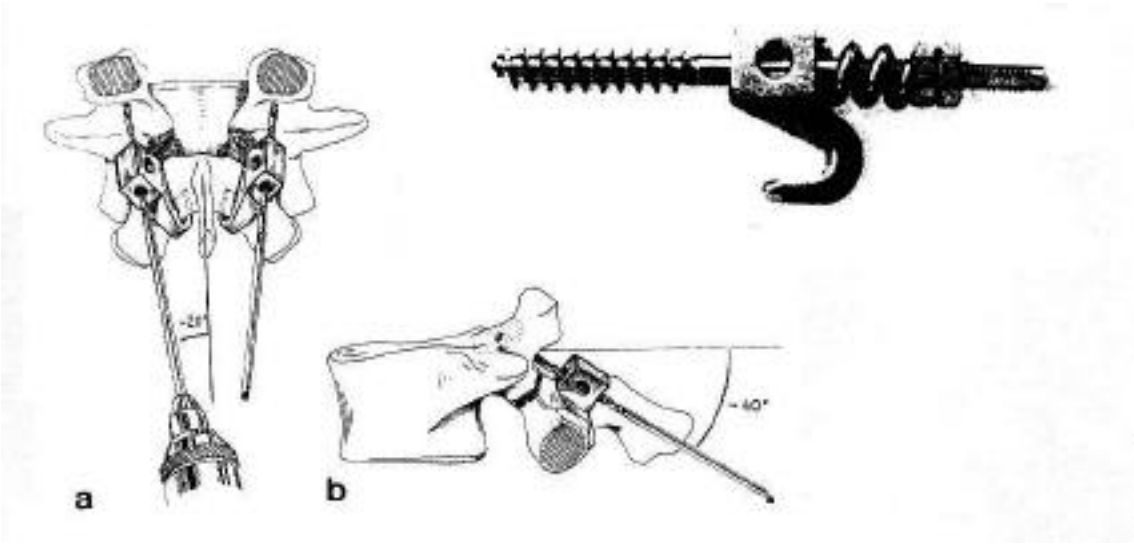

Fig. 1.26.- Garra artículo-laminar de Morscher

El mayor problema con la técnica de Morscher[72] ha sido la ubicación del tornillo, el cual es técnicamente difícil de implantar. Un análisis sobre la situación del tornillo mostró que había un error técnico en el 15% de los casos, con penetración del tornillo en la apófisis articular inferior de la vertebra superior y una ubicación transpedicular (Hefti[44]). Otros errores incluyeron el empleo de tornillos cortos que eran solamente unicorticales y que no penetraban ambas corticales de la apófisis articular superior. La técnica presenta otras desventajas: requiere una instrumentación especial, y el material de implante es voluminoso (fig. 1.27).

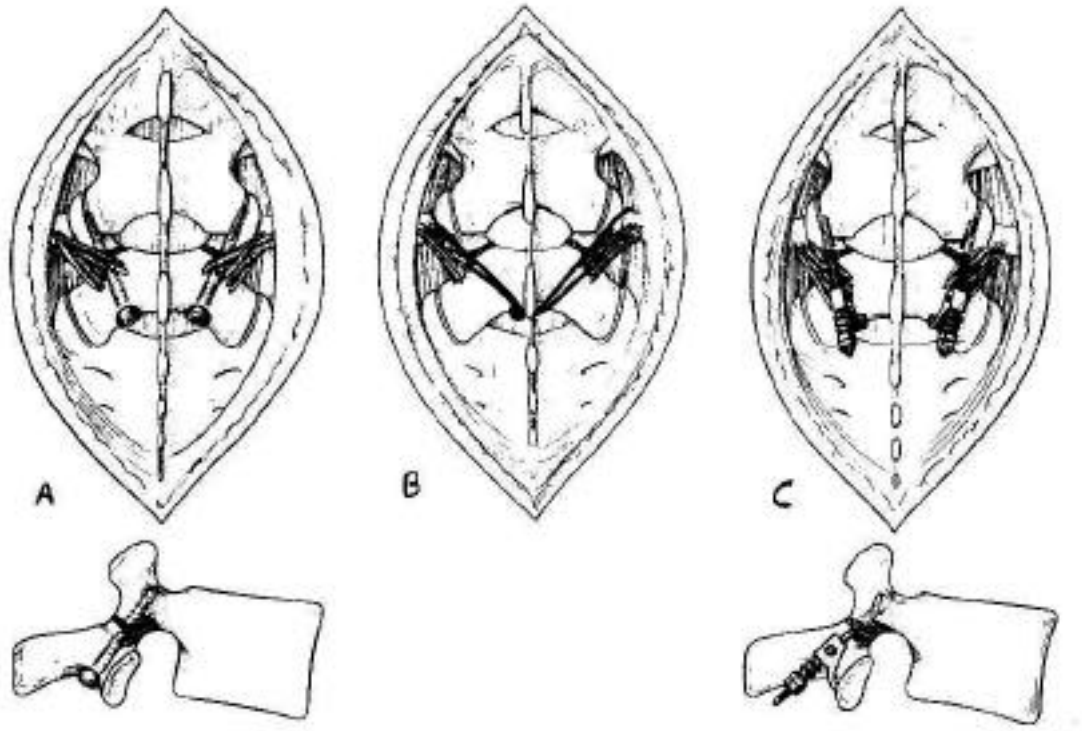

Fig. 1.27.- A. Técnica de Buck B. Técnica de Bradford C. Técnica de Morscher

Según los autores Albassir[3], Hefti[44] , Winter[127] que han empleado el sistema de Morscher un deslizamiento pequeño no parece comprometer los resultados. Hefti[44] no encontró ninguna diferencia en los resultados entre pacientes sin o con mínimo deslizamiento (<5 mm). Otros autores están de acuerdo con la reparación directa de la pars hasta en un deslizamiento del 25%. Los resultados dependen de la consolidación del defecto que sucede en alrededor del 83% según Albassir[3] y Nicol[77]. La no unión bilateral suele ser una causa de malos resultados. Otra causa es el aflojamiento de la tensión del muelle y la rotura del material.

5.5 Técnica del alambre-tornillo pedicular

Salib y **Pettine**[92] presentaron una modificación de la técnica de Scott, consistente en una banda de alambre a tensión situada alrededor de la apófisis espinosa y de un tornillo cortical AO de 20 mm × 4.5 mm situado en el pedículo (fig. 1.28).

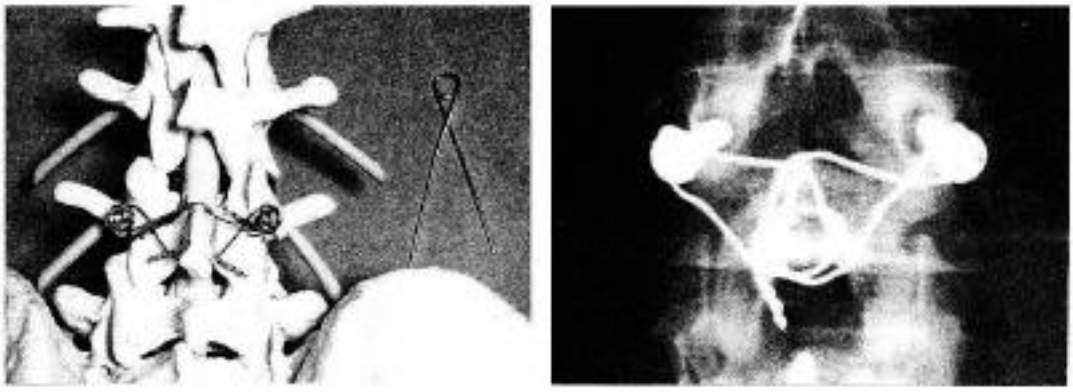

Fig. 1.28.- Técnica reparativa de Salib y Pettine

Una ventaja potencial de esta técnica sobre la aportada por Bradford[17], consiste en evitar el paso de los alambres alrededor de las apófisis transversas, con el consiguiente riesgo de dañar la raíz nerviosa que esta debajo de dichas estructuras. Adicionalmente, muchos pacientes presentan apófisis transversas hipoplásicas que no pueden propocionar mecánicamente un soporte adecuado para realizar una óptima compresión. Esta técnica utiliza un anclaje biomecánicamente superior en el pedículo, permitiendo una mayor compresión através del defecto.

5.6 Sistema con cable-tornillo pedicular de Songer

Songer y **Rovin**[105] presentaron los resultados de aplicar una nueva técnica de reparación, empleando una construcción con cable de acero y tornillos pediculares. Esta técnica empleaba materiales resistentes, tornillos pediculares y cables, aplicados sobre fuertes elementos óseos como son el pedículo y la lámina.

Técnica con cable-tornillo (Songer)

La vertebra afectada es abordada posteriormente con el paciente en una posición prona sobre la mesa operatoria. El lugar del defecto de la pars es liberado de sus partes blandas. Se prepara un hueso sangrante en la cara pedicular externa y lámina, teniendo cuidado en conservar intacta la carilla

articular. Se inserta un tornillo pedicular de 6.25 mm o 5.5 mm dentro del pedículo.

Se obtiene un injerto óseo tricortical y se sitúa a presión dentro del defecto. Durante la preparación del defecto, se emplea una pequeña fresa para refrescar los extremos. Es conveniente dar al injerto una ligera forma de cuña, para encajarlo y prevenir su migración anterior sobre la raíz nerviosa. El tornillo se inserta completamente comprimiendo el injerto.

Un doble cable de 1 mm es pasado sublaminarmente desde caudal a craneal en la vertebra a reparar. Los extremos son cortados, y los cables son llevados hacia cada lado: Primero, un extremo es pasado através del agujero del tornillo pedicular en el lado opuesto. Segundo, el extremo se enrrolla alrededor de la cara craneal de la apófisis espinosa. Tercero, el extremo se dobla hacia el final opuesto del cable, uniéndolo sublaminarmente con el otro extremo del cable. La misma maniobra se realiza con el otro cable. En estos momentos los cables son cargados en tensiómetros, se tensan simultaneamente los dos cables en cada lado. Debe tenerse cuidado al comprimir el injerto en su ubicación evitando la compresión sobre la raíz nerviosa. Finalmente se fija un elemento bloqueador y el exceso de cable es cortado y retirado (Fig. 1.29).

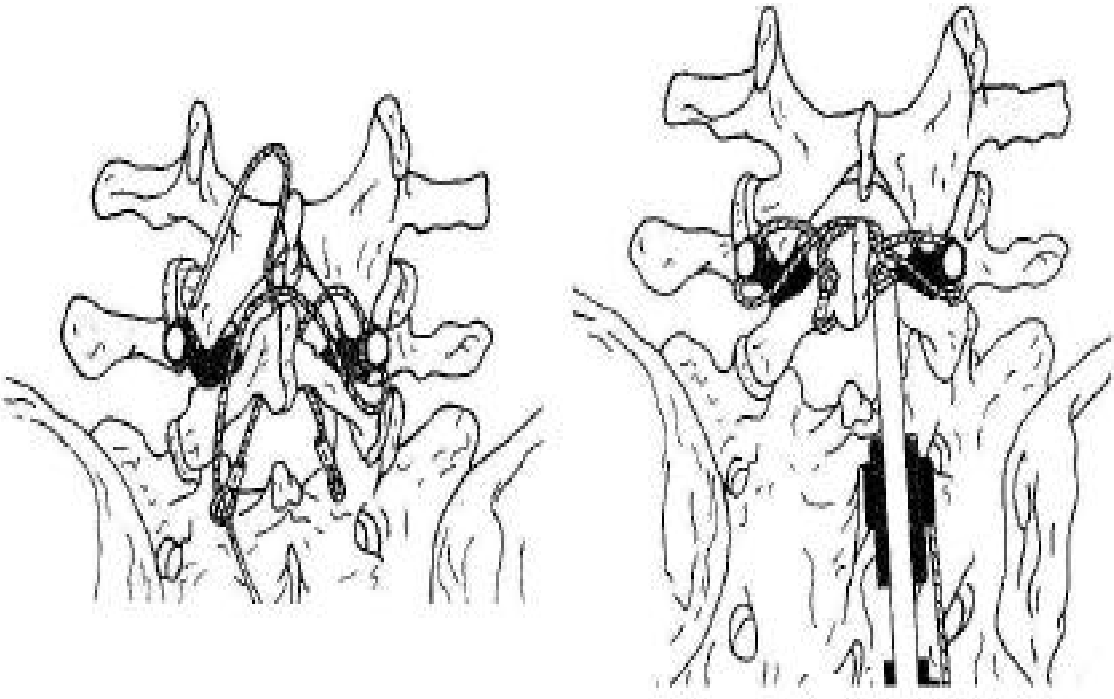

Fig. 1.29.- Reparación con el sistema cable-tornillo de Songer

Después de la cirugía, se le coloca al paciente una ortesis lumbosacra tipo Boston con una extensión unilateral al muslo, durante 3 meses. Tras las 6 semanas postoperatorias se puede iniciar un programa de natación y ejercicios con bicicleta. A los 3 meses, puede iniciarse un programa de rehabilitación de la musculatura de la espalda.

No se han encontrado fallos mecánicos en las construcciones con cable-tornillo, y todos los defectos parecen haber unido de forma sólida, en la serie publicada por Songer[105].

La unión de la pars es valorada mediante radiografías de la columna lumbar en proyección anteroposterior, perfil y oblicuas. La valoración también puede complementarse mediante una TC practicando cortes através de la pars y mediante una reconstrucción tridimensional (Roca[85]).

Los fallos del procedimiento reparativo de la pars están dentro de dos categorías: la selección del paciente y los fallos mecánicos de la instrumentación, que a menudo conducen a una no unión de la lesión. Por tanto una de las claves del éxito de los resultados en la reparación de la pars es la selección del paciente.

5.7 Garra pedículo-laminar

Kakiuchi[56] presentó su serie de pacientes intervenidos de reparación directa del defecto mediante un sistema formado por un tornillo pedicular, una barra y un gancho laminar, diseñados según el sistema de instrumentación TSRH (Fig. 1.30).



Fig. 1.30.- Implante empleado por Kakiuchi, derivado del sistema TSRH.

Los pacientes fueron candidatos para realizar el procedimiento a pesar de presentar evidencia de artrosis de las apófisis articulares o afectación discal degenerativa. La presencia de dolor en una extremidad inferior o de signos de compresión radicular en el mielo-TC no fueron motivo para excluir al paciente del tratamiento reparativo de la pars.

Todos los pacientes fueron estudiados preoperatoriamente con mielografía por TC y RM de la columna lumbar. La raíz nerviosa fue descomprimida en todos aquellos pacientes donde se encontraron signos de compresión en el estudio mediante mielo-TC, independientemente de si tuvieran o no dolor en la pierna.

Técnica de reparación con el sistema TSRH

Kakiuchi[56] empleó el sistema de instrumentación TSRH, para reparar el defecto de la pars de forma bilateral. El sistema consiste en un tornillo de ángulo variable y de 5.5 o 6.6 mm de diámetro, un gancho laminar, y una barra de 4.7 mm de diámetro. Un perno conecta el gancho con la barra, y un perno de ángulo variable conecta la barra con el tornillo de ángulo variable. La configuración

angular de la cabeza del tornillo permite una conexión con la barra en el ángulo necesario, facilitando la ubicación de la barra.

El paciente es situado en una posición prona sobre la mesa de operaciones. La vertebra afectada, incluyendo el defecto de la pars, es expuesta através de una incisión posterior en la línea media. El tejido fibroso situado sobre y dentro del defecto debe ser retirado con un elevador de Cobb, una gubia, o una cucharilla. Para mantener la longitud de la pars interarticularis, se debe conservar el hueso esclerótico de ambos lados del defecto. La cara lateral de la mitad inferior de la apófisis articular superior y el tercio medial de la cara posterior de la apófisis transversa son desprovistos de las partes blandas sin interferir con la cápsula de la faceta. La cara posterior de la pars interarticularis y la porción adyacente de la lámina son decorticadas utilizando un pequeño escoplo. Para mantener la resistencia de la estructura ósea, que sustenta el tornillo pedicular, las caras lateral e inferior de la apófisis articular superior no son decorticadas (Fig. 1.31).

Para obtener un área lo mas amplia posible donde ubicar el injerto óseo, el punto inicial de inserción del tornillo pedicular debe ser ligeramente más cefálico de lo habitual (corresponde con la intersección de una línea vertical que pasa sobre el centro axial del pedículo y una línea horizontal que pasa por el borde superior del pedículo.

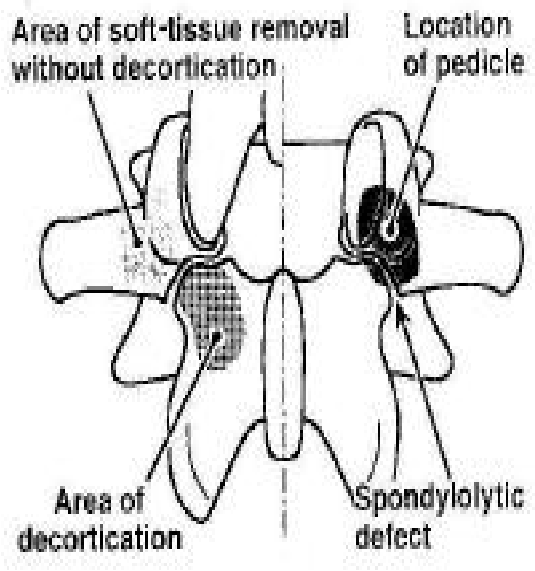

Fig. 1.31.-Detalle áreas decorticadas y localización pedículos

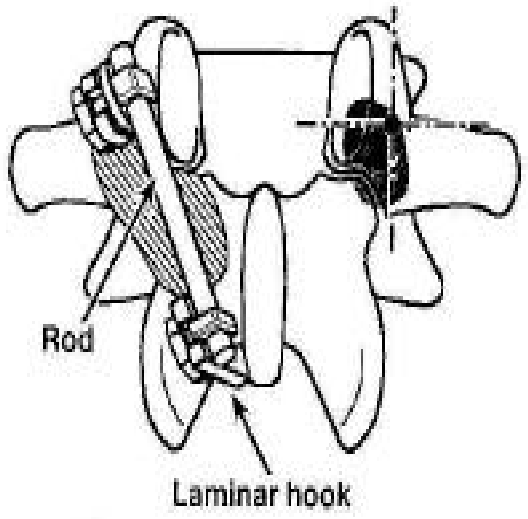

Fig. 1.32.-Implante e injerto

Tras la inserción del tornillo pedicular, se obtienen tiras de hueso esponjoso de la cara posterior del ileon, usualmente através de la misma incisión del abordaje. El hueso esponjoso se situa desde el tercio medial de las apófisis transversas hacia la porción decorticada de la lámina para formar una capa de hueso de un grosor aproximado de un centímetro.

La barra es cortada según una longitud apropiada y fijada en la cabeza del tornillo de ángulo variable. Entonces el gancho laminar es insertado en el filo inferior de la lámina y fijado en la barra. Para reducir el tamaño del defecto de la pars interarticularis, se aplica una fuerza de compresión entre el gancho y la cabeza del tornillo mediante un instrumento compresor, y finalmente se encerroja el perno. Estos procedimientos son repetidos en el lado contralateral (Fig. 1.32).

Postoperatoriamente, se permite a los pacientes incorporarse y caminar al segundo o tercer día. Se coloca un corsé lumbosacro durante dos meses. Seis meses después de la operación, pueden permitirse actividades físicas sin restricciones.

En el grupo de pacientes intervenidos por Kakiuchi[56], 13 estaban libres de síntomas, y 3 presentaban una mejoría importante, con dolor de espalda ocasional. No se presentaron complicaciones como la infección, la rotura del implante, o la irritación de una raíz nerviosa.

Los implantes fueron retirados un año después de la operación, y las radiografías demostraron una unión ósea de los defectos bilateralmente, en todos los pacientes.
Este método ha probado ser simple y efectivo. El alivio de los síntomas depende de la descompresión de la raíz nerviosa afectada, si se encuentra involucrada, y de la predicción preoperatoria de la localización de los síntomas mediante la infiltración con xilocaína de la pars lesionada.

Cinco de los 16 pacientes de este estudio tenían más de 40 años y el más mayor tenía 60 años. Se alcanzó una unión ósea sólida del defecto en todos los pacientes sin fallo o aflojamiento del implante. Los buenos resultados alcanzados en pacientes mayores constituyen una diferencia significativa entre el presente estudio y otros anteriores, que mostraban buenos resultados en pacientes jóvenes y malos en pacientes de más de 20 años. El éxito en este estudio puede ser debido a una fijación interna rígida empleando este sistema

de tornillos pediculares y una cantidad suficiente de injerto óseo esponjoso autógeno, asícomo un injerto apuesto através de la pars interarticularis.

Recientemente se ha introducido un nuevo sistema de síntesis para la reparación ístmica, consistente en un pinza pedículo-laminar diseñada por el sistema Diapasón (Fig. 1.33).

Fig. 1.33.- Reparación de la lisis con el sistema Diapason

Roca en el año 2001 ha efectuado un estudio sobre 19 pacientes afectos de espondilolisis que han sido intervenidos mediante una reparación de la pars con este nuevo sistema Diapasón y la aplicación de injertos óseos.

En este estudio se han incluido 19 pacientes consecutivos que cumplían los siguientes criterios:

1.- Espondilolisis con defecto ístmico no superior a 3 mm.
2.- Dolor lumbar sin compromiso radicular.
3.- La edad del paciente en la primera visita no debía ser superior a los 30 años.
4.- Una falta de respuesta al tratamiento conservador durante un periodo mínimo de 6 meses.
5.- El disco intervertebral no debía presentar signos de degeneración visibles con la RM.

El nuevo implante

Para reparar el defecto se utilizó una pinza pedículo-laminar, especialmente diseñada para este fin (DIAPASON-STRYKER). La pinza está constituida por tres elementos: gancho, barra y tornillo Diapasón. La lámina del gancho tiene una anchura de 4 mm. La cara anterior es plana y su extremidad es roma y redondeada para poder introducirla en el canal lumbar sin riesgo de lesionar las estructuras neurales. La lámina está inclinada 30º, lo que permite una implantación fácil y en su base presenta una acodadura biselada que se adapta como una horquilla al borde inferior de la lámina vertebral. El cuerpo del gancho viene fijado a la barra (las barras tienen 35 o 40 mm. de longitud). La barra se adapta al tornillo Diapason estandar mediante una oliva que actúa de articulación entre la barra-gancho y la cabeza del tornillo Diapasón, lo que permite colocar la pinza pedículo-laminar en un ángulo variable entre más-menos 15º (Fig. 1.34).

Técnica quirúrgica

Se practica una incisión longitudinal media lumbosacra. Se abre la fascia lumbar y se despega la musculatura paravertebral hasta el plano de las transversas de la vértebra afecta. Se coloca un tornillo lumbar en cada uno de los pedículos de la vértebra espondilolítica, según técnica habitual. Se extirpa el tejido fibroso del defecto ístmico y se cruentan los bordes óseos de la pars interarticular. El defecto se rellena con injerto de hueso esponjoso obtenido del ala ilíaca a través de la misma incisión quirúrgica. El injerto debe ocupar ampliamente el defecto de la pars y extenderse lateralmente hasta la base y tercio medio de la apófisis transversa.

El lugar de implantación del gancho se prepara con un disector, deslizado entre el ligamento amarillo y la lámina. Colocado e impactado el gancho, se introduce la oliva en la barra y ésta en la cabeza del tornillo, cerrando el sistema a la manera habitual. A continuación se somete a compresión la garra pedículo-laminar con la ayuda de unas pinzas de compresión. El cierre se efectúa en tres planos y se coloca un drenaje aspirativo. A los 3 días del postoperatorio se permite que el paciente se levante con un corsé ligero, que usará durante 2 meses.

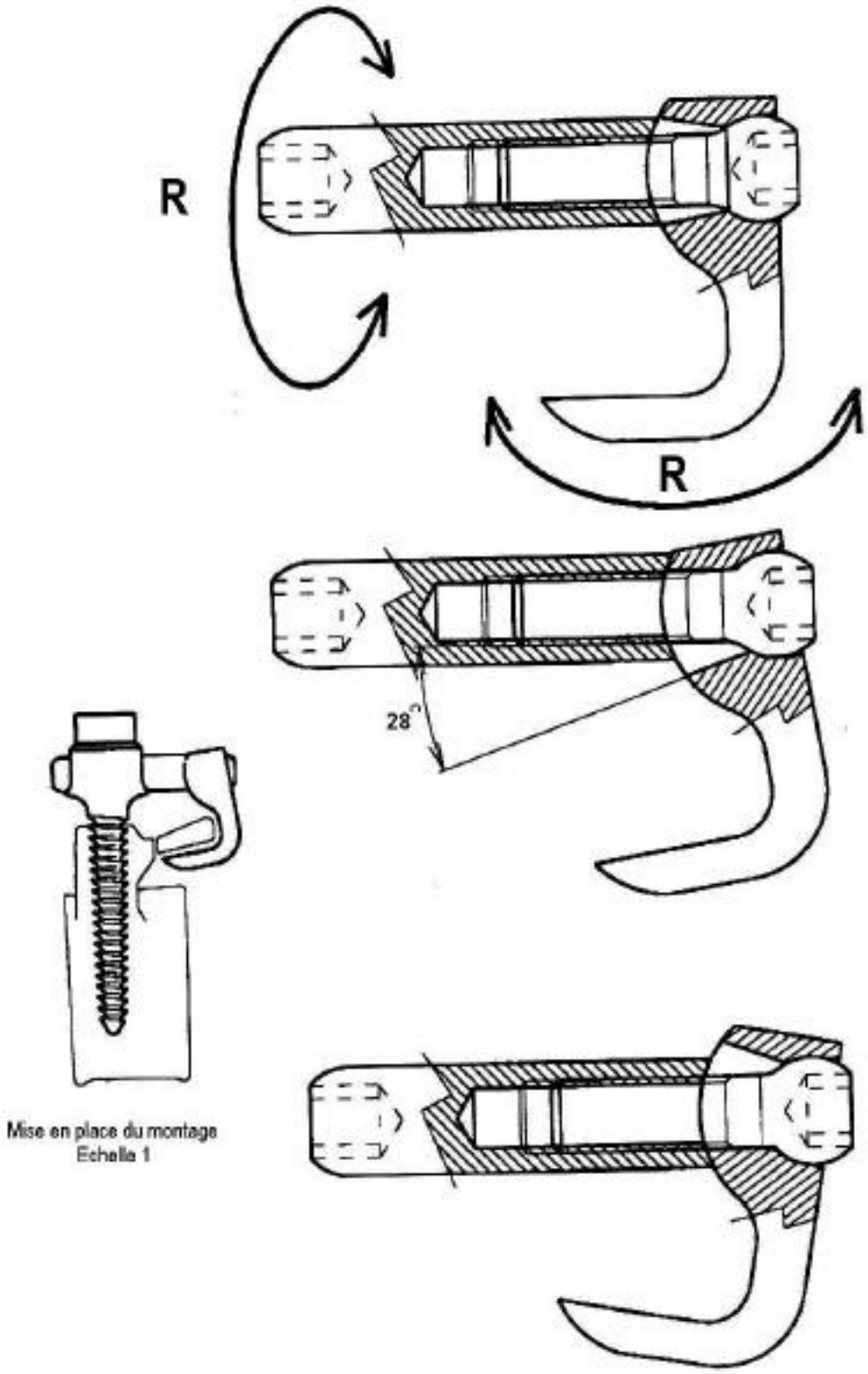

Fig.1.34.-Angulo variable de la pinza pedículo-laminar

6. RESULTADOS CLÍNICOS CON LOS DIVERSOS SISTEMAS DE REPARACIÓN DE LA ESPONDILOLISIS

Kimura

Kimura[58] en 1968 introdujo la técnica reparativa de la espondilolisis mediante la aplicación de injertos óseos, sin osteosíntesis de la pars interarticularis, aplicándola sobre 69 pacientes. Obtuvo buenos resultados en 63 pacientes. El inconveniente de su procedimiento fue que los pacientes debían permanecer en cama durante 2 meses, y llevar un corsé durante 4-6 meses más después de la cirugía.

Técnica de Buck

Buck[21] presentó en 1970 su primera serie de 16 pacientes, con 1 caso de aflojamiento y 2 complicaciones ciatálgicas postoperatorias. Posteriormente, Buck[22] presentó una serie de 75 pacientes intervenidos, con una tasa de éxito del 88%.

Van der Werf[118] intervino 12 pacientes que presentaban un deslizamiento anterior mayor de 3-4 mm, obteniendo un 67% de buenos resultados. Concluye que la reparación directa es una alternativa razonable a la fusión en pacientes con espondilolistesis de bajo grado y un disco intacto.

Beckers[11] aplicó la técnica de Buck en 10 pacientes, consiguiendo un alivio del dolor en 6, y una fusión del defecto en 4. Se presentaron como complicaciones una rotura de la lámina o arco posterior al introducir el tornillo, una incorrecta situación del tornillo, una irritación de la raíz nerviosa y 3 casos de pseudoartrosis. Este autor consideró que la técnica de Buck es difícil de realizar, y un mínimo error puede resultar en un fracaso.

Pedersen y Hagen[81] presentaron una serie de 18 pacientes, con un promedio de edad de 20 años, intervenidos con la técnica de Buck, mostrando unos resultados satisfactorios en el 83% de los casos. Estos resultados no son mejores, pero sí son comparables con las tasas de buenos resultados aportados después de una artrodesis lumbosacra posterolateral. En su estudio sobre 18 pacientes que fueron sometidos a reparación del defecto mediante fijación con tornillos, aportaron 3 pacientes con pseudoartrosis del lugar del defecto con

resultado clínico malo y 15 pacientes con unión del defecto bilateral, con buenos o excelentes resultados. En los tres pacientes con resultado malo, los seis focos de pseudoartrosis presentaban áreas radiolucentes alrededor de los tornillos o estaban asociados con una posición inadecuada del tornillo. Según estudios como éste, está claro que después de la reparación del defecto puede persistir o desarrollarse una nueva pseudoartrosis, y a menudo ésta conduce a malos resultados clínicos. Además, se ha observado que la pseudoartrosis suele asociarse a una fijación interna insuficiente. Estos resultados sugieren que una ubicación adecuada del tornillo dentro de la vertebra disminuye la prevalencia de pseudoartrosis y mejora los resultados clínicos.

Jakab[53] empleó tornillos maleolares de compresión AO, en pacientes con defectos mayores de 10 mm.

Roca[85] presentó un grupo de 15 pacientes intervenidos con la técnica de Buck, obteniendo buenos resultados en 13 pacientes, los cuales participaron después de la intervención de forma completa en actividades deportivas.

Bonnici[15] intervino 24 pacientes con la técnica de Buck, obteniendo un 92% de excelentes y buenos resultados. En su experiencia sobre el tratamiento reparativo de la pars encontró que la curación del defecto no siempre resulta en un alivio del dolor, y por ello es importante realizar un estudio de predicción de los resultados como puede ser el test de infiltración de la pars.

Ohmori[79] presentó un estudio sobre 38 pacientes intervenidos con la técnica de Buck, mostrando un 90% de buenos y excelentes resultados. Se encontraron roturas de los tornillos en 2 pacientes.

Tonino[114] estudió 12 pacientes intervenidos mediante la técnica de Buck, los cuales presentaban un promedio de edad de 29 años. En 10 pacientes el resultado fue bueno, en 1 regular y en 1 malo.

Técnica de Bradford e Iza

Bradford e Iza[17] aportaron resultados en 21 pacientes utilizando la técnica de Scott[98,99]. En 17 pacientes, es decir en el 80%, el resultado fue bueno o excelente. En el 90% de los casos se consiguió una fusión sólida del defecto. Hubieron tres roturas del alambre.

Nicol y Scott[77] presentaron sus resultados con siete pacientes intervenidos mediante la técnica de Scott. Encontraron 1 caso de rotura del alambre que se asoció con no unión y un resultado clínico malo; el caso fue reintervenido practicándose una fusión. Los autores concluían que, según análisis clínicos y biomecánicos, la técnica de los alambres parece ser un procedimiento quirúrgico válido.

Hambly[40] presentó los resultados tras intervenir 13 pacientes mediante la técnica con alambre a tensión situado de forma intra o intersegmentaria y aporte de injerto óseo. Encontró 11 pacientes con resultados clínicos excelentes, 1 con resultado bueno y 1 con resultado malo. Realizó un estudio biomecánico sobre espinas lumbares caninas donde encontró que las técnicas reparativas con alambre incrementaban la rigidez de la espina casi hasta la propia del segmento lumbar intacto.

Johnson y Thompson[55] trataron 22 pacientes mediante la técnica con alambres de Scott modificada. Los 19 pacientes que tenían una edad inferior a los 25 años, todos mostraron unos resultados satisfactorios; y dos de los tres pacientes con edad superior a los 25 años presentaron unos resultados clínicos malos. Según ellos la edad del paciente en el momento de la cirugía parece ser un factor determinante importante de los resultados, mientras que la confirmación radiológica de la fusión tiene una importancia secundaria. Estos autores recomiendan que la reparación del defecto espondilolítico debe ser limitada a pacientes con menos de 30 años.

Técnica de Morscher

Morscher[72] presentó su método de reparación mediante un tornillo-gancho especial e injerto óseo, interviniendo 12 pacientes con buenos y excelentes resultados en 10 de ellos. Este método facilita la reparación de vértebras displásicas. El autor considera que la osteocondrosis del disco es una contraindicación para realizar la reparación ístmica.

Albassir[3] publicó el estudio de 25 pacientes tratados con el método de Morscher, obteniendo 19 pacientes con unos resultados funcionales excelentes y buenos, 2 pacientes con unos resultados mediocres y 4 pacientes con un resultado malo. Considera que los mejores resultados se obtienen en los pacientes con edad inferior a 20 años, con una listesis máxima de 10 mms, y que no presentan ninguna patología disco-ligamentaria ni articular asociada. En estos casos, los

buenos resultados funcionales alcanzan el 90% y la tasa de consolidación radiológica el 100%.

Hefti[44] aportó los resultados de 33 pacientes intervenidos mediante la técnica de Morscher. En el 79% se alcanzaron buenos o excelentes resultados aliviándose el dolor, y se alcanzó la fusión radiológica en un 73%, con mejores resultados en pacientes menores de 20 años de edad. Hefti encontró buenos resultados en el 88% de los pacientes menores de 20 años, mientras que en los pacientes mayores de 20 años obtuvo buenos resultados en solamente el 71%.

Hefti[44] encontró que solamente un 58% de los pacientes con fijación mediante el tornillo-gancho de Morscher presentaron una clara unión bilateral, y un 18% presentaron una pseudoartrosis. Se encontró un aflojamiento del sistema tornillo-gancho en 7 de 14 pacientes que debieron ser sometidos a una reintervención. Los malos resultados aumentaron claramente con la edad: de nueve pacientes con edad comprendida entre 20 y 47 años, cinco presentaron no unión, tres presentaron aflojamiento del tornillo, y uno presentó una rotura del tornillo. Cuatro pacientes precisaron una reintervención.

Winter[127] presentó 19 pacientes intevenidos de reparación ístmica, 3 con el método de Buck y 16 con la técnica de Morscher. Encontró un 80% de buenos resultados en pacientes de edad comprendida entre 9-16 años, mientras que encontró un 25% de buenos resultados en los pacientes de edad comprendida entre 17-40 años.

Concluyó que los pacientes jóvenes presentan un mayor índice de fusión, precisando los pacientes adultos una fijación más extensa. También consideró que con la técnica de Morscher había mayor incidencia de aflojamiento y rotura de tornillos, de falta de consolidación del defecto, y de reintervenciones.

Jeanneret[54] estudió 11 pacientes intervenidos de reparación de la espondilolisis, 5 pacientes tratados con el método de Buck y 6 pacientes tratados con el método de Morscher. Consideró que los defectos estaban curados cuando los implantes metálicos estaban intactos y permanecían en la misma posición en las proyecciones en flexión y extensión en relación con la vértebra reparada. Los resultados fueron buenos y excelentes en 7 casos, regulares en 2 y malos en 2. En 2 pacientes los implantes se rompieron y presentaron pseudoartrosis del defecto.

Pavlocic[80] estudió 17 pacientes intervenidos con la técnica de Morscher, observando un 82% de éxitos, con una radiología que confirmaba la fusión de los defectos.

Dreyzin[29] realizó un estudio comparativo de 11 pacientes intervenidos con la técnica de Buck y de 9 pacientes intervenidos con la técnica de Morscher, y llegó a la conclusión de que el implante de Morscher presenta una elevada tasa de fallos mecánicos. También consideró que el alivio del dolor tras la infiltración de la pars con un anestésico local no predice necesariamente un resultado clínico satisfactorio.

Wu y Lee[128] estudiaron 275 pacientes con lumbalgia y espondilolisis de la columna lumbar. Todos los pacientes fueron introducidos en un protocolo que incluía un tratamiento no quirúrgico, la práctica de una gammagrafía ósea y de una inyección de la pars. Los pacientes en los cuales fracasó el tratamiento conservador, con gammagrafía ósea negativa e inyección de la pars positiva fueron considerados candidatos para realizar el tratamiento quirúrgico, resultando un total de 93 casos. Los pacientes recibieron injerto óseo autógeno y fijación interna del defecto con tornillos translaminares a lo Buck, con el sistema de Morscher y un sistema de fijación con alambres en los casos con espina bífida oculta concomitante. Se obtuvo una fusión en el 87% de los resultados, y los resultados clínicos fueron buenos o excelentes en 85 casos (91,3%), y mediocres en 8 casos. Se llegó a la conclusión de que estos procedimientos parecen ser clinicamente efectivos. Los casos que cursaron con fallo del implante y pseudoartrosis presentaron unos resultados regulares, y precisaron una cirugía posterior.

En el estudio de Wu y Lee[128] 130 de 275 pacientes, es decir un 47,2% de los pacientes mejoraron mediante un tratamiento conservador. Los resultados clínicos y la fusión radiológica en esta serie no han variado con el tipo de implante empleado, pero sí se han correlacionado mejor con la selección del paciente mediante la inyección del defecto y con el aporte de injeto óseo de cresta.

Jérôme Sales de Gauzy[91] valoró los resultados sobre 14 pacientes intervenidos con el dispositivo de Morscher. Los resultados fueron buenos en 13 pacientes y malos en 1, consiguiéndose una fusión evidente en 12 pacientes. El dispositivo de aflojó en uno o ambos lados en 8 pacientes, siendo necesaria su retirada, pero ello no afectó el resultado final.

Técnica de Songer

Songer y Rovin[105] efectuaron la reparación de la lisis mediante una construcción con cable-tornillo que proporciona una fuerza y compresión considerables através de la pars reparada al tensionar simultáneamente los cables de ambos lados, y además la cabeza del tornillo pedicular es de bajo perfil, reduciendo así la irritación de la musculatura y de las partes blandas.

Songer[105] intervino 7 pacientes con la técnica del tornillo-cable. Sus pacientes presentaron un promedio de edad de 20.5 años, y la duración media de los síntomas fue de 31 meses. Sus resultados fueron excelentes en 5 pacientes y buenos en 2 pacientes, siguiendo la escala de valoración de Prolo. No se presentaron fallos en las construcciones con cable-tornillo, y todos los defectos unieron con solidez.

Técnica con el sistema de la pinza pedículo-laminar

Tokuhashi y Matsuzaki[112] emplearon para realizar la fijación interna un sistema formado por un tornillo pedicular, una barra y un gancho laminar, el cual proporciona una mayor rigidez y puede ser más estable durante los desplazamientos sagitales y torsionales. Estos autores intervinieron 6 pacientes empleando para la estabilización una pinza pedículo-laminar diseñada por el sistema ISOLA (Fig. 1.35). Como resultados 5 pacientes presentaron una unión bilateral y 1 paciente una unión unilateral, refiriendo todos ellos una importante disminución del dolor. No se presentaron casos de fallo del sistema de instrumentación.

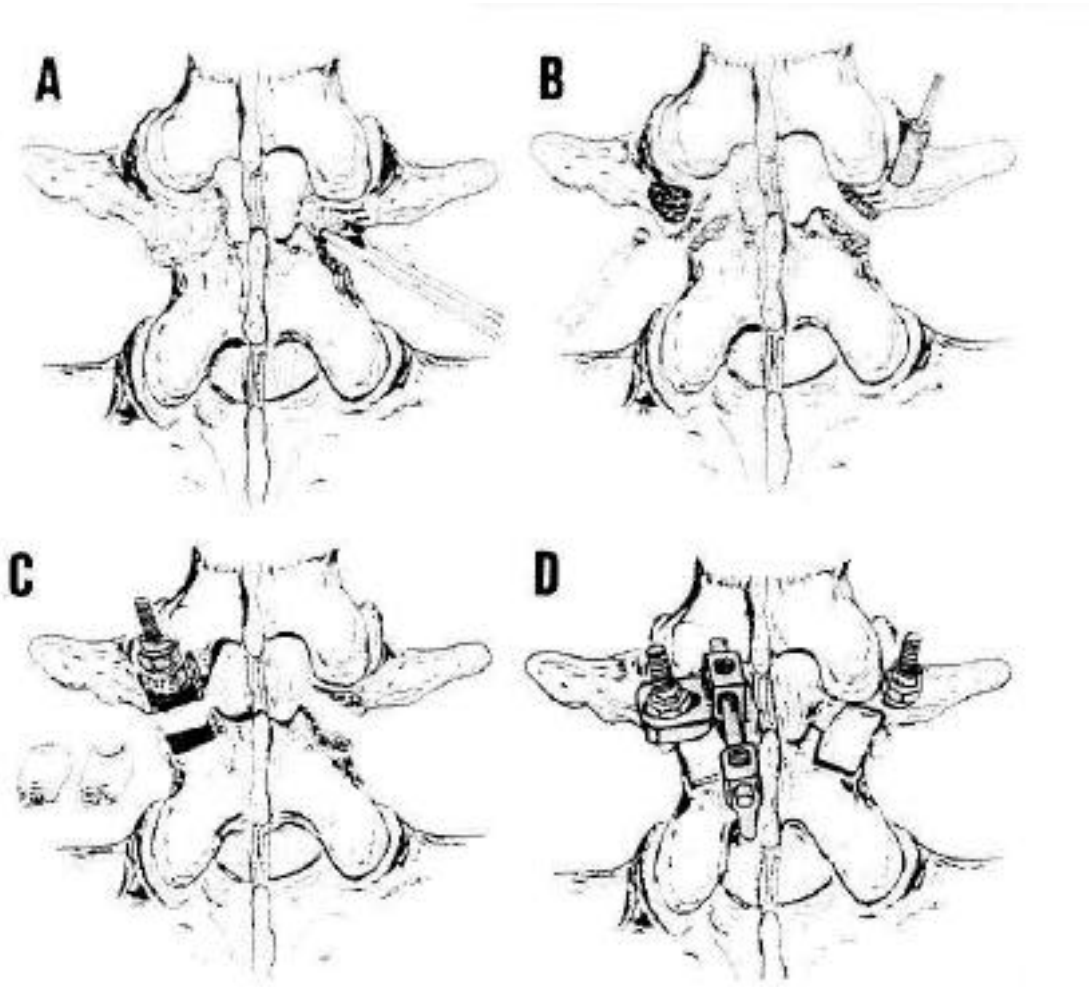

Fig. 1.35.- Técnica de reparación con el sistema ISOLA

Kakiuchi[56] realizó el procedimiento reparativo empleando una pinza pedículo-laminar derivada del sistema TSRH. Realizó la técnica en 16 pacientes que presentaban un defecto bilateral de la pars sin o con grado I o II de espondilolistesis. Sus resultados fueron que 13 pacientes estaban libres de síntomas, y 3 presentaban una mejoría importante con dolor de espalda ocasional. No se presentaron complicaciones, como infección, rotura del implante, o irritación de la raíz nerviosa. Cinco de los 16 pacientes de este estudio tenían más de 40 años y el más mayor tenía 60 años. Los buenos resultados alcanzados en pacientes mayores constituyen una diferencia significativa entre el presente estudio y otros anteriores, que mostraban buenos resultados en pacientes jóvenes y malos en pacientes de más de 20 años. El alivio de los síntomas en los pacientes de este estudio ha dependido claramente

de la predicción preoperatoria del lugar de origen del dolor y de practicar una descompresión adecuada de la raíz nerviosa afectada, cuando ha sido necesario.

Pellisé[82] estudió 9 pacientes intervenidos mediante una fijación con un sistema pedículo-laminar (8 pacientes mediante instrumentación CD y 1 paciente mediante instrumentación ISOLA) y aporte de injerto óseo. se valoró la fusión de los defectos mediante estudio radiológico y por TC en 7 casos. Se encontró una unión ósea bilateral en 2 casos, en 3 casos la fusión fue unilateral y en 2 casos el defecto persistió bilateralmente. El autor concluye que la reparación de los defectos espondilolíticos puede conducir a unos resultados clínicos favorables incluso cuando la reparación no ha sido un éxito.

Roca en el año 2001 ha efectuado un estudio sobre 19 pacientes afectos de espondilolisis que han sido intervenidos mediante una reparación de la pars con una pinza pedículo-laminar derivada del sistema Diapasón y el aporte de injertos óseos. Roca obtuvo un 79% de éxitos, con un 63% donde se encontró una fusión bilateral. Los resultados en 11 pacientes fueron catalogados como excelentes y en otros 4 como buenos. De estos 4 pacientes con buenos resultados, 2 tenían dolor lumbar discreto después de practicar deporte y los otros 2 abandonaron la actividad deportiva. Tres pacientes presentaron un resultado clínico regular, refiriendo las mismas molestias que antes de la operación. Una paciente presentó un resultado calificado como malo, con dolor persistente y mostrando una evidente falta de fusión del defecto ístmico.

Szypryt[109] consideró que la espondilolisis en pacientes mayores de 25 años se encuentra asociada con una mayor prevalencia de degeneración discal que la observada en la población normal que tiene la misma edad, siendo la enfermedad discal degenerativa el principal motivo de fallo de la técnica reparativa en pacientes mayores de 25 años.

Los resultados clínicos de la cirugía reparativa de la espondilolistesis dependen principalmente de:

a) la edad de los pacientes
b) el grado de degeneración del disco intervertebral afectado
c) la consolidación del defecto

Según la literatura, la reparación directa de la espondilolisis proporciona buenos resultados en 60-90% de los casos (Beckers[11] 60%, Van der Werf[118] 66%, Hefti[44] 79%, Pedersen y Hagen[81] 83%, Buck[22] 88%, Albassir[3] 90%, Ohmori[79] 90%).

Los resultados dependen de la consolidación del defecto que sucede en alrededor del 83% según Albassir[3] y Nicol[77]. La no unión bilateral suele ser una causa de malos resultados.

Los resultados obtenidos mediante la reparación ístmica son globalmente comparables a los alcanzados mediante las intervenciones de fusión posterolateral (Henderson[45]). El inconveniente de la fusión es que se pierde la movilidad del segmento afectado, con un incremento de la carga sobre los segmentos adyacentes. La reparación directa parece ser una alternativa lógica y menos drástica. Desde que no se sacrifica la movilidad del segmento afectado, se tiene la ventaja teórica de restaurar la anatomía, causando menos restricciones en la movilidad espinal.