uic
barcelona

Evaluación de diferentes variables en el tiempo de remoción y en la cantidad de material remanente durante el retratamiento de conductos radiculares

Karem Marfisi Nava

Dipòsit Legal: B 3872-2016

ADVERTIMENT. La consulta d'aquesta tesi queda condicionada a l'acceptació de les següents condicions d'ús: La difusió d'aquesta tesi per mitjà del servei TDX (www.tesisenxarxa.net) ha estat autoritzada pels titulars dels drets de propietat intel·lectual únicament per a usos privats emmarcats en activitats d'investigació i docència. No s'autoritza la seva reproducció amb finalitats de lucre ni la seva difusió i posada a disposició des d'un lloc aliè al servei TDX. No s'autoritza la presentació del seu contingut en una finestra o marc aliè a TDX (framing). Aquesta reserva de drets afecta tant al resum de presentació de la tesi com als seus continguts. En la utilització o cita de parts de la tesi és obligat indicar el nom de la persona autora.

ADVERTENCIA. La consulta de esta tesis queda condicionada a la aceptación de las siguientes condiciones de uso: La difusión de esta tesis por medio del servicio TDR (www.tesisenred.net) ha sido autorizada por los titulares de los derechos de propiedad intelectual únicamente para usos privados enmarcados en actividades de investigación y docencia. No se autoriza su reproducción con finalidades de lucro ni su difusión y puesta a disposición desde un sitio ajeno al servicio TDR. No se autoriza la presentación de su contenido en una ventana o marco ajeno a TDR (framing). Esta reserva de derechos afecta tanto al resumen de presentación de la tesis como a sus contenidos. En la utilización o cita de partes de la tesis es obligado indicar el nombre de la persona autora.

WARNING. On having consulted this thesis you're accepting the following use conditions: Spreading this thesis by the TDX (www.tesisenxarxa.net) service has been authorized by the titular of the intellectual property rights only for private uses placed in investigation and teaching activities. Reproduction with lucrative aims is not authorized neither its spreading and availability from a site foreign to the TDX service. Introducing its content in a window or frame foreign to the TDX service is not authorized (framing). This rights affect to the presentation summary of the thesis as well as to its contents. In the using or citation of parts of the thesis it's obliged to indicate the name of the author.

uic
barcelona

TESIS DOCTORAL

EVALUACIÓN DE DIFERENTES VARIABLES EN EL TIEMPO DE REMOCIÓN Y EN LA CANTIDAD DE MATERIAL REMANENTE DURANTE EL RETRATAMIENTO DE CONDUCTOS RADICULARES

Karem Marfisi Nava

DIRECTORA:
Dra. Montserrat Mercadé Bellido

Barcelona, 2015

Agradecimientos

Agradecimientos Agradecimientos Agradecimientos Agradecimientos Agradecimientos
Agradecimientos Agradecimientos Agradecimientos Agradecimientos Agradecimientos

Este trabajo es el fruto de mucho esfuerzo, cariño, y trabajo constante. Nada de esto sería posible sin la ayuda y el apoyo de muchas personas especiales.

A mi directora, Dra. Montse Mercadé, el alma de este trabajo, por su apoyo su entrega, paciencia y cariño. Es un privilegio contar con su amistad y su ayuda.

A mi madre, mi mayor apoyo y mi ejemplo a seguir, a mis hermanos, Lali y Karl por ser mis cómplices en cada paso. Gracias por tanto, ustedes son mi fuerza y mi mayor alegría. A mi padre que siempre guía mis pasos.

A mis amigos, los que están cerca y lejos, en especial a los Endofridays: Paula, Vera, Pablo, Gonzalo y Jose por su animo y su ayuda en cada momento. Gracias Pau por estar incondicionalmente a mi lado en todo este camino y a mi querida jefa Maite Salagaray por inspirarme a ser cada día mejor y siempre confiar en mi.

A mis compañeras Chus López y Tatiana Clavel por su inestimable ayuda durante el desarrollo de este trabajo.

A todos mil gracias por su apoyo incondicional.

Índice

ÍNDICE DE FIGURAS……XI
ÍNDICE DE TABLAS……XIII
1.JUSTIFICACIÓN……15
2. ESTADO DE LA CUESTIÓN……21
2.1. Definición de retratamiento……23
2.2. Indicaciones del retratamiento endodóntico…24
2.3. Retratamiento ortógrado vs cirugía periapical……25
2.4. Éxito/fracaso del tratamiento y retratamiento endodóntico……28
2.5. Causas del fracaso endodóntico……29
2.6. Implicaciones de la anatomía en retratamiento endodóntico……35
2.7. Materiales de obturación del conducto radicular……37
2.8. Técnicas de obturación del conducto radicular……40
2.9. Técnicas para remover el material de obturación radicular durante la reendodoncia……42
2.10. Métodos de evaluación del material remanente……48

3. HIPÓTESIS.....53
3.1. Hipótesis nula.....55
3.2. Hipótesis alternativa.....55
4.OBJETIVOS.....57
4.1. Objetivo General.....59
4.2. Objetivos específicos.....59
4.2.1. Estudio 1.....59
4.2.2. Estudio 2.....60
5. MATERIALES Y MÉTODOS.....61
5.1. Estudio 1.....63
5.1.1. Selección de la muestra.....63
5.1.2. Preparación inicial de los conductos.....64
5.1.3. Remoción del material de obturación.....67
5.1.4. Análisis del material de obturación remanente.....70
5.1.5. Análisis estadístico.....74
5.2. Estudio 2.....75
5.2.1. Selección de la muestra.....75
5.2.2. Preparación inicial de los conductos.....76

5.2.3. Remoción del material de obturación……78
5.2.4. Análisis del material de obturación remanente……81
5.2.5. Análisis estadístico……82
6. RESULTADOS……85
6.1. Estudio 1……87
6.1.1. Accidentes de procedimiento……87
6.1.2. Tiempo requerido para la remoción del material de obturación……88
6.1.3. Efectividad de la técnica de retratamiento……89
6.2. Estudio 2……92
6.2.1. Accidentes de procedimiento……92
6.2.2. Tiempo requerido para la remoción del material de obturación……93
6.2.3. Efectividad de la técnica de retratamiento……95
7. DISCUSIÓN……99
7.1. Discusión de la metodología……102
7.1.1. Estandarización de la longitud radicular……102

7.1.2. Reconformación del conducto radicular.....102
7.1.3. Métodos de evaluación del material de obturación remanente.....104
7.2. Discusión de los resultados.....110
7.2.1. Accidentes de procedimiento.....110
7.2.2. Tiempo requerido para la remoción del material de obturación.....112
7.2.3. Efectividad de la técnica de retratamiento.....118
8. CONCLUSIONES.....127
9. PERSPECTIVAS DE FUTURO.....133
10. REFERENCIAS BIBLIOGRÁFICAS.....137
ANEXOS.....161
I. Carta de aprobación del proyecto de tesis.....163
II. Artículo correspondiente al estudio 1 publicado en la revista "*International Endodontic Journal*".....164
III. Artículo correspondiente al estudio 2 publicado en la revista "*Journal of Oral & Maxillofacial Research*".....171
IV. Resumen.....179

Índice de figuras

Figura 1. Dientes que requieren de un retratamiento endodóntico……25
Figura 2. Representación de un modelo 3D que muestra la compleja configuración morfológica de las raíces distales de molares inferiores……36
Figura 3. Sistema Twisted File utilizadas en este estudio……44
Figura 4. Sistema Protaper Retreatment……45
Figura 5. Sistema Mtwo Retreatment……46
Figura 6. Sistema Profile……47
Figura 7. Sistema Reciproc……48
Figura 8. Radiografías periapicales iniciales de 9 dientes de la muestra analizada……63
Figura 9. Sistemas de instrumentación empleados para la remoción del material de obturación……67
Figura 10. Preparación de las muestras en cera……71
Figura 11. Imagen CBCT, corte transversal……71
Figura 12. Análisis del material remanente en el software Autocad……72

Figura 13. Sección longitudinal de una raíz.....73
Figura 14. Cálculo de ángulos y radios de curvaturas de los molares mandibulares.....75
Figura 15. Corte de la raíz distal de un molar inferior...77
Figura 16. Análisis mediante el programa Autocad.....82
Figura 17. Limas separadas durante la remoción del material de obturación.....87
Figura 18. Limas separadas durante la remoción del material de obturación.....93
Figura 19. Imágenes de CBCT, en las que se observan artefactos provocados por el material de obturación..106

Índice de tablas

Tabla 1. Grupos experimentales del estudio 1……...66

Tabla 2. Grupos experimentales del estudio 2……79

Tabla 3. Tiempo requerido por cada grupo para la remoción del material de obturación (en segundos)……..89

Tabla 4. Porcentaje de material remanente ±SD en cada grupo de tratamiento evaluado mediante iCAT. GP= Gutapercha……90

Tabla 5. Puntuación media del material remanente ±SD en cada grupo de tratamiento evaluado mediante microscopio. GP= Gutapercha……..90

Tabla 6. Tiempo requerido por cada grupo para la remoción del material de obturación (en segundos)……94

Tabla 7. Porcentaje de material remanente ±SD en cada grupo……96

1. Justificación

Justificación Justificación Justificación Justificación Justificación Justificación
Justificación Justificación Justificación Justificación Justificación Justificación

La principal causa de fracaso endodóntico es la persistencia de microorganismos en el interior del sistema de conductos radiculares. El retratamiento de conductos no quirúrgico es la primera opción de tratamiento indicada para eliminar o reducir la infección microbiana y favorecer la curación de los tejidos periodontales (1). Durante el retratamiento de conductos influyen varios aspectos como las variaciones anatómicas, el material previo de relleno del conducto, la técnica de obturación previa del conducto y la técnica para eliminar el material de obturación del conducto.

Con el propósito de evaluar algunas de estas variables, se desarrollo un primer trabajo de investigación, publicado por la revista *International Endodontic Journal* en el 2010 (2). En dicho artículo comparamos la eficacia en la remoción de dos materiales de obturación del conducto radicular: la gutapercha, el material de obturación más empleado para el sellado de los conductos (3, 4), y el Resilon®, un material de obturación termoplástico a base de polímeros. Para su remoción se emplearon dos limas específicamente diseñadas para la remoción del material de obturación (Mtwo Retreatment®

y Protaper Retreatment®) y el sistema de instrumentación Twisted File®, desarrollado mediante un innovador proceso de fabricación trenzado (5). Hasta nuestro conocimiento no existen otros estudios en la literatura que comprueben la eficacia de remoción del material de obturación empleando este último sistema.

Los resultados obtenidos durante el primer estudio nos motivaron a desarrollar un segundo estudio de investigación, publicado por la revista *Journal of Oral & Maxillofacial Research* en el 2015, que nos permitiese comparar otras de las variables expuestas en la dinámica del retratamiento ortógrado. En esta ocasión comparamos la eficacia de remoción obturando las muestras mediante dos técnicas de obturación, la técnica de condensación lateral, método comúnmente empleado por los dentistas (6-8) y la técnica de vástago transportador GuttaMaster®, que a juicio del fabricante, permite una eficiente obturación del conducto principal, istmos y conductos laterales. Para la remoción del material se emplearon los sistemas de instrumentación rotatoria Profile®, ampliamente evaluado en la literatura (9-13), y un sistema de instrumentación reciprocante, Reciproc®,

fabricado con níquel-titanio M-Wire® y de reciente introducción en el mercado. Para el desarrollo de dicho trabajo empleamos conductos rectos y curvos pues hasta la fecha no existían estudios que comparasen la eficacia de remoción de material entre conductos rectos y curvos tratados bajos los mismo parámetros de preparación y remoción.

2. Estado de la cuestión

Estado de la cuestión Estado de la cuestión Estado de la cuestión Estado de la cuestión Estado de la cuestión
Estado de la cuestión Estado de la cuestión Estado de la cuestión Estado de la cuestión Estado de la cuestión

La periodontitis apical es un desorden inflamatorio de los tejidos periradiculares ocasionado por la persistencia de microorganismos en el interior del sistema de conductos del diente afectado (14, 15). El tratamiento de la periodontitis apical consiste en erradicar o reducir la carga microbiana presente en los conductos radiculares mediante una adecuada preparación químico-mecánica y la prevención de la reinfección mediante el sellado del conducto radicular (16). A pesar de los recientes avances en endodoncia, el objetivo del tratamiento no siempre es alcanzado, y la periodontitis apical puede persistir o aparecer después del tratamiento (17). La primera opción de tratamiento ante el fracaso endodóntico es el retratamiento ortógrado (18).

2.1. Definición de retratamiento

De acuerdo con el glosario de terminología endodóntica de la Asociación Americana de Endodoncia (19), el retratamiento endodóntico se define como el procedimiento de remover el material de obturación del conducto radicular de un diente seguido de la limpieza, conformación y obturación de los conductos radiculares. A

este concepto el Dr. Ruddle (20) añade la necesidad de mejorar las deficiencias o reparar defectos de origen patológico o iatrogénico durante la reintervención endodóntica.

2.2. Indicaciones del retratamiento endodóntico

Según la Sociedad Europea de Endodoncia, en el consenso sobre estándares de calidad para el tratamiento endodóntico (21), las indicaciones de un retratamiento de conductos incluyen: dientes con una obturación radicular inadecuada, con una imagen radiológica o periodontitis apical persistente con o sin síntomas, dientes con una inadecuada obturación radicular que requieran el reemplazo de la restauración coronal (figura 1) o que requieran blanqueamiento de la corona dental.

Por su parte Grung et al. (22) establecen que la indicación del retratamiento endodóntico responde a factores biológicos, restauradores y a la combinación de ambos. Los criterios biológicos incluyen la presencia o persistencia de microorganismos y reacciones a cuerpo extraño, mientras que los criterios restauradores incluyen

dientes con endodoncias subobturadas y endodoncias con diámetro insuficiente en ausencias de signos y síntomas clínicos y radiográficos de periodontitis apical, que requieran la colocación de aditamentos intraradiculares.

Figura 1. Dientes que requieren de un retratamiento endodóntico.

2.3. Retratamiento ortógrado vs cirugía periapical

Las principales opciones de tratamiento incluyen el retratamiento ortógrado, la cirugía apical y la combinación de ambos tratamientos (23). Según Farzaneh et al. (24) existe una considerable variabilidad entre los dentistas en la selección entre el retratamiento ortógrado y la cirugía apical, sugiriendo la inconsistencia y subjetividad en el proceso de selección.

Los avances en la microcirugía moderna incluyen el uso del microscopio, puntas ultrasónicas para la preparación del fragmento apical y la aplicación de materiales de obturación biocompatibles y estables como el mineral de trióxido agregado (MTA), Super EBA (Harry J. Bosworth, Skokie, IL, EEUU) o Biodentine (Septodont, Saint Maur des Fosses, Francia), que aumentan la predictibilidad de este tratamiento. Sin embargo, la cirugía periradicular no sustituye el tratamiento de reendodoncia convencional, por tanto si es posible el acceso coronal a través de la restauración presente y alcanzar la porción apical del conducto radicular, los esfuerzos deben estar orientados a realizar un retratamiento ortógrado. Igualmente en el caso de tratamientos endodónticos inadecuados (pobre obturación o conductos inadvertidos) o ante una contaminación microbiana del espacio del conducto radicular la primera opción de tratamiento es el retratamiento convencional (23).

La cirugía endodóntica está indicada en aquellos casos en los que persiste la sintomatología después de un tratamiento de conductos, cuando el acceso coronal es imposible o con elevado riesgo de accidentes operatorios,

que incluye: restauraciones extensas, instrumentos fracturados, perforaciones o escalones, igualmente dientes en los que se haya realizado retratamiento ortógrado previo o que requieran de una biopsia (25).

Torabinejad et al. (26) presentaron una revisión sistemática sobre los resultados del retratamiento ortógrado y la cirugía periapical, concluyendo que la cirugía endodóntica mostró resultados más favorables de curación en los controles iniciales disminuyendo con el incremento de los periodos de seguimiento. Por el contrario, los datos sugieren que el retratamiento no quirúrgico muestra mejores resultados con el aumento de tiempo de seguimiento. Igualmente destacan las limitaciones en la literatura de evidencias comparativas entre ambos tratamientos.

En la actualidad el retratamiento ortógrado es la primera opción de tratamiento. Grung et al. (27) comentan la importancia de realizar el retratamiento ortógrado previo a la cirugía periapical a fin de renovar la desinfección y la obturación y mejorar considerablemente la tasa de éxito.

2.4. Éxito/fracaso del tratamiento y retratamiento endodóntico

El éxito o fracaso del tratamiento endodóntico se evalúa de forma integral incluyendo los signos y síntomas clínicos, así como por los hallazgos radiográficos del diente tratado. Sin embargo, no existe un consenso en relación al éxito y fracaso de los tratamientos endodónticos. Diversos estudios refieren resultados de éxito que oscilan entre 77% y 95%, dependiendo de si se trata de un diente con o sin patología periapical previa (28). En dientes con diagnóstico de pulpitis el porcentaje oscila entre 90% y 95%, y en dientes con periodontitis apical crónica se encuentra entre 80% a 90% de casos exitosos (29).

En el estudio de Toronto, sobre retratamiento ortógrado (fase I y II) (24), se identificaron 3 factores predictivos relacionados con la ausencia de curación después de un tratamiento endodóntico, a saber: perforación preoperatoria, adecuada calidad de obturación del tratamiento endodóntico inicial y la falta de restauración definitiva.

Por su parte, el éxito del retratamiento endodóntico convencional se sitúa en un 78,8% , mientras que la cirugía periapical en un 84,4%, según los datos analizados en una revisión sistemática desarrollado por Torabinejad et al. (26); que incluía 34 estudios de retratamiento convencional y quirúrgico. En ambos porcentajes se incluyeron tanto los dientes curados como aquellos en proceso de curación, es decir, con una disminución de la imagen periapical y asintomáticos.

2.5. Causas del fracaso endodóntico

El tratamiento de conductos puede fracasar debido a **errores de procedimiento** que eviten el control y la prevención de la infección intraconducto, como: técnicas asépticas inadecuadas o insuficientes; destacando la ausencia del aislamiento absoluto, incorrecta irrigación, fallos en alcanzar una correcta longitud de trabajo, errores derivados de una incorrecta instrumentación como perforaciones, transporte apical, bloqueos, escalones, conductos inadvertidos, o una obturación inadecuada.

La **limpieza y obturación incompleta** de los

conductos radiculares es una importante causa del fracaso endodóntico, así lo refleja el estudio de Washington (30) en el que se atribuyen estas causas en 2 tercios de los fracasos.

Igualmente, un **inadecuado sellado apical** puede provocar la persistencia o aparición de lesiones periapicales (31), así como la exposición de la porción coronaria de los conductos radiculares obturados a la flora microbiana oral y la posterior contaminación de los conductos (32).

La **microfiltración** ha demostrado ser responsable de una fuente constante de microorganismos y nutrientes que pueden iniciar y mantener la inflamación periapical (33). Otro aspecto importante es la incapacidad de la gutapercha y los cementos selladores para generar una barrera que aísle el diente del medio oral (34, 35).

A pesar de todos estas posibles causas, los **microorganismos intraradiculares** son el principal agente etiológico del fracaso endodóntico responsable de la periodontitis apical persistente (25, 36-41).

En lo referente a la flora microbiana, es importante destacar que mientras en los conductos radiculares infectados de dientes no endodonciados generalmente se encuentra una flora polimicrobiana predominantemente anaerobia (42), en los cultivos obtenidos de dientes infectados sometidos previamente a la obturación del conducto radicular presentan muy pocas especies o incluso una sola. La flora es principalmente grampositiva, no anaerobia, aislándose con mucha frecuencia el *Enterococus faecalis* (43, 44) que resulta muy resistente a los procedimientos de desinfección del conducto (45, 46).

Se ha demostrado que dos especies de microorganismos *Actinomyces israelii* y *Propionibacterium propionicum* pueden aparecer en los tejidos periradiculares e impedir la curación después de un tratamiento de conductos radiculares creando una infección extraradicular (47, 48).

También se ha detectado la presencia de **hongos** como *Candida albicans* en infecciones endodónticas persistentes pudiendo ser responsable de las lesiones post-tratamiento (49).

Aunque parte de los fracasos endodónticos están relacionados con problemas técnicos durante el tratamiento de conductos, en algunos casos se producen fracasos en dientes tratados correctamente. Otros factores asociados con fracasos endodónticos comprenden: infecciones extraradiculares, reacciones de cuerpo extraño y quistes verdaderos (50, 51).

En las **infecciones extraradiculares** las células bacterianas pueden invadir los tejidos periradiculares mediante la propagación directa de la infección desde el espacio del conducto radicular mediante diferentes vías como la extrusión de virutas de dentina infectada (52), o por la contaminación de instrumentos endodónticos infectados sobreextendidos (53). Otra vía de entrada de los gérmenes es desde las bolsas periodontales contaminadas que se comunican en la zona apical (54).

Los **cristales de colesterol** depositados en los tejidos periapicales (51) y **materiales exógenos retenidos en el área periapical** (50) pueden perpetuar la periodontitis apical después de un tratamiento de conductos iniciando una reacción de cuerpo extraño en el

periápice (55).

El colesterol es un lípido esteroide que está presente en todas las células animales, se cree que se forman a partir del colesterol liberado por la desintegración en las lesiones periapicales crónicas de eritrocitos de los vasos sanguíneos (56), linfocitos, células plasmáticas y macrófagos . Su incidencia varía entre un 18 a un 44% de las periodontitis apicales (56). En un estudio experimental se analizó la asociación entre los cristales de colesterol y las periodontitis apicales no resueltas (57), para ello se implantaron cristales mediante cámaras de teflón en cobayas durante 2, 4 y 32 semanas. Encontraron que los cristales fueron densamente rodeados de numerosos macrófagos y células gigantes multinucleadas que formaban un área bien delimitada de reacción tisular; por lo que sugirieron que los cristales indujeron una reacción típica a cuerpo extraño.

Entre los cuerpos extraños capaces de perpetuar la periodontitis apical la literatura destaca partículas de alimentos vegetales, en especial semillas de leguminosas (legumbres), materiales clínicos de endodoncia de origen

vegetal, puntas de papel, amalgamas y sales de calcio derivadas de la extrusión de hidróxido de calcio Ca(OH)2 (16).

Por su parte, los **quistes** se forman en los tejidos perirradiculares cuando el epitelio embrionario retenido comienza a proliferar por la presencia de una inflamación crónica. Los restos celulares epiteliales de Malassez son el origen del epitelio, y la formación de un quiste puede ser un intento de ayudar a separar el estímulo inflamatorio del hueso circundante. Se ha establecido la incidencia de quiste periapicales entre el 15 y el 42% de todas las lesiones periapicales (58).

Otra causa frecuente del fracaso postendodóntico son las **fracturas verticales**. Estas se manifiestan como una línea de fractura completa o incompleta que se extiende oblicua o longitudinalmente a través del esmalte y la dentina de dientes tratados endodonticamente. Los factores de riesgos de las fracturas verticales radiculares son de tipo iatrogénico y patológicos entre las que se incluyen: preparación excesiva del conducto radicular, fuerzas excesivas durante la compactación lateral y vertical en la obturación del conducto radicular, perdida

de hidratación de los dientes desvitalizados, preparaciones excesivas durante la colocación de postes radiculares, además de dientes con su integridad estructural comprometida producto de grandes lesiones de caries o traumatismos (59).

2.6. Implicaciones de la anatomía en retratamiento endodóntico

La eficacia en la remoción del material de obturación depende de factores anatómicos como la forma del conducto en su sección transversal, el ángulo de curvatura y su preparación biomecánica y obturación (60). Las complejidades del sistema de conductos radicular han sido analizadas mediante el desarrollo de modelos a partir de imágenes obtenidas mediante micro–CT (figura 2) (61).

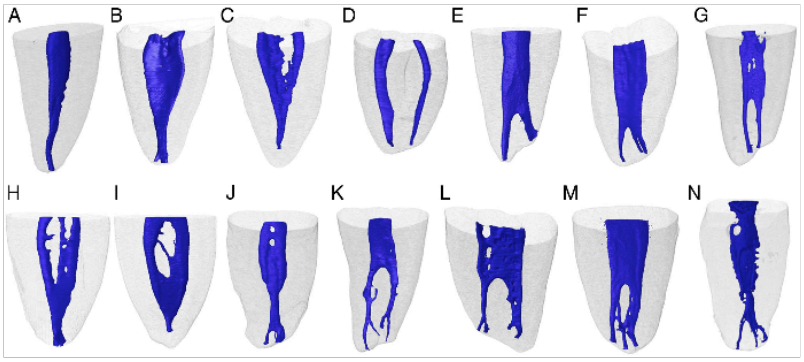

Figura 2. Representación de un modelo 3D que muestra la compleja configuración morfológica de las raíces distales de molares inferiores (61).

Varios autores reportan que en conductos curvos, la remoción del material de obturación y su posterior conformación es mas compleja que en conductos rectos y más susceptible a provocar distorsiones o separaciones de los instrumentos (13, 62, 63).

La sección transversal de los conductos radiculares encontrados en diferentes tipos de dientes puede afectar la obturación y el retratamiento. Así lo demuestra el estudio de Rechenberg y Paque (64), en el que los conductos radiculares de sección transversal redonda fueron limpiados con mayor eficacia en comparación con los conductos de sección oval.

2.7. Materiales de obturación del conducto radicular

El objetivo de la obturación radicular es el sellado del espacio del conducto a fin de prevenir la penetración de bacterias y sus productos hacia los tejidos perirradiculares así como generar un ambiente biológico favorable para la curación de los tejidos periradiculares (65).

El material de obturación ideal debería poseer las siguientes propiedades: (66)

- no ser irritante
- no ser tóxico
- ser radiopaco
- de fácil manipulación
- insoluble en presencia de fluidos
- adaptarse correctamente a las paredes del conducto.

Actualmente no contamos con ningún material que cumpla con todas estas características. Para la obturación del conducto radicular se utilizan un material como núcleo de la obturación y un cemento sellador. El material de

obturación del conducto radicular más utilizado como núcleo de la obturación es la gutapercha.

La gutapercha es el exudado coagulado purificado de un árbol sapotáceo originario de las islas del Archipiélago Malayo, tiene tres formas cristalinas: beta, alfa y amorfa (19). De estas, las dos primeras las podemos encontrar en forma de conos que serán utilizados para la obturación del sistema de conductos radiculares. En la fase beta el material es una masa sólida que es compactable, mientras que cuando se calienta el material pasa a la fase alfa y se vuelve flexible y pegajoso, fluyendo con facilidad al aplicarle presión (67).

Los conos de gutapercha están compuestos por: 20% de gutapercha, 65% de óxido de zinc, 10% radiopacificadores, y 5% plastificantes (68).

.

Entre sus ventajas destacan que es un material inerte, bien tolerado por los tejidos (no alergénico), no altera la coloración de los dientes, y que es radiopaco. La gutapercha es el material de elección más popular debido a su inercia, biocompatibilidad, estabilidad dimensional y

plasticidad. Entre sus inconvenientes destacan la carencia de rigidez y adherencia, además de su facilidad de desplazamiento al ejercer presión lo que obliga a contar con un tope apical (69).

De más reciente introducción se encuentran los sistemas de obturación a base de resinas Epiphany® (Pentron Clinical Tecnologies, Wallingford, EEUU) y Real Seal® (SybronEndo) como una alternativa a la gutapercha. Consisten en un núcleo de resina (Resilon®) compuesto de poliéster, resina de metacrilato disfuncional, vidrio bioactivo, elementos radioopacos y un cemento sellador de resina. Se trata de un material atóxico, no mutagénico y biocompatible y retratable (70). Se puede emplear mediante condensación lateral, condensación vertical caliente o inyección termoplástica.

Al igual que la gutapercha, el Resilon® es un material de obturación biocompatible con resultados similares en la calidad de obturación (65). Este material resinoso no aporta mayor resistencia a la raíz ni mayores propiedades antibacteriales en comparación con la gutapercha (71).

2.8. Técnicas de obturación del conducto radicular

Se han propuesto múltiples técnicas de obturación del sistema de conductos radiculares entre las que encontramos: condensación lateral, obturadores endodónticos, condensación vertical, termocompactación, inyección de gutapercha termoplastificada, etc. En este trabajo de investigación nos centraremos en las dos primeras.

La **condensación lateral** es el método comúnmente enseñado para la obturación y ha sido amplia y frecuentemente practicado por los dentistas (18, 72). Para realizar esta técnica se selecciona un cono de gutapercha principal a partir del tamaño del último instrumento utilizado para la conformación del tercio apical. Un espaciador metálico es colocado cerca del cono maestro, compactando el cono apicalmente y lateralmente al mismo tiempo creando un espacio adyacente al cono maestro. Posteriormente los conos accesorios no estandarizados son colocados en el espacio creado por el espaciador. Este procedimiento se continúa hasta que el espaciador no puede penetrar dentro de las

dos tercios apicales del conducto. El exceso de gutapercha coronal es retirada y la gutapercha coronal es suavemente condensada apicalmente con un condensador largo o plugger.

Las ventajas de esta técnica son su previsibilidad, la preparación conservadora y la colocación controlada de materiales. Sin embargo, carece de homogeneidad de la masa de gutapercha y presenta menor adaptación a las paredes del conducto (73).

Los **obturadores endodónticos** consisten en un soporte sólido recubierto de gutapercha alfa que una vez calentado es introducido en el conducto. El vástago es seccionado en su parte más coronal, quedando así incorporado en el núcleo de la obturación radicular. Originalmente estaban fabricados con un núcleo metálico, sin embargo, en la actualidad se fabrican de plástico, polímeros e incluso gutapercha. Entre sus ventajas encontramos una gran facilidad para introducirlos dentro del conducto radicular junto con la flexibilidad de la gutapercha, mientras que uno de los principales inconvenientes radica en la posible extrusión de material

más allá de la extensión apical de la preparación (74).

2.9. Técnicas para remover el material de obturación radicular durante la reendodoncia

Numerosas técnicas han sido propuestas para la remoción del material de obturación del sistema de conductos radiculares, estas incluyen: el uso de limas manuales (60, 75, 76), sistemas de instrumentación rotatoria (77-80), Gates Glidden (81, 82), calor (83), ultrasonidos (76, 84, 85), láser (86), solventes (83, 87) o la combinación de varias de estas. Para nuestro estudio nos centraremos en los sistemas de instrumentación rotaroria.

Las limas de níquel titanio (Ni-Ti) muestran 2 o 3 veces más flexibilidad elástica que las limas de acero inoxidable debido a sus bajos valores de módulo de elasticidad. Igualmente muestran una mayor resistencia a la fractura por torsión debido a la ductibilidad del Ni-Ti. Numerosos artículos confirman las ventajas de los instrumentos manuales y rotatorios de Ni-Ti al mantener la forma original del conducto además de la significativa

rapidez de los instrumentos rotatorios en comparación con los manuales (62, 88-90). Los instrumentos de NiTi han sido utilizados para la remoción del material de obturación de los conductos radiculares comprobándose su eficacia, capacidad de limpieza y seguridad (91, 92).

La literatura disponible sobre instrumentos empleados para la remoción del material de obturación es bastante amplia incluyendo sistemas de limas como: Profile® (9, 12, 13), ProTaper® (90), GT® (93), Quantec® (88, 91), HERO 642® (60), Self-Adjusting File (SAF) (94, 95), Reciproc® (79, 80, 96), Waveone® (96), Mtwo Retreatment® (2, 97) and ProTaper Universal Retreatment® (2, 97, 98). A continuación nos centraremos en los sistemas de instrumentación empleados en la presente investigación:

El sistema **Twisted File®** (TF; Sybron Dental Specialties, Orange, EEUU) se ha desarrollado a través de un proceso de fabricación diferente al de los otros sistemas de instrumentación (5) ya que tienen un diseño trenzado, tratamiento de desoxidación de la superficie, de sección triangular, con una distancia entre las espiras

variable y una punta inactiva y segura. Estos instrumentos están disponibles en 5 conicidades (.12, .10, .08, .06 y .04) con una punta de calibre 25 (figura 3), además de instrumentos de mayor calibre en la punta (calibre 30 y 35 conicidad .06, calibre 50 y 40 conicidad .04). Según el fabricante, estas limas pueden ser utilizadas para la remoción de gutapercha y cemento.



Figura 3. Limas del sistema Twisted File utilizadas en este estudio.

Existen sistemas rotatorios de NiTi diseñados especialmente para la remoción de material de obturación semisólidos, como el sistema **ProTaper Retreatment**® (ProTaper R; Dentsply Maillefer, Baillaigues, Suiza) que presenta tres instrumentos (D1, D2 y D3) con varias conicidades y diámetros en su punta (D1= 30.09; D2= 25.08; D3= 20.07) (figura 4), además de tener una punta activa en su primera lima (D1) (11).

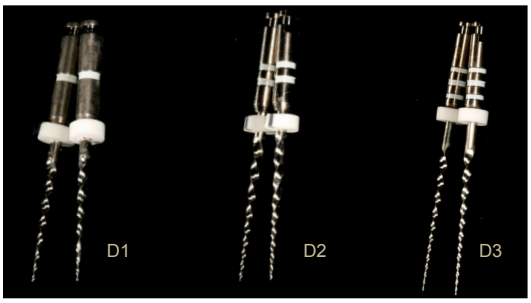

Figura 4. Sistema Protaper Retreatment.

Otro sistema de instrumentación específico para remover material de obturación es el sistema **Mtwo Retreatment**® (MTwo R; VDW GmbH, Munich, Alemania) que consta de 2 instrumentos: R1, (25.05) y R2 (15.05) (figura 5), ambas son de punta activa (98, 99). Ambos instrumentos tienen una sección transversal en forma de S al igual que las limas Mtwo de la secuencia básica, pero con una menor distancia entre las espiras, a fin de permitir a la lima avanzar con mayor facilidad a través del material de obturación. Estos instrumentos presentan 2 bordes cortantes que según el fabricante mejoran la capacidad de corte de la dentina (90).



Figura 5. Sistema Mtwo Retreatment.

Los instrumentos rotatorios de níquel-titanio **Profile**® (Dentsply Maillefer, Ballaigues, Suiza) se comercializan en conicidades del .02, .04, .06 y .08. Estos instrumentos poseen una sección transversal que forman una triple hélice, separadas por apoyos radiales. Presentan hojas con ángulos de ataque ligeramente negativos (figura 6).

Figura 6. Sistema Profile.

En el 2008, el Prof. Ghassan Yared, publicó un artículo en el que explicaba la preparación de conductos radiculares mediante un instrumento rotatorio utilizando movimientos reciprocantes (100). En la actualidad existen 2 sistemas disponibles en el mercado, Reciproc® (VDW GmbH, Munich, Alemania) y Wave One® (Dentsply Maillefer, Ballaigues, Suiza), que completan una rotación de 360° a partir de varios movimientos recíprocos.

Los instrumentos **Reciproc®** se fabrican con una aleación de níquel-titanio llamada M-Wire® (Dentsply Tulsa Dental, Tulsa, EEUU), que según el fabricante genera una mayor resistencia a la fatiga cíclica y una mayor flexibilidad que el níquel-titanio tradicional. Se trata

de un sistema de instrumentación de lima única, que permite la conformación de todo el conducto mediante el empleo de una lima de las tres disponibles: R 25 (25.08) R 40 (40.06) y R 50 (50.05) (figura 7), atendiendo en su selección al tamaño inicial del conducto. Presenta una sección transversal en forma de S, conicidad regresiva y una punta no cortante.

Figura 7. Sistema Reciproc.

2.10. Métodos de evaluación del material remanente

Múltiples estudios han evaluado la cantidad de material de obturación remanente en el interior del conducto radicular empleando diferentes métodos de

evaluación, algunos con importantes limitaciones (101). La evaluación mediante métodos en los que se destruyen las muestras como cortes longitudinales o transversales (78, 91) carece de precisión debido a la perdida de material que se produce durante el corte de la raíz (101). Por el contrario, los métodos no destructivos como las radiografías (78), sólo aportan información bidimensional de una estructura tridimensional.

La tomografía computarizada de haz cónico (CBCT) ha sido específicamente diseñada para reproducir sin distorsión información tridimensional (3D) del esqueleto maxillofacial, incluyendo los dientes y el tejido circundante, con una dosis de radiación significativamente menor a la empleada en le tomografía computarizada convencional (CT). El uso del CBCT en investigaciones en el area de endodoncia ha permitido la evaluación 3D del sistema de conductos radiculares y los tratamientos realizados en los mismos. Este método no invasivo permite visualizar detalles de las características morfológicas sin requerir la destrucción de los dientes y ha sido empleado para evaluar la anatomia interna de los dientes (102, 103).

La tomografía computarizada de haz cónico ha sido utilizada en endodoncia para evaluar la anatomía interna, diagnosticar la presencia de lesiones apicales (104), detectar reabsorciones radiculares (105), fracturas radiculares (106) y estimar la longitud radicular (107).

La microtomografía computarizada (micro-CT) ha sido empleada en varios estudios (77, 79, 108) para evaluar la remoción del material de obturación. Se trata de una técnica que provee de una visualización precisa de las características morfológicas del diente sin destruirlo, sin embargo requiere de programas específicos y tiene un coste elevado. Aunque representa una importante herramienta dentro de la investigación en endodoncia el micro-CT no puede ser empleada a nivel clínico (109).

La presente tesis doctoral pretende conocer la influencia de diferentes variables relacionadas con el retratamiento endodóntico como son: la anatomía dental, el material de obturación, la técnica de obturación, el instrumental para remover el material de obturación y la evaluación del material remanente. Para la realización de este trabajo se han llevado a término 2 estudios en el

laboratorio.

3. Hipótesis

Hipótesis Hipótesis Hipótesis Hipótesis Hipótesis Hipótesis Hipótesis Hipótesis
Hipótesis Hipótesis Hipótesis Hipótesis Hipótesis Hipótesis Hipótesis Hipótesis

3.1. HIPOTESIS NULA:

H0: No existen diferencias estadísticamente significativas al comparar el tiempo de remoción y la cantidad de material remanente entre las diferentes variables estudiadas durante el retratamiento de conductos radiculares.

3.2. HIPOTESIS ALTERNATIVA:

H1: Existen diferencias estadísticamente significativas al comparar el tiempo de remoción y la cantidad de material remanente entre las diferentes variables estudiadas durante el retratamiento de conductos radiculares.

4. Objetivos

Objetivos Objetivos Objetivos Objetivos Objetivos Objetivos Objetivos Objetivos
Objetivos Objetivos Objetivos Objetivos Objetivos Objetivos Objetivos Objetivos

4.1. Objetivo General

Analizar cómo influyen diferentes variables en el tiempo de remoción y en la cantidad de material remanente durante el retratamiento de conductos radiculares.

4.2. Objetivo Específicos

4.2.1. Estudio 1:

1. Valorar la influencia del tipo de lima utilizada en la cantidad de material remanente y en el tiempo de remoción del material de obturación durante el retratamiento de conductos radiculares (limas de retratamiento vs lima de rotación continua).

2. Valorar la influencia del material de obturación utilizado en la cantidad de material remanente y en el tiempo de remoción del material de obturación durante el retratamiento de conductos radiculares (gutapercha vs Resilon®).

4.2.2. Estudio 2:

1. Valorar la influencia del tipo de lima utilizada en la cantidad de material remanente y en el tiempo de remoción del material de obturación durante el retratamiento de conductos radiculares (lima de rotación continua vs reciprocante).

2. Valorar la influencia de la técnica de obturación utilizada en la cantidad de material remanente y en el tiempo de remoción del material de obturación durante el retratamiento de conductos radiculares (condensación lateral vs Guttamaster®).

3. Valorar la influencia del tipo de diente utilizado en la cantidad de material remanente y en el tiempo de remoción del material de obturación durante el retratamiento de conductos radiculares (conductos rectos vs curvos).

5. Materiales y Métodos

Materiales y métodos Materiales y métodos Materiales y métodos Materiales y métodos Materiales y métodos
Materiales y métodos Materiales y métodos Materiales y métodos Materiales y métodos Materiales y métodos

5.1. Estudio 1

5.1.1. Selección de la muestra

Para la realización de la presente investigación se utilizaron 90 dientes unirradiculares (30 incisivos laterales superiores, 30 caninos maxilares y 30 premolares inferiores).

El procedimiento en su totalidad fue realizado por un sólo operador. Se tomaron radiografías periapicales (sistema de radiovisiografía Kodak 6100, Radiography Digital System Kodak 6100, Rochester, NY, EEUU) en dirección vestíbulo-lingual a manera de confirmar las siguientes características: desarrollo completo de las raíces, ausencia de obturaciones en las raíces, postes protésicos, reabsorciones internas y calcificaciones difusas (figura 8).

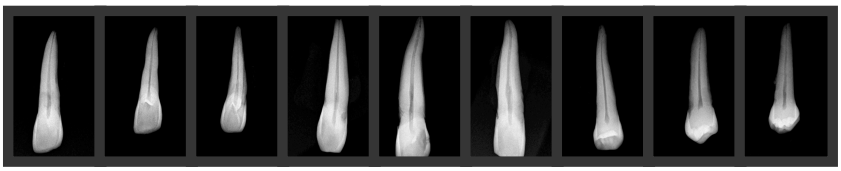

Figura 8. Radiografías periapicales iniciales de 9 dientes de la muestra analizada.

5.1.2. Preparación inicial de los conductos

Se decoronaron los dientes a fin de estandarizarlos a una longitud a 16mm, posterior a esto, se realizó el acceso coronal con una fresa de diamante, remoción del tejido pulpar y mantenimiento de la permeabilidad apical con una lima K número 10 (Dentsply-Maillefer, Baillagues, Suiza). Para la determinación de la longitud de trabajo, se introdujo una lima K número 10 pasivamente en el interior del conducto hasta que la punta de la lima salió a través del foramen apical. Dicha ubicación fue confirmada examinando el tercio apical del conducto con microscopio (x5 de magnificación). La longitud real del conducto fue registrada y la longitud de trabajo se calculó restando 1mm de esta medición.

Para la instrumentación del conducto, se ensanchó el tercio medio y coronal con limas Gates Glidden (Dentsply Maillefer) número 3 (a 5mm), 2 (a 7mm) y 1 (a 10mm) empleando la técnica de Crown-down. El tercio apical se preparó utilizando la técnica Step-back con la ayuda de limas manuales K número 15, 20, 25 y 30 hasta la longitud de trabajo, 35 a un milímetro de la longitud de trabajo, luego nuevamente la lima 30 a longitud de

trabajo y la lima 40 a 2 milímetros de la longitud de trabajo, alternando en cada cambio de la lima con irrigación de 1ml de hipoclorito de sodio al 4.2% (NaOCl). El tamaño final de la preparación apical se estandarizo utilizando una lima K número 30.

Una vez instrumentado el conducto se aplicó 1 ml de EDTA a 17% (Dentaflux, Madrid, Spain) para la remoción de la capa de barrillo dentinario con la posterior irrigación con hipoclorito de sodio al 4.2% y 9 ml de agua destilada estéril para eliminar los residuos. Finalmente los conductos se secaron con puntas de papel del 30.05 (VDW GmbH, Munich, Alemania).

Las raíces fueron distribuidas aleatoriamente en 6 grupos de 15 especímenes cada uno (n=15). Tabla 1.

Grupo	Muestras	Lima Retratamiento	Material de obturación
G1	15	Protaper R	Gutapercha
G2	15	Protaper R	Resilon
G3	15	Mtwo R	Gutapercha
G4	15	Mtwo R	Resilon
G5	15	Twisted F	Gutapercha
G6	15	Twisted F	Resilon

Tabla 1. Grupos experimentales del estudio 1.

Los grupos 1, 3 y 5 fueron obturados con la técnica de condensación lateral con gutapercha y el cemento AH Plus® (Dentsply De Trey, Konstanz, Alemania) Los Grupos 2, 4 y 6 fueron obturados con la misma técnica utilizando puntas de Resilon® y el cemento resinoso de curado dual Real Seal® (SybronEndo, EEUU).

Los dientes fueron sellados coronalmente con una torunda de algodón y cemento Cavit® (Espe Dental, Medizin, Alemania) y almacenados a 37ºC en 100% de humedad durante 2 semanas.

5.1.3. Remoción del material de obturación

Para la remoción del material de obturación se utilizaron los siguientes sistemas rotatorios (figura 9):

- Mtwo Retreatment® (Sweden & Martina, Padova, Italia)
- ProTaper Retreatment® (Dentsply Maillefer, Ballaigues, Suiza)
- Twisted File® (Sybron Dental Specialties, Orange, CA, EEUU)

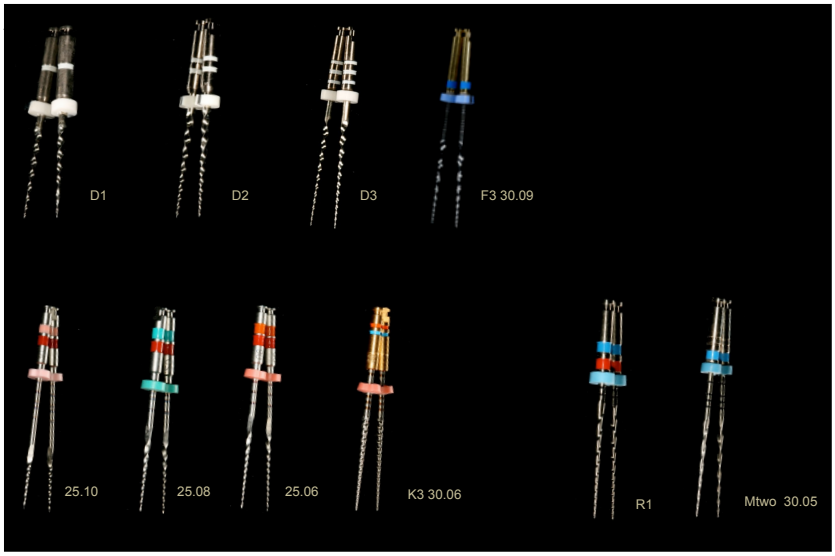

Figura 9. Sistemas de instrumentación empleados para la remoción del material de obturación.

Todo el instrumental rotatorio fue utilizado realizando técnica Crown-Down con la ayuda de un

micromotor endodóntico (X-Smart; Dentsply Maillefer), con velocidad constante 600rpm (Mtwo Retreatment® y ProTaper Retreatment®) y 800 rpm (Twisted Files®) y el torque recomendado por el fabricante para cada tipo de instrumento. No se aplicó ningún solvente para favorecer la remoción del material de obturación. Durante el uso de los diferentes sistemas rotatorios, los conductos fueron irrigados con 1 ml de NaOCl al 4,2% entre las diferentes limas. Después de la instrumentación, los conductos fueron irrigados con 1 ml de EDTA al 17% y 1 ml de NaOCl al 4,2%. Cada lima se utilizó en 5 ocasiones, siendo descartadas al cumplir este requerimiento o ante el caso de fractura de las mismas.

Con cada sistema de instrumentación se realizó el siguiente procedimiento:

ProTaper Retreatment®

Se utilizaron las limas ProTaper Retreatment® según las indicaciones del fabricante: D1 (calibre 30, conicidad .09) para la remoción del tercio coronal, posterior a esta se empleó la lima D2 (calibre 25, conicidad .08). La remoción del tercio apical se realizó con la lima D3 (calibre 20, conicidad .07). Finalmente se

empleó la lima F3 de ProTaper® (calibre 30, conicidad .09) a fin de alcanzar igual calibre en apical de los empleados en el resto de los sistemas empleados.

Mtwo Retreatment®

Se utilizó la lima R2 con movimiento de cepillado y ligera presión apical, removiendo constantemente la lima para limpiar los restos de material de obturación. Posteriormente se instrumentó con una lima calibre 30, conicidad .06 del sistema Mtwo® convencional a longitud de trabajo.

Twisted Files®

Se empleó la lima calibre 25, conicidad .10 en el tercio coronal, calibre 25, conicidad .08 en el tercio medio y calibre 25, conicidad .06 en el tercio apical. Finalmente se realizó la preparación apical con ayuda de una lima calibre 30, conicidad .06 del sistema K3®.

La remoción de gutapercha se juzgó como completada una vez alcanzada la longitud de trabajo y al no observarse gutapercha en el último instrumento utilizado en cada grupo.

El tiempo para la remoción de gutapercha en cada caso fue registrado con la ayuda de un cronómetro digital (Casio HS-3V-1, Tokio, Japón).

5.1.4. Análisis del material de obturación remanente

La evaluación del material remanente de obturación se realizó mediante tomografía computarizada de haz cónico (TCHC o CBCT) (i-CAT, Imaging Sciences International, Inc, Hatfield, EEUU) y microscopio óptico (Vasconcellos, Sao Paulo, Brasil).

Los 90 especímenes fueron fijados en un bloque de cera de 1cm y se colocaron en la plataforma del i-CAT de quince en quince (120 kVp, 3–8 mA) para la adquisición de las imágenes (figura 10). Se obtuvieron cortes axiales, frontales y sagitales a 1.25, 2.50, 3.75, 5, 6.25, 7.50, 8.75 y 10 mm con una resolución de 0.2 mm voxels (8 cm FOV, 40 segundos por adquisición) (figura 11). Las imágenes fueron analizadas utilizando el software del i-CAT (iCAT View Imaging Sciences International, Inc, Hatfield, PA, EEUU), y la cantidad de material de obturación remanente fue calculada con el software

AutoCad (Autodesk versión 2007, San Rafael, EEUU) (figura 12). El área del conducto y el área de material remanente en términos porcentuales fueron calculadas mediante la siguiente ecuación: Área de material remanente/Area del conducto X 100.

Figura 10. Preparación de las muestras en cera.

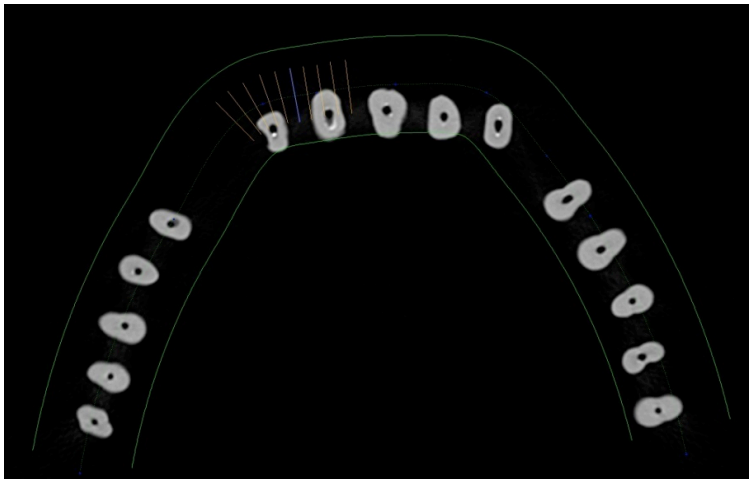

Figura 11. Imagen CBCT, corte transversal.

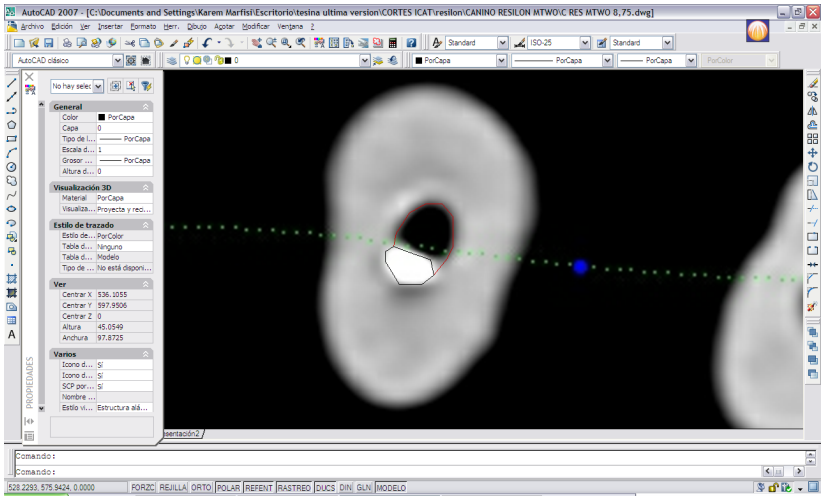

Figura 12. Análisis del material remanente en el software Autocad.

Las raíces fueron seccionadas longitudinalmente y una de las mitades de cada raíz fue fotografiada con una cámara digital (Panasonic NV-GS230, Osaka, Japón) adaptada a un microscopio óptico de 20x (Vasconcellos, Sao Paulo, Brasil) (figura 13).

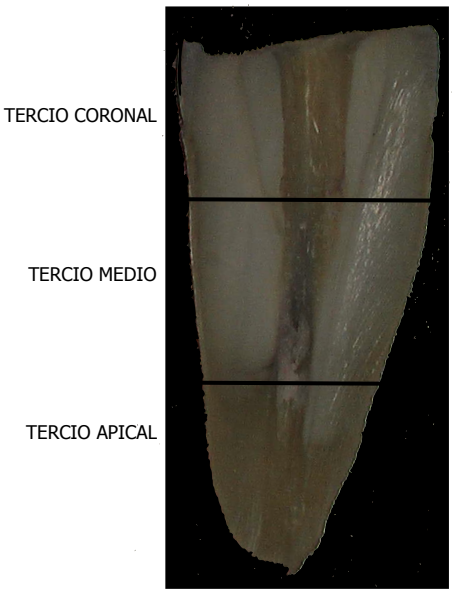

Figura 13. Sección longitudinal de una raíz.

Los resultados fueron analizados por tres evaluadores ajenos al procedimiento. Se utilizó la escala definida por Somma y col. (98) asignando un valor de la cantidad de material remanente en el tercio coronal, medio y apical de la siguiente forma:

1. Ninguna o poca presencia (0–25%) de restos en la superficie dentinaria.
2. Presencia de restos (25–50%) en la superficie dentinaria.
3. Presencia moderada (50–75%) de restos en la superficie dentinaria.

4. Presencia elevada (>75%) de restos en la superficie dentinaria.

5.1.5. Análisis estadístico

El análisis estadístico para evaluar los datos paramétricos se realizó mediante el test de Anova factorial y el Fisher's exact test. Para los datos no paramétricos, se utilizó el test de Kruskall–Wallis. Se consideró significativos valores inferiores a 0.05.

5.2. Estudio 2

5.2.1. Selección de la muestra

Se seleccionaron 160 dientes, 40 molares mandibulares y 80 dientes uniradiculares, y se realizaron radiografías en sentido mesio-distal y vestíbulo-lingual de cada raíz con el fin de obtener una muestra que cumpliese con los siguientes criterios de inclusión: desarrollo completo de las raíces, ausencia de obturaciones en las raíces, postes protésicos, reabsorciones internas y calcificaciones difusas. Además de dos conductos separados en la raíz mesial y similar ángulo y radio de curvatura en los dientes multiradiculares (figura 14).

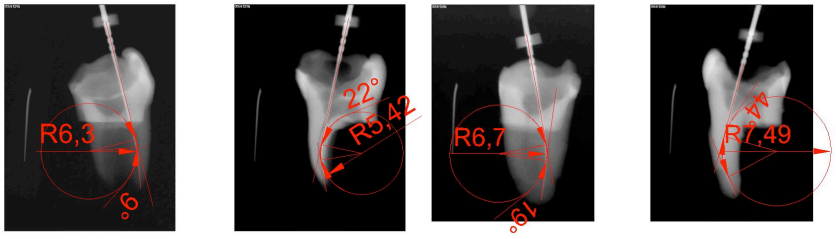

Figura 14. Cálculo de ángulos y radios de curvaturas de los molares mandibulares.

5.2.2. Preparación inicial de los conductos

Se removió el cálculo y el tejido blando de la superficie de las raíces mediante el empleo de ultrasonidos, posteriormente se seccionó la raíz distal de todos los molares (figura 15) y la longitud de trabajo se estandarizó entre 15 y 16mm. Todos los conductos radiculares fueron instrumentados hasta la lima 30.05 del sistema de instrumentación Mtwo® (VDW GmbH, Munich, Alemania) utilizando el motor de endodoncia VDW Silver® (VDW GmbH, Munich, Alemania) de acuerdo con las instrucciones del fabricante. Durante la instrumentación, los conductos fueron irrigados con 1 ml de hipoclorito de sodio al 4,2% (NaOCl) entre cada instrumento. El barrillo dentinario se removió mediante irrigación con 1 ml de EDTA al 17% (Dentaflux, Madrid, Spain) seguido de 1ml de 4.2% NaOCl. Los restos de irrigantes se eliminaron empleando 9 ml de agua destilada estéril. Finalmente los conductos se secaron con puntas de papel del 30.05 (VDW GmbH, Munich, Alemania).

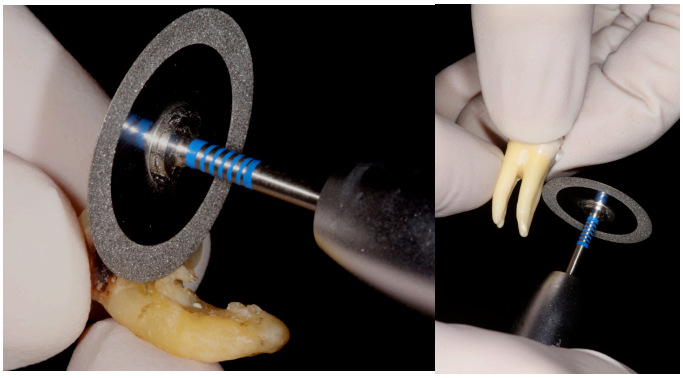

Figura 15. Corte de la raíz distal de un molar inferior.

Veinte conductos mesiovestibulares, 20 conductos mesiolinguales y 40 conductos monoradiculares fueron obturados mediante la técnica de condensación lateral con gutapercha y cemento 2Seal easymiX® (VDW GmbH, Munich, Alemania). Se aplicó una fina capa de cemento 2Seal easymiX® y la gutapercha maestra calibre 30 a longitud de trabajo. Se introdujo un espaciador con el propósito de dejar un espacio lateral para introducir las gutaperchas accesorias, repitiendo este procedimiento hasta llenar el conducto.

Los restantes 20 conductos mesiovestibulares, 20 mesiolinguales y 40 monoradiculares fueron obturados mediante la técnica de vástago GuttaMaster® (VDW GmbH, Munich, Alemania) y cemento 2Seal easymiX®.

Para este último, se aplicó una fina capa de cemento 2Seal easymiX® en las paredes del conducto mediante una punta de papel del 35 a longitud de trabajo. Una vez calentado el obturador de tamaño 30 en el horno del GuttaMaster® (VDW GmbH, Munich, Alemania) se insertó en el conducto a longitud de trabajo sin forzar. Se cortó el obturador con una fresa redonda a alta velocidad.

Se confirmó radiográficamente la calidad y la extensión de la obturación. Los dientes fueron sellados coronalmente con una torunda de algodón y cemento Cavit® (3M ESPE, Alemania) y almacenados a 37ºC en 100% de humedad durante 2 meses.

5.2.3. Remoción del material de obturación

Los 160 conductos radiculares fueron divididos en 8 grupos según la técnica de obturación, las limas empleadas para la remoción y el grado de curvatura de los conductos radiculares. Los conductos rectos fueron distribuidos según el área de material de obturación, calculado mediante las radiografías de obturación ortoradiales y proximales. Los conductos curvos se

dividieron atendiendo al ángulo y radio de curvatura previamente establecido (tabla 2).

Grupo	Muestras	Técnica de obturación	Lima Retratamiento	Conducto recto/curvo
G1	20	condensación lateral	Profile	conducto recto
G2	20	condensación lateral	Profile	conducto curvo
G3	20	condensación lateral	Reciproc	conducto recto
G4	20	condensación lateral	Reciproc	conducto curvo
G5	20	GuttaMaster	Profile	conducto recto
G6	20	GuttaMaster	Profile	conducto curvo
G7	20	GuttaMaster	Reciproc	conducto recto
G8	20	GuttaMaster	Reciproc	conducto curvo

Tabla 2. Grupos experimentales del estudio 2.

En los grupos 1, 2, 5 y 6 el material de obturación fue removido utilizando el sistema Profile® 40.06, 35.06, 30.06, 25.06, and 20.06 en secuencia Crown-Down. Los instrumentos fueron activados mediante un motor de endodoncia a 300 rpm (Silver Reciproc®, VDW GmbH, Munich, Alemania) según las instrucciones del fabricante. Los conductos fueron re-instrumentados a longitud de

trabajo con una Profile 35.04.

En los grupos 3, 4, 7 y 8, el material de obturación se removió utilizando un instrumento Reciproc® R25 con movimientos de picoteo de entrada y salida de acuerdo con las instrucciones del fabricante. Los conductos fueron re-instrumentados a longitud de trabajo con una lima Mtwo® 35.04.

La remoción de gutapercha se juzgó como completada una vez alcanzada la longitud de trabajo y al no observarse gutapercha en los instrumentos utilizados en cada grupo. Después de la instrumentación, los conductos fueron irrigados nuevamente con 1mL de NaOCl al 4,2%. Todos los instrumentos fueron utilizados en 2 conductos y posteriormente descartados.

Todo el procedimiento fue realizado por el mismo operador. El tiempo requerido para el retratamiento fue medido mediante un cronómetro (Casio HS-3V-1, Tokio, Japón) y registrado en segundos; sin incluir el tiempo de cambio de los instrumentos y la irrigación de los conductos. Los resultados fueron analizados mediante el

Test One-way ANOVA, considerando significativos valores inferiores a 0.05. El numero de instrumentos fracturados, perforaciones, bloqueos y escalones fue registrado.

5.2.4. Análisis del material de obturación remanente.

Se realizaron radiografías digitales de cada muestra en sentido mesio-distal (6100 Digital Radiography System; Kodak, Rochester, EEUU) de acuerdo a la técnica descrita por Gergi and Sabbagh (90). Las imágenes fueron analizadas mediante el programa AutoCAD 2009 (Mechanical Desktop Power Pack; Microsoft, Redmond, WA, EEUU) con la ayuda de dos observadores expertos en endodoncia ajenos a la técnica empleada para la remoción del material de obturación (Figura 16). No hubo distinción entre gutapercha y cemento. Los conductos radiculares fueron divididos en tercios y el área del conducto radicular en cada tercio fue calculada y expresada en mm^2. El radio entre el área del conducto cubierto por restos del material de obturación y el área total del conducto fue calculada en cada uno de los tercios y expresada en porcentaje.

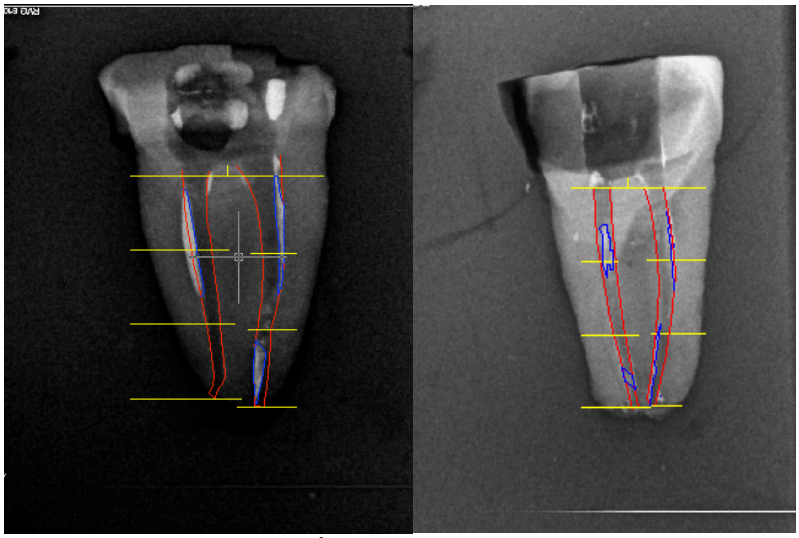

Figura 16. Análisis mediante el programa Autocad.

5.2.5. Análisis estadístico

Se empleó el coeficiente de correlación de Pearson para calcular la similitud de las medidas obtenidas por los dos observadores.

Mediante el uso del test de Shapiro-Wilks se observó que los grupos no presentaban normalidad en su distribución ($P<0.05$) y se evaluó la homogeneidad de varianza mediante el test de Bartlett ($P<0.05$), además se empleó el test no paramétrico de Kruskal-Wallis para

analizar los resultados de material de obturación remanente seguido por el test Least Significance Difference (LSD) post-hoc. Un P valor <0.05 se consideró estadísticamente significativo.

Para evaluar los datos paramétricos en relación con el tiempo requerido para la eliminación del material de obturación del conducto radicular se empleó un test ANOVA de un factor y un test de Tukey. Un P valor <0.05 se utilizó para determinar la significancia estadística.

6. Resultados

Resultados Resultados Resultados Resultados Resultados Resultados Resultados
Resultados Resultados Resultados Resultados Resultados Resultados Resultados

6.1. Estudio 1

6.1.1. Accidentes de procedimiento

Una lima Mtwo Retreatment® (calibre 25.05 conicidad) y dos instrumentos de Twisted File® (calibre 25.08 conicidad) se fracturaron durante los procedimientos de retratamiento. No se registraron perforaciones, bloqueos o escalones.

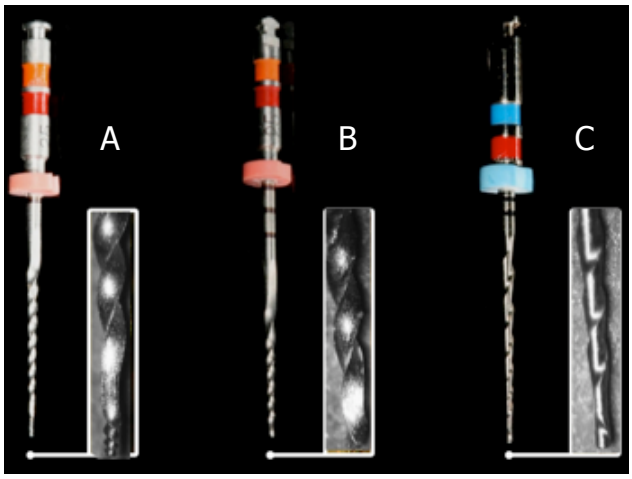

Figura 17. Limas separadas durante la remoción del material de obturación. A= Twisted F 25.08; B= Twisted F 25.08; C= Mtwo R2 25.05.

6.1.2. Tiempo requerido para la remoción del material de obturación

El tiempo medio necesario para eliminar el material de obturación se presenta en la Tabla 3.

No hubo diferencias estadísticamente significativas en el tiempo de remoción entre los dientes obturados con gutapercha y aquellos obturados mediante Resilon® (*P*> 0.05).

No hubo diferencias estadísticamente significativas en el tiempo de remoción entre los sistemas rotatorios empleados para remover la gutapercha (*P*> 0.05), mientras que Mtwo R® (100.44 segundos) fue más rápido que ProTaper® R (132.58 segundos; *P*= 0,009) y Twisted File® (138,42 segundos; *P*= 0,019) para eliminar el Resilon®.

Grupo	Muestras	Técnica de obturación	Lima Retratamiento	Conducto recto/curvo	Tiempo
G1	20	condensación lateral	Profile	conducto recto	148.1±64.3^{A}
G2	20	condensación lateral	Profile	conducto curvo	98.59 ± 39.71^{BFG}
G3	20	condensación lateral	Reciproc	conducto recto	147.8±67.9^{A}
G4	20	condensación lateral	Reciproc	conducto curvo	84.27 ±22.62^{BG}
G5	20	GuttaMaster	Profile	conducto recto	275.1±110.2^{C}
G6	20	GuttaMaster	Profile	conducto curvo	218.82 ±129.32^{D}
G7	20	GuttaMaster	Reciproc	conducto recto	145.4±88.5^{AF}
G8	20	GuttaMaster	Reciproc	conducto curvo	70.56±32.96^{EG}

Tabla 3. Tiempo requerido por cada grupo para la remoción del material de obturación (en segundos). Las letras mayúsculas indican diferencias estadísticamente significativas.

6.1.3. Efectividad de la técnica de retratamiento

El área media (%) del material de obturación remanente (análisis i-CAT) se muestra en la Tabla 4, y las puntuaciones medias y desviación estándar de los análisis microscópicos se pueden observar en la Tabla 5. Todos los instrumentos dejaron restos de material de obturación en el interior del conducto radicular. No se encontraron diferencias significativas entre ProTaper R, Mtwo R y TF en cuanto a restos del material de obturación en el

conducto completo (*P*> 0,05), evaluado por CBCT.

Material remanente%	GP/Protaper R	Resilon/Protaper R	GP/Mtwo R	Resilon/Mtwo R	GP/Twisted F	Resilon/Twisted F
Coronal	7.41±10.04^{Aa}	16.06±22.08^{Aa}	16.2±16.31^{Aa}	11.91±14.95^{Aa}	20.70±23.81^{BCa}	5.97±15.79^{ADa}
Medio	11.81±16.33^{Aab}	6.93±15.30^{ACa}	24.61±20.86^{BDa}	12.55±17.42^{ACa}	10.96±13.76^{ACa}	11.67±19.25^{BCa}
Apical	23.70±28.04^{Ab}	18.81±28.50^{Aa}	24.33±27.98^{Aa}	9.50±19.22^{Aa}	20.54±23.81^{Aa}	16.28±22.37^{Aa}

Tabla 4. Porcentaje de material remanente ±SD en cada grupo de tratamiento evaluado mediante iCAT. GP= Gutapercha. Las letras mayúsculas indican diferencias estadísticamente significativas en las filas horizontales. Las letras minúsculas indican diferencias estadísticamente significativas en las columnas verticales.

Material remanente%	GP/Protaper R	Resilon/Protaper R	GP/Mtwo R	Resilon/Mtwo R	GP/Twisted F	Resilon/ Twisted F
Coronal	1.43±0.76^{Aa}	1.36±0.63^{Aa}	1.5±0.65^{Aa}	1.62±0.77^{Aa}	1.31±0.48^{Aa}	1.2±0.56^{Aa}
Medio	1.43±0.65^{Aa}	1.29±0.47^{BCab}	2.07±0.92^{BDa}	1.25±0.45^{ACa}	1.15±0.38^{ACab}	1.27±0.46^{ACa}
Apical	1.62±0.96^{Aa}	1.80±0.86^{Aac}	1.86±1.10^{Aa}	1.33±0.49^{Aa}	1.75±0.87^{Aac}	1.25±0.45^{Aa}

Tabla 5. Puntuación media del material remanente ±SD en cada grupo de tratamiento evaluado mediante microscopio. GP= Gutapercha. Las letras mayúsculas indican diferencias estadísticamente significativas en las filas horizontales. Las letras

minúsculas indican diferencias estadísticamente significativas en las columnas verticales.

En el análisis de los tercios coronal, medio y apical no se detectaron diferencias estadísticamente significativas en la remoción de material de obturación entre los instrumentos y el material de obturación, en ambos análisis (*P*> 0,05).

En cuanto al modelo logístico de las puntuaciones de microscopio, no reveló diferencias significativas entre los instrumentos en el resto de material de relleno en todos los tercios de los conductos radiculares (*P*> 0,05). En los conductos obturados con Resilon® hubo menor cantidad de material remanente cuando se evaluó con ambos métodos (i-CAT, *P* = 0,01 y el microscopio, *P* = 0,018). No se observaron diferencias estadísticamente significativas entre la zona coronal, media y apical de los conductos radiculares en cuanto a la eliminación de la gutapercha y Resilon (*P*> 0,05).

6.2. Estudio 2

La media de los radios de curvatura en los grupos 2, 4, 6 y 8 fue de 7.40, 7.16, 7 and 7.40° respectivamente. La media de los ángulos de curvatura en los grupos 2, 4, 6 y 8 fue de 30.60, 35.20, 34.42 y 30.42°, respectivamente. No hubo diferencias significativas entre los grupos al comparar los radios (P = 0,97) y ángulos (P = 0,34) de curvatura.

El valor del coeficiente de correlación de Pearson para la similitud de las mediciones realizadas por los dos observadores fue muy alta (P = 0,98).

6.2.1. Accidentes de procedimiento

Una lima Reciproc® R25 y una lima 20.06 ProFile® se separaron durante la remoción de GuttaMaster® en conductos curvos. No se registraron perforaciones, escalones o bloqueos en ninguno del los grupos estudiados.

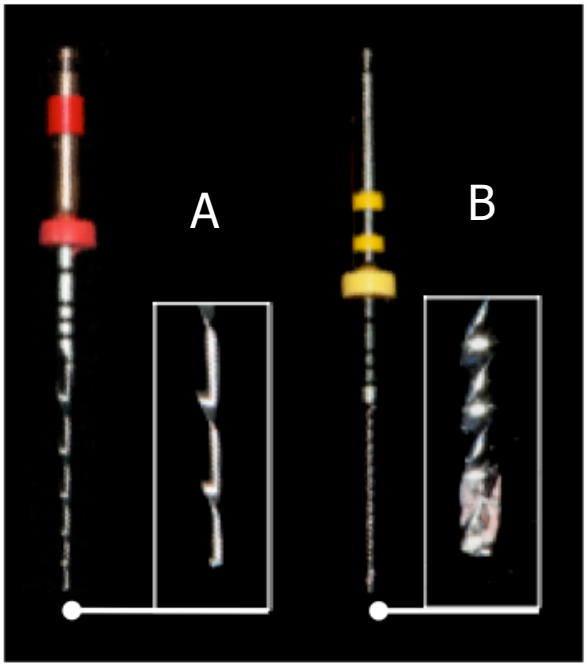

Fig 18. Limas separadas durante la remoción del material de obturación**.** A Reciproc R25 B Profile 20.06.

6.2.2. Tiempo requerido para la remoción del material de obturación.

El tiempo medio requerido para remover el material de obturación en cada grupo se presenta en la tabla 6.

Grupo	Muestras	Técnica de obturación	Lima Retratamiento	Conducto recto/curvo	Tiempo
G1	20	condensación lateral	Profile	conducto recto	148.1±64.3^{A}
G2	20	condensación lateral	Profile	conducto curvo	98.59 ± 39.71^{BFG}
G3	20	condensación lateral	Reciproc	conducto recto	147.8±67.9^{A}
G4	20	condensación lateral	Reciproc	conducto curvo	84.27 ±22.62^{BG}
G5	20	GuttaMaster	Profile	conducto recto	275.1±110.2^{C}
G6	20	GuttaMaster	Profile	conducto curvo	218.82 ±129.32^{D}
G7	20	GuttaMaster	Reciproc	conducto recto	145.4±88.5^{AF}
G8	20	GuttaMaster	Reciproc	conducto curvo	70.56±32.96^{EG}

Tabla 6. Tiempo requerido por cada grupo para la remoción del material de obturación (en segundos). Las letras mayúsculas indican diferencias estadísticamente significativas.

En los conductos obturados mediante la técnica de condensación lateral, no hubo diferencias significativas en el tiempo de remoción entre los sistemas de instrumentación utilizados para la remoción del material en conductos rectos y curvos ($P > 0.05$). Mientras que Reciproc® fue significativamente más rápido que ProFile® en la remoción de GuttaMaster® tanto en conductos rectos ($P = 0.0001$) como en conductos radiculares curvos ($P = 0.0003$).

El sistema ProFile® removió significativamente más rápido el material de obturación en conductos obturados mediante condensación lateral en comparación con aquellos obturados con GuttaMaster® (P = 0.0003); no se encontraron diferencias significativas en relación a la técnica de obturación al retratar con el sistema Reciproc® (P > 0.05).

Ambos sistemas remueven el material de obturación significativamente más rápido en conductos curvos que en conductos rectos (P = 0.001), sin importar la técnica de obturación empleada.

6.2.3. Efectividad de la técnica de retratamiento

El área media (%) del material de obturación remanente en los diferentes grupos se muestran en la Tabla 7.

Material remanente %	CL/Profile		CL/Reciproc		GM/Profile		GM/Reciproc	
	Rectos	Curvos	Rectos	Curvos	Rectos	Curvos	Rectos	Curvos
Coronal	32.78±14.88^{Aa}	5.33±6.81^{Aa}	22.43±14.45^{Aa}	17.85±13.66^{Aa}	27.31±17.18^{Ba}	11.92±13.52^{BEa}	25.02±19.81^{ACa}	11.59±12.42^{BEa}
Medio	17.81±16.63^{Aa}	9.06±10.95^{Aa}	20.61±23.33^{Aa}	20.80±15.38^{Aa}	21.49±25.90^{Aa}	22.15±32.65^{Aa}	15.94±22.83^{Aa}	16.11±15.80^{Aa}
Apical	16.60±21.15^{Aa}	21.35±19.12^{Ab}	15.70±14.75^{Aa}	18.58±14.96^{Aa}	36.09±30.36^{Ba}	12.92±16.65^{Aa}	14.58±15.78^{Aa}	11.50±11.09^{Aa}
Total	22.40±18.96^{AC}	11.91±6.26^{BD}	17.34±17.91^{AD}	19.07±0.90^{AE}	28.30±25.39^{C}	15.66±10.26^{ADE}	18.52±19.91^{AF}	13.07±2.43^{BDEF}

Tabla 7. Porcentaje de material remanente ±SD en cada grupo. CL= condensación lateral GM= Guttamaster. Las letras mayúsculas indican diferencias estadísticamente significativas en las filas horizontales. Las letras minúsculas indican diferencias estadísticamente significativas en las columnas verticales. En la fila total se excluyen las comparaciones verticales.

El sistema Reciproc® fue significativamente más eficaz que el sistema ProFile® en la remoción de GuttaMaster® en conductos rectos (P = 0.0006). El sistema ProFile® removió mayor cantidad de material de obturación en conductos radiculares curvos obturados mediante condensación lateral que en conductos rectos obturados mediante la misma técnica (P = 0.001). Ambos sistemas de instrumentación dejan mayor cantidad de material de obturación en conductos rectos que en conductos curvos, tanto al obturar mediante condensación lateral (P = 0.0001) como con GuttaMaster® (P = 0.012).

No se encontraron diferencias significativas entre los tercios radiculares en ninguno de los grupos evaluados, excepto en el Grupo 1 (condensación lateral/ProFile®/conductos rectos) en el que se encontró mayor cantidad de material de obturación en el tercio coronal en comparación con el tercio medio y apical (P = 0.0087); y en el Grupo 2 (condensación lateral/ProFile®/conductos curvos) en el que se encontró mayor material remanente en el tercio apical que en el tercio medio (P = 0.0009).

En conductos rectos, se encontró mayor cantidad de material remanente en el tercio coronal que en el tercio medio ($P < 0.05$), mientras que en conductos curvos, hubo mayores restos en el tercio apical que en el tercio coronal ($P < 0.05$).

7. Discusión

Discusión Discusión Discusión Discusión Discusión Discusión Discusión Discusión
Discusión Discusión Discusión Discusión Discusión Discusión Discusión Discusión

El presente trabajo de investigación tiene como objetivo analizar cómo influyen diferentes variables en el tiempo de remoción y en la cantidad de material remanente durante el retratamiento de conductos radiculares. El retratamiento endodóntico tiene como objetivo eliminar el material de obturación del sistema de conductos radiculares a fin de permitir la limpieza efectiva, conformación y obturación del conducto radicular (1).

Hasta la fecha no ha sido comprobado que la remoción de todo el material de obturación asegure el éxito del retratamiento endodóntico ni que el material de obturación remanente pueda causar el fracaso del retratamiento. Sin embargo, la remoción de la mayor cantidad de material posible resulta esencial a fin de descubrir el tejido necrótico residual y para eliminar las bacterias responsables de la inflamación periapical persistente, además de permitir la futura limpieza y reobturación del sistema de conductos radiculares (89).

7.1. Discusión de la metodología

7.1.1. Estandarización de la longitud radicular

La mayoría de los estudios consultados estandarizan las longitud de los dientes seccionando la corona (110-113). En ambos trabajos de investigación realizados, los dientes se estandarizaron entre 15 y 16 mm, a fin de evitar que diferentes longitudes pudiesen influenciar los resultados. Aunque la decoronación no refleja la situación clínica y puede mejorar los resultados del tratamiento, facilitando el acceso a los conductos radiculares, permite la estandarización de la muestra eliminando variables como la anatomia coronal y la longitud del conducto radicular, proporcionando así una comparación mas fiable de las técnicas de retratamiento propuestas (114).

7.1.2. Reconformación del conducto radicular

Como se ha sugerido en estudios previos (115) la reconformación posterior del conducto radicular es necesario debido al diámetro en la punta de las limas empleadas para la remoción de material en el tercio

apical. En los trabajos de investigación desarrollados se emplearon a longitud de trabajo las limas: D3 ProTaper R® (calibre 20), R2 Mtwo R® (calibre 25), Twisted Files® 25.06 (calibre 25) , Profile® 20.06 (calibre 20) y Reciproc® R25 (calibre 25), el último instrumento está diseñado para alcanzar la longitud de trabajo, pero no permite una acción de limpieza completa. Para completar la eliminación se emplearon las limas ProTaper® F3, 30.09 (dientes tratados con ProTaper R®), Mtwo® 30.05 (dientes tratados con Mtwo R®), K3® 30.06 (dientes tratados con Twisted Files®), Mtwo ®35.04 (dientes tratados con Reciproc®) y Profile® 35.04 (dientes tratados con Profile®).

Probablemente un tamaño más grande de la preparación apical es necesario para mejorar el desbridamiento apical, motivo por el cual decidimos aumentar la preparación del calibre apical en nuestro segundo estudio de 30 a 35. Sin embargo estudios como el de Marques Da Silva et al. (97) no consiguen resultados estadísticamente significativos al añadir una lima de mayor calibre en la preparación apical.

7.1.3. Métodos de evaluación del material de obturación remanente

Múltiples técnicas han sido propuestas para evaluar el material de obturación remanente después del retratamiento, así encontramos: SEM (116), CBCT (77, 101), radiografías e imágenes digitalizadas (10, 13, 62, 78, 81, 90), cortes longitudinales de los dientes y la visualización utilizando un microscopio estereoscópico o utilizando imágenes obtenidas con una cámara digital y el uso de software analizadores de imágenes (11, 12, 110, 117), técnica de diafanización (89, 99, 118, 119) y micro-CT (77, 79, 101, 120, 121). En el desarrollo de los trabajos de investigación que conforman esta tesis doctoral se emplearon las radiografías, los cortes longitudinales y el CBCT a fin de evaluar el material remanente.

En el primer artículo de investigación desarrollado durante la presente tesis, las muestras fueron evaluadas mediante 2 métodos: CBCT y cortes longitudinales. Se seleccionó el CBCT como método de evaluación por ser un método innovador, con pocos estudios en la literatura en

la evaluación del material remanente (77, 101), que provee de una información tridimensional y reproducible que permite la comparación de los conductos radiculares antes y después de la remoción (101).

A pesar de las múltiples ventajas del CBCT, una de las limitaciones asociadas con este método es la presencia de artefactos que puede comprometer la calidad de escaneado (122). En endodoncia, materiales específicos como la gutapercha (figura 21) y postes metálicos intraconducto también pueden contribuir a la formación de artefacto (122) y dificultar la evaluación de la cantidad de material remanente.

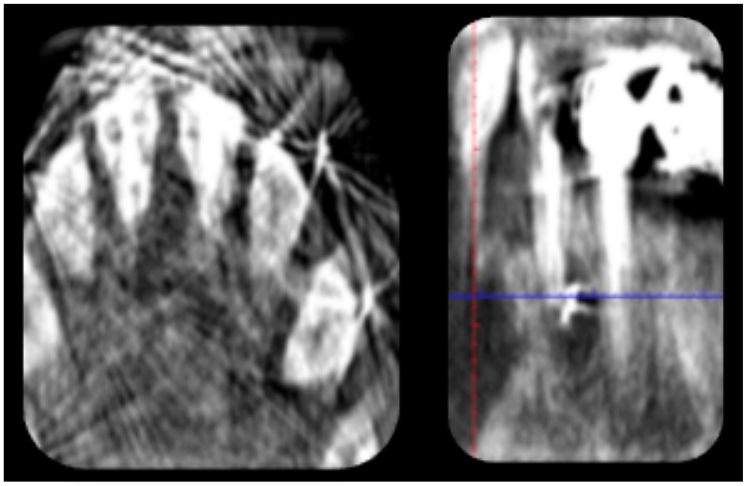

Figura 19. Imágenes de CBCT, en las que se observan artefactos provocados por el material de obturación.

La evaluación del material de obturación remanente mediante cortes longitudinales y su posterior análisis con magnificación es un método ampliamente utilizado (11, 12, 80, 97, 110, 117, 123-125) y cuestionado (62, 89, 90, 118, 121). La principal limitación es la pérdida de material de obturación durante el corte (89, 118) además de la dificultad que supone seccionar el diente perdiendo muestras durante el proceso. Este método ha sido propuesto en múltiples investigaciones lo que nos permitió comparar nuestros resultados con otros estudios.

Al comparar los resultados obtenidos mediante ambos métodos de evaluación, se encontraron resultados muy similares al evaluar el material de obturación removido, gutapercha vs Resilon®, y al comparar los tercios radiculares. Sin embargo, durante la evaluación de los sistemas de instrumentación mediante CBCT no hubo diferencias significativas entre los 3 sistemas propuestos, mientras que al analizarlo mediante los cortes longitudinales, Twisted File® fue significativamente más efectivo que Mtwo Retreatment®. Las limitaciones en ambos métodos de evaluación dificultan precisar que método proporcionó datos mas precisos durante la evaluación.

Para el análisis radiográfico se empleó el método propuesto por Gergi and Sabbagh (90). Si bien este método es considerado por algunos como subjetivo y semicuantitativo (13), el uso de radiografías representa la herramienta más común para la evaluación de los resultados clínicos en la actualidad (94); hecho que nos motivó a emplear este método durante nuestro segundo estudio de investigación. Una de sus principales ventajas es que evita los inconvenientes de destruir las muestras o

perder parte del material de obturación durante el corte (62). Sin embargo, este método presenta limitaciones al proveer información bidimensional (2D) de una estructura tridimensional (3D), además de poder estar sujeto a alteraciones como la magnificación o las distorsiones (13) o de no registrar pequeños volúmenes de material remanente (118).

En la literatura encontramos estudios que comparan el método radiográfico con el de cortes longitudinales como el Kfir et al. (82), dónde evaluaron la cantidad de material de obturación remanente comparando las radiografías con las imágenes fotográficas obtenidas por el microscopio 10x después de cortar los dientes longitudinalmente. En la mayor parte de los casos no encontraron concordancia entre ambos métodos y las radiografías subestimaron la presencia de remanentes. Resultados similares obtuvieron de Carvalho et al. (10) al comparar 2 métodos de evaluación, radiografías y cortes longitudinales analizados mediante estéreomicroscopio. Observaron diferencias significativas entre ambos métodos siendo el estéreomicroscopio más preciso que las radiografías en la detección de material de obturación remanente.

En la actualidad, el micro-CT representa el método más preciso para la evaluación del material remanente al permitir una evaluación tridimensional del sistema de conductos radiculares una vez obturados y después de desobturar. Sin embargo presenta inconvenientes como su elevado coste, tiempo de obtención de las imágenes y solo puede ser utilizando en estudios de laboratorio sin aplicación en la clínica (121).

Tanto en la evaluación de las imágenes obtenidas de los cortes longitudinales como las mediciones realizadas mediante el programa Autocad de las radiografías obtenidas (estudio 2, correlación de Pearson *P=.*98) hubo concordancia por parte de los evaluadores. Se proporcionó instrucciones previas a los evaluadores además de mostrar imágenes de dientes desobturados con el propósito de obtener un patrón de puntuación común para cada observador.

7.2. Discusión de los resultados

7.2.1. Accidentes de procedimiento

Durante el desarrollo de ambos trabajos de investigación no se registraron bloqueos, perforaciones o escalones. Se separaron 5 limas en total: una lima Mtwo R® (25.05) y 2 limas Twisted files® (25.08) en el primer estudio; y una lima Reciproc ®R25 y una Profile® 20.06 en el segundo estudio.

Todos los instrumentos empleados demostraron resultados satisfactorios en cuanto a la seguridad en la remoción del material, así lo corroboran estudios como el de Gu et al. (119) en el que evaluaron la eficacia de Protaper Retreatment® en conductos rectos y Somma et al. (98) al comparar la eficacia de Protaper Retreatment®, Mtwo Retreatment® y limas manuales Hedström en conductos rectos.

Al retratar conducto curvos se emplearon los sistemas Profile® y Reciproc® (segundo estudio) encontrando una baja incidencia de accidentes operatorios

al igual que en el estudio de Rödig et al. (79) en el que comprobaron la eficacia de Reciproc® y Protaper R® en conductos curvos y en el estudio de Çelik Ünal (13) al emplear el sistema Profile®.

Sin embargo en estudios como el de Rödig et al. (108) y Çelik Ünal (13) se observó una alta incidencia de errores de procedimiento como perforaciones laterales y separaciones de instrumentos (D-Race®, ProTaper R® y R-Endo®) que los autores atribuyen a factores como la compleja anatomía radicular, las grandes conicidades que presenta el sistema de retratamiento ProTaper R® y los pequeños ángulo y radios de curvatura pues en ambos casos la muestra estaba conformada por conductos curvos de entre 20 y 42 grados. En nuestro estudio al evaluar la eficacia de Protaper Retreatment® empleamos conductos rectos, siendo más frecuente los accidentes operatorios como perforaciones o instrumentos separados en conductos curvos (126).

7.2.2. Tiempo requerido para la remoción del material de obturación

Los resultados obtenidos en el primer estudio indican que no existe diferencias significativas en el tiempo de remoción entre los sistema Mtwo R®, ProTaper R® y TF® al remover la gutapercha, resultados similares obtuvieron Bramante et al. (116) al no encontrar diferencias significativas en el tiempo de remoción entre Protaper Retreatment® y Mtwo Retreatment® en dientes obturados con gutapercha. Sin embargo Mtwo R® requirió menos tiempo para eliminar el Resilon® que ProTaper R® y TF® en contraste con los resultados obtenidos por Somma et al. (98), que si bien registró un menor tiempo en la remoción de Resilon®, al utilizar Mtwo R® no hubo diferencias significativas al compararlo con ProTaper R®. El sistema Mtwo R® también fue más rápido que el sistema Twisted File® en la remoción de gutapercha aunque sin diferencias significativas, la superioridad en el tiempo de remoción de Mtwo Retreatment® podría estar relacionado con su diseño de punta activa y menor espacio entre las espiras que permitiría una penetración mas rápida del material de obturación que la alcanzada

por el sistema Twisted file®.

Al comparar el tiempo de remoción entre Reciproc® y Profile® (estudio 2) no se encontraron diferencias significativas entre ambos sistemas en el tiempo requerido para remover el material de los dientes obturados mediante condensación lateral ($P > 0.05$). Sin embargo, el sistema Reciproc® requirió de menor tiempo en la remoción de GuttaMaster® tanto en conductos rectos como en conductos curvos ($P < 0.05$). Una posible explicación a este resultado, es el movimiento reciproco junto con la sección transversal en forma de ¨S¨ del sistema Reciproc® que facilitaría la retirada del vástago de plástico del Guttamaster® permitiendo una remoción mas rápida que en rotación continua y con los apoyos radiales característico del sistema Profile®. Zuolo et al. (80) encontraron que le tiempo de remoción del material de obturación en incisivos centrales maxilares era significativamente más corto al utilizar Reciproc® comparando con fresas Gates Glidden, limas manuales de acero inoxidable y el sistema Mtwo Retreatment®, por tanto este estudio corrobora la hipótesis que los movimientos reciprocantes puede ser el factor más

importante ya que Reciproc® y Mtwo® comparten la misma sección transversal.

En nuestro estudio, el tiempo requerido para la remoción de los vástagos con el sistema Profile® fue similar al obtenido por Royzenblat & Goodell (127) en su estudio, realizado en conductos mesiovestibulares con curvaturas moderadas en molares mandibulares y del reportado por Baratto Filho et al. (9) en caninos mandibulares. Sin embargo, el tiempo de remoción en el grupo de condensación lateral fue menor en nuestro estudio comparado con el obtenido por Giuliani et al. (12), probablemente estas diferencias se deban a variaciones en las metodologías como el uso de solventes durante el retratamiento en el estudio mencionado. El empleo de solventes puede aumentar el tiempo de remoción del material de obturación, así lo demuestran Ferreira et al. (62) al comparar el tiempo de remoción con el sistema Profile® con y sin cloroformo. Una posible explicación sería el grado de calor por fricción generado por las limas en contacto con el material de obturación ablandando la gutapercha y facilitando su remoción sin necesidad de solventes, por otro lado los solventes son capaces de

ablandar la gutapercha desplazándola a la compleja anatomía del conducto radicular (conductos laterales, irregularidades e istmos) y dificultando su remoción (82).

Al comparar el tiempo de remoción atendiendo al tipo de material utilizado, en nuestro primer estudio no encontramos diferencias significativas entre gutapercha y Resilon®, estos resultados son corroborados en los estudios de Fenoul et al. (128) y Cunha et al. (81). En el estudio de Ezzie et al. (11) si encontraron diferencias significativas en el tiempo de remoción entre ambos materiales, el Resilon® fue removido con mayor rapidez en comparación con los dientes obturados mediante guttaperha y el cemento AH Plus®, los autores explican que la rápida remoción podría estar relacionada con el uso de calor (emplearon System B y limas rotatorias a 1300 rpm). Según el fabricante, el Resilon® tiene un punto de fusión más bajo y un peso molecular superior a la gutapercha, así que cuando se somete a calor, el Resilon® exhibe mayor fluidez que la gutapercha facilitando su rápida remoción.

En relación a la variable técnica de obturación, encontramos que en los dientes obturados mediante condensación lateral la remoción del material fue más rápida que en aquellos obturados mediante GuttaMaster® al emplear el sistema Profile® (P=0.00001), tanto en conductos rectos (P=0.0049) como en conductos curvos (P=0.0074); mientras que durante el retratamiento con Reciproc® no hubo diferencias significativas en el tiempo de remoción entre ambas técnicas. La remoción del conjunto gutapercha + vástago puede retrasar el tiempo requerido en comparación con los conductos sólo obturados con gutapercha (9, 120, 129), sin embargo pensamos que el movimiento reciprocante podría acelerar la remoción del conjunto gutapercha + vástago igualando los tiempos de remoción entre ambas técnicas.

En relación al retratamiento de sistemas de gutapercha con vástago es importante destacar que el empleo de instrumentación rotatoria para su remoción ha generado una considerable reducción en el tiempo de remoción al compararlo con otros métodos convencionales como limas manuales, calor o solventes. En el estudio de Frajlich et al. (130), el promedio de tiempo de remoción

alcanzaba los 12 minutos utilizando limas Hedstroem y solventes, por su parte, Wilcox et al. (129) consiguió un tiempo de remoción de 6,3 min retratando incisivos mandibulares con ayuda de calor y solventes. En nuestro estudio el tiempo de remoción fue de 4,59 min al retratar con Profile® y de 2,42 min al emplear el sistema Reciproc®.

El material de obturación fue removido con mayor rapidez en conductos curvos comparado con conductos rectos en todas las variables comparadas; muestras obturadas mediante condensación lateral (*P*= 0.00001) y GuttaMaster® (*P*= 0.0167) y muestras desobturadas mediante Profile® (*P*= 0.0418) y Reciproc® (*P*= 0.00001). La explicación a estos resultados podría estar determinada por menor diámetro de los conductos curvos en comparación con los conductos rectos con la consecuente menor area de material obturación y por tanto una remoción mas rápida de los mismos.

Las diferencias metodológicas en relación al método de medición del material remanente (estudio 1: CBCT y cortes longitudinales; estudio 2: radiografías)

impiden comparar la eficacia de remoción de los diferentes sistemas de instrumentación empleados. Sin embargo, el método para evaluar el tiempo fue similar en ambos estudios, por lo que comparamos los dientes rectos obturados con gutapercha mediante la técnica de condensación lateral en ambos estudios no encontrando diferencias estadísticamente significativas entre ninguno de los sistemas de instrumentación empleados (Protaper R®, Mtwo R®, TF®, Profile® y Reciproc®).

7.2.3. Efectividad de la técnica de retratamiento

Ninguno de los sistemas de instrumentación propuestos garantiza la completa remoción del material de obturación, esta conclusión se repite en todos los artículos de retratamiento disponibles hasta la fecha.

La evaluación mediante CBCT no encontró diferencias significativas entre Mtwo R®, ProTaper R® y TF® en la remoción de material de obturación (P> 0,05). Sin embargo, en el análisis microscópico, TF® eliminó significativamente más material de obturación que Mtwo R® (P = 0,005). Nuestros resultados concuerdan con los

obtenidos en el estudio de Somma et al. (98) que evaluaron la eficacia de remoción de diferentes materiales de obturación (Gutapercha + Pulp Canal Sealer; Resilon + Real Seal primer + Real Seal sealer; Resin-coated gutapercha y cemento EndoRez) con los sistemas ProTaper Retreatment®, Mtwo Retreatment® y limas manuales, no encontrando diferencias significativas entre los sistemas ProTaper Retreatment® y Mtwo Retreatment®. Resultados similares obtuvieron Marques Da Silva et al. (97) al evaluar ProTaper Retreatment®, Mtwo Retreatment® y D-RaCe®, no encontrando diferencias significativas en la remoción de material entre los 2 primeros sistemas. Ambos sistemas han sido específicamente diseñados para eliminar el material de obturación, el sistema Protaper Retreatment® consta de 3 instrumentos de sección transversal convexa y longitudes, conicidades y diámetros apicales progresivos a fin de eliminar el material de los tercios coronales, medios y apicales de conducto. Presenta ventajas adicionales como la punta activa en la lima D1 para facilitar la penetración inicial en el material de obturación y el mango de las limas es más pequeño a fin de permitir una mejor visualización durante el retratamiento (119). Por su parte Mtwo

Retreatment® presenta dos limas de sección en forma de S al igual que el sistema convencional pero con una menor separación entre las espiras a fin de facilitar el avance de la lima dentro del material de obturación. Ambos instrumentos presentan puntas activas y dos ángulos cortantes que aseguran un corte efectivo de la dentina (90, 98).

Hasta nuestro conocimiento no existen artículos en la literatura que comparen la eficacia de las limas Twisted files® en la remoción de materiales de obturación. Si bien este sistema ha sido sometido a múltiples evaluaciones, analizando variables como eficacia de corte (131), habilidad para mantenerse centrado en el conducto y transporte apical (132, 133), resistencia a la fatiga cíclica (134, 135), estrés torsional (136) entre otros, hasta la fecha no se había evaluado su eficacia para remover el material de obturación.

En el segundo estudio realizado, Reciproc® fue más efectivo que Profile® en la remoción de Guttamaster® en conductos rectos (P= 0.0006). La eficacia de los sistemas reciprocantes en la remoción del material de obturación

de los conductos radiculares rectos ha sido igualmente evaluada por Rios et al. (96) quienes concluyeron que los sistemas reciprocantes Reciproc® y Wave One® son tan efectivos como ProTaper R® en la remoción de gutapercha y cemento en conductos radiculares de incisivos maxilares. Si bien, no hubo diferencias significativas al comparar los conductos curvos, Reciproc® fue ligeramente más efectivo que Profile®, el movimiento reciprocante podría ser un factor potencialmente beneficioso la remoción del material de obturación con vástago. Nuestros resultados son similares a los obtenidos por Fruchi et al. (120) quienes concluyeron que tanto el sistema Reciproc® como el sistema Wave One® (Dentsply Maillefer, Baillagues, Switzerland) remueven el material de obturación en conductos curvos de forma eficaz pero no definitiva.

Uno de los requerimientos de los materiales de obturación radicular es que pueda ser retirado del conducto con facilidad en caso de ser necesario (137). Los análisis mediante el empleo del i-CAT y microscopio revelaron que en las raíces obturadas con Resilon® había menos material en las paredes del conducto radicular

después del retratamiento que en los dientes obturados con gutapercha (i-CAT, *P* = 0,025 y el microscopio, *P* = 0,01). Esto es consistente con Hammad et al. (77) que explica este resultado a la formación de un monobloque de Resilon®, con los conos en combinación con los selladores a base de resina, en el interior del conducto. Por lo tanto, el sellador puede removerse mejor si este se encuentra unido al material base. Por su parte, Hassanloo et al. (138) calificaron la remoción del sistema Epiphany® como menos eficaz en comparación con gutapercha en conjunto con el cemento sellador AH Plus®. Estas desigualdades en los resultados pueden ser atribuidas a diferencias en la metodología como el tiempo de espera previo a la remoción del material que en caso de la investigación de Hassanloo et al. (138) fue de 8 semanas mientras que en nuestro trabajo fue de tan solo 2 semanas. Pensamos que al aumentar el tiempo previo a la remoción puede dificultar la remoción del material de obturación.

Wilcox and Juhlin (129) observaron que la remoción de gutapercha mediante vástago transportador depende más de la habilidad de remover el vástago de plástico que

no de la gutapercha que lo recubre. En el presente estudio no se ha distinguido entre gutapercha, cemento sellador y vástago transportador. En relación a la técnica de obturación empleada no encontramos diferencias significativas entre condensación lateral y Guttamaster® en la remoción del material remanente. Estos resultados son consistentes con los obtenidos por Imura et al. (91), Frajlich et al. (130) y Beasly et al. (139) que no encontraron diferencias estadísticamente significativas con respecto a la cantidad de material remanente en el retratamiento de gutapercha con o sin vástagos obturadores.

La remoción del material de obturación y futura limpieza y conformación puede resultar más dificultosa en conductos curvos que en conductos rectos además que la distorsión y fractura de instrumentos es más común en conductos curvos (13). Sin embargo, en el segundo estudio se encontró mayor cantidad de material remanente en conductos rectos comparados con conductos curvos independientemente de la técnica de obturación utilizada (condensación lateral: conductos rectos 19,87%, conductos curvos 15,49%; GuttaMaster®:

conductos rectos 23,41% conductos curvos 14,37%). Una posible explicación a estos resultados es que en este estudio los conductos rectos seleccionados eran de dientes monoradiculares mientras que los conductos curvos de molares mandibulares, los diente unirradiculares suelen tener un diámetro mesio–distal del conducto radicular mayor y una formas mas ovalada que los conductos de molares mandibulares que suelen ser redondas y con menores dimensiones mesio–distales (140-142).

Al analizar la cantidad de material de obturación en los tercios del conducto radicular en el primer estudio, no encontramos diferencias significativas entre el tercio coronal, medio y apical con independencia del material de obturación empleado y el sistema de instrumentación utilizado para retratar ($P > 0.05$). Por su parte, Iriboz et al. (143) compararon la eficacia de Protaper Retreatment® y Mtwo Retreatment® en la remoción de diferentes materiales de obturación, no encontrando diferencias significativas entre ambos sistemas en el tercio medio y apical mientras que en tercio coronal ProTaper Retreatment® eliminó mayor cantidad de material de

obturación. La preparación inicial de los conductos, la mitad de los grupos con ProTaper Universal® y la otra mitad con Mtwo® (en nuestro estudio limas K manuales y Gates Glidden) y la longitud de trabajo establecida en 18mm (en nuestro estudio de 15mm) son factores que podrían explicar las diferencias obtenidas en tercio coronal.

Según los resultados obtenidos, se acepta parcialmente la hipótesis alternativa ya que se encontraron diferencias significativas en algunas de las variables estudiadas.

8. Conclusiones

Conclusiones Conclusiones Conclusiones Conclusiones Conclusiones Conclusiones
Conclusiones Conclusiones Conclusiones Conclusiones Conclusiones Conclusiones

1. Al comparar las limas de retratamiento, ProTaper Retreatment® y Mtwo Retreatment®, con la lima de rotación continua, Twisted File®, no hubo diferencias estadísticamente significativas en el tiempo de remoción de la gutapercha. Sin embargo, Mtwo R® fue significativamente más rápido que ProTaper® R y Twisted File® para eliminar el Resilon®.

   No se encontraron diferencias estadísticamente significativas entre ProTaper R®, Mtwo R® y TF® en la cantidad de material de obturación removido en el conducto completo, tanto en la evaluación mediante CBCT como en las fotografías obtenidas por el microscopio de los cortes longitudinales de las raíces.

2. Al comparar el tiempo de remoción de los materiales de obturación del conducto radicular, gutapercha y Resilon®, no hubo diferencias significativas entre ambos materiales. En los conductos obturados con Resilon® hubo menor cantidad de material remanente cuando se evaluó

con ambos métodos.

3. Al comparar la lima de rotación continua Profile® y la lima de movimiento reciprocante Reciproc®, en los conductos obturados mediante la técnica de condensación lateral, no hubo diferencias significativas en el tiempo de remoción entre los sistemas de instrumentación utilizados para la remoción del material en conductos rectos y curvos. Mientras que Reciproc® fue significativamente más rápido que ProFile® en la remoción de GuttaMaster® tanto en conductos rectos como en conductos radiculares curvos.

   El sistema Reciproc® fue significativamente más eficaz que el sistema ProFile® en la remoción de GuttaMaster® en conductos rectos. El sistema ProFile® removió mayor cantidad de material de obturación en conductos radiculares curvos obturados mediante condensación lateral que en conductos rectos obturados mediante la misma técnica.

4. Al comparar las técnicas de obturación, condensación lateral y GuttaMaster®, encontramos que en los dientes obturados mediante condensación lateral la remoción del material fue más rápida que aquellos obturados mediante GuttaMaster® al emplear el sistema Profile®; mientras que durante el retratamiento con Reciproc® no hubo diferencias significativas en el tiempo de remoción entre ambas técnicas. Tanto en conductos rectos como en conductos curvos se eliminó con mayor rapidez los dientes obturados mediante condensación lateral que aquellos en los que se empleó el GuttaMaster®.

5. Al comparar diferentes tipos de dientes, conductos radiculares rectos y conductos radiculares curvos, el material de obturación fue removido con mayor rapidez en conductos curvos comparado con conductos rectos en todas las variables comparadas; muestras obturadas mediante condensación lateral y GuttaMaster® y muestras desobturadas mediante Profile® y Reciproc® .

Se encontró mayor cantidad de material remanente en conductos rectos que en conductos curvos, tanto al obturar mediante condensación lateral como con GuttaMaster® y al retratar con Profile®.

9. Perspectivas de Futuro

Perspectivas de futuro Perspectivas de futuro Perspectivas de futuro Perspectivas de futuro Perspectivas de futuro
Perspectivas de futuro Perspectivas de futuro Perspectivas de futuro Perspectivas de futuro Perspectivas de futuro

Proponemos desarrollar nuevos trabajos en esta línea de investigación empleando el micro-CT como método de evaluación.

Sería conveniente estudiar otras variables relevantes durante el retratamiento endodóntico como la extrusión de material de obturación o la deformación del conducto radicular a partir del uso de diferentes sistemas de instrumentación durante la remoción del material.

10. Referencias Bibliográficas

Referencias Bibliográficas Referencias Bibliográficas Referencias Bibliográficas Referencias Bibliográficas Referencias Bibliográficas
Referencias Bibliográficas Referencias Bibliográficas Referencias Bibliográficas Referencias Bibliográficas

1. Friedman S, Stabholz A, Tamse A. Endodontic retreatment--case selection and technique. 3. Retreatment techniques. Journal of endodontics. 1990;16(11):543-9.

2. Marfisi K, Mercade M, Plotino G, Duran-Sindreu F, Bueno R, Roig M. Efficacy of three different rotary files to remove gutta-percha and Resilon from root canals. International endodontic journal. 2010;43(11):1022-8.

3. Kratchman SI. Obturation of the root canal system. Dental clinics of North America. 2004;48(1):203-15.

4. Whitworth J. Methods of filling root canals: principles and practices. Endodontic Topics. 2005;12(1):2.

5. Gambarini G, Gerosa R, De Luca M, Garala M, Testarelli L. Mechanical properties of a new and improved nickel-titanium alloy for endodontic use: an evaluation of file flexibility. Oral surgery, oral medicine, oral pathology, oral radiology, and endodontics. 2008;105(6):798-800.

6. Gilhooly RM, Hayes SJ, Bryant ST, Dummer PM. Comparison of cold lateral condensation and a warm multiphase gutta-percha technique for obturating curved root canals. International endodontic journal. 2000;33(5):415-20.

7. Gulabivala K, Holt R, Long B. An in vitro comparison of thermoplasticised gutta-percha obturation techniques with cold lateral condensation. Endodontics & dental traumatology. 1998;14(6):262-9.

8. Jarrett IS, Marx D, Covey D, Karmazin M, Lavin M, Gound T. Percentage of canals filled in apical cross sections - an in vitro study of seven obturation

techniques. International endodontic journal. 2004;37(6):392-8.

9. Baratto Filho F, Ferreira EL, Fariniuk LF. Efficiency of the 0.04 taper ProFile during the re-treatment of gutta-percha-filled root canals. International endodontic journal. 2002;35(8):651-4.

10. de Carvalho Maciel AC, Zaccaro Scelza MF. Efficacy of automated versus hand instrumentation during root canal retreatment: an ex vivo study. International endodontic journal. 2006;39(10):779-84.

11. Ezzie E, Fleury A, Solomon E, Spears R, He J. Efficacy of retreatment techniques for a resin-based root canal obturation material. Journal of endodontics. 2006;32(4):341-4.

12. Giuliani V, Cocchetti R, Pagavino G. Efficacy of ProTaper universal retreatment files in removing filling materials during root canal retreatment. Journal of endodontics. 2008;34(11):1381-4.

13. Unal GC, Kaya BU, Tac AG, Kececi AD. A comparison of the efficacy of conventional and new retreatment instruments to remove gutta-percha in curved root canals: an ex vivo study. International endodontic journal. 2009;42(4):344-50.

14. Kakehashi S, Stanley HR, Fitzgerald RJ. The effects of surgical exposures of dental pulps in germ-free and conventional laboratory rats. Oral surgery, oral medicine, and oral pathology. 1965;20:340-9.

15. Sundqvist G. Bacteriological studies of necrotic dental pulps. Umeå : Univ., editor1976.

16. Nair PN. Pathogenesis of apical periodontitis and the causes of endodontic failures. Critical reviews in oral biology and medicine : an official publication of the American Association of Oral Biologists. 2004;15(6):348-81.

17. de Chevigny C, Dao TT, Basrani BR, Marquis V, Farzaneh M, Abitbol S, et al. Treatment outcome in endodontics: the Toronto study--phases 3 and 4: orthograde retreatment. Journal of endodontics. 2008;34(2):131-7.

18. Paik S, Sechrist C, Torabinejad M. Levels of Evidence for the Outcome of Endodontic Retreatment. Journal of endodontics. 2004;30(11):745-50.

19. Glossary of Endodontic Terms [Internet]. 2011.

20. Ruddle C. Nonsurgical Retreatment. Journal of endodontics. 2004;30(12):827-45.

21. Quality guidelines for endodontic treatment: consensus report of the European Society of Endodontology. International endodontic journal. 2006;39(12):921-30.

22. Grung B, Molven O, Halse A. Periapical surgery in a Norwegian county hospital: follow-up findings of 477 teeth. Journal of endodontics. 1990;16(9):411-7.

23. Karabucak B, Setzer F. Criteria for the ideal treatment option for failed endodontics: surgical or nonsurgical? Compendium of continuing education in dentistry (Jamesburg, NJ : 1995). 2007;28(7):391-7; quiz 8, 407.

24. Farzaneh M, Abitbol S, Friedman S. Treatment Outcome in Endodontics: The Toronto Study. Phases I and II: Orthograde Retreatment. Journal of endodontics. 2004;30(9):627-33.

25. Siqueira Jr JF, Rôças IN, Ricucci D, Hülsmann M. Causes and management of post-treatment apical periodontitis. British dental journal. 2014;216(6):305-12.

26. Torabinejad M, Corr R, Handysides R, Shabahang S. Outcomes of nonsurgical retreatment and endodontic surgery: a systematic review. Journal of endodontics. 2009;35(7):930-7.

27. Grung B, Molven O, Halse A. Periapical surgery in a norwegian county hospital: Follow-up findings of 477 teeth. Journal of endodontics. 1990;16(9):411-7.

28. Friedman S. Success and failure of initial endodontic therapy. Ontario Dentist. 1997;74(1):35-8.

29. Stabholz A. Success rate in endodontics. The Alpha omegan. 1990;83(4):20-4.

30. Ingle JI BL. Endodontics, 5th ed. . Hamilton, Ontario: BC Decker.
ed2002.

31. Harty FJ, Parkins BJ, Wengraf AM. Success rate in root canal therapy. A retrospective study of conventional cases. British dental journal. 1970;128(2):65-70.

32. Torabinejad M, Ung B, Kettering JD. In vitro bacterial penetration of coronally unsealed endodontically treated teeth. Journal of endodontics. 1990;16(12):566-9.

33. Leonard JE, Gutmann JL, Guo IY. Apical and coronal seal of roots obturated with a dentine bonding agent and resin. International endodontic journal. 1996;29(2):76-83.

34. Madison S, Swanson K, Chiles SA. An evaluation of coronal microleakage in endodontically treated teeth. Part II. Sealer types. Journal of endodontics. 1987;13(3):109-12.

35. Swanson K, Madison S. An evaluation of coronal microleakage in endodontically treated teeth. Part I. Time periods. Journal of endodontics. 1987;13(2):56-9.

36. Sundqvist G, Figdor D, Persson S, Sjogren U. Microbiologic analysis of teeth with failed endodontic treatment and the outcome of conservative re-treatment. Oral surgery, oral medicine, oral pathology, oral radiology, and endodontics. 1998;85(1):86-93.

37. Molander A, Reit C, Dahlen G, Kvist T. Microbiological status of root-filled teeth with apical periodontitis. International endodontic journal. 1998;31(1):1-7.

38. Nair PN, Sjogren U, Figdor D, Sundqvist G. Persistent periapical radiolucencies of root-filled human teeth, failed endodontic treatments, and periapical scars. Oral surgery, oral medicine, oral pathology, oral radiology, and endodontics. 1999;87(5):617-27.

39. Nair PN, Sjogren U, Krey G, Kahnberg KE, Sundqvist G. Intraradicular bacteria and fungi in root-filled, asymptomatic human teeth with therapy-resistant periapical lesions: a long-term light and electron

microscopic follow-up study. Journal of endodontics. 1990;16(12):580-8.

40. Siqueira JF, Jr. Aetiology of root canal treatment failure: why well-treated teeth can fail. International endodontic journal. 2001;34(1):1-10.

41. Sjogren U, Figdor D, Persson S, Sundqvist G. Influence of infection at the time of root filling on the outcome of endodontic treatment of teeth with apical periodontitis. International endodontic journal. 1997;30(5):297-306.

42. Sundqvist G. Ecology of the root canal flora. Journal of endodontics. 1992;18(9):427-30.

43. Fukushima H, Yamamoto K, Hirohata K, Sagawa H, Leung KP, Walker CB. Localization and identification of root canal bacteria in clinically asymptomatic periapical pathosis. Journal of endodontics. 1990;16(11):534-8.

44. Rocas IN, Siqueira JF, Jr., Santos KR. Association of Enterococcus faecalis with different forms of periradicular diseases. Journal of endodontics. 2004;30(5):315-20.

45. Basrani B, Tjaderhane L, Santos JM, Pascon E, Grad H, Lawrence HP, et al. Efficacy of chlorhexidine- and calcium hydroxide-containing medicaments against Enterococcus faecalis in vitro. Oral surgery, oral medicine, oral pathology, oral radiology, and endodontics. 2003;96(5):618-24.

46. Bystrom A, Claesson R, Sundqvist G. The antibacterial effect of camphorated paramonochlorophenol, camphorated phenol and calcium

hydroxide in the treatment of infected root canals. Endodontics & dental traumatology. 1985;1(5):170-5.

47. Sjogren U, Happonen RP, Kahnberg KE, Sundqvist G. Survival of Arachnia propionica in periapical tissue. International endodontic journal. 1988;21(4):277-82.

48. Sundqvist G, Reuterving CO. Isolation of Actinomyces israelii from periapical lesion. Journal of endodontics. 1980;6(6):602-6.

49. Siqueira JF, Jr., Sen BH. Fungi in endodontic infections. Oral surgery, oral medicine, oral pathology, oral radiology, and endodontics. 2004;97(5):632-41.

50. Nair PN, Sjogren U, Krey G, Sundqvist G. Therapy-resistant foreign body giant cell granuloma at the periapex of a root-filled human tooth. Journal of endodontics. 1990;16(12):589-95.

51. Nair PN, Sjogren U, Schumacher E, Sundqvist G. Radicular cyst affecting a root-filled human tooth: a long-term post-treatment follow-up. International endodontic journal. 1993;26(4):225-33.

52. Holland R, De Souza V, Nery MJ, de Mello W, Bernabe PF, Otoboni Filho JA. Tissue reactions following apical plugging of the root canal with infected dentin chips. A histologic study in dogs' teeth. Oral surgery, oral medicine, and oral pathology. 1980;49(4):366-9.

53. Weiger R, Manncke B, Werner H, Lost C. Microbial flora of sinus tracts and root canals of non-vital teeth. Endodontics & dental traumatology. 1995;11(1):15-9.

54. Simon JH, Glick DH, Frank AL. The relationship of endodontic-periodontic lesions. Journal of periodontology. 1972;43(4):202-8.

55. Ramachandran Nair PN. Non-microbial etiology: foreign body reaction maintaining post-treatment apical periodontitis. Endodontic Topics. 2003;6(1):114.

56. Browne RM. The origin of cholesterol in odontogenic cysts in man. Archives of oral biology. 1971;16(1):107-13.

57. Nair PN, Sjogren U, Sundqvist G. Cholesterol crystals as an etiological factor in non-resolving chronic inflammation: an experimental study in guinea pigs. European journal of oral sciences. 1998;106(2 Pt 1):644-50.

58. Spatafore CM, Griffin JA, Jr., Keyes GG, Wearden S, Skidmore AE. Periapical biopsy report: an analysis of over a 10-year period. Journal of endodontics. 1990;16(5):239-41.

59. Ozer SY, Unlu G, Deger Y. Diagnosis and treatment of endodontically treated teeth with vertical root fracture: three case reports with two-year follow-up. Journal of endodontics. 2011;37(1):97-102.

60. Aydin B, Kose T, Caliskan MK. Effectiveness of HERO 642 versus Hedstrom files for removing gutta-percha fillings in curved root canals: an ex vivo study. International endodontic journal. 2009;42(11):1050-6.

61. Filpo-Perez C, Bramante CM, Villas-Boas MH, Húngaro Duarte MA, Ordinola-Zapata R, Versiani MA. Micro-computed tomographic analysis of the root canal

morphology of the distal root of mandibular first molar. Journal of endodontics. 2015;41(2):231-6.

62. Ferreira JJ, Rhodes JS, Ford TR. The efficacy of gutta-percha removal using ProFiles. International endodontic journal. 2001;34(4):267-74.

63. Reddy S, Neelakantan P, Saghiri MA, Lotfi M, Subbarao CV, Garcia-Godoy F, et al. Removal of gutta-percha/zinc-oxide-eugenol sealer or gutta-percha/epoxy resin sealer from severely curved canals: an in vitro study. International journal of dentistry. 2011;2011:541831.

64. Rechenberg DK, Paque F. Impact of cross-sectional root canal shape on filled canal volume and remaining root filling material after retreatment. International endodontic journal. 2013;46(6):547-55.

65. Gulsahi K, Cehreli ZC, Onay EO, Tasman-Dagli F, Ungor M. Comparison of the area of resin-based sealer and voids in roots obturated with Resilon and gutta-percha. Journal of endodontics. 2007;33(11):1338-41.

66. Miner MR, Berzins DW, Bahcall JK. Basic research—technology: A Comparison of Thermal Properties Between Gutta-Percha and a Synthetic Polymer Based Root Canal Filling Material (Resilon). Journal of endodontics. 2006;32:683-6.

67. Schilder H, Goodman A, Aldrich W. The thermomechanical properties of gutta-percha. Part V. Volume changes in bulk gutta-percha as a function of temperature and its relationship to molecular phase transformation. Oral surgery, oral medicine, and oral pathology. 1985;59(3):285-96.

68. Friedman CM, Sandrik JL, Heuer MA, Rapp GW. Composition and mechanical properties of gutta-percha endodontic points. Journal of dental research. 1975;54(5):921-5.

69. Cohen SH, K. Pathways of the Pulp. 9th ed2006.

70. Teixeira FB, Teixeira EC, Thompson J, Leinfelder KF, Trope M. Dentinal bonding reaches the root canal system. Journal of esthetic and restorative dentistry : official publication of the American Academy of Esthetic Dentistry [et al]. 2004;16(6):348-54; discussion 54.

71. Lotfi M, Ghasemi N, Rahimi S, Vosoughhosseini S, Saghiri MA, Shahidi A. Resilon: a comprehensive literature review. Journal of dental research, dental clinics, dental prospects. 2013;7(3):119-30.

72. Levitan ME, Himel VT, Luckey JB. BASIC RESEARCH-TECHNOLOGY: The Effect of Insertion Rates on Fill Length and Adaptation of a Thermoplasticized Gutta-Percha Technique. Journal of endodontics. 2003;29:505-8.

73. Gilhooly RM, Hayes SJ, Bryant ST, Dummer PM. Comparison of lateral condensation and thermomechanically compacted warm alpha-phase gutta-percha with a single cone for obturating curved root canals. Oral surgery, oral medicine, oral pathology, oral radiology, and endodontics. 2001;91(1):89-94.

74. Clinton K, Van Himel T. Comparison of a warm gutta-percha obturation technique and lateral condensation. Journal of endodontics. 2001;27(11):692-5.

75. Zmener O, Pameijer CH, Banegas G. Retreatment efficacy of hand versus automated instrumentation in oval-shaped root canals: an ex vivo study. International endodontic journal. 2006;39(7):521-6.

76. Pirani C, Pelliccioni GA, Marchionni S, Montebugnoli L, Piana G, Prati C. Effectiveness of three different retreatment techniques in canals filled with compacted gutta-percha or Thermafil: a scanning electron microscope study. Journal of endodontics. 2009;35(10):1433-40.

77. Hammad M, Qualtrough A, Silikas N. Three-dimensional evaluation of effectiveness of hand and rotary instrumentation for retreatment of canals filled with different materials. Journal of endodontics. 2008;34(11):1370-3.

78. Masiero AV, Barletta FB. Effectiveness of different techniques for removing gutta-percha during retreatment. International endodontic journal. 2005;38(1):2-7.

79. Rodig T, Reicherts P, Konietschke F, Dullin C, Hahn W, Hulsmann M. Efficacy of reciprocating and rotary NiTi instruments for retreatment of curved root canals assessed by micro-CT. International endodontic journal. 2014;47(10):942-8.

80. Zuolo AS, Mello JE, Jr., Cunha RS, Zuolo ML, Bueno CE. Efficacy of reciprocating and rotary techniques for removing filling material during root canal retreatment. International endodontic journal. 2013;46(10):947-53.

81. Cunha RS, De Martin AS, Barros PP, da Silva FM, Jacinto RC, Bueno CE. In vitro evaluation of the cleansing working time and analysis of the amount of gutta-percha or Resilon remnants in the root canal walls after

instrumentation for endodontic retreatment. Journal of endodontics. 2007;33(12):1426-8.

82. Kfir A, Tsesis I, Yakirevich E, Matalon S, Abramovitz I. The efficacy of five techniques for removing root filling material: microscopic versus radiographic evaluation. International endodontic journal. 2012;45(1):35-41.

83. Wolcott JF, Himel VT, Hicks ML. Thermafil retreatment using a new "System B" technique or a solvent. Journal of endodontics. 1999;25(11):761-4.

84. Wilcox LR. Endodontic retreatment: Ultrasonics and chloroform as the final step in reinstrumentation. Journal of endodontics. 1989;15(3):125-8.

85. Pirani C, Iacono F, Chersoni S, Sword J, Pashley DH, Tay FR, et al. The effect of ultrasonic removal of various root-end filling materials. International endodontic journal. 2009;42(11):1015-25.

86. Vidučić D, Jukić S, Karlović Z, Miletić I, Anić I, Božić Ž. Removal of gutta-percha from root canals using an Nd:YAG laser. International endodontic journal. 2003;36(10):670-3.

87. Wilcox LR. Thermafil retreatment with and without chloroform solvent. Journal of endodontics. 1993;19(11):563-6.

88. Bramante CM, Betti LV. Efficacy of Quantec rotary instruments for gutta-percha removal. International endodontic journal. 2000;33(5):463-7.

89. Schirrmeister JF, Wrbas KT, Schneider FH, Altenburger MJ, Hellwig E. Effectiveness of a hand file and

three nickel-titanium rotary instruments for removing gutta-percha in curved root canals during retreatment. Oral surgery, oral medicine, oral pathology, oral radiology, and endodontics. 2006;101(4):542-7.

90. Gergi R, Sabbagh C. Effectiveness of two nickel-titanium rotary instruments and a hand file for removing gutta-percha in severely curved root canals during retreatment: an ex vivo study. International endodontic journal. 2007;40(7):532-7.

91. Imura N, Kato AS, Hata GI, Uemura M, Toda T, Weine F. A comparison of the relative efficacies of four hand and rotary instrumentation techniques during endodontic retreatment. International endodontic journal. 2000;33(4):361-6.

92. Saad AY, Al-Hadlaq SM, Al-Katheeri NH. Efficacy of two rotary NiTi instruments in the removal of Gutta-Percha during root canal retreatment. Journal of endodontics. 2007;33(1):38-41.

93. Hulsmann M, Bluhm V. Efficacy, cleaning ability and safety of different rotary NiTi instruments in root canal retreatment. International endodontic journal. 2004;37(7):468-76.

94. Abramovitz I, Relles-Bonar S, Baransi B, Kfir A. The effectiveness of a self-adjusting file to remove residual gutta-percha after retreatment with rotary files. International endodontic journal. 2012;45(4):386-92.

95. Solomonov M, Paque F, Kaya S, Adiguzel O, Kfir A, Yigit-Ozer S. Self-adjusting files in retreatment: a high-resolution micro-computed tomography study. Journal of endodontics. 2012;38(9):1283-7.

96. Rios Mde A, Villela AM, Cunha RS, Velasco RC, De Martin AS, Kato AS, et al. Efficacy of 2 reciprocating systems compared with a rotary retreatment system for gutta-percha removal. Journal of endodontics. 2014;40(4):543-6.

97. Marques da Silva B, Baratto-Filho F, Leonardi DP, Henrique Borges A, Volpato L, Branco Barletta F. Effectiveness of ProTaper, D-RaCe, and Mtwo retreatment files with and without supplementary instruments in the removal of root canal filling material. International endodontic journal. 2012;45(10):927-32.

98. Somma F, Cammarota G, Plotino G, Grande NM, Pameijer CH. The effectiveness of manual and mechanical instrumentation for the retreatment of three different root canal filling materials. Journal of endodontics. 2008;34(4):466-9.

99. Tasdemir T, Er K, Yildirim T, Celik D. Efficacy of three rotary NiTi instruments in removing gutta-percha from root canals. International endodontic journal. 2008;41(3):191-6.

100. Yared G. Canal preparation using only one Ni-Ti rotary instrument: preliminary observations. International endodontic journal. 2008;41(4):339-44.

101. Barletta FB, de Sousa Reis M, Wagner M, Borges JC, Dall'Agnol C. Computed tomography assessment of three techniques for removal of filling material. Australian endodontic journal : the journal of the Australian Society of Endodontology Inc. 2008;34(3):101-5.

102. Patel S. New dimensions in endodontic imaging: Part 2. Cone beam computed tomography. International endodontic journal. 2009;42(6):463-75.

103. Patel S, Dawood A, Whaites E, Pitt Ford T. New dimensions in endodontic imaging: part 1. Conventional and alternative radiographic systems. International endodontic journal. 2009;42(6):447-62.

104. Patel S, Dawood A, Ford TP, Whaites E. The potential applications of cone beam computed tomography in the management of endodontic problems. International endodontic journal. 2007;40(10):818-30.

105. Liedke GS, da Silveira HED, da Silveira HLD, Dutra V, de Figueiredo JAP. Basic research—technology: Influence of Voxel Size in the Diagnostic Ability of Cone Beam Tomography to Evaluate Simulated External Root Resorption. Journal of endodontics. 2009;35:233-5.

106. da Silveira PF, Vizzotto MB, Liedke GS, da Silveira HLD, Montagner F, da Silveira HED. Detection of vertical root fractures by conventional radiographic examination and cone beam computed tomography - an in vitro analysis. Dental Traumatology. 2013;29(1):41-6.

107. Jeger FB, Janner SFM, Bornstein MM, Lussi A. Clinical Research: Endodontic Working Length Measurement with Preexisting Cone-Beam Computed Tomography Scanning: A Prospective, Controlled Clinical Study. Journal of endodontics. 2012;38:884-8.

108. Rodig T, Hausdorfer T, Konietschke F, Dullin C, Hahn W, Hulsmann M. Efficacy of D-RaCe and ProTaper Universal Retreatment NiTi instruments and hand files in removing gutta-percha from curved root canals - a micro-

computed tomography study. International endodontic journal. 2012;45(6):580-9.

109. Rhodes JS, Pitt Ford TR, Curtis RV, Lynch JA, Liepins PJ. Micro-computed tomography: A new tool for experimental endodontology. International endodontic journal. 1999;32(3):165-70.

110. So MV, Saran C, Magro ML, Vier-Pelisser FV, Munhoz M. Efficacy of ProTaper retreatment system in root canals filled with gutta-percha and two endodontic sealers. Journal of endodontics. 2008;34(10):1223-5.

111. Takahashi CM, Cunha RS, de Martin AS, Fontana CE, Silveira CF, da Silveira Bueno CE. In vitro evaluation of the effectiveness of ProTaper universal rotary retreatment system for gutta-percha removal with or without a solvent. Journal of endodontics. 2009;35(11):1580-3.

112. Tasdemir T, Yildirim T, Celik D. Comparative study of removal of current endodontic fillings. Journal of endodontics. 2008;34(3):326-9.

113. Zanettini PR, Barletta FB, de Mello Rahde N. In vitro comparison of different reciprocating systems used during endodontic retreatment. Australian endodontic journal : the journal of the Australian Society of Endodontology Inc. 2008;34(3):80-5.

114. Barletta FB, Limongi O, Rahde NDM, Moura AAM, Zanesco C, Mazocatto G. In vitro comparative analysis of 2 mechanical techniques for removing gutta-percha during retreatment. Journal of the Canadian Dental Association. 2007;73(1):65a-e.

115. Huang X, Ling J, Wei X, Gu L. Quantitative evaluation of debris extruded apically by using ProTaper Universal Tulsa rotary system in endodontic retreatment. Journal of endodontics. 2007;33(9):1102-5.

116. Bramante CM, Fidelis NS, Assumpcao TS, Bernardineli N, Garcia RB, Bramante AS, et al. Heat release, time required, and cleaning ability of MTwo R and ProTaper universal retreatment systems in the removal of filling material. Journal of endodontics. 2010;36(11):1870-3.

117. de Oliveira DP, Barbizam JV, Trope M, Teixeira FB. Comparison between gutta-percha and resilon removal using two different techniques in endodontic retreatment. Journal of endodontics. 2006;32(4):362-4.

118. Schirrmeister JF, Wrbas KT, Meyer KM, Altenburger MJ, Hellwig E. Efficacy of different rotary instruments for gutta-percha removal in root canal retreatment. Journal of endodontics. 2006;32(5):469-72.

119. Gu LS, Ling JQ, Wei X, Huang XY. Efficacy of ProTaper Universal rotary retreatment system for gutta-percha removal from root canals. International endodontic journal. 2008;41(4):288-95.

120. Fruchi Lde C, Ordinola-Zapata R, Cavenago BC, Hungaro Duarte MA, Bueno CE, De Martin AS. Efficacy of reciprocating instruments for removing filling material in curved canals obturated with a single-cone technique: a micro-computed tomographic analysis. Journal of endodontics. 2014;40(7):1000-4.

121. Roggendorf MJ, Legner M, Ebert J, Fillery E, Frankenberger R, Friedman S. Micro-CT evaluation of

residual material in canals filled with Activ GP or GuttaFlow following removal with NiTi instruments. International endodontic journal. 2010;43(3):200-9.

122. Katsumata A, Hirukawa A, Okumura S, Naitoh M, Fujishita M, Ariji E, et al. Oral and maxillofacial radiology: Effects of image artifacts on gray-value density in limited-volume cone-beam computerized tomography. Oral Surgery, Oral Medicine, Oral Pathology, Oral Radiology and Endodontology. 2007;104:829-36.

123. Barrieshi-Nusair KM. Gutta-percha retreatment: effectiveness of nickel-titanium rotary instruments versus stainless steel hand files. Journal of endodontics. 2002;28(6):454-6.

124. de Mello Junior JE, Cunha RS, Bueno CE, Zuolo ML. Retreatment efficacy of gutta-percha removal using a clinical microscope and ultrasonic instruments: part I--an ex vivo study. Oral surgery, oral medicine, oral pathology, oral radiology, and endodontics. 2009;108(1):e59-62.

125. Betti LV, Bramante CM, de Moraes IG, Bernardineli N, Garcia RB. Comparison of GPX with or without solvent and hand files in removing filling materials from root canals--an ex vivo study. Oral surgery, oral medicine, oral pathology, oral radiology, and endodontics. 2010;110(5):675-80.

126. Suter B, Lussi A, Sequeira P. Probability of removing fractured instruments from root canals. International endodontic journal. 2005;38(2):112-23.

127. Royzenblat A, Goodell GG. Comparison of removal times of Thermafil plastic obturators using ProFile rotary

instruments at different rotational speeds in moderately curved canals. Journal of endodontics. 2007;33(3):256-8.

128. Fenoul G, Meless GD, Perez F. The efficacy of R-Endo rotary NiTi and stainless-steel hand instruments to remove gutta-percha and Resilon. International endodontic journal. 2010;43(2):135-41.

129. Wilcox LR, Juhlin JJ. Endodontic retreatment of Thermafil versus laterally condensed gutta-percha. Journal of endodontics. 1994;20(3):115-7.

130. Frajlich, Goldberg, Massone, Cantarini, Artaza, Goldberg F. Comparative study of retreatment of Thermafil and lateral condensation endodontic fillings. International endodontic journal. 1998;31(5):354-7.

131. Tocci L, Plotino G, Al-Sudani D, Rubini AG, Sannino G, Piasecki L, et al. Cutting efficiency of instruments with different movements: a comparative study. Journal of oral & maxillofacial research. 2015;6(1):e6.

132. Honardar K, Assadian H, Shahab S, Jafari Z, Kazemi A, Nazarimoghaddam K, et al. Cone-beam Computed Tomographic Assessment of Canal Centering Ability and Transportation after Preparation with Twisted File and Bio RaCe Instrumentation. Journal of dentistry (Tehran, Iran). 2014;11(4):440-6.

133. Al-Manei KK, Al-Hadlaq SM. Evaluation of the root canal shaping ability of two rotary nickel-titanium systems. International endodontic journal. 2014;47(10):974-9.

134. Perez-Higueras JJ, Arias A, de la Macorra JC. Cyclic fatigue resistance of K3, K3XF, and twisted file nickel-

titanium files under continuous rotation or reciprocating motion. Journal of endodontics. 2013;39(12):1585-8.

135. Castello-Escriva R, Alegre-Domingo T, Faus-Matoses V, Roman-Richon S, Faus-Llacer VJ. In vitro comparison of cyclic fatigue resistance of ProTaper, WaveOne, and Twisted Files. Journal of endodontics. 2012;38(11):1521-4.

136. Wycoff RC, Berzins DW. An in vitro comparison of torsional stress properties of three different rotary nickel-titanium files with a similar cross-sectional design. Journal of endodontics. 2012;38(8):1118-20.

137. Grossman L. Endodontic Practice. 5th ed: Philadelphia; 1960.

138. Hassanloo A, Watson P, Finer Y, Friedman S. Retreatment efficacy of the Epiphany soft resin obturation system. International endodontic journal. 2007;40(8):633-43.

139. Beasley RT, Williamson AE, Justman BC, Qian F. Basic Research: Time Required to Remove GuttaCore, Thermafil Plus, and Thermoplasticized Gutta-percha from Moderately Curved Root Canals with ProTaper Files. Journal of endodontics. 2013;39:125-8.

140. Bellucci C, Perrini N. A study on the thickness of radicular dentine and cementum in anterior and premolar teeth. International endodontic journal. 2002;35(7):594-606.

141. Plotino G, Grande NM, Mazza C, Petrovic R, Testarelli L, Gambarini G. Influence of size and taper of artificial canals on the trajectory of NiTi rotary instruments

in cyclic fatigue studies. Oral surgery, oral medicine, oral pathology, oral radiology, and endodontics. 2010;109(1):e60-6.

142. Sauaia TS, Gomes BP, Pinheiro ET, Zaia AA, Ferraz CC, Souza-Filho FJ, et al. Thickness of dentine in mesial roots of mandibular molars with different lengths. International endodontic journal. 2010;43(7):555-9.

143. Iriboz E, Sazak Öveçoğlu H. Comparison of ProTaper and Mtwo retreatment systems in the removal of resin-based root canal obturation materials during retreatment. Australian Endodontic Journal: The Journal Of The Australian Society Of Endodontology Inc. 2014;40(1):6-11.

11. Anexos

Anexos Anexos Anexos Anexos Anexos Anexos Anexos Anexos Anexos Anexos
Anexos Anexos Anexos Anexos Anexos Anexos Anexos Anexos Anexos Anexos

I. Carta de aprobación del proyecto de tesis.

Universitat Internacional de Catalunya

FACULTAD DE ODONTOLOGÍA
Comisión científica

La comisión de doctorado del Departamento de Odontología de la Universitat Internacional de Catalunya, CERTIFICA que

El presente proyecto de Tesis Doctoral titulado: "**Eficacia en la remoción de diferentes materiales y técnicas de obturación en el interior del sistema de conductos**", cuyo director es la Dra. Montse Mercadé Bellido y cuyo investigador principal es el doctorando **Karem Marfisi Nava.**

ha sido evaluado satisfactoriamente y es apto para entrar en el programa de doctorado.

Firmado en Sant Cugat del Vallès, a 1 de diciembre del 2010.

Universitat Internacional de Catalunya
Facultat d'Odontologia

Dr Lluís Giner Tarrida
Director de la comisión de doctorado de Odontología

Título:	**Eficacia en la remoción de diferentes materiales y técnicas de obturación en el interior del sistema de conductos**
Investigador principal:	**Karem Marfisi Nava**
Director de la tesis:	**Dra. Montse Mercadé Bellido**
Número de estudio:	**END-ELM-2010-04-NF**

II. Artículo correspondiente al estudio 1 publicado en la revista "*International Endodontic Journal*"

International Endodontic Journal

doi:10.1111/j.1365-2591.2010.01758.x

Efficacy of three different rotary files to remove gutta-percha and Resilon from root canals

K. Marfisi[1], M. Mercade[1], G. Plotino[2], F. Duran-Sindreu[1], R. Bueno[1] & M. Roig[1]

[1]Department of Endodontics, Universitat Internacional de Catalunya, Sant Cugat del Vallès, Barcelona, Spain; and [2]Department of Endodontics, 'Sapienza' University of Rome, Rome, Italy

Abstract

Marfisi K, Mercade M, Plotino G, Duran-Sindreu F, Bueno R, Roig M. Efficacy of three different rotary files to remove gutta-percha and Resilon from root canals. *International Endodontic Journal*, **43**, 1022–1028, 2010.

Aim To evaluate the efficacy of ProTaper Retreatment files, Mtwo Retreatment files and Twisted Files for removal of gutta-percha and Resilon in straight root canals.

Methodology Ninety single root canals were instrumented and randomly allocated into 6 groups of 15 specimens each with regards to the filling material and instruments used. Group 1: gutta-percha/ProTaper; Group 2: Resilon/ProTaper; Group 3: gutta-percha/Mtwo; Group 4: Resilon/Mtwo; Group 5: gutta-percha/Twisted Files; Group 6: Resilon/Twisted Files. For all roots, the following data were recorded: procedural errors, duration of retreatment, canal wall cleanliness through optical microscope and cone beam computed tomography (CBCT). Data were statistically analysed, and the level of significance was set at $P = 0.05$.

Results No system completely removed the root filling material from root canal walls. No significant differences were observed between the rotary systems in terms of the area of filling material left within the canals ($P > 0.05$). There were statistically significant differences between the filling materials: Resilon/Real Seal had less residual material than gutta-percha/AH plus (CBCT: $P = 0.01$; microscope: $P = 0.018$). Mtwo Retreatment files were more rapid when removing filling material than ProTaper Retreatment files ($P = 0.19$) and Twisted Files ($P = 0.04$).

Conclusions No system removed the root filling materials entirely. Mtwo Retreatment files required less time to remove root filling material than the other instruments. Resilon was removed significantly better from the canal walls than gutta-percha, irrespective of the rotary instruments used.

Keywords: gutta-percha, *Mtwo* Retreatment files, ProTaper Retreatment files, Resilon, root canal retreatment, twisted files.

Received 5 March 2010; accepted 22 April 2010

Introduction

Post-treatment disease might persist or emerge because of persistent bacteria in the root canal system as a consequence of insufficient cleaning, untreated canals, inadequate filling or coronal leakage (Siqueira 2001). Non-surgical root canal retreatment is often indicated as the first choice to eliminate or reduce the microbial infection. This treatment aims to completely remove the filling material from the canal system to allow effective cleaning, shaping and filling of the root canal (Friedman *et al.* 1990).

Several materials have been used to fill root canals with gutta-percha being the most popular. However, gutta-percha has two major drawbacks: its poor sealing ability and its inability to further strengthen the teeth and thus reduce susceptibility to fracture. Resilon (Resilon Research LLC, Madison, CT, USA) is a thermoplastic synthetic polymer-based root filling material containing bioactive glass and radiopaque fillers. The manufacturer claims that Resilon bonds to

Correspondence: Miguel Roig, Universitat Internacional de Catalunya, Dentistry Faculty, C/Josep Trueta s/n. 08195, Sant Cugat del Vallès, Spain (Tel.: +34 504 2000; fax: +34 504 2031; e-mail: mroig@csc.uic.es).

© 2010 International Endodontic Journal

dentinal walls when used in conjunction with its root canal sealer, Epiphany/Real Seal and forms a 'monoblock' within the canal (Teixeira *et al.* 2004).

Several techniques have been proposed to remove filling materials from the root canal system, including the use of endodontic hand files, Nickel-Titanium (NiTi) rotary instruments (Masiero & Barletta 2005, Hammad *et al.* 2008), Gates Glidden burs, heat, ultrasonic instruments (Wilcox 1989), laser (Viducic *et al.* 2003) and use of adjunctive solvents. Conventionally, the removal of gutta-percha using hand files with or without solvent can be a tedious, time-consuming process especially when the root filling material is well compacted (de Oliveira *et al.* 2006). Therefore, the use of NiTi rotary instruments in root canal retreatment might decrease patient and operator fatigue (Tasdemir *et al.* 2008a).

Three NiTi systems have recently been introduced: ProTaper Universal (Dentsply Maillefer, Ballaigues, Switzerland), Mtwo (Sweden & Martina, Padova, Italy) and Twisted Files (Sybron Dental Specialties, Orange, CA, USA). ProTaper and Mtwo systems have instruments that are specifically designed for retreatment. ProTaper rotary retreatment files consist of three instruments (D1, D2, D3) with various tapers and diameters at the tip (size 30, 0.09 taper; size 25, 0.08 taper; and size 20, 0.07 taper). The active tip of the ProTaper D1 file might facilitate the penetration of the subsequent files. The non-active tips of D2 and D3 reduce the incidence of ledging, perforation and stripping during the removal of filling materials (de Oliveira *et al.* 2006).

Mtwo Retreatment Files consist of two instruments with active cutting tip: R1 (size 25, 0.05 taper) and R2 (size 15, 0.05 taper) (Somma *et al.* 2008, Tasdemir *et al.* 2008a). They have an S-shaped cross-section as do the files of the basic sequence, but a shorter pitch length to enhance the advancement of the file into the filling material. These instruments are characterized by two cutting edges, which are claimed to cut dentine effectively (Gergi & Sabbagh 2007).

The Twisted File system has been developed through a different manufacturing process (Gambarini *et al.* 2008), as they have a twisted design, not ground, surface deoxidation treatment, triangular cross-section, variable pitch and safe-ended tip that allow their use in retreatment cases. These instruments are available in five tapers, 0.12, 0.10, 0.08, 0.06 and 0.04, with a fixed 25 tip size. Recently, new apical sizes have been introduced (size 30, 0.06 taper, size 35, 0.06 taper and size 40, 0.04 taper). The manufacturer claims that Twisted Files can be used to remove gutta-percha and sealers. To date, no studies have been published on the removal of gutta-percha and Resilon with these files.

The aim of this study was to compare *ex vivo* the efficacy of Mtwo Retreatment files, ProTaper Retreatment Files and Twisted Files in the removal of gutta-percha and Resilon filling materials on straight canals in extracted teeth.

Materials and methods

Specimen selection

A total of ninety intact single-rooted teeth were selected (30 lateral maxillary incisors, 30 maxillary canines, 30 mandibular premolars) from a pool of extracted teeth discarding teeth with previous root canal treatment, presence of dentine pins, internal resorption, localized or diffuse calcifications. Soft tissue and calculus were removed mechanically from the root surface. All the samples were radiographed in a bucco-lingual direction (Radiography Digital System Kodak 6100, Rochester, NY, USA).

Initial endodontic treatment

Roots were standardized using a diamond disc operated at low speed to be 16 mm in length. Working length (WL) was determined by inserting a size 10 K-file (Dentsply Maillefer), which was passively introduced into the canal until the tip was seen to exit at the major foramen. The real length of the canal was recorded, and the working length calculated by subtracting 1 mm from this measurement (15 mm). Root canals were prepared with a crown-down technique using Gates Glidden sizes 3 (to 5 mm), 2 (to 7 mm) and 1 (to 10 mm) (Dentsply Maillefer) to enlarge the cervical and middle thirds. The canals were then prepared with the sequential use of K files (Dentsply Maillefer) up to size 30 at WL. During shaping, each canal was irrigated between instruments with 1 mL of 4.2% sodium hypochlorite (NaOCl). The smear layer was removed by irrigating with 1 mL of 17% EDTA and then with 1 mL of 4.2% NaOCl. The residual irrigants were removed with a final rinse with 9 mL of distilled water. Finally, the root canals were dried with size 30 paper points.

The roots were then randomly distributed into 6 groups of 15 specimens each ($n = 15$) to receive either gutta-percha or Resilon as filling material. The experimental groups are summarized in Table 1.

© 2010 International Endodontic Journal

Table 1 Experimental Groups of the present investigation

Group	Samples	Retreatment technique	Filling material
G1	15	ProTaper R	Gutta-percha
G2	15	ProTaper R	Resilon
G3	15	Mtwo R	Gutta-percha
G4	15	Mtwo R	Resilon
G5	15	Twisted Files	Gutta-percha
G6	15	Twisted Files	Resilon

Groups 1, 3 and 5 were root filled with the cold lateral condensation technique with gutta-percha and AH Plus sealer (Dentsply De Trey, Konstanz, Germany). Groups 2, 4 and 6 were filled using cold lateral condensation with Resilon points and Real Seal dual-curable resin sealer. The coronal 2 mm of gutta-percha were removed, and the coronal access was sealed with Coltosol (Coltène Whaledent, Alstätten, Switzerland). The coronal surface of Resilon groups was light-cured for 40 s.

The quality and apical extent of root fillings were confirmed radiographically. The access cavities were sealed with Cavit (ESPE, Dental Seefeld, Germany), and the teeth were stored at 37 °C in 100% humidity for 2 weeks, to allow complete setting of the sealer.

Removal of root filling material

All instruments were used in a crown-down technique on a low-torque rotary engine driven motor (X-Smart; Dentsply Maillefer) in the preset torque levels recommended by the manufacturer for each type of instrument, and at a constant speed of 600 rpm (Mtwo Retreatment Files and ProTaper Retreatment Files), and 800 rpm (Twisted Files). No solvent was applied to facilitate material removal. In all the techniques, the canals were irrigated with 1 mL of 4.2% NaOCl between files. After instrumentation, they were irrigated once again with 1 mL of 17% EDTA and flushed with 1 mL of 4.2% NaOCl. Each instrument was discarded after five uses. In the ProTaper (PT) groups, the instruments were used in a brushing action with lateral pressing movements according to the instructions of the manufacturer: D1 (size 30, 0.09 taper) to remove the coronal third; the middle and apical thirds were instrumented with D2 (size 25, 0.08 taper) and with D3 (size 20, 0.07 taper). Finally, we used a F3 ProTaper file (size 30, 0.09 taper) at WL. Mtwo Retreatment Files (Mtwo R) were also used according to the instructions of the manufacturer. Root canals were instrumented in a simultaneous technique to the working length using Mtwo R2 (size 25, 0.05 taper) in a brushing action with lateral pressing movements. Progression of the rotary file was performed by applying slight apical pressure and frequently removing the files to inspect the blades and clean the debris from the flutes. Lastly, conventional Mtwo rotary instrument (size 30, 0.05 taper) was used at WL.

With Twisted Files (TF), the working length was regained gradually in a pecking motion with files size 25, 0.10 taper, size 25, 0.08 taper and size 25, 0.06 taper. Finally, a K3 (size 30, 0.06 taper) was used at WL, because a TF of this size was not available.

Each instrument was used to prepare a maximum of five root canals. Filling material removal was judged complete when the working length was obtained, and no more gutta-percha or Resilon could be removed with the instruments. The preparation time in seconds to complete the retreatment procedures was recorded, not including time for change of instruments and irrigation.

Analysis of remaining filling

Removing filing material on canal walls was evaluated through i-CAT tomography (CBCT) and on optical microscope. The 90 specimens were fixed in 1-cm thick wax plates and placed on the desk of the i-CAT tomography device (120 kVp, 3–8 mA; Imaging Sciences International, Inc, Hatfield, PA, USA) for image acquisition. Axial, frontal and sagittal sections at 1.25, 2.50, 3.75, 5, 6.25, 7.50, 8.75 and 10 mm were obtained after adjusting the appropriate parameters for scanning, with 0.2 mm voxel resolution (8 cm FOV, 40 s for acquisition). Images were analysed using the i-CAT View software (Imaging Sciences International, Inc), and the amount of filling material was calculated with AutoCad software, version 2007 (Autodesk, San Rafael, CA, USA). The area of the canal and of the residual filling material was recorded, and the percentage of remaining filling material on canal walls was calculated with the following equation:

$$\frac{\text{Area of remaining filling material}}{\text{Area of canal wall}} \times 100 = \text{Area \% of remaining filling material}$$

The roots were then sectioned longitudinally, and one half of each root canal was photographed with a digital camera (Panasonic NV-GS230, Osaka, Japan) under a microscope at 20× magnification (Vasconcellos, Sao Paulo, Brazil). Three operators, blinded to the materials and instruments, performed the evaluation

© 2010 International Endodontic Journal

together and reached agreement on the score. A grading system was used to score the amount of residual filling material at the coronal, middle and apical portion of each canal according to the following scores (Somma *et al.* 2008):

1. No or slight presence (0–25%) of debris on the dentinal surface.
2. Some presence (25–50%) of debris on the dentinal surface.
3. Moderate presence (50–75%) of debris on the dentinal surface.
4. Heavy presence (>75%) of debris on the dentinal surface. No attempt was made to distinguish between filling material or sealer remnants.

Statistical analysis

Statistical analysis to evaluate parametric data was made using one way ANOVA and Fisher's exact test. For non-parametric data, a Kruskall–Wallis test was performed. A P value of ≤0.05 was used to determine significance.

Results

Procedural accidents

One Mtwo Retreatment file (size 25, 0.05 taper) and two TF instruments (size 25, 0.08 taper) fractured during retreatment procedures. No perforations, blockages or ledges were recorded.

Time required for obturation material removal

The mean operating time required to remove the filling material is reported in Table 2. There were no statistically significant differences between the gutta-percha and Resilon groups ($P > 0.05$). There were no statistical differences between the rotary systems to remove gutta-percha filling material ($P > 0.05$), whilst Mtwo R (100.44 s) was faster than ProTaper (132.58 s; $P = 0.009$) and TF (138.42 s; $P = 0.019$) to remove Resilon.

Table 2 Time required for each group to remove the filling material (in seconds)

Group	Filling material	Retreatment technique	Time
1	GP	ProTaper R	113.19 ± 27.96
2	R	ProTaper R	132.58 ± 10.76
3	GP	Mtwo R	116.91 ± 15.18
4	R	Mtwo R	100.44 ± 41.63
5	GP	Twisted Files	126.23 ± 24.01
6	R	Twisted Files	138.42 ± 39.75

SD, Standard Deviation; GP, gutta-percha; R, Resilon.

Effectiveness of retreatment technique

Mean areas (%) of remaining filling material (i-CAT analysis) are shown in Table 3, and mean scores and SD of the microscopic analysis are reported in Table 4. All the instruments left filling material inside the root canal. No significant difference was found between ProTaper R, Mtwo R and TF in the remaining filling material in the whole canal ($P > 0.05$), evaluated by CBCT.

The analysis of coronal, middle and apical thirds did not detect statistically significant differences in the remove of filling material between instruments and filling material, in both analysis ($P > 0.05$).

Regarding the logistic model of the microscope scores, revealed no significant differences between instruments in remaining filling material in all the thirds of the root canals ($P > 0.05$). Canals filled with Resilon had cleaner canal walls in the whole canal when evaluated with both methods (i-CAT, $P = 0.01$ and microscope, $P = 0.018$). No statistically significant differences were found between the coronal, medium and apical zone of the root canals in terms of removing gutta-percha and Resilon ($P > 0.05$).

Discussion

Removing root filling material cannot be achieved to uncover residual necrotic tissue or bacteria that might be responsible for persistent periapical inflammation and allow further cleaning and refilling of the root canal system (Schirrmeister *et al.* 2006).

In this study, the teeth were standardized to 16 mm, so that varying lengths could not exert an influence on the results (So *et al.* 2008). The root canals were filled using a lateral condensation technique before their removal because this technique has been used in many similar studies (de Oliveira *et al.* 2006, Schirrmeister *et al.* 2006, Cunha *et al.* 2007, Gu *et al.* 2008, Somma *et al.* 2008, Tasdemir *et al.* 2008a). The speed of the instruments was adjusted according to the information indicated by the manufacturers.

Various methods have been used in endodontic research to evaluate the efficacy of root filling removal including radiography and digitized images (Masiero & Barletta 2005, de Carvalho Maciel & Zaccaro Scelza 2006, Schirrmeister *et al.* 2006, Cunha *et al.* 2007,

© 2010 International Endodontic Journal

Table 3 The percentage of remaining debris ± SD in each treatment group by means of i-CAT analysis

Remaining debris (%)	GP/ProTaper R	Resilon/ProTaper R	GP/Mtwo R	Resilon/Mtwo R	GP/Twisted F	Resilon/Twisted F
Coronal	7.41 ± 10.04	16.06 ± 22.08	16.2 ± 16.31	11.91 ± 14.95	20.70 ± 23.81	5.97 ± 15.79
Middle	11.81 ± 16.33	6.93 ± 15.30	24.61 ± 20.86	12.55 ± 17.42	10.96 ± 13.76	11.67 ± 19.25
Apical	23.70 ± 28.04	18.81 ± 28.50	24.33 ± 27.98	9.50 ± 19.22	20.54 ± 23.81	16.28 ± 22.37

Table 4 Mean scores ± SD of canal wall cleanliness by means of optical microscope analysis for the different groups

Remaining debris (%)	GP/ProTaper R	Resilon/ProTaper R	GP/Mtwo R	Resilon/Mtwo R	GP/Twisted F	Resilon/Twisted F
Coronal	1.43 ± 0.76	1.36 ± 0.63	1.5 ± 0.65	1.62 ± 0.77	1.31 ± 0.48	1.2 ± 0.56
Middle	1.43 ± 0.65	1.29 ± 0.47	2.07 ± 0.92	1.25 ± 0.45	1.15 ± 0.38	1.27 ± 0.46
Apical	1.62 ± 0.96	1.80 ± 0.86	1.86 ± 1.10	1.33 ± 0.49	1.75 ± 0.87	1.25 ± 0.45

Gergi & Sabbagh 2007, Gu *et al.* 2009, Unal *et al.* 2009). However, they only provide two-dimensional information for a three-dimensional (3D) object. Other techniques include splitting the teeth longitudinally and visualizing them using a stereomicroscope or by using images obtained with a digital camera and using image analyzer software (de Oliveira *et al.* 2006, Ezzie *et al.* 2006, Giuliani *et al.* 2008, So *et al.* 2008, Tasdemir *et al.* 2008b), or making teeth transparent (Schirrmeister *et al.* 2006, Tasdemir *et al.* 2008a).

More recently, the micro CT scanner has been used (Barletta *et al.* 2007, Hammad *et al.* 2008) because it enables a three-dimensional evaluation of the root canal system before and after filling. Cone beam computed tomography (CBCT) has been specifically designed to reproduce undistorted 3D information of the maxillofacial skeleton, including the teeth and their surrounding tissues, with a significantly lower effective radiation dose compared with conventional computed tomography (CT). More recently, the use of CBCT in endodontic research has enabled 3D appraisal of treatments performed within the root canal system. This non-invasive method allows detailed visualization of the morphological features and does not require the destruction of the teeth. Up to now, this method has been used to assess the internal anatomy of the teeth (Patel 2009, Patel *et al.* 2009).

The results of the present investigation revealed that none of the experimental techniques guarantees complete removal of the filling materials, as previously reported (Schirrmeister *et al.* 2006, Gu *et al.* 2008, Hammad *et al.* 2008, Somma *et al.* 2008). The CBCT evaluation found no significant difference between Mtwo R, ProTaper R and TF in the removal of filling material in the different root thirds ($P > 0.05$). However, in the microscopic analysis, TF removed significantly more filling material than Mtwo R ($P = 0.005$). i-CAT and microscope analysis revealed that roots filled with Resilon had significantly less material on root canal walls after retreatment than teeth filled with gutta-percha (i-CAT, $P = 0.025$ and microscope, $P = 0.01$). This is consistent with Hammad *et al.* (2008) who explained this finding by the formation of a monoblock in Resilon, as the resin-based points combined with the resin-based sealers bind together into the canal. Thus, sealer might be better removed if it is bound together with the core material (Hammad *et al.* 2008) On the other hand, Hassanloo *et al.* (2007) concluded that there was less filling residue in the gutta-percha sealer combination than in the Epiphany system when they performed retreatment in teeth after they had kept them in an anaerobic environment for 8 weeks after filling.

At present, few studies have evaluated the behaviour of ProTaper Retreatment files (Gu *et al.* 2008, Hammad *et al.* 2008, So *et al.* 2008, Somma *et al.* 2008, Unal *et al.* 2009) and Mtwo Retreatment files (Somma *et al.* 2008, Tasdemir *et al.* 2008a). As suggested in previous studies (Huang *et al.* 2007), further root canal refining is necessary because of the apical diameter of the D3 ProTaper Retreatment file (size 20), R2 Mtwo file (size 25) and Twisted Files (size 25); the last instrument is designed to reach the working length, but it does not permit a complete cleaning action. In this study, ProTaper F3, Mtwo size 30, 0.05 taper and K3 size 30, 0.06 taper were used to complete the removal of ProTaper R, Mtwo R and TF, respectively, but probably a larger size of apical preparation is needed to improve apical debridement.

Mtwo R required less time to remove root filling material than ProTaper R and TF, as reported previously by Somma *et al.* (2008).

This study was carried out on teeth with straight root canals, and the conclusions cannot be directly extended to teeth with curved root canals. Unal *et al.*

© 2010 International Endodontic Journal

(2009) removing gutta-percha in curved canals (20–42°) of a maxillary human molar with ProTaper Retreatment noted more procedural errors. Clearly, further studies are needed to assess the efficacy, maintenance of original canal morphology and safety of NiTi rotary instruments during retreatment with complicated root canal anatomy.

Conclusions

All instruments left filling material inside the root canal. The analysis of coronal, middle and apical thirds did not detect significant differences in the residual material between instruments or filling material. Resilon was removed significantly better from the canal walls than gutta-percha, irrespective of the rotary instrument system used. Mtwo R required less time to remove root filling material.

References

Barletta FB, Rahde Nde M, Limongi O, Moura AA, Zanesco C, Mazocatto G (2007) In vitro comparative analysis of 2 mechanical techniques for removing gutta-percha during retreatment. *Journal of the Canadian Dental Association* **73**, 65.

Cunha RS, De Martin AS, Barros PP, da Silva FM, de Castilho Jacinto R, da Silveira Bueno CE (2007) In vitro evaluation of the cleansing working time and analysis of the amount of gutta-percha or Resilon remnants in the root canal walls after instrumentation for endodontic retreatment. *Journal of Endodontics* **33**, 1426–8.

de Carvalho Maciel AC, Zaccaro Scelza MF (2006) Efficacy of automated versus hand instrumentation during root canal retreatment: an ex vivo study. *International Endodontic Journal* **39**, 779–84.

Ezzie E, Fleury A, Solomon E, Spears R, He J (2006) Efficacy of retreatment techniques for a resin-based root canal obturation material. *Journal of Endodontics* **32**, 341–4.

Friedman S, Stabholz A, Tamse A (1990) Endodontic retreatment – case selection and technique. 3. Retreatment techniques. *Journal of Endodontics* **16**, 543–9.

Gambarini G, Gerosa R, De Luca M, Garala M, Testarelli L (2008) Mechanical properties of a new and improved nickel-titanium alloy for endodontic use: an evaluation of file flexibility. *Oral Surgery Oral Medicine Oral Pathology Oral Radiology and Endodontics* **105**, 798–800.

Gergi R, Sabbagh C (2007) Effectiveness of two nickel-titanium rotary instruments and a hand file for removing gutta-percha in severely curved root canals during retreatment: an ex vivo study. *International Endodontic Journal* **40**, 532–7.

Giuliani V, Cocchetti R, Pagavino G (2008) Efficacy of ProTaper universal retreatment files in removing filling materials during root canal retreatment. *Journal of Endodontics* **34**, 1381–4.

Gu LS, Ling JQ, Wei X, Huang XY (2008) Efficacy of ProTaper Universal rotary retreatment system for gutta-percha removal from root canals. *International Endodontic Journal* **41**, 288–95.

Gu LS, Kim JR, Ling J, Choi KK, Pashley DH, Tay FR (2009) Review of contemporary irrigant agitation techniques and devices. *Journal of Endodontics* **35**, 791–804.

Hammad M, Qualtrough A, Silikas N (2008) Three-dimensional evaluation of effectiveness of hand and rotary instrumentation for retreatment of canals filled with different materials. *Journal of Endodontics* **34**, 1370–3.

Hassanloo A, Watson P, Finer Y, Friedman S (2007) Retreatment efficacy of the Epiphany soft resin obturation system. *International Endodontic Journal* **40**, 633–43.

Huang X, Ling J, Wei X, Gu L (2007) Quantitative evaluation of debris extruded apically by using ProTaper Universal Tulsa rotary system in endodontic retreatment. *Journal of Endodontics* **33**, 1102–5.

Masiero AV, Barletta FB (2005) Effectiveness of different techniques for removing gutta-percha during retreatment. *International Endodontic Journal* **38**, 2–7.

de Oliveira DP, Barbizam JV, Trope M, Teixeira FB (2006) Comparison between gutta-percha and resilon removal using two different techniques in endodontic retreatment. *Journal of Endodontics* **32**, 362–4.

Patel S (2009) New dimensions in endodontic imaging: Part 2. Cone beam computed tomography. *International Endodontic Journal* **42**, 463–75.

Patel S, Dawood A, Whaites E, Pitt Ford T (2009) New dimensions in endodontic imaging: part 1. Conventional and alternative radiographic systems. *International Endodontic Journal* **42**, 447–62.

Schirmeister JF, Wrbas KT, Meyer KM, Altenburger MJ, Hellwig E (2006) Efficacy of different rotary instruments for gutta-percha removal in root canal retreatment. *Journal of Endodontics* **32**, 469–72.

Siqueira JF Jr (2001) Aetiology of root canal treatment failure: why well-treated teeth can fail. *International Endodontic Journal* **34**, 1–10.

So MV, Saran C, Magro ML, Vier-Pelisser FV, Munhoz M (2008) Efficacy of ProTaper retreatment system in root canals filled with gutta-percha and two endodontic sealers. *Journal of Endodontics* **34**, 1223–5.

Somma F, Cammarota G, Plotino G, Grande NM, Pameijer CH (2008) The effectiveness of manual and mechanical instrumentation for the retreatment of three different root canal filling materials. *Journal of Endodontics* **34**, 466–9.

Tasdemir T, Er K, Yildirim T, Celik D (2008a) Efficacy of three rotary NiTi instruments in removing gutta-percha from root canals. *International Endodontic Journal* **41**, 191–6.

Tasdemir T, Yildirim T, Celik D (2008b) Comparative study of removal of current endodontic fillings. *Journal of Endodontics* **34**, 326–9.

© 2010 International Endodontic Journal

Teixeira FB, Teixeira EC, Thompson JY, Trope M (2004) Fracture resistance of roots endodontically treated with a new resin filling material. *Journal of the American Dental Association* **135**, 646–52.

Unal GC, Kaya BU, Tac AG, Kececi AD (2009) A comparison of the efficacy of conventional and new retreatment instruments to remove gutta-percha in curved root canals: an ex vivo study. *International Endodontic Journal* **42**, 344–50.

Viducic D, Jukic S, Karlovic Z, Bozic Z, Miletic I, Anic I (2003) Removal of gutta-percha from root canals using an Nd:YAG laser. *International Endodontic Journal* **36**, 670–3.

Wilcox LR (1989) Endodontic retreatment: ultrasonics and chloroform as the final step in reinstrumentation. *Journal of Endodontics* **15**, 125–8.

© 2010 International Endodontic Journal

III. Artículo correspondiente al estudio 2 publicado en la revista "*Journal of Oral & Maxillofacial Research*"

Efficacy of Reciproc® and Profile® Instruments in the Removal of Gutta-Percha from Straight and Curved Root Canals *ex Vivo*

Karem Marfisi[1], Montserrat Mercadé[1], Gianluca Plotino[2], Tatiana Clavel[1], Fernando Duran-Sindreu[1], Miguel Roig[1]

[1]Department of Restorative Dentistry and Endodontics, Universitat Internacional de Catalunya, Sant Cugat del Vallès, Barcelona, Spain.
[2]Department of Endodontics, "Sapienza" - University of Rome, Rome, Italy.

Corresponding Author:
Montserrat Mercadé
Universitat Internacional de Catalunya, Dentistry Faculty
C/Josep Trueta s/n, 08195 Sant Cugat del Vallès, Barcelona
Spain
Phone: + 34 504 2000
Fax: +34 504 2031
E-mail: mmercade@uic.es

ABSTRACT

Objectives: To compare the efficacy of Reciproc® (VDW GmbH) and ProFile® (Dentsply Maillefer) instruments at removing gutta-percha from straight and curved root canals *ex vivo* filled using the cold lateral condensation and GuttaMaster® (VDW GmbH) techniques.
Material and Methods: Forty mesial roots of mandibular molars with two curved canals and 80 single-rooted teeth with straight root canals, a total of 160 root canals, were randomly assigned to eight groups (canals per group = 20) according to filling technique, retreatment instrument and root canal curvature as follows: Group I, cold lateral condensation/ProFile®/straight; Group II, cold lateral condensation/ProFile®/curved; Group III, cold lateral condensation/Reciproc®/straight; Group IV, cold lateral condensation/Reciproc®/curved; Group V, GuttaMaster®/ProFile®/straight; Group VI, GuttaMaster®/ProFile®/curved; Group VII, GuttaMaster®/Reciproc®/straight; and Group VIII, GuttaMaster®/Reciproc®/curved. The following data were recorded: procedural errors, retreatment duration and canal wall cleanliness. Means and standard deviations were calculated and analysed using the Kruskal-Wallis test, one-way analysis of variance and Tukey's test ($P < 0.05$).
Results: Reciproc® instruments were significantly faster than ProFile® instruments at removing GuttaMaster® from both straight ($P = 0.0001$) and curved ($P = 0.0003$) root canals. Reciproc® were statistically more effective than ProFile® instruments in removing GuttaMaster® from straight root canals ($P = 0.021$). Regardless of filling technique or retreatment instrument, gutta-percha was removed more rapidly from curved than from straight root canals ($P = 0.0001$).
Conclusions: Neither system completely removed filling material from the root canals. Compared with ProFile® instruments, Reciproc® instruments removed GuttaMaster® filling material from straight and curved root canals more rapidly.

Keywords: endodontics; retreatment; root canal.

Accepted for publication: 10 September 2015
To cite this article:
Marfisi K, Mercadé M, Plotino G, Clavel T, Duran-Sindreu F, Roig M.
Efficacy of Reciproc® and Profile® Instruments in the Removal of Gutta-Percha from Straight and Curved Root Canals *ex Vivo*.
J Oral Maxillofac Res 2015;6(3):e1.
URL: http://www.ejomr.org/JOMR/archives/2015/3/e1/v6n3e1.pdf
doi: 10.5037/jomr.2015.6301

INTRODUCTION

Post-treatment dental disease may emerge or endure because of the persistence of bacteria in the root canal system as a result of insufficient cleaning, untreated canals, inadequate filling or coronal leakage [1]. Non-surgical root canal retreatment is often the first choice for the elimination or reduction of microbial infection. Different techniques have been proposed for the removal of filling materials from the root canal system, including the use of hand files [2,3], Gates Glidden burs [3], nickel-titanium (NiTi) rotary and reciprocating instruments [2-4], heat pluggers [5], ultrasonic instruments [6] and lasers [7], with or without the use of adjunctive solvents [8]. Several studies evaluated the efficacy of different systems, such as the ProFile® (Dentsply-Maillefer; Ballaigues, Switzerland) [9,10], ProTaper® (Dentsply-Maillefer) [11], GT® (Dentsply-Maillefer) [12], Mtwo® (VDW GmbH) and ProTaper® Universal retreatment files (Dentsply-Maillefer) [4,13,14], in the removal of different filling materials and root canal re-instrumentation.

The effectiveness of gutta-percha removal also depends on anatomical factors, such as the degree of root canal curvature [8], the initial cross-sectional shape of the root canal (oval or circular) [15] and any previous shaping and filling procedures [15,16]. Several techniques have been advocated to achieve complete filling of the root canal system, including lateral condensation, warm vertical compaction the continuous wave of condensation technique and carrier-based systems [17]. Many studies were conducted on straight root canals [13,18,19]; however, studies on the removal of root fillings from curved root canals are rare [10,11,20,21]. To date, no studies have investigated the removal of filling materials from both straight and curved root canals that have been instrumented, filled and retreated with the same techniques. Therefore, this study aimed to compare the efficacy of Reciproc® (VDW GmbH, Munich, Germany) and ProFile® instruments in removing gutta-percha from straight and curved root canals filled by cold lateral condensation or GuttaMaster® (VDW GmbH).

MATERIAL AND METHODS

Specimen selection

Forty mesial roots of mandibular molars with two curved canals and 80 single-rooted teeth with straight root canals (160 root canals) were selected for this study from a pool of extracted teeth, and they were kept in saline until its use. We captured preoperative mesio-distal and bucco-lingual radiographs of each tooth to select samples that met the following inclusion criteria: completely formed apices, absence of calcifications or internal root resorption, absence of previous root filling or prosthetic restoration and, for mandibular molars, two completely separate root canals in the mesial root with a similar radius and angle of curvature [22]. The distal root of mandibular molars was removed and the length of all samples was standardized to 16 mm.

Root canal preparation and filling

Canal patency and working length were established by inserting a stainless steel K file 15 (VDW GmbH) in the canal until its tip could be seen through the apical foramen under operating microscope (Vasconcellos, Sao Paulo, Brazil). The tooth length was checked and 1 mm was subtracted to determine the working length. All root canals were instrumented to a size 30, 0.05 taper using Mtwo® NiTi rotary instruments (VDW GmbH) operated by an endodontic motor (VDW Silver®; VDW GmbH) as previously reported [23]. During instrumentation, the root canals were irrigated between instruments with 2 mL of 5.25% sodium hypochlorite (Dentaflux, Madrid, Spain). After root canal instrumentation, the smear layer was removed with 2 mL of 17% EDTA (Dentaflux) followed by 2 mL of 5.25% sodium hypochlorite. The residual irrigants were removed with a final rinse of 5 mL of sterile distilled water. Finally, the root canals were dried with size 30, 0.05 taper paper points (VDW GmbH), and the teeth were randomly assigned to different filling techniques. Twenty mesiobuccal and 20 mesiolingual curved root canals of mandibular molars and 40 straight root canals of single-rooted teeth were filled by the cold lateral condensation technique with a 30, 0.02 gutta-percha master cone and accessory cones, and 2Seal easymiX® Root Canal Sealer (VDW GmbH), whereas the other 20 mesiobuccal and 20 mesiolingual curved root canals of mandibular molars and 40 straight root canals of single-rooted teeth were filled using a size 30 GuttaMaster® carrier-based technique (VDW GmbH). A very light coating of 2Seal easymiX® Root Canal Sealer was applied to the canal walls using a size 30, 0.05 taper paper point to the working length and any excess sealer was removed using another paper point. After heating samples in the GuttaMaster® oven (VDW GmbH) for the prescribed time, a size 30 GuttaMaster® obturator (VDW GmbH) was inserted into the canals to the working length according to the manufacturer's

instructions. After the gutta-percha had cooled, the obturators were cut at the canal orifice using a bur in a high-speed handpiece and the quality and apical extent of the root fillings were confirmed radiographically in both the mesio-distal and bucco-lingual planes. The access cavity of all specimens was sealed with Cavit™ (3M ESPE Seefeld, Seefeld, Germany) and the teeth were stored at 37 °C at 100% humidity for 8 weeks to ensure complete setting of the sealer.

The 160 specimens were randomly assigned to eight different groups of 20 root canals according to filling technique, retreatment instrument, root canal curvature and the amount of filling material in straight canals. Curved canals were distributed consecutively to the different groups to avoid differences in canal curvature between groups. The straight root canals were distributed evenly between groups by measuring the amount of filling material with mesio-distal radiographs.

Removal of filling material

In Groups I, II, V and VI, the filling material was removed using ProFile® instruments sizes 40, 0.06 taper, 35, 0.06, 30, 0.06, 25, 0.06 and 20, 0.06 in a crown-down sequence at a speed of 300rpm. The canals were then re-instrumented to the working length with a size 35, 0.04 taper ProFile® instrument. In Groups III, IV, VII and VIII, filling material was removed using a Reciproc® R25 instrument in an up-and-down pecking motion according to the manufacturer's instructions and as previously described [23]. The canals were then re-instrumented to the working length with a size 35, 0.04 taper Mtwo® instrument (VDW GmbH). Retreatment was judged complete when the working length was reached and no more gutta-percha could be seen on the instrument used. After instrumentation, the root canals were irrigated with 2 mL of 5.25% sodium hypochlorite. All instruments were used in two root canals only and were then discarded.

The numbers of fractured or deformed instruments and procedural errors, such as perforations, blockages or ledges, were recorded. Furthermore, the time in seconds required for each retreatment procedure, not including the time taken to change instruments and irrigate the root canals, was measured with a stopwatch and recorded for each canal.

Analysis of residual filling material

For each specimen, digital radiographs were taken in the mesio-distal projection (6100 Digital Radiography System; Kodak, Rochester, NY, USA) according to the technique described by Gergi and Sabbagh [11] and the images were analysed using AutoCAD 2009 (Mechanical Desktop Power Pack; Microsoft Corporation, Redmond, WA, USA). The root canals were divided into thirds (coronal, middle and apical) and the area of the entire root canal and of each third was calculated and expressed in mm^2. Two observers, blinded to the techniques used, assessed the area of residual filling material but no attempt was made to distinguish between gutta-percha and sealer. The ratio between the area of each root canal covered by residual filling material and the total root canal area was calculated for the entire root canal length and for each third, and expressed as a percentage.

Statistical analysis

Pearson's correlation coefficient was calculated to assess the similarity between the measurements made by the two observers. The normality of the distribution of the groups was analysed using the Kolmogorov-Smirnov test ($P < 0.05$) and the homogeneity of variance was tested with Bartlett's test ($P < 0.05$).

Parametric data were expressed as mean and standard deviation (M [SD]) for each parameter in all groups. The Kruskal-Wallis non-parametric test was used to analyse the remnants of filling materials, followed by the least significant difference (LSD) post-hoc test. A P-value of < 0.05 was considered statistically significant. One-way analysis of variance and Tukey's test were used to evaluate the parametric data on the time required for filling removal. A P-value of < 0.05 was considered statistically significant.

RESULTS

The mean radii of curvature of the root canals in Groups II, IV, VI and VIII were 7.4°, 7.16°, 7° and 7.4°, respectively. The mean angles of curvature of the root canals in Groups II, IV, VI and VIII were 30.6°, 35.2°, 34.42° and 30.42°. No statistically significant differences were found among the four groups for either the radii ($P = 0.97$) or the angle ($P = 0.34$) of curvature.

The value of Pearson's correlation coefficient for the similarity of the measurements made by the two observers was very high ($P = 0.98$).

Procedural errors

One Reciproc® R25 instrument and one size 20, 0.06 ProFile® instrument fractured during GuttaMaster®

retreatment procedures in curved root canals. No perforations, blockages or ledges were recorded in any group.

Time required for the removal of the obturation material

The mean operating time required to remove the filling material in each group is presented in Table 1.
For teeth filled using the lateral condensation technique, there were no significant differences between the instruments used to remove the laterally condensed gutta-percha in straight and curved root canals ($P > 0.05$). In contrast, Reciproc® instruments were significantly faster than ProFile® instruments at removing GuttaMaster® from both straight ($P = 0.0001$) and curved ($P = 0.0003$) root canals.
ProFile® instruments removed the filling material significantly faster from root canals filled using the lateral condensation technique than from those filled using GuttaMaster® ($P = 0.0003$); no statistically significant differences were found in the Reciproc® groups ($P > 0.05$).
Both systems removed the filling material significantly faster from curved canals than from straight canals ($P = 0.001$), regardless of the filling technique used.

Effectiveness of the retreatment technique

The mean area of residual filling material in the different groups is shown in Table 2. Figure 1 shows one example of pre and post X-rays from each group.
Reciproc® instruments were significantly more efficient than ProFile® instruments in the removal of GuttaMaster® from straight root canals ($P = 0.0006$). ProFile® instruments removed more filling material from curved root canals filled by lateral condensation than from straight canals filled using the same technique ($P = 0.001$). Both systems left more filling material inside straight canals than curved canals, in both the lateral condensation ($P = 0.001$) and GuttaMaster® ($P = 0.012$) groups.
Reciproc® instruments performed better than ProFile® instruments in removing filling material from the apical third of straight root canals filled with GuttaMaster® ($P = 0.0022$).

Table 1. Time (seconds) required for the removal of the filling material in each group

Group	Filling technique	Retreatment system	Straight/Curved canal	Mean time (SD)
1	LC	ProFile®	Straight	148.1 (64.3)^{a}
2	LC	ProFile®	Curved	98.59 (39.71)^{bg}
3	LC	Reciproc®	Straight	147.8 (67.9)^{a}
4	LC	Reciproc®	Curved	84.27 (22.62)^{bg}
5	GM	ProFile®	Straight	275.1 (110.2)^{c}
6	GM	ProFile®	Curved	218.82 (129.32)^{d}
7	GM	Reciproc®	Straight	145.4 (88.5)^{af}
8	GM	Reciproc®	Curved	70.56 (32.96)^{eg}

SD = Standard deviation, LC = Lateral condensation, GM = GuttaMaster®.
Different lower case letters indicate statistically significant differences in the vertical columns. One-way analysis of variance and Tukey's test were used to evaluate the parametric data on the time required for filling removal. $P < 0.05$ was considered statistically significant.

Table 2. Mean scores (standard deviation) for canal wall remnants for the different groups

	LC/Profile		LC/Reciproc®		GM/ProFile®		GM/Reciproc®	
	Straight canal	Curved canal	Straight canal	Curved canal	Straight canal	Curved canal	Straight canal	Curved canal
C	32.78 (14.88)^{Aa}	5.33 (6.81)^{Ba}	22.43 (14.45)^{CDa}	17.85 (13.66)^{CEa}	27.31 (17.18)^{ADa}	11.92 (13.52)^{BEa}	25.02 (19.81)^{ACa}	11.59 (12.42)^{BEa}
M	17.81 (16.63)^{Ab}	9.06 (10.95)^{Aa}	20.61 (23.33)^{Aa}	20.80 (15.38)^{Aa}	21.49 (25.9)^{Aa}	22.15 (32.65)^{Aa}	15.94 (22.83)^{Aa}	16.11 (15.8)^{Aa}
A	16.6 (21.15)^{Ab}	21.35 (19.12)^{Ab}	15.70 (14.75)^{Aa}	18.58 (14.96)^{Aa}	36.09 (30.36)^{Ba}	12.92 (16.65)^{Aa}	14.58 (15.78)^{Aa}	11.50 (11.09)^{Aa}
Total	22.4 (18.96)^{AC}	11.91 (6.26)^{BD}	17.34 (17.91)^{AD}	19.07 (0.9)^{AE}	28.3 (25.39)^{C}	15.66 (10.26)^{ADE}	18.52 (19.91)^{AF}	13.07 (2.43)^{BDEF}

LC = Lateral Condensation; GM = GuttaMaster®; C = Coronal third; M = Median third; A = apical third.
Different letters indicate statistically significant differences within the vertical columns (upper case) or within horizontal rows (lower case). The Kruskal-Wallis non-parametric test was used to analyse the remnants of filling materials, followed by the least significant difference (LSD) post-hoc test. $P < 0.05$ was considered statistically significant. The "Total" row was excluded from the vertical statistical comparison.

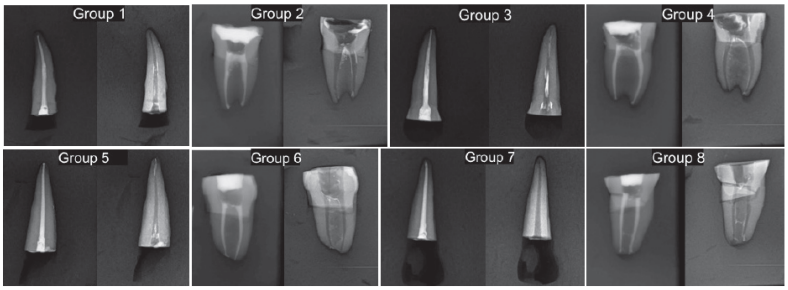

Figure 1. Examples of pre and before treatment X-rays for the different groups.

In straight canals, more filling material remained in the coronal third than in the middle third ($P < 0.05$), whereas in curved canals, more filling material remained in the apical third than in the coronal third ($P < 0.05$).

DISCUSSION

The removal of old filling materials represents an important step in root canal retreatment, because it enables chemomechanical re-instrumentation and re-disinfection of the root canal system [24]. It has never been proven that removing all obturation material ensures the success of endodontic retreatment, nor that remaining gutta-percha or sealer causes retreatment to fail. However, removal of as much filling material as possible from inadequately prepared and filled root canals seems essential to uncover remaining necrotic tissue or bacteria that may be responsible for periapical inflammation and treatment failure.

Several techniques have been proposed to evaluate the filling material remaining after retreatment procedures, including: stereomicroscope evaluation [25], scanning electron microscopy [18], cone-beam computed tomography (CT) [13], radiography [11,26], clearing techniques [27] and micro-CT [19,20]. In this study, we used radiography according to the method of Gergi and Sabbagh [11]. This method is reportedly more reliable because residual gutta-percha or sealer may be dispersed by splitting the roots [26], and it remains the most common way to evaluate clinical results [28]. However, this method has limitations: radiographic images provide only two-dimensional information on a three-dimensional structure and may be subject to magnification and distortion [10]. It is also known that radiographs may not reveal all residual material, because small volumes of debris may not be visualized [27]. To date, micro-CT represents the most precise method for this evaluation but it is extremely time-consuming [19].

The removal of filling materials and further cleaning and shaping may be more difficult in curved root canals than in straight canals and instrument distortion or breakage is more likely to occur [10]. In this study, more remnants of filling material were found in straight than in curved root canals regardless of the filling technique (lateral condensation: straight canals 19.87%/curved canals 15.49%; GuttaMaster®: straight canals 23.41%/curved canals 14.37%). One possible explanation for these results may be that, in this study, straight root canals were selected from single-rooted teeth, while curved canals were obtained from mandibular molars. Single-rooted teeth usually have larger diameters and more oval-shaped root canals than mesial canals of mandibular molars, which are usually rounder with smaller dimensions [29-31]. Even if additional instrumentation is used to refine root canal preparation, the apical diameter of the instruments generally used for retreatment is usually smaller than that of the file used for the original instrumentation [14]. The final diameter of the instrument chosen in this study (size 35, 0.04 taper) seems to be insufficient to clean properly straight root canals from single-rooted teeth, whereas it was more appropriate for separate mesial root canals of mandibular molars. The use of a larger file in the retreatment of straight root canals from single-rooted teeth may achieve better results.

The results of this study showed no statistically significant differences between Reciproc® and ProFile® systems in the time required for the removal of laterally condensed gutta-percha and in the evaluation of remnants of filling materials ($P > 0.05$). However, the Reciproc® system left less filling material and required significantly less time to

remove GuttaMaster® from both straight and curved canals ($P < 0.05$). One possible explanation for these results may be that the reciprocating motion and the "S"-shaped cross-section with two blades may enable Reciproc® files to pick-up the plastic carrier of GuttaMaster® and remove it more rapidly than the continuous rotation and radial lands cross-section of ProFile® instruments. Zuolo et al. [3] found that the time required to remove filling materials from maxillary central incisors was significantly shorter with Reciproc® instruments compared with Gates Glidden burs, stainless-steel hand files and Mtwo® retreatment files, supporting the hypothesis that reciprocating movement may be the most important factor because the Reciproc® and Mtwo® instruments have the same cross-section. Recently, Rödig et al. [21] reported similar findings when comparing Reciproc® with Hedström files and ProTaper® Universal Retreatment instruments in the removal of laterally condensed gutta-percha from curved root canals. Recently, Silva et al. [32], compared the efficacy of reciprocation motion, WaveOne® and ProTaper® Retreatment system for removing gutta-percha and sealer from root canals, they concluded that WaveOne® was faster that ProTaper®. The authors explain that the better time-related results were due to they was used only one file in the WaveOne® group, whereas four files were needed to perform the retreatment in the ProTaper® group.

However, in both these studies, the percentage of remaining filling material was significantly lower than in this study (4.57% in straight canals, 8.3% in curved canals). Possible explanations for this discrepancy include the use of solvents or the type of analysis; in fact, one of the studies used imaging software [3] and the other used micro-CT scanning [21].

The results of the present study were also similar to those reported by Fruchi et al. [20], who concluded that Reciproc® and WaveOne® instruments (Dentsply-Maillefer) removed the filling material from curved roots canals efficiently but not completely. The efficacy of reciprocating systems in removing filling materials from root canals was also reported by Rios et al. [33], who concluded that Reciproc® and WaveOne® reciprocating files were as effective as ProTaper® Universal rotary retreatment files in removing gutta-percha and sealer from the root canals of maxillary incisors.

In this study, the mean time required to remove the plastic carriers with ProFile® instruments was similar to that reported by Royzenblat and Goodell [34] in their study on moderately curved mesiobuccal root canals of mandibular molars and to that reported by Baratto Filho et al. [15] in their study on single-rooted mandibular canines.

Regardless of the technique, more residual filling material remained in the apical third than in the middle and coronal thirds of curved root canals, as previously reported [8,11,35].

CONCLUSIONS

In conclusion, the use of a Reciproc® reciprocating file may be beneficial in the retreatment of carrier-based filling materials, given that it removed the plastic carrier, gutta-percha and sealer from both straight and curved root canals faster and better than ProFile® instruments.

ACKNOWLEDGMENTS AND DISCLOSURE STATEMENTS

The authors acknowledge Dr Jaume Llopis for his statistical support. The authors report no conflicts of interest related to this study.

REFERENCES

1. Siqueira JF Jr. Aetiology of root canal treatment failure: why well-treated teeth can fail. Int Endod J. 2001 Jan;34(1):1-10. [Medline: 11307374] [doi: 10.1046/j.1365-2591.2001.00396.x]
2. Hammad M, Qualtrough A, Silikas N. Three-dimensional evaluation of effectiveness of hand and rotary instrumentation for retreatment of canals filled with different materials. J Endod. 2008 Nov;34(11):1370-3. [Medline: 18928849] [doi: 10.1016/j.joen.2008.07.024]
3. Zuolo AS, Mello JE Jr, Cunha RS, Zuolo ML, Bueno CE. Efficacy of reciprocating and rotary techniques for removing filling material during root canal retreatment. Int Endod J. 2013 Oct;46(10):947-53. [Medline: 23506150] [doi: 10.1111/iej.12085]
4. Somma F, Cammarota G, Plotino G, Grande NM, Pameijer CH. The effectiveness of manual and mechanical instrumentation for the retreatment of three different root canal filling materials. J Endod. 2008 Apr;34(4):466-9. [Medline: 18358899] [doi: 10.1016/j.joen.2008.02.008]
5. Wolcott JF, Himel VT, Hicks ML. Thermafil retreatment using a new "System B" technique or a solvent. J Endod. 1999 Nov;25(11):761-4. [Medline: 10726547] [doi: 10.1016/S0099-2399(99)80127-7]
6. Wilcox LR. Endodontic retreatment: ultrasonics and chloroform as the final step in reinstrumentation. J Endod. 1989 Mar;15(3):125-8. [Medline: 2607281] [doi: 10.1016/S0099-2399(89)80133-5]

7. Vidučić D, Jukić S, Karlović Z, Bozić Z, Miletić I, Anić I. Removal of gutta-percha from root canals using an Nd:YAG laser. Int Endod J. 2003 Oct;36(10):670-3. [Medline: 14511223] [doi: 10.1046/j.1365-2591.2003.00710.x]
8. Aydin B, Köse T, Calişkan MK. Effectiveness of HERO 642 versus Hedström files for removing gutta-percha fillings in curved root canals: an ex vivo study. Int Endod J. 2009 Nov;42(11):1050-6. [Medline: 19825041] [doi: 10.1111/j.1365-2591.2009.01624.x]
9. Giuliani V, Cocchetti R, Pagavino G. Efficacy of ProTaper universal retreatment files in removing filling materials during root canal retreatment. J Endod. 2008 Nov;34(11):1381-4. [Medline: 18928852] [doi: 10.1016/j.joen.2008.08.002]
10. Unal GC, Kaya BU, Taç AG, Keçeci AD. A comparison of the efficacy of conventional and new retreatment instruments to remove gutta-percha in curved root canals: an ex vivo study. Int Endod J. 2009 Apr;42(4):344-50. [Medline: 19220515] [doi: 10.1111/j.1365-2591.2008.01518.x]
11. Gergi R, Sabbagh C. Effectiveness of two nickel-titanium rotary instruments and a hand file for removing gutta-percha in severely curved root canals during retreatment: an ex vivo study. Int Endod J. 2007 Jul;40(7):532-7. [Medline: 17511787] [doi: 10.1111/j.1365-2591.2007.01254.x]
12. Hülsmann M, Bluhm V. Efficacy, cleaning ability and safety of different rotary NiTi instruments in root canal retreatment. Int Endod J. 2004 Jul;37(7):468-76. [Medline: 15189436] [doi: 10.1111/j.1365-2591.2004.00823.x]
13. Marfisi K, Mercade M, Plotino G, Duran-Sindreu F, Bueno R, Roig M. Efficacy of three different rotary files to remove gutta-percha and Resilon from root canals. Int Endod J. 2010 Nov;43(11):1022-8. [Medline: 20726911] [doi: 10.1111/j.1365-2591.2010.01758.x]
14. Marques da Silva B, Baratto-Filho F, Leonardi DP, Henrique Borges A, Volpato L, Branco Barletta F. Effectiveness of ProTaper, D-RaCe, and Mtwo retreatment files with and without supplementary instruments in the removal of root canal filling material. Int Endod J. 2012 Oct;45(10):927-32. [Medline: 22486933] [doi: 10.1111/j.1365-2591.2012.02051.x]
15. Baratto Filho F, Ferreira EL, Fariniuk LF. Efficiency of the 0.04 taper ProFile during the re-treatment of gutta-percha-filled root canals. Int Endod J. 2002 Aug;35(8):651-4. [Medline: 12196217] [doi: 10.1046/j.1365-2591.2002.00514.x]
16. Wilcox LR, Van Surksum R. Endodontic retreatment in large and small straight canals. J Endod. 1991 Mar;17(3):119-21. [Medline: 1940725] [doi: 10.1016/S0099-2399(06)81742-5]
17. De-Deus G, Gurgel-Filho ED, Magalhães KM, Coutinho-Filho T. A laboratory analysis of gutta-percha-filled area obtained using Thermafil, System B and lateral condensation. Int Endod J. 2006 May;39(5):378-83. [Medline: 16640636] [doi: 10.1111/j.1365-2591.2006.01082.x]
18. Bramante CM, Fidelis NS, Assumpção TS, Bernardineli N, Garcia RB, Bramante AS, de Moraes IG. Heat release, time required, and cleaning ability of MTwo R and ProTaper universal retreatment systems in the removal of filling material. J Endod. 2010 Nov;36(11):1870-3. [Medline: 20951303] [doi: 10.1016/j.joen.2010.08.013]
19. Roggendorf MJ, Legner M, Ebert J, Fillery E, Frankenberger R, Friedman S. Micro-CT evaluation of residual material in canals filled with Activ GP or GuttaFlow following removal with NiTi instruments. Int Endod J. 2010 Mar;43(3):200-9. [Medline: 20158531] [doi: 10.1111/j.1365-2591.2009.01659.x]
20. Fruchi Lde C, Ordinola-Zapata R, Cavenago BC, Hungaro Duarte MA, Bueno CE, De Martin AS. Efficacy of reciprocating instruments for removing filling material in curved canals obturated with a single-cone technique: a micro-computed tomographic analysis. J Endod. 2014 Jul;40(7):1000-4. [Medline: 24935552] [doi: 10.1016/j.joen.2013.12.011]
21. Rödig T, Reicherts P, Konietschke F, Dullin C, Hahn W, Hülsmann M. Efficacy of reciprocating and rotary NiTi instruments for retreatment of curved root canals assessed by micro-CT. Int Endod J. 2014 Oct;47(10):942-8. [Medline: 24386931] [doi: 10.1111/iej.12239]
22. Pruett JP, Clement DJ, Carnes DL Jr. Cyclic fatigue testing of nickel-titanium endodontic instruments. J Endod. 1997 Feb;23(2):77-85. [Medline: 9220735][doi: 10.1016/S0099-2399(97)80250-6]
23. Plotino G, Grande NM, Porciani PF. Deformation and fracture incidence of Reciproc instruments: a clinical evaluation. Int Endod J. 2015 Feb;48(2):199-205. [Medline: 24754602] [doi: 10.1111/iej.12302]
24. ergenholtz G, Lekholm U, Milthon R, Heden G, Odesjö B, Engström B. Retreatment of endodontic fillings. Scand J Dent Res. 1979 Jun;87(3):217-24. [Medline: 29388] [doi: 10.1111/j.1600-0722.1979.tb00675.x]
25. Imura N, Kato AS, Hata GI, Uemura M, Toda T, Weine F. A comparison of the relative efficacies of four hand and rotary instrumentation techniques during endodontic retreatment. Int Endod J. 2000 Jul;33(4):361-6. [Medline: 11307212] [doi: 10.1046/j.1365-2591.2000.00320.x]
26. Ferreira JJ, Rhodes JS, Ford TR. The efficacy of gutta-percha removal using ProFiles. Int Endod J. 2001 Jun;34(4): 267-74. [Medline: 11482137] [doi: 10.1046/j.1365-2591.2001.00379.x]
27. Schirrmeister JF, Wrbas KT, Meyer KM, Altenburger MJ, Hellwig E. Efficacy of different rotary instruments for gutta-percha removal in root canal retreatment. J Endod. 2006 May;32(5):469-72. [Medline: 16631851] [doi: 10.1016/j.joen.2005.10.052]
28. Abramovitz I, Relles-Bonar S, Baransi B, Kfir A. The effectiveness of a self-adjusting file to remove residual gutta-percha after retreatment with rotary files. Int Endod J. 2012 Apr;45(4):386-92. [Medline: 22283664] [doi: 10.1111/j.1365-2591.2011.01988.x]
29. Bellucci C, Perrini N. A study on the thickness of radicular dentine and cementum in anterior and premolar teeth. Int Endod J. 2002 Jul;35(7):594-606. [Medline: 12190899] [doi: 10.1046/j.1365-2591.2002.00537.x]

30. Plotino G, Grande NM, Mazza C, Petrovic R, Testarelli L, Gambarini G. Influence of size and taper of artificial canals on the trajectory of NiTi rotary instruments in cyclic fatigue studies. Oral Surg Oral Med Oral Pathol Oral Radiol Endod. 2010 Jan;109(1):e60-6. [Medline: 19926504] [doi: 10.1016/j.tripleo.2009.08.009]
31. Sauáia TS, Gomes BP, Pinheiro ET, Zaia AA, Ferraz CC, Souza-Filho FJ, Valdrighi L. Thickness of dentine in mesial roots of mandibular molars with different lengths. Int Endod J. 2010 Jul;43(7):555-9. [Medline: 20636516] [doi: 10.1111/j.1365-2591.2010.01694.x]
32. Silva EJ, Orlowsky NB, Herrera DR, Machado R, Krebs RL, Coutinho-Filho Tde S. Effectiveness of rotatory and reciprocating movements in root canal filling material removal. Braz Oral Res. 2015;29:1-6. [Medline: 25466331] [doi: 10.1590/1807-3107BOR-2015.vol29.0008]
33. Rios Mde A, Villela AM, Cunha RS, Velasco RC, De Martin AS, Kato AS, Bueno CE. Efficacy of 2 reciprocating systems compared with a rotary retreatment system for gutta-percha removal. J Endod. 2014 Apr;40(4):543-6. [Medline: 24666908] [doi: 10.1016/j.joen.2013.11.013]
34. Royzenblat A, Goodell GG. Comparison of removal times of Thermafil plastic obturators using ProFile rotary instruments at different rotational speeds in moderately curved canals. J Endod. 2007 Mar;33(3):256-8. [Medline: 17320708] [doi: 10.1016/j.joen.2006.10.004]
35. Masiero AV, Barletta FB. Effectiveness of different techniques for removing gutta-percha during retreatment. Int Endod J. 2005 Jan;38(1):2-7. [Medline: 15606816] [doi: 10.1111/j.1365-2591.2004.00878.x]

To cite this article:
Marfisi K, Mercadé M, Plotino G, Clavel T, Duran-Sindreu F, Roig M.
Efficacy of Reciproc® and Profile® Instruments in the Removal of Gutta-Percha from Straight and Curved Root Canals *ex Vivo*.
J Oral Maxillofac Res 2015;6(3):e1.
URL: http://www.ejomr.org/JOMR/archives/2015/3/e1/v6n3e1.pdf
doi: 10.5037/jomr.2015.6301

Copyright © Marfisi K, Mercadé M, Plotino G, Clavel T, Duran-Sindreu F, Roig M. Published in the JOURNAL OF ORAL & MAXILLOFACIAL RESEARCH (http://www.ejomr.org), 30 September 2015.
This is an open-access article, first published in the JOURNAL OF ORAL & MAXILLOFACIAL RESEARCH, distributed under the terms of the Creative Commons Attribution-Noncommercial-No Derivative Works 3.0 Unported License, which permits unrestricted non-commercial use, distribution, and reproduction in any medium, provided the original work and is properly cited. The copyright, license information and link to the original publication on (http://www.ejomr.org) must be included.

IV. Resumen

Justificación: La eficacia durante el retratamiento de conductos está determinado por diferentes variables. En el presente trabajo se evaluaron algunas de estas variables como las complejidades anatómicas, los materiales y técnicas de obturación previa del conducto además de diferentes sistemas de instrumentación para la remoción del material de obturación. Se emplearon conductos rectos y curvos pues hasta la fecha no existen estudios que comparen la eficacia de remoción de material entre conductos rectos y curvos tratados bajos los mismo parámetros de preparación y remoción.

Objetivos: Analizar como influyen diferentes variables en el tiempo de remoción y en la cantidad de material remanente durante el retratamiento de conductos radiculares.

Materiales y métodos: A fin de alcanzar los objetivos propuestos en la presente tesis doctoral se realizaron 2 estudios de investigación. En el primer estudio, 90 dientes monoradiculares fueron instrumentados y divididos en 6

grupos, de 15 muestras cada uno, según el material de obturación y el instrumento de remoción empleado. Grupo 1: gutapercha/ProTaper R®; Grupo 2: Resilon®/ProTaper R®; Grupo 3: gutapercha/Mtwo R®; Grupo 4: Resilon®/Mtwo R®; Grupo 5: gutapercha/Twisted Files®; Grupo 6: Resilon/Twisted Files®. De todos las raíces se analizaron las siguientes datos: accidentes de procedimiento, duración del retratamiento, limpieza de las paredes del conducto radicular evaluado mediante CBCT y cortes longitudinales de la raíces.

Para el segundo estudio, 160 dientes: 40 raíces mesiales de molares mandibulares con dos conductos curvos y 80 raíces de dientes monoradiculares con conductos rectos fueron distribuidos en 8 grupos, 20 muestras por grupo, atendiendo a la técnica de obturación, instrumento de retratamiento y curvatura del conducto radicular. Grupo 1: condensación lateral/Profile®/recto; Grupo 2: condensación lateral/Profile®/curvo; Grupo 3: condensación lateral/Reciproc®/recto; Grupo 4: condensación lateral /Reciproc®/curvo; Grupo 5: GuttaMaster®/ProFile®/recto; Grupo 6: GuttaMaster®/ProFile®/curvo; Grupo 7:

GuttaMaster®/Reciproc®/recto; and Grupo 8: GuttaMaster®/Reciproc®/curvo. De todos las raíces se analizaron las siguientes datos: accidentes de procedimiento, duración del retratamiento, limpieza de las paredes del conducto radicular evaluado mediante radiografías en proyección mesio-distal analizadas empleando AutoCAD 2009. En ambos estudios los datos fueron analizados estadísticamente ($P < 0.05$).

Resultados: En ambos estudios ningún sistema removió por completo el material de obturación de las paredes del conducto. Al comparar los sistemas de instrumentación empleados para la remoción no hubo diferencias significativas entre Protaper R®, Mtwo R® y Twisted files® mientras que Reciproc® fue significativamente más eficaz que el sistema ProFile® en la remoción de GuttaMaster® en conductos rectos. Mtwo R® fue significativamente más rápido que ProTaper® R y Twisted File® para eliminar el Resilon® y Reciproc® fue significativamente más rápido que ProFile® en la remoción de GuttaMaster® tanto en conductos rectos como en conductos radiculares curvos. Al comparar diferentes tipos de dientes, conductos radiculares rectos y curvos, el material de obturación fue

removido con mayor rapidez en conductos curvos comparado con conductos rectos en todas las variables comparadas.

Conclusiones: Al comparar las diferentes variables planteadas se encontraron diferencias significativas en la cantidad de material remanente en el interior del conducto y en el tiempo de remoción.